This is a digital copy of a book that was preserved for generations on library shelves before it was carefully scanned by Google as part of a project to make the world's books discoverable online.

It has survived long enough for the copyright to expire and the book to enter the public domain. A public domain book is one that was never subject to copyright or whose legal copyright term has expired. Whether a book is in the public domain may vary country to country. Public domain books are our gateways to the past, representing a wealth of history, culture and knowledge that's often difficult to discover.

Marks, notations and other marginalia present in the original volume will appear in this file - a reminder of this book's long journey from the publisher to a library and finally to you.

Usage guidelines

Google is proud to partner with libraries to digitize public domain materials and make them widely accessible. Public domain books belong to the public and we are merely their custodians. Nevertheless, this work is expensive, so in order to keep providing this resource, we have taken steps to prevent abuse by commercial parties, including placing technical restrictions on automated querying.

We also ask that you:

+ *Make non-commercial use of the files* We designed Google Book Search for use by individuals, and we request that you use these files for personal, non-commercial purposes.

+ *Refrain from automated querying* Do not send automated queries of any sort to Google's system: If you are conducting research on machine translation, optical character recognition or other areas where access to a large amount of text is helpful, please contact us. We encourage the use of public domain materials for these purposes and may be able to help.

+ *Maintain attribution* The Google "watermark" you see on each file is essential for informing people about this project and helping them find additional materials through Google Book Search. Please do not remove it.

+ *Keep it legal* Whatever your use, remember that you are responsible for ensuring that what you are doing is legal. Do not assume that just because we believe a book is in the public domain for users in the United States, that the work is also in the public domain for users in other countries. Whether a book is still in copyright varies from country to country, and we can't offer guidance on whether any specific use of any specific book is allowed. Please do not assume that a book's appearance in Google Book Search means it can be used in any manner anywhere in the world. Copyright infringement liability can be quite severe.

About Google Book Search

Google's mission is to organize the world's information and to make it universally accessible and useful. Google Book Search helps readers discover the world's books while helping authors and publishers reach new audiences. You can search through the full text of this book on the web at `http://books.google.com/`



Deutsche Zeitschrift für Chirurgie

Digitized by Google

No.

BOSTON
MEDICAL LIBRARY,
19 BOYLSTON PLACE.

Digitized by Google

Digitized by Google

Digitized by Google

Digitized by Google

Digitized by Google

DEUTSCHE ZEITSCHRIFT

FÜR

CHIRURGIE.

HERAUSGEGEBEN

VON

Prof. ALBERT in Wien, Prof. BARDENHEUER in Köln, Prof. v. BERGMANN in Berlin, Prof. BIER in Greifswald, Prof. H. BRAUN in Göttingen, Dr. v. BUECKHARDT in Stuttgart, Prof. v. COLER in Berlin, Prof. v. EISELSBERG in Königsberg, Dr. G. FISCHER in Hannover, Prof. GUSSENBAUER in Wien, Prof. HEINEKE in Erlangen, Prof. HELFERICH in Kiel, Prof. HILDEBRAND in Basel, Dr. KAPPELER in Konstanz, Prof. KOCHER in Bern, Prof. KÖNIG in Berlin, Prof. KRÖNLEIN in Zürich, Prof. KÜSTER in Marburg, Dr. C. LAUENSTEIN in Hamburg, Prof. MADELUNG in Strassburg i. E., Prof. RIEDEL in Jena, Prof. E. ROSE in Berlin, Prof. RYDYGIER in Lemberg, Prof. SCHEDE in Bonn, Prof. SCHÖNBORN in Würzburg, Prof. SONNENBURG in Berlin, Prof. TRENDELENBURG in Leipzig.

REDIGIRT

VON

Prof. Dr. E. ROSE in Berlin und Prof. Dr. H. HELFERICH in Kiel.

Zweiundfünfzigster Band.

Mit 24 Abbildungen im Text und 4 Tafeln.

LEIPZIG,
VERLAG VON F. C. W. VOGEL.
1899.

Digitized by Google

BOSTON MEDICAL
FEB14 1900
LIBRARY.
CATALOGUED
FEB 14 1900
J.F.B.

Digitized by Google

Inhalt des zweiundfünfzigsten Bandes.

Erstes und Zweites (Doppel-) Heft
ausgegeben Juni 1899.

I. Aus der chirurgischen Klinik Göttingen (Geh. Medicinalrath Prof. Dr. H. Braun). Seite
Ueber Schädeloperationen bei Epilepsie. Von Dr. Matthiolius, Marine-Stabsarzt, commandirt zur Klinik. (Mit 1 Abbildung) . 1
II. Aus der Bonner chirurgischen Klinik.
Die teratoiden Geschwülste der Kreuzbeingegend vom klinischen Standpunkt nebst Mittheilung eines einschlägigen Falles. Von Dr. Franz Kiderlen, Assistenzarzt 87
III. Aus der Heidelberger Chirurgischen Klinik.
Casuistische Beiträge zur Leberchirurgie. Von Alfred Lipstein. (Mit 2 Abbildungen) 152
IV. Aus der chirurg. Abtheilung des Alt-Katharinenspitals in Moskau.
Operative Anastomosenbildung zwischen Ureter und Blase (Ureterocysto-neostomia). Von N. A. Sokoloff. (Mit 4 Abbildungen) . 185
V. Aus dem städtischen Krankenhause am Urban zu Berlin (Abtheilung von Herrn Prof. Dr. Körte uud der path.-anatom. Anstalt).
Ein Fall von multiloculärem Echinococcus. Von Oberarzt Dr. Brentano und Prosector Prof. Dr. Benda 206
VI. Zur Totalresection der Diaphyse langer Röhrenknochen bei acuter, infectiöser Osteomyelitis. Von Dr. Paul Jottkowitz, Oppeln. (Mit 2 Abbildungen) 213
VII. Besprechungen.
1. Die gonorrhoische Gelenkentzündung nach Beobachtungen der chirurgischen Universitätsklinik in der königl. Charité zu Berlin. Von Dr. Erich Bennecke, Assistenten der Klinik. Mit einem Vorwort von Dr. F. König, ordentlicher Professor der Chirurgie, Geh. Medicinalrath (F. Heubach) 220
2. Kriegschirurgen und Feldärzte des 17. und 18. Jahrhunderts. Von Prof. Dr. Albert Köhler (Edm. Rose) 222
Anzeigen litterarischer Neuigkeiten (Edm. Rose) . . 224

Drittes und Viertes (Doppel-) Heft
ausgegeben Juli 1899.

VIII. Aus der chirurgischen Klinik von Prof. Kocher in Bern.
Experimentelle Beiträge zur Aetiologie und Therapie der Epilepsie. Von Dr. H. Ito aus Japan. (Mit 6 Abbildungen) 225
IX. Aus dem pathologischen Institut (Geh. Marchand) und der chirurgischen Klinik (Geh. Küster) in Marburg.
Histologische Untersuchungen bei experimentell erzeugter Osteomyelitis. Von Prof. Enderlen, Secundärarzt der Klinik. (Mit Taf. I—IV) 293
X. Ueber ein Recidiv nach einer wegen Prostatahypertrophie vorgenommenen Castration. Von Dr. Richard Wolff, Assistenzarzt der chirurgischen Station in Bethanien 338
XI. Aus der Greifswalder chirurgischen Klinik (Geh. Rath Helferich).
Ein Bauchwandcarcinom der Regio epigastrica. Von Dr. Rudolf Göbell, Assistenzarzt 347
XII. Aus der chirurgischen Universitätsklinik der Königlichen Charité zu Berlin. Director: Geheimrath König.
Ein Fall von achttägiger Anurie durch Ureterstein. Von Stabsarzt Dr. Doebbelin, Assistenzarzt der Klinik 352
XIII. Krankengeschichten und Heilausgänge nach Resection und Exstirpation der Ganglion Gasseri. Neuralgie-Recidiv nach Ganglion-Exstirpation. Von Prof. Dr. P. L. Friedrich in Leipzig. (Mit 4 Abbildungen) 360

Digitized by Google

Seite

XIV. Aus der Königl. chirurgischen Universitätsklinik zu Königsberg i. Pr. (Prof. Freiherr v. Eiselsberg).
Ueber den ätiologischen Zusammenhang zwischen Trauma und der Entwickelung von Geschwülsten. Von Dr. Hans Lengnick, Volontär-Assistent der Klinik 379

XV. Zur Kenntniss der metastatischen Erscheinungen der Prostatacarcinome und ihrer diagnostischen Bedeutung. Von Dr. Richard Wolff, Assistenzarzt in Bethanien 397

XVI. Besprechungen.
1. Dr. C. L. Schleich, Neue Methoden der Wundheilung. Ihre Bedingungen und Vereinfachung für die Praxis (Dr. E. v. Meyer) 412
2. O. v. Boltenstern, Die neuere Geschichte der Medicin (Dr. E. v. Meyer) 415
3. Dr. N. Rüdinger, weil. o. ö. Professor der Anatomie an der Universität München. Cursus der topographischen Anatomie. 4. Auflage, bearbeitet von Dr. Höfer, Assistent der chirurgischen Klinik München (Dr. E. v. Meyer) 415

Anzeigen litterarischer Neuigkeiten (Edm. Rose) . . 415

Fünftes und Sechstes (Doppel-) Heft
ausgegeben August 1899.

XVII. Aus der chirurgischen Klinik von Prof. Kocher in Bern.
Experimentelle Beiträge zur Aetiologie und Therapie der Epilepsie. Von Dr H. Ito aus Japan. (Mit 2 Abbildungen.) (Fortsetzung aus Bd. LII, S. 292) 417

XVIII. Aus dem pathologischen Institut (Geh. Marchand) und der chirurgischen Klinik (Geh. Küster) in Marburg.
Histologische Untersuchungen bei experimentell erzeugter Osteomyelitis. Von Prof. Enderlen, Secundärarzt der Klinik. (Mit Tafel I—IV.) (Fortsetzung von Bd. LII Seite 337) 507

XIX. Die chirurgische Behandlung des Duodenalgeschwürs. Von Dr. Ernst Pagenstecher, Oberarzt am Diakonissenhaus Paulinenstift zu Wiesbaden 541

XX. Aus dem Krankenhaus der jüdischen Gemeinde in Berlin (Prof. Dr. Israel.
Beitrag zur Lehre von den Blasenhernien. Von Dr. M. Zondek 584

XXI. Aus dem Krankenhaus Bethanien zu Stettin.
Zur totalen Entfernung des knöchernen Schultergürtels. Von Assistenzarzt Dr. Könitzer 594

XXII. Aus dem pathologischen Institut der Universität Strassburg.
Ueber einen Fall von „centraler, epithelialer, solider" Oberkiefergeschwulst. Von Dr. A. Frech, Arzt aus Ahrweiler 608

XXIII. Kleinere Mittheilung.
Ein Fall von multiplen stenosirenden Darmtumoren tuberculöser Natur; dreifache Darmresection mit glücklichem Ausgang. Von Dr. Ali Krogius, Docent der Chirurgie an der Universität Helsingfors. (Mit 3 Abbildungen) 613

XXIV. Besprechungen.
1. Dr. Konrad Brunner, Erfahrungen und Studien über Wundinfection und Wundbehandlung. Dritter Theil. Die Begriffe Pyämie und Septhämie im Lichte der bakteriologischen Forschungsergebnisse (Dr. E. v. Meyer) 624
2. F. Terrier et H. Hartmmann, Chirurgie de l'ectomae (Dr. E. v. Meyer) 626
3. Transactions of the American orthopedic association. Twelfth session (Dr. E. v. Meyer) 626

Anzeigen litterarischer Neuigkeiten 627

Digitized by Google

5249
BOSTON MEDICAL
FEB14 1900
LIBRARY.

I.

Aus der chirurgischen Klinik Göttingen (Geh. Medicinalrath Prof. Dr. H. Braun).

Ueber Schädeloperationen bei Epilepsie.[1]

Von

Dr. Matthiolius,

Marine-Stabsarzt, commandirt zur Klinik.

(Mit 1 Abbildung.)

Nachdem zeitweilig die Trepanation in der Behandlung der Epilepsie, der älteste chirurgische Eingriff, dessen Spuren sich bis in die Steinzeit hin nachweisen lassen[2]), in neuesten Zeiten sehr in Misscredit gerathen war, kamen dann wieder Jahre, die häufigere und häufigere Mittheilungen von derartigen Eingriffen brachten. Ueber die Zweckmässigkeit derselben waren aber und sind nichts desto weniger die Stimmen sehr getheilt; so erscheint es denn wohl erklärlich, dass man zu dem Versuch griff, aus sorgfältigen Zusammenstellungen der operirten Fälle und der dabei gemachten Erfahrungen in dem Für und Wider der Meinungen Anhaltspunkte für die Beurtheilung des Werthes dieser Heilmethode zu gewinnen. Gab doch auch Henschen[3]) 1897 in Moskau dem Verlangen Ausdruck, es möge der versammelte medicinische Congress in der Frage der Trepanation bei Hirngeschwülsten und der Jackson'schen Epilepsie ein Schema zur Sammlung des Materials betreffs Aufstellung der Indicationen zu dieser Operation ausarbeiten lassen.

Ausgehend von einem selbstoperirten und durch die Operation geheilten Fall von traumatischer Jackson'scher Epilepsie hat Ge-

1) Abgekürzt vorgetragen in der medicinischen Gesellschaft zu Göttingen, am 9. Februar 1899; vergl. Deutsche med. Wochenschr. 1899.

2) Gurlt, Geschichte der Chirurgie. I. Bd. S. 1.

3) Mittheilungen aus den Grenzgebieten der Medicin und Chirurgie. 1898. III. S. 287.

Digitized by Google

heimrath Braun sich der Mühe unterzogen, eine Bearbeitung der operativ behandelten gleichartigen Fälle vorzunehmen, und deren Resultate im XLVIII. Bande der deutschen Zeitschrift für Chirurgie S. 223 ff. mitgetheilt. Derselbe hatte in dieser Arbeit die allgemeine Epilepsie nach Trauma und die durch Erkrankungen des Gehirns veranlasste Jackson'sche Epilepsie ausgeschlossen und veranlasste mich, einen Versuch zur Zusammenstellung auch dieser Fälle, soweit dabei die Trepanation eine Rolle gespielt, vorzunehmen. Für diese Anregung, die gütige Ueberlassung der ausführlich mitgetheilten, vom Herrn Geheimen Medicinal-Rath Braun selbst operirten derartigen Fälle, die mannigfache Förderung, welche derselbe mir bei meiner Arbeit zu Theil werden liess, auch an dieser Stelle meinen gehorsamsten Dank auszusprechen, ist mir Bedürfniss.

Die obige Veröffentlichung ist im wesentlichen auf die seit dem Jahre 1889 mitgetheilten Fälle beschränkt. Etwa den gleichen Zeitraum umfasst die Zusammenstellung trepanirter Fälle von Jackson'scher traumatischer Epilepsie von Graf[1]), die in der neuesten Auflage des Werkes von E. v. Bergmann: „Die chirurgische Behandlung von Hirnkrankheiten", [2]) ausgiebige Verwerthung gefunden hat. Es war somit für mich gegeben, ebenfalls die Veröffentlichungen des letzten Decenniums in Betracht zu ziehen.

Die Aussichten für die Schädeloperationen bei der Epilepsie waren scheinbar in dieser Zeit viel besser geworden. Die Technik jener hatte in letzter Zeit nicht unwesentliche Fortschritte gemacht. Musste früher der bei der Operation gesetzte Defect der knöchernen Hülle wohl oder übel mit in den Kauf genommen werden, so haben uns Wagner, Müller und Koenig gelehrt, diesem durch temporäre Resection oder osteoplastische Deckung zu begegnen. Methoden und Apparate waren angegeben worden, um am äusseren Schädel die einzelnen Furchen und Windungen, deren Auffindung gerade für unsere Operation so häufig von Wichtigkeit ist, festzulegen. Eine eingehende Kenntniss der physiologischen Werthigkeit der einzelnen Gehirnwindungen, soweit dieselben besonders für den vorliegenden Zweck in Betracht kommen, war Dank den Forschungen eines Flourens, Hitzig, Fritsch, Munk und anderer erreicht worden. Man hatte gelernt, mittels passend gewählter elektrischer Ströme an dem blossliegenden Gehirn die Centren für die Bewegungen des Körpers bis in das Kleinste festzustellen. Horsley's kühnes Vor-

1) Die Trepanation bei der traumatischen Jackson'schen Epilepsie. Arch. f. klin. Chirurgie. LVI. Bd. S. 591 ff.

2) 3. Auflage. Berlin 1899. S. 409 ff.

Digitized by Google

gehen hat die erfolgreiche Ausführbarkeit der Exstirpation dieser Centren erwiesen.

Trotz alledem äussern sich viele Autoren immer noch recht zweifelnd ja ungünstig über die Aussichten des Erfolges der Trepanation bei Epilepsie. So tritt vor allen immer wieder von Bergmann als Warner vor all zu eifrigem und hoffnungsfreudigem Eingreifen auf.[1] In ähnlicher Weise äussern sich Jolly[2], Eulenburg[3], Sachs und Gerster[4], Cosh[5]. Selbst Championnière[6], der doch ein Anhänger der Operation an sich, warnt davor, von ihr zu weit gehende Hoffnungen zu hegen, obwohl er 1889 durch einen seiner Schüler im Hinblick auf die Trapanation die Hoffnung aussprechen lässt: que dans un avenir prochain nous serons mieux armés contre certaines formes d'épilepsie essentielle.[7] Freilich fehlen auch Stimmen nicht, welche die Operation lebhaft befürworten, darauf hinweisend, dass bei einem derartig unheilvollen Leiden, dem wir in nicht wenigen Fällen im übrigen doch recht machtlos gegenüberstehen[8], auch nur wenige Heilerfolge als ein Gewinn zu betrachten sind, und auch ein gefährlicherer Eingriff gerechtfertigt erscheint. Es führt dies auf die viel umstrittene Frage der Gefährlichkeit des Eingriffes. Begeistert von den Erfolgen der anti- und aseptischen Wundbehandlung war man vielfach nur zu bereit, die Trepanation als eine recht ungefährliche Operation hinzustellen. Naturgemäss blieb ein Rückschlag nicht aus, und es wurden die Gefahren der Operation vielleicht all zu sehr andererseits in den Vordergrund gerückt, so dass sich Buchanan[9] zu dem Hinweis veranlasst sieht, dass die Zeit nicht all zu weit hinter uns liege, in der die jetzt viel geübte Ovariotomie als ungerechtfertigt, ja fast als Mord erklärt werden sollte: „the leading surgeon in Scotland had openly decleared his opinion that ovariotomy was unjustifiable and that a

1) Verhandlungen der Deutschen Gesellsch. f. Chir. 1891. I. S. 112. — Berl. klin. Wochenschr. 1895. Nr. 16. — Sammlung klin. Vorträge. 1897. Nr. 200.

2) Charité-Annalen. 1895. S. 595 ff.

3) Berl. klin. Wochenschr. 1895. Nr. 15 u. 16.

4) Surgery in epilepsy. The Amer. journ. of the med. scienc. 1892. CIV. Bd.

5) Surgical treatment of epilepsy. The Amer. journ. of the med. scienc. 1898. CXV. Bd. p. 549.

6) Sur la trepanation dans l'épilepsie. jacks. Bull. et mem. de la soc. de chir. de Paris. XVII. Bd. 414.

7) Dumas, De la trepanation dans l'épilepsie. Thèse de Paris. 1889.

8) Erb, Zur Chirurgie der Hirntumoren. Deutsche Zeitschrift f. Nervenheilkunde. 1892. II. Bd. S. 414.

9) British med. journ. 1891. p. 577.

Digitized by Google

surgeon who undertook that operation with a fatal result laid himself open to a charge of culpable homicide," ein Ausspruch, der in seiner Schärfe fast an das bekannte Stromeyer'sche Wort über die Trepanation erinnert: „Wer heutzutage noch trepanirt, ist selbst auf den Kopf gefallen". Jedenfalls aber ist der Gesammteindruck, den man aus der Litteratur des letzten Jahrzehnts über diesen Gegenstand gewinnt, der, dass die Mehrzahl der Autoren der Trepanation bei der Epilepsie nur eine bedingte Berechtigung zuschreibt, indem wieder und wieder unter Hervorheben der Gründe für die Misserfolge, die von Braun ausführlich besprochen sind, auf eine sorgfältigste Auswahl der zur Operation gehörenden Fälle hingewiesen wird.

Betreffs dieser zur Operation geeigneten Fälle aber ist noch keineswegs Einigung der widerstreitenden Ansichten erzielt. Während einige die Operation allein auf die traumatische Jackson'sche Epilepsie beschränkt wissen wollen, sind andere dafür, dass alle Fälle traumatischen Ursprungs mit localisirten oder allgemeinen Krämpfen, wieder andere, dass alle Fälle von Rindenepilepsie, seien sie durch Trauma hervorgerufen oder nicht, in den Bereich der Operation gehörten. Nur wenige wollen die Operation auch bei nicht traumatischer allgemeiner Epilepsie als angebracht ansehen[1]).

Ein weiterer strittiger Punkt betrifft die Dauer der Krankheit, indem von manchen Seiten hervorgehoben wird, dass nur dann der Eingriff einen Erfolg erwarten lasse, wenn er bald nach Beginn der der Anfälle ausgeführt werde. Nach Siven ferner soll er nur dann aussichtsvoll sein, wenn er an jüngeren Leuten — etwa bis zum 30. Lebensjahre ausgeführt wird.

Nicht anders als die Ansichten über die zur Operation geeigneten Fälle gehen diejenigen über die Art dieser selbst auseinander: Schon die Auswahl des hierzu zu wählenden Instrumentes hat manche Erörterungen hervorgerufen. Während gerade die neueren bewährten Methoden von Wagner und Koenig der ausschliesslichen Anwendung des Trepans zuwider laufen, giebt es eifrige Vertreter dieses Instrumentes und solche, welche der Benutzung von Hammer und Meissel und der dadurch bedingten Erschütterung des Gehirns nicht unbedeutende Gefahren zuschreiben wollen. In neuester Zeit sind dann an letzterer Stelle vielfach die elektrisch betriebene Kreissäge, die Drahtsäge mit ihrer mannigfachen Modification von Einführungsinstrumenten empfohlen worden. Von einer Reihe von Autoren wird ferner gerade der Entfernung von Theilen des Schädels heilsamer

1) Fränkel, Zur Frage der Schädeloperationen bei Epilepsie. Beiträge zur Chirurgie. Festschrift, gewidmet Th. Billroth. 1892.

Digitized by Google

Einfluss durch Entlastung des Gehirns von Druck zugeschrieben. Andere, so Verchère, Pechadre, Championnière, Lloyd sehen sich veranlasst, warm das Wiedereinsetzen von Knochenstücken oder Ersatzmaterial zu befürworten: Schafknochen, Celluloid, Guttapercha, Protectiv, Gold, Alluminiumplatten sind als solches empfohlen.

Als Ort der Operation bei traumatischer Epilepsie wollten die einen stets die Stelle des Traumas gewählt wissen, andere nur dann, wenn diese sich mit dem aus den Symptomen herzuleitenden Krankheitssitz deckte. Ueber die Ausdehnung des Eingriffes, ob derselbe auf den Knochen, bezw. diesen und die Hirnhäute zu beschränken oder ob eventuell auch das krampfeinleitende Centrum entfernt werden sollte, herrschte noch keineswegs völlige Einigkeit. Für die traumatische Jackson'sche Epilepsie vermochte Braun bezüglich dieser letzteren Punkte am Schlusse seiner genannten Arbeit eine feste Richtschnur zu geben.

Bei so mannigfachen strittigen Punkten erscheint wohl eine Zusammenfassung, auch zahlenmässige Betrachtung der neueren Fälle und ihrer Erfolge wünschenswerth.

Ich schicke dieser Betrachtung zunächst vier von Geheimrath Braun operirte und bis dahin nicht veröffentlichte Fälle in ausführlicher Mittheilung voraus und füge ihnen die aus der Litteratur etwa des letzten Jahrzehntes — soweit mir dieselbe zugängig war — entnommenen Fälle an. Letztere habe ich der besseren Uebersicht und Vergleichung wegen auszugsweise in Tabellen angeordnet, und zwar zunächst die Fälle nichttraumatischer partieller (Jackson'scher) Epilepsie (Nr. 1—87), sodann diejenigen von allgemeiner, in erster Linie der durch Trauma verursachten (Nr. 88—137) in letzter diejenigen, bei denen ein Trauma nicht vorlag (Nr. 138—160).

Eine Reihe von Mittheilungen musste ich hierbei, da sie all zu kurz der Litteratur übergeben sind und sich somit nicht für eine vergleichende Zusammenstellung eigneten, ausser Acht lassen. Nach Möglichkeit habe ich mich bemüht, die Originalmittheilungen der Fälle selbst aufzusuchen und zu verwerthen, und ist mir dies auch bei den meisten gelungen, bei einigen aber musste ich mich mit den Referaten der Jahresberichte, bezw. Centralblätter begnügen.

Die vier neuen Fälle sind nun:

I. Nichttraumatische Jackson'sche Epilepsie — elektrisch bestimmte Centren des Krampfbeginnes entfernt. — Keine Besserung.

32jähriger Mann, erblich nicht belastet, litt im Alter von 4 Jahren an Scrophulose, mit 20 Jahren 6 Tage lang an Diphtherie. Lues will er nicht gehabt haben. Am 6. August 1887 bekam er plötzlich krampfhafte

Digitized by Google

Zuckungen des Unterkiefers, der Kopf ging nach der linken Seite. Dieser Anfall dauerte 1 Minute. Am nächsten Tage trat dann ein stärkerer, 5 Minuten dauernder Anfall ein, bei dem die linke Gesichtshälfte zuckte, ferner der linke Arm und das linke Bein, ohne dass das Bewusstsein getrübt wurde. In den nächsten Jahren stellten sich drei weitere stärkere Anfälle ein, daneben in 1—3 monatlichen Pausen Zuckungen der linken Gesichtshälfte mit Sprachlähmungen. 1890 und 1891 blieben stärkere Anfälle ganz aus, und nur die leichten traten hin und wieder auf. Patient gebrauchte seit 1887 Bromkalium. Im Jahre 1892 nahmen dann die Anfälle wieder einen heftigeren Charakter an und traten häufiger in die Erscheinung. Vereinzelt verlor Patient auch das Bewusstsein. Seit Februar 1892 erfolgten monatlich 12—15 kleinere Anfälle. Das Denkvermögen hatte im Laufe der Jahre stark gelitten, wie sich dies besonders in dem Mangel, nicht zusammenhängend denken und sprechen zu können, äusserte.

Nachträglich behauptete der Kranke, es sei ihm im Sommer 1887 ein Stück Holz auf das rechte Scheitelbein gefallen, ausser heftigem, jedoch nur kurze Zeit anhaltendem Schmerz habe aber dieser „Unfall" keine Folgen gehabt. Weder die Untersuchung, noch auch der spätere Befund bei der Operation ergaben Anhalt für eine stattgehabte Verletzung. Auch kam für die Beurtheilung der Angaben in Betracht, dass auf dieselben event. das Unfallgesetz nicht ohne Einfluss war.

Es wurde die Krankheit für nichttraumatische Jackson'sche Epilepsie, und zwar linksseitige mit dem Ausgangspunkt im Centrum der Bewegungen des Gesichtes angesehen und dementsprechend der Operationsplan entworfen.

Am 3. August 1892 wurde zunächst über der rechten motorischen Zone, deren Ort am äusseren Schädel festgestellt war, oberhalb des Ohres ein Hautlappen gebildet, dessen Basis 6,5 cm breit, der 10 cm hoch war. Mit ihm im Zusammenhange wurde ein Knochenlappen von 6 cm Grundlinie und 4 cm Höhe ummeisselt und an seiner Basis abgeklappt. Makroskopisch wahrnehmbare Veränderungen lagen nicht vor. Nach Spaltung der Dura mater stellte Geheimrath Braun nunmehr mit schwachem, faradischem Strom [1]) die Centren für die Bewegungen der oberen Extremität und der linken Gesichtshälfte, wie in der beigefügten Zeichnung angegeben, fest. (Diese Zeichnung wurde von Dr. Cohn während der Operation nach dem Leben angefertigt.) Dabei war zunächst der Strom so schwach gewählt, dass er eben eine Geschmacks- oder Gefühlswahrnehmung auf der Zunge auslöste. Da aber mit diesem Strom keine Zuckungen bei Reizung der Gehirnoberfläche erzielt werden konnten, musste derselbe etwas verstärkt werden, und zwar so weit, dass er eine unangenehme fast schmerzhafte Empfindung auf der Zunge veranlasste. Unter Gefässunterbindung wurde dann das Stück Gehirn, welches die Centren für die Gesichtsbewegung in sich fasste, in der aufgezeichneten Ausdehnung von 1 cm Breite, $1\frac{1}{2}$ cm Höhe und $\frac{1}{2}$ cm Tiefe excidirt. Nach Vereinigung der Dura mit Catgutnähten und Einlegen eines Jodoformgazetampons wurde der Hautknochenlappen wieder an seine Stelle gebracht und durch Nähte befestigt.

1) Vergl. Braun a. a. O. S. 260.

Digitized by Google

Die Wundheilung ging ungestört von statten. Am 4. August machte sich Facialisparese bemerkbar, ebenfalls ein Zeichen, dass die rechten Centren von der Operation betroffen. Diese begann sich am 17. August be-

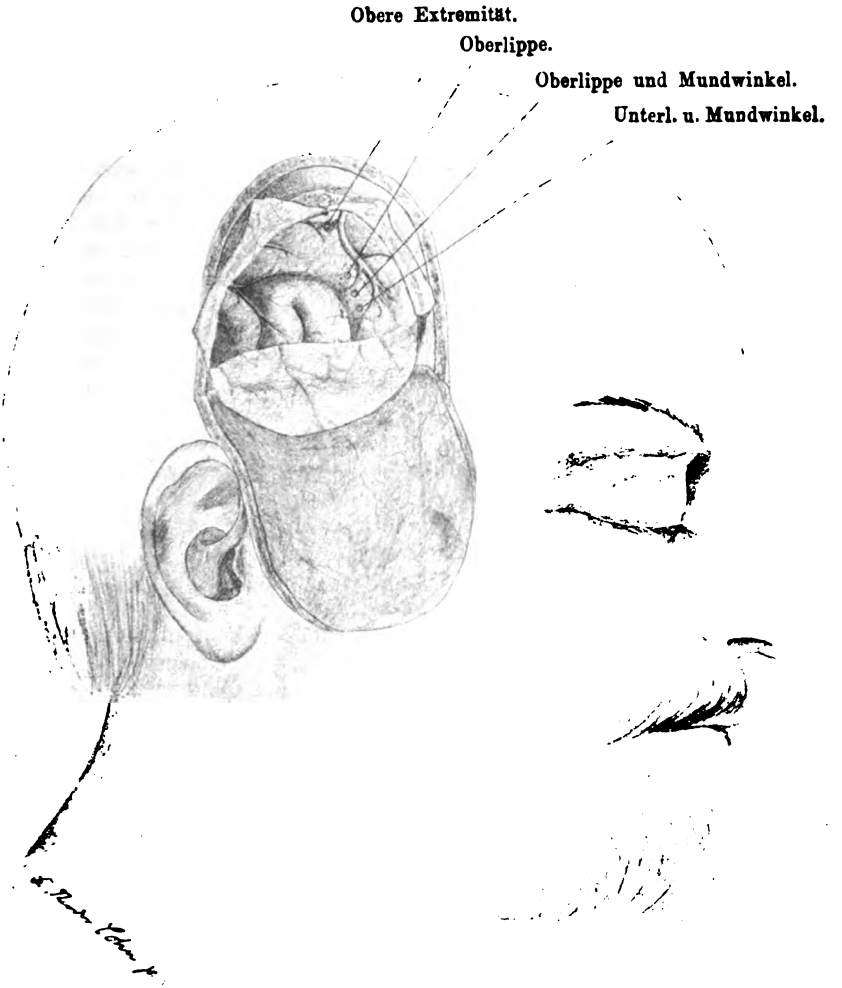

Fall I. Operirt den 3. August 1892.

reits zurückzubilden. Leichte Zuckungen traten dann am 5. Juli und 29. August auf; am 27. September und 7. November heftige Krampfanfälle.

Am 27. August war der Mann aus der Klinik entlassen, musste jedoch am 13. December 1892 unmittelbar nach einem schweren Krampfanfall, der in der Kehlkopfgegend und linken Gesichtshälfte begonnen und

Digitized by Google

sich über den ganzen Körper fortgepflanzt hatte, bis zum 22. December 1892 wieder aufgenommen werden, während welcher Zeit sich am 15. noch ein gleicher Anfall gezeigt hatte. Auch in der Folgezeit traten solche schweren Anfälle auf. Allerdings giebt der Mann an, dass er seit der Operation das früher gebrauchte Brom ausgesetzt habe. Vom 10. Juli bis 10. August 1893 befand er sich wiederum in der Klinik.

Am 11. Juli 1893 hatte er einen Anfall, der vom linken Augenlide seinen Ausgang genommen, sich über die linke Gesichtshälfte und in geringer Weise über den linken Arm ausgebreitet hatte, ohne dass das Bewusstsein schwand. 2 Anfälle am 13. und 16. beschränkten sich auf das Gesicht. Am 19. soll ein nächtlicher Anfall aufgetreten sein, der nicht beobachtet wurde. Nach einem ferneren Anfall am 25. war der Kranke dann 16 Tage frei, am 5. und 6. August aber folgten sich solche in grösserer Anzahl, deren Mehrzahl allerdings nur in Zuckungen im Kopfe bestand. Am Abend des 6. begann ein Anfall, nachdem Patient angeblich Zuckungen im Kopfe bereits verspürt hatte, mit solchen der linken Unterlippe und Zunge. Sodann gerieth der Mund in Bewegungen von einer Seite zur anderen und wurde schliesslich längere Zeit nach links gezogen. Hierauf begann der Orbicularis oculi zu zucken und blieb längere Zeit contrahirt. Kopf und Nacken wurden nach links gewendet, die Schulter, der linke Arm und Finger geriethen in heftige Zuckungen, desgleichen stellte sich stossweises Zucken der linken Unterleibsmuskeln ein. Das Bewusstsein war erhalten, nur will Patient nicht haben sprechen können. Die Dauer des Anfalles betrug 3 Minuten.

Kurzum einen bessernden Einfluss der Operation auf die Epilepsie können wir in diesem Falle nicht verzeichnen, trotzdem der Eingriff bis auf die elektrisch bestimmten krampfbeginnenden Centren vorgedrungen war und diese selbst in Angriff genommen hat, trotzdem ferner die Operation an sich gut vertragen, die Wundheilung eine glatte war.

II. Nichttraumatische Jackson'sche Epilepsie. — Eröffnung des Schädels nach Wagner — ausgedehnte Geschwulst (Sarkom). — Versuch der Exstirpation wegen Blutung abgebrochen. — Krämpfe nicht beeinflusst.

42jährige Arbeitersfrau. 1896 in die Klinik aufgenommen, giebt an, vor 4 Jahren plötzlich Krampfanfälle im Daumen und Zeigefinger der linken Hand bekommen zu haben. Die Krämpfe hätten sich dann den Arm bis zur Schulter hinaufgezogen und seien über die linke Gesichtshälfte weiter fortgeschritten. Der Daumen sei ganz steif stehen geblieben, die übrigen Finger haben gezuckt. Das Bewusstsein sei im Anfalle erloschen gewesen. Anfangs traten derartige Anfälle öfters am Tage, jedoch nicht jeden Tag auf. Nach den Anfällen waren bisweilen Kopfschmerzen vorhanden, der linke Arm häufig wie gelähmt, so dass Pat. denselben nicht bewegen konnte. Seit über 1 Jahr habe dann auch die Sehkraft auf beiden Augen abgenommen und sei schliesslich ganz erloschen. Im April 1896 wurde die Kranke in das Krankenhaus zu Rinteln gebracht, seit dieser Zeit seien die Anfälle schwächer und weniger zahlreich aufgetreten. Der linke Arm habe wieder etwas an Kraft gewonnen, das Gefühl in der linken Hand sei aber etwas schlechter geworden.

Digitized by Google

Bei der Aufnahme am 10. Juli 1896 zeigt sich die grobe Kraft des linken Armes gegenüber dem rechten wesentlich herabgesetzt, besonders ist der Druck der Hand schwächer. Auch das Gefühl der linken Hand erscheint weniger gut ausgeprägt. Der Umfang des linken Unterarmes beträgt 23 cm: 26 cm rechts. Die linke Nasolabialfalte ist etwas verstrichen, der Mundwinkel hängt leicht herab. Die Stirn wird gleichmässig gerunzelt, beide Augen können fest geschlossen werden. Die Zunge weicht beim Herausstrecken etwas nach links ab, das Zäpfchen hängt leicht nach rechts. Am Schädel sind keine Veränderungen auch keine druckempfindlichen Stellen zu finden. Die am 26. October 1896 durch Herrn Geheimen Medicinalrath Schmidt-Rimpler vorgenommene Untersuchung der Augen ergab: „Auf beiden Augen totale Amaurose. Pupillen weit und starr. Rechte Papille noch etwas geschwellt, weiss, trübe, Grenzen etwas verwaschen, nicht erheblich verbreitert. Linke Papille weiss, nicht mehr hervorragend, Grenzen etwas verwaschen. Beiderseits Venen geschlängelt und etwas verbreitert, Arterien eng. Rechts noch einige Hämorrhagien in der Peripherie."

Während des Aufenthaltes in der Klinik konnte ein Krampfanfall nicht beobachtet werden. Angeblich traten öfters leichte Zuckungen im linken Daumen auf.

Es handelt sich bei der Pat. also um Jackson'sche Epilepsie. Für eine Entstehung dieser durch Trauma geben weder die Anamnese, noch der Befund einen Anhalt. Dagegen weist der constante behauptete Beginn der Krämpfe im linken Daumen und Zeigefinger, der weitere typische Verlauf und ihre Beschränkung auf den linken Arm und Gesichtshälfte, sowie die in diesen Körpergegenden hervortretenden paretischen Andeutungen auf einen Krankheitsherd in der Gegend der mittleren, bezw. unteren Theile der rechten Centralwindungen hin. Der Augenbefund weist darauf hin, dass dieser Krankheitsherd raumbeengende Wirkung ausübte. Zeichen für Entstehung eines Abscesses, einer inneren Blutung fehlten. Es war daher die Annahme eines Tumors in der Gegend der rechten Centralwindungen statthaft.

Am 19. September 1896 wurde daher zur Operation in Chloroformnarkose geschritten. Aussen am Schädel wurde mittels Messapparat der Ort der rechten Centralfurche ermittelt. In dieser Gegend wurde sodann ein Hautperiostknochenlappen mit einer Basis von 9 cm Länge, einer Höhe von 8 cm mit Hammer und Meissel gebildet und zurückgeschlagen, wobei aus dem aufgemeisselten Knochen sehr starke Blutung erfolgte. Die freigelegte Dura mater ist in eine starre, soweit man constatiren kann, diffus sich ausbreitende Geschwulst verwandelt, aus der behufs mikroskopischer Untersuchung ein Stück herausgeschnitten wird. Ein Versuch, durch weiteres Fortnehmen von Knochen mittels der Hohlmeisselzange die Grenzen der Geschwulst zu erreichen, gelang nicht und musste der immer mehr zunehmenden Blutung wegen für jetzt abgebrochen werden. Zurückklappen des Lappens, Tamponade des noch immer stark blutenden Knochens, Compressivverband.

Die Wundheilung ging glatt von statten. Am 8. Decbr. trat wieder ein Anfall auf, und zwar dieses Mal unter Convulsionen in beiden Armen, derselbe dauerte etwa 5 Minuten, und es folgte Somnolenz von 1 Stunde Dauer.

Digitized by Google

Die Untersuchung des Probestückes ergiebt, dass ein Sarkom wahrscheinlich der Dura mater vorliegt: „Die Geschwulst besteht aus derben, starren, sklerotischen Bindegewebsfasern von wechselnder Stärke, zwischen die meist kleine rundliche Zellen eingelagert sind. Die Anordnung dieser Zellen ist häufig sehr deutlich um die zahlreichen kleinen Gefässe herum, die sich hier und da durch eine ziemlich dicke hyalin degenerirte Wandung auszeichnen. Perivasculärer Lymphraum häufig erweitert, zahlreiche kleine Gefässe obliterirt" (Dr. Pels-Leusden).

Da Pat. einen weiteren operativen Eingriff verweigert, musste sie am 13. December 1896 entlassen werden.

Eine ärztliche Mittheilung vom 7. December 1898 besagt, dass Pat. an Kopfschmerzen und Schwindel leide, zwischendurch bekomme sie Zuckungen im linken Arm und Krämpfe in den Kaumuskeln.

Wie kaum anders zu erwarten war, hat die Operation bei dieser Pat. die Heilung der Krampfanfälle nicht bringen können, wurde doch der zur Beseitigung der Grundursache der Anfälle erforderliche weitere Eingriff abgelehnt, nachdem die 1. Operation hatte abgebrochen werden müssen, bevor es gelungen war, die Grenzen der als Ursache des Leidens diagnosticirten und aufgefundenen Geschwulst zu erreichen und diese zu entfernen. Ein wohlthätiger Einfluss aber ist ihr immerhin nicht völlig abzusprechen, insofern als die Pat. trotz ihres schweren Grundleidens noch immer in leidlichem Allgemeinbefinden lebt, die Krankheitserscheinungen seit der Operation anscheinend keine wesentlichen Fortschritte gemacht haben.

III. Traumatische allgemeine Epilepsie. — Beseitigung eines mit der Dura verwachsenen Knochensplitters der Tab. int. — Heilung.

28jähriger Handlungsgehülfe soll als Kind einmal Krämpfe gehabt haben, doch ist darüber Genaueres nicht zu ermitteln. 1886 fiel ihm ein zolldicker, $^1/_2$—$^2/_3$ qm grosser Kistendeckel aus Stubenhöhe auf den Kopf. Die entstandene Wunde wurde von einem Arzte in der Sprechstunde genäht und war nach 2—3 Wochen geheilt. Im Jahre 1893 trat der erste epileptische Anfall ein, im Sommer 1894 der zweite. Im Jahre 1895 hatte er 2 Anfälle. Von Mitte September 1896 zeigten sich dann häufigere Anfälle, zeitweilig alle 2 Tage.

Während früher der Mann das Herannahen des Anfalles bemerkte, indem ihm „duselig" wurde, er nicht mehr sehen konnte, worauf heftiges Zittern der Arme, besonders des rechten, eintrat, zeigten sich solche Vorboten in letzterer Zeit nicht deutlich. Ein von einem Arzt ausserhalb beobachteter Anfall verlief in folgender Weise: Zunächst zeigte sich heftiges Zittern, besonders im rechten Arm unter gleichzeitiger lebhafter Röthung des Gesichts, worauf sich Patient niederlegte und das Bewusstsein verlor. Nun wurde der ganze Körper in tonischen Krampfzustand versetzt, und nach 5 Minuten traten klonische Muskelkrämpfe in allen Körpermuskeln, besonders stark jedoch in denen der rechten Gliedmaassen, zumal des Beines auf. Etwa nach 10 Minuten kehrte das Bewusstsein wieder, die Convulsionen gingen allmählich in ein heftiges Zittern über. Trotz des heissen Kopfes stellte sich heftiges Frostgefühl unter intensivem Kopfschmerz namentlich links ein. 5 Minuten nach Wiederkehr des Be-

Digitized by Google

wusstseins konnte sich Patient erheben und in das Bett gebracht werden. Ausgelöst werden die Anfälle durch leichte psychische Erregungen oder körperliche Anstrengungen, die Blutfluxion nach dem Kopf bedingen. In der anfallsfreien Zeit hat Patient immer linksseitigen Kopfschmerz und oft heftiges Zucken in seiner Stirnnarbe bis zum linken Auge hin. In letzter Zeit will er sehr vergesslich und leicht erregbar geworden sein. Bromkalium verringerte die Anfälle etwas.

Bei der Aufnahme am 16. November 1896 findet sich in der linken Schläfengegend ziemlich genau mit der Haargrenze zusammen fallend eine von oben hinten nach vorn unten, dann ziemlich senkrecht nach unten verlaufende, etwa 4 cm lange bis $^1/_2$ cm breite glatte Narbe, die sich mit den Weichtheilen auf dem darunter liegenden Knochen verschieben lässt. Im Bereiche des oberen Theiles der Narbe ist der Knochen vielleicht etwas uneben und hat eine kleine seichte Furche. Auf Druck ist die Narbe nur ganz wenig empfindlich. Der Druck der rechten Hand ist vielleicht etwas schwächer als derjenige der linken. Bei Prüfung der Sensibilität, und zwar des linken Beines fängt Patient plötzlich mit diesem, dann mit dem rechten an zu zittern, es wird ihm übel, das Zittern geht allmählich in klonische Zuckungen über, an denen sich im geringeren Maasse auch der Rumpf betheiligt. Arme zunächst in leichtem, tonischem Krampfzustand weisen dann gleichfalls leichte klonische Zuckungen auf. Patient reagirt nicht mehr auf Anreden, Augen nach oben verdreht. Nadelstiche in die Beine rufen stärkere Zuckungen hervor. Nach 5 Minuten lassen diese nach, Patient reagirt wieder auf Anreden, weiss nichts von dem Krampfanfalle, erhebt sich und geht an sein Bett. Ein weiterer Krampfanfall in der Klinik äusserte sich gleichfalls in allgemeinen Krämpfen, nach Angabe eines anderen Kranken sollen dieselben im rechten Arme angefangen haben, sie hören zuerst in den Beinen, dann in den Armen auf.

Hiernach lag bei dem Patienten traumatische allgemeine Epilepsie vor. Der Verlauf der Krampfanfälle bot keine sicheren Anhaltspunkte für die Bestimmung des Sitzes der Krankheit. Allerdings gab die vorherrschende Betheiligung der rechten Körperhälfte, der zuweilen gesehene und behauptete Anfang der Erscheinungen im rechten Arm einen Hinweis auf diesen Sitz in der linken Hirnhälfte, constant war aber letzteres Symptom nicht. Diesem Hinweis entsprach jedoch auch die Narbe in der linken Schläfengegend, weitere Hindeutungen etwa auf einen Krankheitsherd in den motorischen Centren waren nicht gegeben, so ging die Operation von der Stelle der Narbe aus.

Am 19. December 1896 wurde in Morphium-Chloroform-Narkose ein Hautlappen mit dieser Stelle in seiner Mitte und einem breiten Stiel nach unten gebildet. Nachdem das Periost etwas zurückgeschoben ist, wird mit der elektromotorisch getriebenen Kreissäge eine Rinne in den Schädel geschnitten, die bis auf die Diploe geht, sodann mit dem Schälmeissel in dieser Ausdehnung ein Koenig'scher Haut-Periost-Knochen-Lappen nach unten abgeklappt. Etwa an der Stelle der äusseren Narbe ist das Periost fest verwachsen und der Knochen verdickt. Die Lamina interna wird nun in etwas geringerem Umfange als die externa herausgemeisselt, wobei sich eine Scheibe von 2 : 0,7 cm Ausdehnung in der Tiefe vom übrigen Schädel völlig losgelöst mit der Dura fest verwachsen zeigt. Diese Scheibe wird

Digitized by Google

entfernt, die Ränder der Knochenlücke mit dem Meissel geglättet. An der vorliegenden Dura mater ist deutliche Pulsation zu sehen. Es wird ein dickes Drainrohr eingelegt, der Haut-Knochenlappen zurückgeklappt und an seiner alten Stelle durch Seidennähte befestigt.

Der Wundheilungsverlauf war vollkommen reactionslos, es trat weder Erhöhung der Temperatur, noch sonstige Störung des Allgemeinbefindens ein. Am 8. Tage nach der Operation war die Wunde geheilt, am 11. Tage nach derselben stand Patient auf; der knöcherne Verschluss des Schädels ist vollkommen fest, die vor der Operation vorhandenen Kopfschmerzen geschwunden.

Wegen hochgradiger Varicen an beiden Beinen wurden dann noch die Venae saphenae magnae unterbunden, weswegen Patient bis zum 25. Januar 1897 in der Klinik verblieb, die er vollkommen geheilt verliess. Kopfschmerzen und Krampfanfälle waren bis dahin nicht wieder aufgetreten.

Dieser gute Erfolg der Operation hat sich auch fernerhin bewährt. Eine Mittheilung des Vaters sagt mir, dass der Mann sich „vorzüglich" befand, er hat weder Krampf- noch Schwindelanfälle gehabt, auch keine Kopfschmerzen „ein ganzes Jahr lang". Dann sei er zur See gegangen und leider mit dem Schiff, auf dem er diente, verschollen.

Ein Jahr lang aber ist hier sicher die Heilung des Leidens durch die Trepanation verfolgt, weiteres Nachgehen leider durch äussere Umstände unmöglich geworden.

IV. Traumatische allgemeine Epilepsie. — Wagner'scher Lappen abgeklappt. — Einlegen von Protectiv — zu kurz beobachtete Besserung.

14½jähriges Mädchen hatte im Alter von 7½ Jahren 1886 eine Verletzung an der Stirn erlitten. Sechs Wochen danach stellten sich

I. Nichttraumatische

Laufende Nummer	Publication	Geschlecht, Alter	Krankengeschichte	Zwischen Beginn d Anfälle Operati
1	Abbe, Subdural implantation of rubber tissu following trephining. Annals of surgery. 1895. Sept. p. 385.	M. 35 Jahre.	Früher Lues gehabt, bekam Epilepsie-Anfälle, die stets in der rechten Hand begannen, dann in allgemeine Krämpfe mit Bewusstlosigkeit übergingen. Diese traten immer häufiger auf, schliesslich täglich einer bis zwei. Specifische Behandlung blieb ohne Erfolg, ebenso anderweitige innere.	1½ Jahr
2	Albertoni e Brigatti, Rivista sper. di freniatria e med. leg. XIX, 1. Ref. Centralbl. f. Chir. 1893. S. 675; Virchow, Jahresber. 1894. II. S. 408 und Neurolog. Centralbl. 1894. S. 221. Glioma della regione rolandica, estirpazione, guarigione.	W. 15 Jahre.	Im 10. Lebensjahre nach heftigem Schreck 1. Anfall. Derselbe wurde eingeleitet durch Ameisenkriechen in den linken Gliedmassen, Ziehen im linken Mundwinkel, später der ganzen linken Gesichtshälfte und Einschlafen der Extremitäten links. Dann fiel die Kran zu Boden und verlor das Bewusstsein, es stellten sich allgemei Zuckungen ein. Neben solchen allgemeinen Anfällen mit constant Beginn in der linken Hand auch Anfälle von klonischen Zuckung im linken Mundfacialisgebiet und Arm unter Bewusstlosigkeit. B der Aufnahme war Hör- und Sehkraft links vermindert, es besta Stauungspapille links, Facialisparese und Schwäche im linken A und Bein.	5 Jahre

Digitized by Google

Krämpfe ein, die aber nach einem ärztlichen Eingriff an der Wunde wieder fortblieben. Vor 3 Jahren traten dann die Krampfanfälle wieder ein, und zwar stärker als vorher. Nachdem sich dabei der Kopf auf die linke Seite gedreht, stellte sich Zucken in Armen und Beinen, sowie des Mundes und Schlagen des Kopfes nach hinten ein. Diese Anfälle wiederholten sich in verschiedenen Zwischenräumen. Bromkalium brachte eine Zeitlang Besserung, dann aber gesellte sich zu den wieder erschienenen Krämpfen heftiges Erbrechen und Kopfschmerzen. Später wurde auch von den Eltern versucht, das Leiden durch homöopathische Mittel zu heben — ohne Erfolg. Abermaliger Gebrauch von Bromkalium konnte auch solchen nicht bringen und da die Anfälle häufiger wurden, entschloss man sich zur Operation.

Bei der allgemeinen Natur der Krämpfe gab der Schmerz in der vom Trauma herrührenden Narbe den Ausschlag bei der Wahl der Operationsstelle.

Am 15. Juli 1893 wurde auf der Stirn um die Narbe ein Hautperiostknochenlappen mit der Basis nach unten gebildet und abgeklappt. Die vorliegende harte Hirnhaut zeigte nichts Abnormes, dieselbe wurde daher uneröffnet gelassen, ein Streifen Protectiv eingelegt und der Lappen zurückgeklappt. Die Wundheilung erfolgte glatt. Am 25. Juli trat wieder ein Anfall ein, am 31. Kopfschmerzen. Nach einem Bericht einen Monat später (24. August) waren dann Anfälle nicht wieder aufgetreten, anfangs aber täglich über Kopfschmerz geklagt. Weitere Mittheilungen liessen sich nicht erhalten, und ist der Fall somit den zu kurz nachbeobachteten zuzurechnen.

Die der Litteratur entnommenen Fälle enthalten die folgenden Tabellen:

Jackson'sche (partielle) Epilepsie.

Datum der Operation	Operationsgeschichte	Weiterer Verlauf	Erfolg	Beobachtungszeit nach Operation
—	Trepanation. Stark verdickte und besonders über dem Armcentrum verwachsene Dura durchtrennt. Zur Verhütung des Wiederauftretens von Verwachsungen Einlegen von Guttaperchagewebe.	Abgesehen von leichtem Anfalle nach 24 Stunden 2 Monate lang keine solchen.	(Beseitigung der Anfälle.) Zu kurze Beobachtung.	2 Monate.
12. Nov. 1891.	Haut-Periostlappen gebildet. Knochen mit Trepan und Luerscher Knochenzange entfernt, Dura mater eröffnet. Hühnereigrosses Gliom aus Parietallappen rechts entfernt. Tamponade, Schluss der Hautwunde.	Kopfschmerz, Doppeltsehen und Stauungspapille schwanden. Nur ein epileptischer Anfall. Januar 1893 Fortbestand der Heilung gemeldet, beträchtliche Parese des linken Armes, Schwäche des linken Beines.	Beseitigung der Anfälle.	1 Jahr 2 Monate.

Digitized by Google

Laufende Nummer	Publication	Geschlecht, Alter	Krankengeschichte	Zwischen Beginn der Anfälle u. Operation
3	Anderson, History of a case of cerebral tumor. British med. journal. März 1891. S. 575.	M. 16 Jahre.	Vor 4½ Jahren plötzlich Beugen des linken Armes, Schrei, Fall zu Boden. Anfallsweise dann Taubheit in der linken Hand, gefolgt von Schmerzen in dieser und dem Vorderarm, weiter der Gesichtshälfte. 1889 Anfall eingeleitet durch zweistündliches Schütteln des Kopfes, Schmerzen und Dumpfheit im linken Vorderarm aufsteigend, und der linken Gesichtshälfte, Schrei, Fall, Bewusstlosigkeit. Derartige Anfälle wiederholen sich. Besserung durch Brombehandlung. Später Lähmung der linken Gliedmaassen. Bei der Aufnahme besteht Taubheit in der linken Körperhälfte, Kopfschmerz, Neuritis optica, besonders rechts.	4½ Jahre.
4	Angell, Contribution to the surg. treatment of jacks. ep. Bei Chipault, Chirurgie oper. du système nerveux. p. 426. Fall 7.	—	Seit 3½ Jahren Epilepsie mit Attacken, die im Daumen anfangen.	3½ Jahre.
5	Audeoud, Note sur un cas de tumeur de lobule paracentr. Revue med. de la Suisse rom. XIII. 20. Dec. 1893. p. 753.	M. 40 Jahre.	Epileptiforme Anfälle, die immer im linken Fuss begannen, sich später aufsteigend verallgemeinerten, zuweilen auch mit Bewusstseinsverlust verbunden waren. Kopfschmerz und Schwindelanfälle. Innere Therapie erfolglos. NB. Mit 12 Jahren hatte Pat. einen Hufschlag gegen den Kopf bekommen, der später keine Folgen hatte. Narbe an linker Stirn und rechter Wange.	—
6	Bark and Bernays, St. Louis med. and surg. journ. 1890. April. p. 236.	M.	Seit 2 Jahren Hinterhauptsschmerzen und Abnahme der groben Kraft. Dann stellten sich Krampfanfälle zunächst in der rechten Hand in längeren, später in kürzeren Pausen ein. Allmählich wurde auch der rechte Vorder- und Oberarm, sowie das rechte Bein, schliesslich der rechte Masseter mit ergriffen. Nach den Anfällen Lähmungen in den befallenen Muskelgruppen und Anästhesie beiderseits. Dazu gesellten sich Sprachstörungen. Seit Jahren bestand doppelseitiger Ohrenfluss.	Noch nicht 2 Jahre.

Digitized by Google

Datum der Operation	Operationsgeschichte	Weiterer Verlauf	Erfolg	Beobachtungszeit nach Operation
31. Oct. 1890.	Bestimmung des Sulcus Rolando. Hautperiostlappen. Knochen mit Trepan und Meissel entfernt. Nach Eröffnung der Dura leicht pflaumengrosses Spindelzellensarkom entfernt. Auswaschen der Wunde. Nach Vernähung der Dura Wiedereinfügen der aufbewahrten Knochenstücke. Hautnaht unter Drainage.	Wundheilung wesentlich ungestört. Wiederholt Auftreten von Anfällen. Besserung der Lähmungen.	Anfälle ungebessert.	3½ Mon.
21. Sept. 1890.	Freilegen der Centren für Gesicht, Arm und eines Theiles des Beines. Nichts Abweichendes von seiten der Windungen, die vielleicht abgeplattet sind, zu finden. Probepunktion ohne Erfolg. Ausschneiden der Centren des Armes und eines Theiles des Gesichtes nach Feststellung durch faradische Reizung. Wiedereinsetzen der Knochenscheiben.	Vorübergehende Parese der Muskeln des Armes und Beines. Anfälle vermindert. Am 8. Tage Hirnvorfall, Meningitis.	Tod.	8 Tage.
11. April 1893.	Trepanation etwas unterhalb der Stelle des Lobus paracentralis dexter: in der Oeffnung nichts Abnormes gefunden.	Lähmung des linken Beines, Aphasie, Anfälle wiederholen sich. ½ Jahr später Tod an tuberculöser Hirnhautentzündung. Im oberen Theil des Lob. paracentr. Tuberkel von Nussgrösse.	(Fraglich.) Keine Besserung der Anfälle.	½ Jahr.
—	Mit dem Meissel wurde ein dollargrosses Stück des linken Scheitel- und Schläfenbeines entfernt. Dura durch halbmondförmigen Schnitt am vorderen Rande des Defectes eröffnet. Röthlich und krank aussehender Fleck (Geschwulst) in weicher Hirnhaut abgetragen. Einstich mit Messer und Troikart in 2 Richtungen erfolglos. Vernähen der Dura. Drainage.	Krankheitserscheinungen unverändert. Nach 48 Stunden Tod an septischer Meningitis. Obduction: Noch zwei der abgetragenen ähnliche Geschwülste — (Myxogliome) eine so gross wie eine Kirsche — dicht hinter der Fissura Rolandi gefunden.	Tod.	2 Tage.

Digitized by Google

Laufende Nummer	Publication	Geschlecht, Alter	Krankengeschichte	Zwischen Beginn d Anfälle u Operation
7	Bidwell, Focal epilepsy. British medical journal. 1893. Nov. p. 988.	M. 15 Jahre	1888 Beginn*) plötzlich mit Zuckungen im rechten Bein, anfangs täglich, dann seltener. Nach zweijähriger Pause dann Wiederauftreten der Anfälle bis fünfzehn am Tage. Neben ausgebildeten epileptischen Anfällen mit Bewusstlosigkeit solche mit zuckendem Gefühl, in der rechten Fusssohle beginnend, gefolgt von Contraction der rechten grossen Zehe, Strecken des Fusses, Beugen des Kniegelenkes, Flexion der Finger der rechten Hand. *) Verf. bemerkt: „No definite history of injury but the mother thinks that he had a fall on his head two years previously", wonach wohl die Auffassung als „nichttraumatisch" gestattet erscheint.	4 Jahre
8	Bieganski und Wrzesniowski, Beiträge zur chirurg. Behandlung der Hirnkrankheiten. Medycyna. 1896. 44. Ref. Hildebrandt, Jahresber. 1896. S. 1289 und Virchow, Jahresber. 1896. II. S. 303.	M. 34 Jahre.	Vor Jahresfrist Erkrankung an heftigen Kopfschmerzen, dann anfallsweise Krämpfe, rechts aufsteigend, und folgend gleichartige Lähmung der rechten Körperhälfte. Die Anfälle beginnen im Bein, dann folgen Krämpfe im Arm und schliesslich in der Gesichtshälfte. Bei der Aufnahme hochgradige Atrophie der rechten Körperhälfte, fast complete Lähmung. Beiderseits Atrophie der Sehnerven, Stauungspapille.	1 Jahr
9	Broca, Drainage des ventricules cérébraux pour hydrocephale. Revue de chirurgie. 1891. XI. p. 39.	M. 3 Jahre.	Beim Zahnen mit 7 Monaten starker Krampf, seitdem öfters Anfälle und unverhältnissmässiges Wachsen des Kopfes. Das Kind lernte später weder gehen, noch sprechen. Mit 2 Jahren zeigte sich neuer, schwerer Anfall und danach vorübergehend rechtsseitige Lähmung. 9 Monate darauf Anfälle im linken Arm und Bein mit nachfolgender Lähmung, die im Arm bestehen blieb. Bei den Anfällen folgen sich Zuckungen im Arm, dann im Bein, dann Lähmungen.	2½ Jahr
10	Bruns, Bericht in der Versammlung der Irrenärzte in Hannover am 1. Mai 1894 und der Berl. Gesellschaft für Psychiatrie u. Nervenkrankheiten am 14. Januar 1895. Neurolog. Centralbl. 1894. S. 388 u. 1895. S. 125.	M. 25 Jahre.	Erkrankte Ende August 1893 plötzlich mit einem allgemeinen epileptischen Anfall, der sich mehrfach wiederholte. Später traten grosse Anfälle nur selten auf, dagegen häufiger Zuckungen im rechten Fuss und typische Anfälle rechtsseitiger Jackson'scher Epilepsie: Diese beginnen mit Parästhesien, dann Zuckungen im rechten Fuss, die auf das Bein fortschreiten, Rumpf nach rechts gedreht, rechter Arm abducirt, Zucken in der rechten Gesichtshälfte. Pat. verliert das Bewusstsein. Das rechte Bein wurde paretisch und steif, Wade magerte ab.	Noch nic 1 Jahr

Digitized by Google

Datum der Operation	Operationsgeschichte	Weiterer Verlauf	Erfolg	Beobachtungszeit nach Operation
23. April 1892.	Ueber Rolandofurche mit Trepan und schneidender Knochenzange Schädel eröffnet. Gehirnmasse am unteren Ende der Furche missfarbig, 3/4 Zoll tief excidirt. Nach Wiedereinsetzen der Knochenstücke Naht.	Schnelle Wundheilung, nach 3 Tagen wieder die alten Anfälle an Häufigkeit zunehmend.	—	—
14. Mai 1892.	An alter Stelle Bildung einer grossen Lücke. Nach Trennung der adhärenten Hirnhäute durch elektrische Reizung des Gehirns den Anfällen ähnliche Bewegungen des Beines erzielt, diese Stelle 3/4 Zoll tief excidirt. Einlegen der Knochenstücke. Naht.	Aura in Fusssohle, Anfälle im Bein und ausgebildete Anfälle kehrten später nicht wieder, dagegen Anfälle im rechten Arm zeitweilig sogar schlimmer.	Epilepsie gebessert.	1 1/2 Jahr?
—	Ueber Sulcus Rolando osteoplastischer Lappen gebildet. Dura adhärent, keine Pulsation. Nach Ablösung faustgrosses Spindelzellensarkom gefunden, das stückweise entfernt wurde. Tamponade.	Hirnvorfall, Meningitis, Tod.	Tod.	1 Tag.
16. Sept. 1890.	3 cm hinter und über dem äusseren Gehörgange rechts mit Hammer und Meissel trepanirt. Nicht pulsirende, stark gespannte Dura wird eingeschnitten. Durch Punktion und Drainage des Ventrikels wird allmähliche Entleerung von Flüssigkeit erzielt. Hautnaht.	Wundheilung ungestört, Contractur des linken Armes wich ganz, geistige Fähigkeiten des Kindes besserten sich. Die Convulsionen nahmen an Zahl ab, bestehen aber noch im Arm.	Epilepsie gebessert.	Noch nicht 1 Jahr.
—	Fusscentrum links wurde aufgesucht und elektrisch festgestellt. Ein in der hinteren Centralwindung gelegener Tumor mit etwas Gehirnmasse stumpf entfernt.	Lähmung nahm nicht zu. Es trat septische Meningitis auf und führte zum Tode.	Tod.	—

Digitized by Google

Laufende Nummer	Publication	Geschlecht, Alter	Krankengeschichte	Zwischen Beginn der Anfälle u. Operation
11	Bruselius och Berg, Fall of hjerntumör. Hygiea. 1894. LVI. 12. p. 529. Ref. Neurolog. Centralbl. 1895. S. 180.	M. 58 Jahre.	Vor 1½ Jahren plötzlich Anfall, bei dem Pat. wie im Krampf gestreckt wurde, so dass er starr und bewusstlos hinfiel, danach Kopfschmerzen. ½ Jahr darauf gleicher Anfall, dann vier weitere, bei denen Zuckungen und klonische Krämpfe unter Bewusstlosigkeit in der rechten Gesichtshälfte auftraten. Nach dem 6. Anfalle traten Krämpfe auch im rechten Arm und von da ab solche täglich auf. Es entwickelte sich Aphasie und Agraphie. Bei der Aufnahme bestand Parese im rechten Facialisgebiet und der rechten Gliedmaassen. Bei den beobachteten Anfällen schien Pat. bewusstlos.	1½ Jahr.
12	Championnière, In der Sitzung der franz. Gesellschaft der Chirurgen v. 10. Juni 1891. Bulletins et mémoires de la société de chirurgie. 1891. p. 433. Obs. III.	W. 18 Jahre.	Mit 13½ Jahren Anfälle von Jacksonscher Epilepsie bekommen, Beginn derselben im rechten Arm. Anfangs kommen solche zweimal im Monat, zuletzt fünf in 3 Wochen. In der anfallsfreien Zeit Zittern des rechten Armes.	5 Jahre. 6 Jahre.
13	Derselbe, Obs. V. Ebenda p. 434.	M. 30 Jahre.	Vor 18 Monaten waren Anfälle von Jackson'scher Epilepsie aufgetreten und wieder geschwunden. Ende October 1889 kehrten solche wieder. Pat. kam in einen halbcomatösen Zustand. Die Anfälle sind rechtsseitige, nach denselben bleibt der rechte Arm vorübergehend kraftlos.	1½ Jahr.
14	Clarke, Syphilitic growth in dura mater. The Lancet. 1. März 1890. p. 460.	M. 47 Jahre.	Mit 30 Jahren Syphilis erworben. Am 27. April 1889 1. Anfall mit Bewusstlosigkeit. Nach dem Erwachen bestand einige Stunden lang Lähmung des rechten Beines, dann Schwäche desselben. Am 30. Mai 2. Anfall, der mit sensibler Aura im rechten Bein begann, danach Beugung desselben und Zuckungen im rechten Arm und Bein, worauf unter allgemeinen Zuckungen Bewusstlosigkeit eintrat. Später häufiger Anfälle, stets in rechter grosser Zehe beginnend, sich nach Jackson verallgemeinernd. Vorübergehend im August Anfälle, die im linken Fuss begannen. Pat. nahm viel Jodkali, aber ohne wesentlichen Erfolg. Schliesslich bestand rechtsseitige Hemiplegie, motorische Aphasie.	4 Monate.

Digitized by Google

Datum der Operation	Operationsgeschichte	Weiterer Verlauf	Erfolg	Beobachtungszeit nach Operation
3. Aug. 1894.	Bestimmung des linken Sulcus Rol. Hautknochenlappen gebildet, Dura zeigt nichts Abnormes. Nach ihrer Eröffnung im unteren Theil der vorderen Central- und der 3. Stirnwindung gliomatöse Entartung mit Cyste zu sehen. Durch Einschnitt wird Flüssigkeit entleert. Zurückschlagen des Lappens, Naht.	Die anfangs zunehmende Parese besserte sich dann. Nach 7 Tagen wieder Zuckungen der rechten Gesichtshälfte und des linken (?) Armes. Die Wunde heilte, die Sprache besserte sich, das rechte Bein wurde etwas schlaff. Vom 3. Sept. ab wieder die alten Anfälle sich häufend. Ende October starb Patient.	Epilepsie nicht gebessert.	2 Monate.
20. Juni 1889.	Eröffnung links vor der mittleren Partie des Sulcus Rolando mittels Trepans. Spaltung der Dura. Normales Aussehen des vorliegenden Frontallappens, nur etwas injicirt. Naht unter Drainage.	2 Anfälle im Juli, einer im August, dann 8 Monate nur kleine, worauf die alten Anfälle mit Beginn in der rechten Hand wiederkehren.		
10. Juli 1890.	Alte Trepanationsstelle freigelegt, vor derselben neuerdings Trepan angesetzt. Spaltung der Hirnhäute, Austreten von Flüssigkeit, Drainage, Naht.	5 Tage danach 1 Anfall, am 9. Tage sechs heftige Anfälle, dann bedeutende Besserung.	Epilepsie gebessert.	1 Jahr?
9. Nov. 1889.	Trepanation der linken Schädelhälfte, nichts Krankhaftes gefunden.	Zunächst Erleichterung, Kranker spricht ohne Anstrengung. Am nächsten Tage Wiederkehr der Anfälle, Coma, Tod. Bei Obduction unter Trepanationsstelle Tumor gefunden.	Tod.	1 Tag.
5. Sept. 1889.	Bestimmung des oberen Theiles des Sulcus Rol. Mit Trepan verdickter Knochen entfernt. Dura verwachsen, opak, zeigt keine Pulsation. Beim Einschnitt bemerkt man, dass die Dura von einer Geschwulst eingenommen ist, die mit Rücksicht auf die Nähe des Sinus longitudinalis nicht ganz entfernt wird. Windungen darunter von gesundem Aussehen. Knochenscheibe wird wieder eingefügt.	2 Tage danach leichte Zuckungen im rechten Fuss. Am 4. Tage Wiederkehr der Bewegungsfähigkeit des rechten Armes und Beines. Am 6. Tage tritt unter Temperaturanstieg Rückkehr der Lähmung ein. Pat. wird comatös. Das eingelegte Knochenstück wird entfernt. Am 24. Sept. starb Pat. an Septicämie. Die Geschwulst erwies sich als syphilitischer Natur.	Tod.	19 Tage.

Digitized by Google

Laufende Nummer	Publication	Geschlecht, Alter	Krankengeschichte	Zwischen Beginn der Anfälle u. Operation
15	Collins, 2 Fälle von Jackson'scher Epilepsie. Journal of nervous and mental diseases. Oct. 1896. Ref. Virchow's Jahresbericht. 1896. II. 77.	M. 20 Jahre.	Kein Trauma zu ermitteln. Am 29. Nov. 1894 erster typischer Anfall von „haut mal", dem zuckende Bewegungen des Daumens und Zeigefingers vorangingen. Dann zwei- oder dreimal in derselben Woche Zuckungen in den Fingern ohne Bewusstseinsverlust. Bei der Aufnahme war der Druck der rechten Hand etwas schwächer, die Sensibilität der rechten Seite schlecht.	?
16	M. C. Cosh, Surgical treatment of epilepsy. Case IV. Amer. journal of the medical scienc. 1894. Bd. CVII. p. 245, und 1898. Bd. CXV. p. 562.	W. 6½ Jahre.	Mit 18 Monaten ohne sichtbare Ursache Reihe von Krämpfen, gefolgt von partieller Lähmung des rechten Armes und Beines. Mit 4 Jahren wiederholten sich dann ähnliche Anfälle. Darauf 6 Monate vor der Operation ein neuer und seitdem wiederholte Anfälle: Drehung des Kopfes nach rechts, Zucken in der rechten Hand und dem rechten Fuss, danach dauernde Lähmung.	5 Jahre.
17	Derselbe, Case IX. Ebenda. Bd. CXV. p. 565.	W. 16 Jahre.	Im December 1894 plötzlich ohne Trauma Krampfanfall bekommen, der sich in der Folgezeit öfters wiederholte. Diese traten in der rechten Hand, besonders dem Daumen, auf, betheiligt war gelegentlich auch der Fuss und das Bein, das Gesicht zuweilen beiderseitig. Das Bewusstsein blieb erhalten. Starr erklärte die Anfälle für epileptische. Im December 1895 wurden die Anfälle so schwer, dass Bettruhe erforderlich war. Brom half vorübergehend.	2 Jahre.
18	Dana and Curtis, Two cases of Jacksonian epil. Post. Grad. XI. 305. Ref. Neurolog. Centralbl. 1897. S. 132. Cf. Journal of nervous and mental diseases. Oct. 1896.	W. 30 Jahre.	Mit 24 Jahren bekam Pat. epileptische Zuckungen im linken Bein, die sich dann häufig wiederholten und zu allgemeinen Jackson'schen Convulsionen führten. Lähmungen oder sonst Zeichen von Hirntumor wurden nicht beobachtet.	6 Jahre.
19	Dinkler, Zur Diagnostik und chirurg. Behandlung der Hirntumoren. Neurolog. Centralbl. 1897. S. 611.	W. 40 Jahre.	Die ersten Tumorsymptome waren nach 4 Monaten zurückgegangen, nach 2 Jahren traten sie wieder auf, gleichzeitig damit Anfälle von rechtsseitiger Jackson'scher Epilepsie mit Parese und Papillenveränderung. Lumbalpunktion blieb ohne Erfolg.	—
20	Derselbe, Ebenda.	M. 42 Jahre.	Alkoholist, erkrankte mit 38 Jahren an linksseitiger Jackson'scher Epilepsie mit Paresen und rechtsseitiger Stauungspapille. Es wurde ein Tumor der rechten Rindenfelder angenommen.	4 Jahre.

Digitized by Google

Datum der Operation	Operationsgeschichte	Weiterer Verlauf	Erfolg	Beobachtungszeit nach Operation
?	Entfernung des Schädeldaches über dem corticalen Centrum der rechten Hand. 3 Tage darauf wurde dieses Centrum entfernt. Die mikroskop. Untersuchung des Entfernten ergiebt in den Blutgefässen meningo-encephalitische und degenerative Veränderungen an Ganglienzellen.	Wundheilung glatt. Patient wurde nach 14 Tagen entlassen. Ausser einigen schweren epileptischen Anfällen bald nach der Operation bleibt Pat. dann frei von allen Anzeichen von Epilepsie. Eine nach der Operation aufgetretene Paralyse des rechten Armes schwand später völlig. Patient nimmt kleine Dosen Brom.	Heilung der Epilepsie.	Ueber 1 Jahr.
1893.	Ueber dem linken Sulcus Rolando Trepan angesetzt, Dura mit Knochen verwachsen und verdickt, darunter liegende dünne Lage von Bindegewebe entfernt, Dura geschlossen.	Zunächst trat geringe Besserung ein, nach 6 Monaten aber wieder heftige Anfälle. Diese cessirten während einer Erkrankung an Typhus 4 Monate lang, kehrten danach aber wieder.	Epilepsie nicht gebessert.	—
24. Nov. 1896.	Ueber dem Daumen- und Handcentrum hufeisenförmiger Knochenlappen mit dem Meissel gebildet. Daumencentrum elektrisch bestimmt. Handcentrum excidirt, Naht.	Am 26. Nov. wieder ein Anfall, vom 13. Dec. ab solche allgemeiner Natur. Vom Juli 1897 ab keine Anfälle mehr. An der anfangs gelähmten Hand besteht nach 1 Jahr keine Kraftherabsetzung mehr, aber die coordinirten Bewegungen sind gestört. Wunde gut geheilt, im allgemeinen Pat. sehr gebessert.	Epilepsie gebessert.	1 Jahr.
—	Excision des Centrums für das linke Bein.	Nach der Operation Hemiplegie und Anästhesie, schwanden aber wieder. Die Anfälle blieben 12 Wochen lang aus, dann Pat. nicht weiter verfolgt.	Zu kurz beobachtet.	12 Woch.
—	Trepanation.	Ohne Erfolg. Nach dem später erfolgten Tode Geschwulst im linken Marklager gefunden, die gegen die linken motorischen Centren und den Ventrikel gewuchert war.	Epilepsie nicht gebessert. (Tod.)	—
—	Trepanation. Herausnahme eines gefässreichen Fibroms der Pia in der Nähe des Lobus paracentralis, das in die Centralwindungen hineingewachsen war.	Nach 12 Stunden starb Pat.	Tod.	12 Stund.

Digitized by Google

Laufende Nummer	Publication	Geschlecht. Alter	Krankengeschichte	Zwischen Beginn der Anfälle u. Operation
21	Duncan and Mayard, A case of successful removal of a large sarcoma of the brain. Glasgow. journ. April 1897, ref. Virchow, Jahresber. 1897. II. S. 351, u. Amer. journ. of the med. sc. 1897. Bd. CXIV. p. 108.	M. 38 Jahre.	Seit 3 Jahren allmählich zunehmende Krämpfe links im Arm und Kopfschmerzen über rechtem Scheitelbein. Eine antisyphilitische Kur brachte anfangs wesentlichen Erfolg, 6 Monate darauf aber wieder Verschlechterung.	3 Jahre.
22	Erb, Zur Chirurgie der Hirntumoren. D. Zeitschrift f. Nervenheilk. 1892. II. S. 414. cf. Czerny, Verhdlg. der Deutschen Gesellschaft für Chirurgie. 1892. I. S. 34. und Neurol. Centralblatt 1892. S. 391.	M. 47 Jahre.	(Mit 8 Jahren unbedeutender Fall auf den Hinterkopf.) 1877 die ersten Jackson'schen Epilepsieanfälle — Zuckungen im linken Bein, dann Arm, Gesicht links, Bewusstlosigkeit, 1882—1889 frei von Anfällen. Seitdem traten solche wieder auf, und zwar zunächst im linken Arm, 1890 auch im Bein — beide Glieder wurden schwächer — schliesslich im Gesicht.	13 Jahre 14 Jahre.
23	Erdmann, Ein Beitrag zur operativen Behandlung der Epilepsie. Inaug.-Dissertat. Kiel 1895.	W. 15 Jahre.	Im Alter von 2 Jahren Gehirnentzündung, mit 4 Jahren allgemeine Krämpfe, später immer häufiger, die stets links beginnen. Bewusstlosigkeit. Kind kam geistig und körperlich herunter. Linke Körperhälfte schwächer, Muskeln zum Theil atrophisch. Die im Spital beobachteten Anfälle beginnen mit Zuckungen im linken Arm, dann Bein, gingen dann auf den ganzen Körper über.	13 Jahre.
24	Esteves, Tumor del cerebro Semana medic. Buenos-Ayres. 1894. 17. Mai. Refer. Neurolog. Centralbl. 1895. S. 176.	M.	Seit 1 Jahre Epilepsieanfälle, anfangend im linken Arm, sich ausbreitend auf's linke Bein, später allgemein. Heftiger Kopfschmerz, Schwindel. Muskelkraft der linken Seite nahm ab. Leichte Muskelatrophie. Quecksilber und Jodkali wurden vergeblich angewendet, es trat comatöser Zustand ein.	1 Jahr.
25	Eulenburg, Zur chirurg. Epilepsiebehandlung. Berliner klin. Wochenschrift. 1895. Nr. 15. S. 319. Fall 1.	M. 28 Jahre.	Mit 11 Jahren plötzlich Epilepsieanfall bekommen, dem gleiche in grösseren und kleineren Zwischenräumen folgten. Die Anfälle beginnen im rechten Arm, verbreiten sich über die rechte Rumpfhälfte und das rechte Bein, häufig dann auch zu allgemeinen Convulsionen. Dieselben steigerten sich später erheblich, dazu kam geistiger Verfall, Lähmungen im Gesicht und der rechten Hand. Brom wurde schlecht vertragen.	17 Jahre.

Digitized by Google

Datum der Operation	Operationsgeschichte	Weiterer Verlauf	Erfolg	Beobachtungszeit nach Operation
—	Ueber Sulcus Rolandi rechts 8 Knochenscheiben mit Trepan entfernt, Dura gespalten, Sarkom mit Finger leicht ausgeschält. 6 Knochenscheiben wieder eingesetzt. Leichte Blutung durch Jodoformgazetampon gestillt. Drainage.	Knochenscheiben mussten wegen Eiterung wieder entfernt werden. Hartnäckiger Hirnvorfall durch Lappenverschiebung bedeckt. Anfälle viel leichter und seltener, es blieb aber Parese der linken Seite bestehen.	Besserung der Epilepsie.	4 Jahre.
21. Nov. 1890.	1. Bestimmung d. Centralwindung rechts. Haut-Periostlappen gebildet. Mit Trepan und schneidender Knochenzange zum Theil verdickter Knochen entfernt. Unter der prall gespannten Dura diffuses Gliosarkom, dasselbe wird mit dem scharfen Löffel abgetragen. Tamponade, Naht.	Glatte Wundheilung. Besserung der Bewegungen im linken Bein, nur einmal Zuckungen im linken Arm. Nach ½ Jahr traten aber wieder Zuckungen u. s. w. auf.	Anfälle vorübergehend beseitigt.	1 Jahr.
23. Nov. 1891.	2. Osteoplastisch nach König-Müller vorgegangen. Freilegen des mit Dura verwachsenen Tumors, dessen völlige Entfernung erst nach Vergrösserung der alten Knochenlücke gelingt. Hautknochenlappen übergeschlagen.	Glatte Wundheilung. Anfänglich Besserung der Paresen u. Zuckungen, 3½, bezw. 6 Monate nach der Operation der alte Zustand an den Gliedmaassen, am Schädel fluctuirende, pulsirende Geschwulst zu fühlen.	Vorübergehende Besserung.	½ Jahr.
16. Nov. 1893.	Bestimmung der rechten Centralwindungen. Hautknochenlappen zurückgeschlagen. Stark vorgewölbte Dura gespalten, aus Pia Flüssigkeitsabfluss, ebenso nach Punktion aus Gehirn, Drainage, Tamponade, Naht.	Glatte Wundheilung. Im Spital mehrere Anfälle. Nach der Entlassung am 19. Decbr. 1893 je nach 1 und 3 Wochen ein Anfall, dann kein solcher bis Januar 1895. Geistig hochgradige Besserung.	Besserung der Epilepsie.	1¼ Jahr.
—	Entleerung einer Cyste (wahrscheinlich Hydatiden) von der Grösse einer Orange aus Arm- und Beincentrum. Drainage.	Patient wurde in kurzer Zeit gesund.	Heilung?	?
7. Juli 1894.	Bestimmung der Centralwindungen. Temporäre Knochenresection. Feststellung der Centren durch faradische Reizung, Exstirpation derer für Bewegung des Handgelenkes und Daumens links.	Wundheilung durch Knochennekrose verzögert. Während dieser Zeit keine Anfälle, dann Rückkehr derselben. Anfängliche Lähmungen gingen wieder zurück.	Keine dauernde Besserung.	Ueber 7 Monate.

Digitized by Google

Laufende Nummer	Publication	Geschlecht, Alter	Krankengeschichte	Zwischen Beginn der Anfälle u. Operation
26	Eulenburg, Zur chirurg. Epilepsiebehandlung. Berliner klin. Wochenschrift. 1895. Nr. 16. S. 355. Fall 2.	M. 51 Jahre.	Ziemlich starker Trinker. Seit Juni 1893 mit zunehmender Häufigkeit Anfälle von partieller linksseitiger Epilepsie. Abnahme der Sensibilität im Gesicht. Zunehmende Amblyopie und beiderseitige Stauungspapille. Unter Jodkalibehandlung etwas Besserung. Es bildete sich eine Geschwulst in rechten vorderen temporo-parietalen Gegend heraus.	1 Jahr 4 Monate.
27	Faguet et Lowitz, Gomme syphilit. Epilepsie jackson., Hemiplegie gauche, trepanation mort. Mercr. med. 1895. No. 12. Ref. Virchow, Jahresber. 1895. II. S. 326.	—	Sehr häufige linksseitige Jackson'sche Epilepsieanfälle, Lähmung links. Syphilitische Kur anfangs von Erfolg begleitet, später ohne solchen.	—
28	Frank-Church, A contribution to Brain surgery. Amer. journ. of the medic. sciences. 1890 July. Bd. C. p. 10.	M. 39 Jahre.	Bis dahin gesunder Mann, fiel am 12. Juli 1888 plötzlich bei der Arbeit um und wurde bewusstlos. Seitdem etwa wöchentlich einmal Krampfanfälle. Dieselben beginnen im rechten Zeigefinger, ergreifen dann schrittweise Hand und Arm, schliesslich treten allgemeine Zuckungen unter Bewusstlosigkeit auf. Allmählich dauernd sehr heftige Schmerzen in der rechten Hand, Beugecontractur des rechten Armes, Parese des rechten Beines, geistige Trägheit, Sprachstörung.	10 Mon. 1 Jahr.
29	Friedländer und Schlesinger, Mittheilungen aus den Grenzgebieten d. Medicin und Chirurgie. 1898. III. S. 298. Ueber die chirurgische Behandlung der Hirnsyphilis.	M. 43 Jahre.	Früher Syphilis. Mit 41 Jahren linksseitige Kopfschmerzen, sensibele Reizerscheinungen der rechten Körperhälfte, denen gleichnamige Krämpfe folgten, zuweilen Sprachunvermögen. Zunehmende Parese des rechten Armes und im Mundfacialisgebiet. Die Anfälle beginnen im rechten Mundfacialis, breiten sich dann auf Fingerspitzen, Hand, Vorderarm, zuweilen auch Oberarm rechts aus. Das Bewusstsein ist dabei nicht erloschen. Auftreten von Stauungspapillen. Nach einer antisyphilitischen Kur tritt Verschlimmerung ein.	2 Jahre.
30	Goring and White, Krankenvorstellg. in North London medic. and chir. society. The Lancet 18. Dec. 1897. p. 1594.	W. 53 Jahre.	Litt an Gumma der Gehirnrinde, das die Zone der oberen Extremität betraf. Anfälle, von Jackson'scher Epilepsie gefolgt von Demenz und Zeichen von Hirndruck.	—

Digitized by Google

Datum der Operation	Operationsgeschichte	Weiterer Verlauf	Erfolg	Beobachtungszeit nach Operation
9. Oct. 1894.	Die durch Geschwulstmasse gebildete Knochenlücke erweitert mittels Trepan und Meissel. Kleinapfelgrosses, von Dura mater ausgehendes Gliosarkom ausgeschält.	Abends Ansteigen der Temperatur, Somnolenz, Stertor, Puls klein, schnell. Nächsten Mittag Tod unter Erscheinungen von Lungenödem.	Tod.	1 Tag.
—	Trepanation, Dura nicht geöffnet (Geschwulst liegt nach vorn von den motorischen Regionen, diese selbst frei).	—	Tod.	—
21. Mai 1889.	1. Anatomisch Furche u. Centren bestimmt. Trepanation über Handcentrum links. Rindensarkom in linken unteren Centralwindungen und Sprachcentrumgegend entfernt. Wiedereinfügen der Knochen unter Drainage. Hautnaht.	Anfängliche Lähmung in rechter Körperhälfte u. Sprachstörung bessern sich wieder, dann Verschlimmerung unter Fieber und Eiterabsonderung.	—	—
20. Juli 1889.	2. Längsschnitt, Knochenstücke bis auf eins entfernt. Abscess im Gehirn eröffnet, entleert.	Rechtsseitige Lähmung wird zunächst hochgradiger, bessert sich dann allmählich, ebenso Allgemeinbefinden. Wunde heilt glatt. 3½ Mon. nach der Operation wieder epilept. Anfälle, jetzt aber allgemeiner Natur.	Vorübergehende Besserung der Epilepsie.	1 Jahr
15. Nov. 1897.	In der linken Schläfengegend Wagner'scher Lappen gebildet. Dura verwachsen, gelb, auf Gehirn übergehender Tumor. Bei Entfernung desselben starke Blutung, Tamponade. Naht.	Nach dem Erwachen vollständige rechtsseitige Hemiplegie. Lähmungen schwanden allmählich, bis auf die im Hypoglossus. Besserung d. Sprache, Schwinden d. Stauungspapille. Antiluetische Kur jetzt von gutem Erfolge begleitet; „ihr ein Theil der therapeutischen Erfolge zu verdanken."	Besserung.	½ Jahr.
—	Sehr verdicktes Knochenstück entfernt. Dura in Geschwulst einbegriffen, nicht eröffnet.	Unmittelbar nach der Operation bemerkenswerthe Besserung. Durch reichliche Gaben von Jodkali Heilung erzielt.	Besserung.	—

Digitized by Google

Laufende Nummer	Publication	Geschlecht, Alter	Krankengeschichte	Zwischen Beginn der Anfälle u. Operation
31	Graser, Eine operativ behandelte Hirncyste. Archiv für klin. Chirurg. 1895. Bd. L. S. 901.	M. 45 Jahre.	Juni 1894 plötzlich beginnend allmähliches Lahm- und Pelzigwerden der rechten Hand. Seit dem 8. Juli 1894 Krampfzuckungen in der rechten Hand, dann im Arm, zuletzt in der Gesichtshälfte. Später zeigte sich Unsicherheit des rechten Beines. Der Arm wurde nach den Anfällen dann später paretisch.	1 Monat.
32	Hammond, New-York. med. journ. LII. 337. Ref. Centralbl. f. Chir. 1891, S. 787 u. Neurolog. Centralbl. 1891, 93.	W. 19 Jahre	Mit 5 Jahren plötzlich Epilepsieanfall bekommen, dann alle 5—6 Monate solche, später wurden die Anfälle während der Menses heftiger. Dieselben beginnen mit einer Aura und treten meist auf die linke Seite beschränkt auf, nur selten allgemeine Krämpfe. In den letzten 5 Jahren zeigten sich geistige Störungen. Es zeigten sich Muskelatrophien, Lähmungen, Sprachstörungen. Kopf rechts deutlich kleiner als links.	14 Jahre.
33	Henschen, Zur Trepanation bei Hirngeschwülst. u. Jackson'scher Epilepsie. Mittheilungen aus den Grenzgebieten. 1898. III. S. 289. Fall 5.	W. 46 Jahre	Mit 13 und 25 Jahren Schwindelanfälle, mit 38 Jahren 1888 Schwindelanfall mit Jackson'scher Epilepsie im linken Bein, besonders der grossen Zehe. Später wiederholt derartige Anfälle, das Bein wurde schwach. 1892 in jeder Woche ein Anfall, später fast täglich solche. Die linke Seite wurde hemiplegisch. Starke Kopfschmerzen und Stauungspapille stellten sich ein.	5 Jahre.
34	Derselbe, ebenda. S. 292. Fall 8.	M. 16 Jahre	Angeblich nach einer Erkältung und einem Panaritium im rechten kleinen Finger im Jahre 1882 Zuckungen in der rechten Hand bekommen, die sich auf die rechte Körperhälfte ausdehnten. Trotz Brombehandlung wurden Anfälle immer häufiger und gingen auf den ganzen Körper über unter Bewusstlosigkeit. Dieselben beginnen in der rechten Hand, gehen dann auf den rechten Arm, die rechte Gesichtshälfte und die übrige rechte Körperhälfte über. Später Lähmungen und Sprachverlust.	11 Jahre.

Digitized by Google

Datum der Operation	Operationsgeschichte	Weiterer Verlauf	Erfolg	Beobachtungszeit nach Operation
22. Juli 1894.	1. Bestimmung des Sulcus Rolandi. Periostknochenlappen abgeklappt. In dem stark vorgewölbt. Gehirn Centren elektrisch bestimmt. Die stärkste Vorwölbung findet sich im Handcentrum. Durch Einstich hier Entleerung braungelber Flüssigkeit. Cyste gespalten. Tamponade. Knochenlappen eingefügt. Naht.	2 Stunden nach der Operation heftiger Krampf vom rechten Arm ausgehend. Besserung der Paresen. Ungestörte Wundheilung. Am 30. Juli schwerer Krampf, Bewusstlosigkeit, Lähmung des rechten Armes.	—	—
31. Juli 1894.	2. Knochenlappen wieder zurückgeschlagen, Gehirn drängt stark vor. Cyste ist verkleinert, nur einige Blutgerinnsel zu finden. Hautknochenlappen mit Mühe eingefügt.	Rechter Arm und rechtes Bein gelähmt. Zweimal heftiges Erbrechen.	—	—
3. Aug. 1894.	3. Zurückschlagen d. Knochenlappens, Cyste leer, Punktion entleert auch keine Flüssigkeit aus Seitenventrikel. Gehirn drängt stark vor, so dass der Knochenlappen nicht wieder eingefügt werden kann.	Hirnprolaps, Stauungspapille, abermalige Hirnpunktion ohne Erfolg. Fortbestehen der Lähmungen, am 19. August tritt der Tod ein.	Tod.	½ bis 1 Monat.
—	Bestimmung des Sulcus Rolando nach Reid. Mit Trepan Knochenstück entfernt. Trennung der stark verwachsenen Dura und Pia mater unter heftiger Blutung. Punktion. Hervordringen seröser Flüssigkeit. Eröffnung einer Cyste. Collaps, Drainage. Wundverschluss.	6 Tage nach der Operation trat der Tod unter Ansteigen der Temperatur und Andauern des Flüssigkeitsabflusses ein. Die Obduction ergab das Vorhandensein einer sehr grossen Cyste.	Tod.	6 Tage.
27. Mai 1893.	1. Grosse Geschwulstmasse bis 5 cm tief exstirpirt. Aus Hirnoberfläche starke Blutung.	Kopfschmerzen schwanden. Hirnvorfall.	Besserung?	3 Jahre.
	2. Zahlreiche Punktionen.	Relative Erleichterung. Ueber Krämpfe nichts gesagt: „Operation verlängerte das Leben, wirkte wohlthätig.“	—	—
10. Aug. 1893.	Ueber oberen Theil der vorderen linken Centralwindung trepanirt, elektrisch bestimmtes Centrum für kleinen Finger ausgeschnitten.	Glatte Wundheilung. Vorübergehend verringerte Anzahl der Anfälle, Verschwinden der Lähmung. Dann wieder sehr zahlreiche Anfälle von der rechten Hand, aber nicht dem kleinen Finger ausgehend. Rechter Arm gelähmt. Aphasie geschwunden.	Keine Besserung der Epilepsie.	1½ Mon.

Digitized by Google

Laufende Nummer	Publication	Geschlecht, Alter	Krankengeschichte	Zwischen Beginn der Anfälle u. Operation
35	Hermanides, Operative behandeling van herzengezwellen. Utrecht 1894. Fall 4. Ref. Neurolog. Centralblatt. 95, 180.	M. 53 Jahre.	Vor 4 Jahren plötzlich nachts Zuckungen in der linken Gesichtshälfte bekommen, die sich später auf die linken Gliedmaassen ausdehnten. Seit 3 Monaten Kopfschmerzen, Schwindel, Parese im linken Facialisgebiet, locale Empfindlichkeit der rechten Schädelhälfte.	4 Monate
36	Hirschl, Krankenvorstellung im Verein für Psych. u. Neurol. Wien. 14. I. 96. Neurolog. Centralbl. 96, 609. Fall 1.	M. 64 Jahre.	Seit 1887 sensible und motorische Anfälle von Jackson'scher Epilepsie im rechten Arm; die sich später auch auf das rechte Facialisgebiet ausdehnten. 1892 leichte Intelligenzstörung und Aphasie. 1893 zunehmende Anfälle und Paresen im rechten Facialis und Arm. 1894 Kopfschmerzen.	7 Jahre.
37	Derselbe, Fall 2. Ebenda.	M. 32 Jahre.	Seit April 1894 Anfälle rechtsseitiger Rindenepilepsie von $3^1/_2$—4 Stunden Dauer. Dieselben beginnen im Gebiet des rechten Facialis, breiten sich dann unter Bewusstseinsverlust über den Arm und das Bein, sowie über das Gesicht aus. Seit Beginn der Krankheit Paresen in der rechten Körperhälfte, Sensibilitäts- und Sprachstörungen.	7 Monate
38	Hitzig, Ein Beitrag zur Hirnchirurgie. Mittheilungen aus den Grenzgebieten der Med. u. Chir. 1898. III. Bd. S. 366.	M. 48 Jahre.	Erbliche Belastung. Im November 1897 hatte er bei der Arbeit plötzlich die Empfindung wie von einem Schlage im linken Arm, der sich bis zum Genick ausdehnte. Danach war er 2 Stunden bewusstlos, der Arm war vorübergehend gelähmt. Dann folgten Anfälle von 5 Minuten Dauer: Ameisenlaufen und Zuckungen im Daumen oder Zeigefinger, denen solche im Vorderarm folgten. Am 25. Jan. 1898 hörten diese Anfälle auf, und es stellte sich ein schwerer Krampfanfall ein, beginnend im linken Arm, der linke Brust- und Bauchseite, schliesslich die linke Gesichtshälfte ergriff, das Bewusstsein war erloschen. Später zahlreiche, in den Fingern beginnende, im linken Arm ablaufende Anfälle, zum Theil mit specifischem Rindentypus.	3 Monate
39	Hochenegg, In Sitzung der K. K. Gesellschaft der Aerzte. Wien. 11. III. 1892. Neur. Centralbl. 1893. S. 24. Fall 2.	M. 36 Jahre.	Seit 3 Jahren Anfälle von halbseitiger Jackson'scher Epilepsie. Die Anfälle beginnen in der rechten oberen Extremität, gehen dann in Krämpfe der entsprechenden unteren über. Innere Therapie ohne Erfolg.	3 Jahre.
40	Jubelt, Ueber einen Fall von operirter Rindenepilepsie. Inaug.-Dissertation. Jena 1896.	W. 32 Jahre.	Nach heftigem Schreck 1893 Sprache verloren. Juli 1893 erster Krampfanfall, dem gleiche folgten. December 1895 alle 8 Tage Anfälle, Januar 1896 täglich 2—3, schliesslich 30—40. Diese Anfälle anfangs allgemein mit Bewusstseinsverlust, später ohne solchen localisirt: erst tonischer Krampf in der linken Gesichtshälfte, dann klonische Zuckungen, die sich später auch auf den linken Arm ausdehnten. Es bildete sich leichte Facialisparese und Lähmung des linken Armes heraus.	2 Jahre 7 Monate.

Digitized by Google

Datum der Operation	Operationsgeschichte	Weiterer Verlauf	Erfolg	Beobachtungszeit nach Operation
—	Entfernung eines Rundzellensarkoms aus dem Fusse der rechten Centralwindungen.	Pat. starb 2 Tage nach der Operation unter Erscheinungen, wie nach Durchschneidung des Vagus.	Tod.	2 Tage.
November 1894.	Da der in linken vorderen Centralwindungen vermuthete Tumor nicht abgegrenzt werden konnte, wurde nur ein Stück ausgeschnitten, dessen Untersuchung ein Rundzellensarkom ergab.	Besserung der Intelligenz und völliges Cessiren der Rindenepilepsie, die bisher nicht wieder aufgetreten. Sonst Herdsymptome wie vor der Operation und Stauungspapille.	Epilepsie-Anfälle beseitigt.	1 Jahr 2 Monate.
November 1894.	Trepanation: Der in den linken Centralwindungen vermuthete Tumor wurde nicht gefunden.	Seit der Operation nur noch kurz dauernde Anfälle ohne Bewusstseinsverlust. Corticale Ausfallserscheinungen haben zugenommen.	Besserung der Anfälle.	1 Jahr 2 Monate.
25. Febr. 1898.	Hautperiostknochenlappen über mittleren Theil der Centralwindungen gebildet. Dura stark gespannt, hervorgetrieben. Spaltung derselben. An Hirnoberfläche nichts Abnormes zu sehen. Faradische Reizung ergiebt keine Zuckungen. Punktion und Incision auf eine kleinapfelgrosse, glattwandige Cyste, etwa in der Mitte der Centralfurche. Die Hirnoberfläche sinkt nun zurück. Tamponade, Zurückklappen der Lappen.	Nachmittags grosse Unruhe, Puls schlecht, abends totale Lähmung des Armes. Puls wird immer kleiner, Athmung beschleunigter, morgens erfolgt der Exitus. An der Incisionsstelle und auf Dura der Partes orbitales dünne Blutschicht. Cystische Höhle.	Tod.	1 Tag.
—	Trepanation. Freilegen der motorischen Centren, elektrische Bestimmung derselben, Ausschneiden eines entsprechenden Stückes Hirnrinde.	8 Tage lang Lähmung der rechten oberen, Parese der unteren Extremität u. Aphasie. Dann Rückbildung dieser Erscheinungen. Anfälle cessirten allmählich.	Besserung der Epilepsie.	—
2. Febr. 1896.	Bestimmung der Centralfurche. Hautperiostknochenlappen gebildet. Dura etwas gespannt, nach ihrer Durchschneidung wölbt sich Hirnmasse vor. Keine Geschwulst gefunden, Punktion ergebnisslos.	Vorübergehend Besserung der Beweglichkeit des linken Armes. Wundheilung glatt. Am 16. Mai 3 Anfälle, sonst keine bis zum 19. Juli.	Besserung der Epilepsie.	5 Monate.

Digitized by Google

Laufende Nummer	Publication	Geschlecht, Alter	Krankengeschichte	Zwischen Beginn der Anfälle u Operation
41	Kappeler, Erfolgreiche Exstirpation eines Endothelioms des Sulcus Rolando. Deutsche Zeitschrift f. Chirurgie. 1895. XL. Bd. S. 500.	M. 43 Jahre.	[Vor 20 Jahren angeblich Schlag auf den Kopf ohne alle Folgen.] Alkoholist. Seit Herbst 1893 lähmungsartige Schwäche des rechten Armes und Beines. Januar 1894 Anfall mit Bewusstlosigkeit, dann häufiger solche. Dieselben beginnen regelmässig mit Zitterkrämpfen im rechten Arm, dann Zitter- und Schüttelkrämpfe im rechten Bein, danach in der rechten Gesichtshälfte, bei stärkeren Anfällen auch linke befallen. Bewusstsein mehr oder weniger getrübt. Nach den Anfällen Eingenommenheit des Kopfes, Kopfschmerz, Schwerfälligkeit der Sprache.	4 Monate.
42	Keen, Four cases of brain tumor. Case IV. Amer. journ. of the med. sciences. 1894. CVII. Bd. p. 115.	M. 52 Jahre.	[Mit 5 Jahren Schlag über dem Auge ohne alle Folgen.] Juni 1890 plötzlich Anfall von Prickeln, sich ausdehnend über die linke Hand, danach Krampf im linken Mundwinkel, Sprachstörung. Dies wiederholte sich mit Eintreten von schrittweiser Schwäche der linken Seite ausgehend vom Arm. Nov. 1890 Krampfanfall vom linken Zeigefinger sich ausdehnend über die Hand, mehrere gleichartige folgten. Sprache und geistige Fähigkeiten wurden schlechter.	8 Monate.
43	Keller, Trephining in a case of actinomycosis of the brain. British med. journ. 1890. I. p. 709.	W. 40 Jahre.	1886 nach Pleuritis aktinomykotischer Rippenabscess. Seit Februar 1888 Schwäche im linken Arm, dann Krämpfe von vollständig typischem Verlauf der Jackson'schen Epilepsie. Dieselben beginnen im linken Arm, ergreifen dann das linke Bein, schliesslich die linke Gesichtshälfte. Danach treten Paresen im gleichen Sinne fortschreitend auf. Schliesslich Kopfschmerzen, Coma, vollkommene Bewusstlosigkeit.	—
44	Köster u. Lindh, Arsberättelse No. 4 från allemänna och Sahlgr. sjukhuset. Göteborg for år 1894. bei Jubelt a. g. O. Cf. Schmidt's Jahrb. 1895. No. 248. S. 223.	M. 12 Jahre.	Seit 3 Jahren Krämpfe in Gesicht und Gliedmaassen links, die sich allmählich ausdehnten. Anfälle zunächst im linken Arm, dann der linken Gesichtshälfte, erst nach 1 Jahr auch das linke Bein ergriffen, und zwar zunächst der Fuss. Es bestand Lähmung in der linken Körperhälfte, aber nur in Hand-, Fingergelenken und Fussgelenk total. (Man nahm den mittleren Theil der rechten Centralwindungen als Sitz des Leidens an.)	3 Jahre.
45	Köster u. Schiller, Hjürntumor, trepanation, forbättring för en tid. Ref. Neurolog. Centralbl. 1897, S. 1056.	M. 46 Jahre.	October 1893 plötzlich „apoplektiformer" Anfall mit Schwindel, Zuckungen in der rechten Körperhälfte. 10 Tage darauf gleicher Anfall, aber ohne Bewusstseinsverlust. Jan. 1894 abermals Anfälle. Anfällen geht Ameisenkriechen in der rechten Hand voraus, Schwindel, Zuckungen im rechten Arm, dann rechten Bein. Arm und Bein wurden paretisch, ebenso trat Fascialisparese ein. Anfälle und Lähmungen nahmen immer mehr zu, aber nie links. Es entstand Stauungspapille. Pat. wurde immer stumpfer. Spec. Behandlung blieb erfolglos.	6 Monate.

Digitized by Google

Datum der Operation	Operationsgeschichte	Weiterer Verlauf	Erfolg	Beobachtungszeit nach Operation
26. Mai 1894.	Bestimmung der Centralwindungen. Hautperiostknochenlappen gebildet. Knochen mit Osteophyten besetzt, Dura verdickt. Nach ihrer Durchschneidung im oberen Theile des Sulcus Rolando Tumor sichtbar. Dieser (Endotheliom) wird stumpf herauspräparirt. Tamponade, Knochenlappen zurückgeschlagen, vernäht.	Wundheilung befriedigend. Rechtes Bein gleich nach der Operation bewegt. Arm bis 5. Juni unbeweglich, leichte Facialisparese, die im Juli schwindet, ebenso wird dann der Arm beweglich. Von Krämpfen nur anfangs solche im Facialis, dann keine mehr. Pat. beschäftigt sich, läuft viel, ist im Trinken jetzt sehr mässig.	Heilung.	½ Jahr.
14. Febr. 1891.	Anatomisch Centrum für Ellbogen rechts bestimmt. Trepanation, Dura eröffnet. Gehirn erscheint etwas gelblicher als normal. Centrum elektrisch bestätigt. Einschnitt und Punktion ergebnisslos. Dura genäht, Hautnaht.	Wundheilung gut. Wechselnd Lähmungserscheinungen in der linken Seite. Geistig immer schwächer. Allgemeinbefinden verschlechterte sich. 5. September 1891 Tod. (Es fand sich im Gehirn eine tuberculöse Geschwulst.)	— (Tod.)	7 Mon.
1888.	1. Trepanation über d. rechten aufsteigenden Parietalwindung. Einschnitt in missfarbiges Gehirn, grüner Eiter mit Aktinomyceskörnchen entleert.	Pat. erwacht sofort nach der Operation. Nach 8 Tagen war Facialisparese geschwunden, Bein konnte bewegt werden, Arm schlaff. Leichte Convulsionen in den Fingern. Dann Wiederzunahme der Erscheinungen Ende December.	Tod.	—
im. 1889.	2. Wiedereröffnung des Gehirns, Entleerung von Eiter.	Keine Besserung. Tod 4. Januar 1889.		
—	Trepanation. Abnormes nicht gefunden. Armcentrum wurde nicht durch die Operation getroffen, wie negativer Erfolg der faradischen Reizung bewies.	Krämpfe hörten auf seit der Operation, Lähmung blieb bestehen.	Heilung.	Zu kurz.
7. April 1894.	Trepanation über Armcentrum. Die in der Nähe desselben angenommene Geschwulst nicht gefunden.	Allmähliche Besserung der Intelligenz. Lähmungen unverändert. Im Juni wieder Anfälle, im Juli liegt Pat. stumpf und gleichgültig im Bett, es entwickelt sich Hirnvorfall an der Trepanationsstelle, und am 18. Juli 1894 tritt der Tod ein. (Es fand sich an der Stelle der Trepanation nur etwas tiefer ein Sarkom.)	— (Tod.)	3⅓ Mon.

Digitized by Google

Laufende Nummer	Publication	Geschlecht, Alter	Krankengeschichte	Zwischen Beginn d Anfälle Operatio
46	Krönlein, Zur operativen Chirurgie der Hirngeschwülste. Beiträge z. Chirurgie. 1896. Bd. XV. S. 257.	M. 43 Jahre.	1894 Anfälle von Kopfschmerzen und Schwindel. Am 27. Febr. 1895 beim Essen plötzlich Einschlafen der rechten Hand, nachmittags 1. Krampfanfall von ½ Stunde Dauer mit Bewusstlosigkeit, dem in den nächsten 3 Wochen Kopfschmerz und Zuckungen folgten. Ende April wieder zwei, dann häufiger Krampfanfälle, denen später Lähmung des rechten Armes und der Zunge folgten. Die Anfälle beginnen mit einer Aura im Mittelfinger, dann Zuckungen, sich ausbreitend über die rechte Gesichtshälfte, dann Arm, endlich Bein. Sie sind theilweise begleitet von Bewusstlosigkeit.	4½ Mon
47	Kümmel, Zur operativen Behandlung d. Epilepsie. Deutsche med. Wochenschrift. 1892. S. 528. Fall 9 [vgl. Fall 154].	M. 5 (6?) J.	Am 18. April 1891 wegen allgemeiner nichttraumatischer Epilepsie über der rechten Schädelhälfte trepanirt. Die Anfälle kehrten bald wieder, jetzt aber mit deutlich Jackson-schem Typus: Sie beginnen im rechten Facialisgebiet und rechten Arm mit krampfhaften Zuckungen, dann das rechte Bein ergriffen, worauf Uebergang auf die linke Körperhälfte folgt.	4 Monat (3½ J.).
48	Lauenstein, Krankenvorstellg. am 7. Mai 1895 im ärztl. Verein zu Hamburg. Deutsche med. Wochenschr. 1896. Ver.-Beil. Nr. 3. S. 15.	—	Bis zum 14. Jahre gesund, dann Schwindelanfälle und Krämpfe der linken Körperseite, anfangs ohne, später mit Bewusstlosigkeit. Dann Anfälle bis 60 in einer Nacht, Lähmung des linken Armes und motorische Parese des linken Beines.	—
49	Mills and Keen, Jacksonian epilepsy, trephining etc. The Amer. journ. of the med. sciences. 1891. Vol. CII. p. 587.	W. 27 Jahre.	Als Kind Otitis gehabt. 10 Jahre vor der Beobachtung nach Aufenthalt in einem kalten Raum Parästhesien im linken Arm und Fuss, die taub und schwer wurden. Dies wiederholte sich, 5 Jahre später dann Spasmen beiderseitig, links anfangend. Dann zunehmende Anfälle: Prickeln im linken Arm, Schrei, dann spastischer Krampf im linken Arm und Bein, Kopf nach rechts gedreht, dann Beugen des rechten Armes. Verschlimmerung durch Medicamente. Später bei Anfällen auch Bewusstsein erloschen.	10 Jahre
50	Minin, Operativ behandelter Fall von Rindenepilepsie. Wratsch. 1895. p. 439. Ref. Virchow, Jahresber. 1895. II. S. 324, u. Hildebrand, Jahresber. 1895. S. 446.	M. 11 Jahre.	Litt seit 4 Jahren schliesslich täglich an Anfällen von Rindenepilepsie, die mit Drehung des Kopfes nach rechts begannen.*) *) Nähere Angaben fehlen nach Tilling (bei Hildebrand) im Original.	4 Jahre.

Digitized by Google

Datum der Operation	Operationsgeschichte	Weiterer Verlauf	Erfolg	Beobachtungszeit nach Operation
6. Juli 1895.	Ueber linken Centralwindungen Lappen nach Wagner gebildet. Unter blauroth verfärbter, vorgewölbter Dura in den unteren 2 Dritteln der Centralwindungen Conglomerat kirschgrosser, gelber Knoten herausgenommen. Tamponade. Naht.	Rechter Vorderarm völlig gelähmt, später Kopfschmerz. Am 7. August wieder Anfall ganz wie oben, ebenso nach der Entlassung einige. Am 24. September Besserung der Lähmung, keine Anfälle bis 26. October.	Besserung.	3½ Mon.
25. Aug. 1891.	Bestimmung der Centren für Facialis und Arm links, Abklappen des Knochens, Abpräpariren der Dura. Centrum, von welchem entsprechende Anfälle ausgelöst werden, elektrisch bestimmt, dort keine Veränderungen. Eine Leiste am Knochen abgemeisselt, dieser wieder an seine Stelle gebracht.	Eingriff gut überstanden. Geistiger Zustand gebessert. Anfälle kehrten nach 3 Wochen wieder, dann auch wieder Verschlechterung der geistigen Fähigkeiten.	Kein Erfolg.	Etwa ½ Jahr.
1894.	Bestimmung der Centralwindungen. Wagner-Wolf'scher Hautknochenlappen mit Kreissäge gebildet; Dura prall, ohne Pulsation. Tiefer Einstich ergiebt nichts Abnormes. Wiedereinfügen der Dura und des Lappens, soweit dies der Hirnprolaps gestattet.	Keine Krämpfe mehr. Anfängliche Lähmung des linken Beines schwand wieder, die des linken Armes blieb bestehen.	Anfälle beseitigt	Etwa 1 Jahr.
10. Dec. 1890.	Bestimmung des Sulcus Rolando. Hufeisenförmiger Hautlappen gebildet. Mit Trepan Knochenscheibe entfernt. Von Pia mater ausgehende Geschwulst ausgeschnitten. Starke Blutung. Naht unter Drainage.	Glatte Wundheilung. Taubheit und Schwere im linken Arm, linke Schulter gelähmt, beides nahm zu, dann auch Lähmung im Bein. Diese Erscheinungen gingen später zurück. Die Anfälle dauerten fort, waren aber meist weniger schwer.	Keine Besserung der Epilepsie.	—
—	Centrum der Drehung des Kopfes nach rechts elektrisch bestimmt und exstirpirt.	4 Wochen nach der Operation kein neuer Anfall.	Zu kurz beobachtet.	4 Wochen.

Digitized by Google

Laufende Nummer	Publication	Geschlecht, Alter	Krankengeschichte	Zwischen Beginn der Anfälle u. Operation
51	Morrion, Notes on two cases of Jacksonian epilepsy. Case I. British med. journ. 1895. II. 1362 und 1896. II. 1114.	M. 31 Jahre.	Keine Syphilis, kein Trauma. Sept. 1893 plötzlich bei der Arbeit Herrschaft über rechte Hand, dann Arm verloren, ebenso über rechtes Bein. Nach 3 Wochen traten Kopfschmerzen auf, die sich im Laufe der nächsten 2 Monate um die Gegend der linken Rolandofurche localisirten. Gleichzeitig rechtsseitige Krampfanfälle, etwa zwei pro Woche. Herrschaft über Gliedmaassen kehrte zurück, doch blieben sie schwach. Die Anfälle begannen in der Regel mit Gefühlsempfindungen in den rechten Zehen, aufsteigend über Rumpf, Schulter, dann Arm, schliesslich rechte Kopfseite, unmittelbar danach wurden die rechten Gliedmaassen in gleicher Folge von klonischen Spasmen ergriffen. Neuritis optica trat auf. Anderweitige Operation ohne Erfolg.	1¼ Jahr
52	Oppenheim und Köhler, Casuistischer Beitrag zum Kapitel d. Hirnchirurgie. Berl. klin. Wochenschrift. 1890. Nr. 30 und 1891. Nr. 16.	W. 36 Jahre.	Sept. 1889 erkrankt mit Krampfanfall, der mit Zuckungen in der Schäfengegend und im linken Arm begann. Dieser wiederholte sich, daneben allgemeine Epilepsie. Anfälle, die schliesslich sehr zahlreich wurden. Chloral verminderte sie zeitweilig. Es stellten sich Lähmungserscheinungen in der linken Gesichtshälfte, dann im linken Arm ein. Gedächtnissschwäche. Bei der Aufnahme daneben Contracturstellung des linken Schultergelenkes und Schwäche im linken Bein.	7 Monat
53	Parkhill, Linear craniectomy. Med. News. 1892. Vol. LX. 1236, u. Eskridge, Trephining in three cases of epilepsy. Med. News. 1894. Vol. LXV. p. 399.	M. 4 Jahre.	Mit 2 Tagen Spasmen, die 2 Tage anhielten. Mit 3 Jahren entwickelten sich epileptische Anfälle, die in den letzten 6 Monaten sehr häufig und schwer wurden. Der Knabe fällt auf die rechte Seite, und nach Aussage der Mutter ist das rechte Bein befallen. Das Kind hat kleinen Kopf und idiotisches Aussehen.	1 Jahr
53	Péchandre, Trépanation dans les épilepsies jacksoniennes non traumatiques. Thèse. Lyon 1889. Obs. II. p. 66.	M. 34 Jahre.	1875 nach heftiger Aufregung plötzlich Gefühl von Ameisenkriechen den rechten Arm aufwärts, dann im Gesicht Gefühl, als wenn rechte Wange und Mundwinkel nach rückwärts gezogen würden. Sprachlosigkeit. Am nächsten Tage und 15 Tage darauf ähnlicher Anfall, das letzte Mal gefolgt von Convulsionen im rechten Arm und Bein und Bewusstseinsverlust. Seitdem alle 3 Wochen derartige Krämpfe, stets des Nachts und immer beginnend mit Ameisenkriechen im rechten Arm, meist mit Bewusstseinsverlust. Anfälle immer nur rechtsseitig, häufig vorher Palpitation. 1877 15 Mon. lang Pausiren der Anfälle. 1882 Meningitis. Seit Juli 1887 Anfälle häufiger, schliesslich täglich zwei leichtere u. ein schwererer. Augenbefund normal.	12 Jahr

Digitized by Google

Datum der Operation	Operationsgeschichte	Weiterer Verlauf	Erfolg	Beobachtungszeit nach Operation
19. Jan. 1895.	Hautperiostlappen in der Gegend der Centralfurche gebildet, Trepan über Arm- und Beincentrum angesetzt, Knochen entfernt. 2. Trepankrone darüber, Brücke entfernt, Knochen adhärent. Keine Hirnpulsation. Einschnitt in Dura, kleine Cyste entleert. Auch jetzt keine Pulsation. Punktion in Gehirnmasse negativ, danach Pulsation. Naht der Dura und Haut.	Rechter Arm vollkommen gelähmt, sonst gutes Befinden. Am 8. Tage 2 Anfälle im rechten Arm und in der rechten Gesichthälfte, sonst keine. Wundheilung glatt. Gelegentlich Zuckungen im rechten Bein. Neuritis optica schwand. Mittheilung vom 17. October 1896, dass weiter gute Gesundheit bestand, keine Anfälle.	Anfälle beseitigt.	$1^3/_4$ Jahre.
26. April 1890.	Bestimmung des Sulcus Rolando. Wagner'scher Hautknochenlappen gebildet. Windungen dunkelblauroth, reagiren auf „energische" Reizung nicht. Grosse Cyste entleert. Wand nicht völlig exstirpirt. Tamponade.	Wundheilung durch Eiterverhaltung gestört, die Anfall auslöste. Lähmungen gingen zurück. Ende Juni wieder Zuckungen im Mundfacialisgebiet. Anfang August typischer corticaler Anfall links, dem andere folgten. Zunehmende Lähmungen. 7. Dec. 1890 Exitus letalis.	Keine Besserung der Epilepsie.	$7^1/_2$ Mon.
9. Oct. 1891.	1. Einschnitt rechts von der Medianlinie von der vorderen Haargrenze aus, ebenso Durchschneiden des Periostes und Zurückschieben, Trepan mitten zwischen Eminentia parietalis und Pfeilnaht angesetzt. Knochen auffallend dünn. Vergrösserung der Oeffnung nach vorn und hinten. Dura vorgewölbt und dunkel, sonst normal. Hautnaht.	Krämpfe leichter und seltener.	—	—
	2. Einige Monate später gleicher Eingriff links.	Anfälle noch seltener. Die geistigen Fähigkeiten besserten sich nun. Nach 1 Jahr Anfälle wieder häufiger.	Vorübergehende Besserung.	Ueber 1 Jahr.
23. Oct. 1887.	Nach äusserer Bestimmung der Windungen am Schädel links Hautlappen gebildet. Periost stark adhärent. Knochen sehr hart, 40 qcm herausgemeisselt. Dura gespannt, incidirt, Pia verfärbt. Bei Einstich mit einer Nadel klonische Zuckungen im rechten Arm. Leichte Blutung.	In den nächsten Tagen mehrfache Anfälle, Temperaturanstieg, Delirien. Dann Anfälle seltener. Am 15. December mit gutem Allgemeinbefinden entlassen, keine Anfälle, rechter Arm ganz wenig schwächer als linker. Sonst keine Störungen und Anfälle bis Juni 1889.	Epilepsie beseitigt.	$1^3/_4$ Jahr.

Digitized by Google

Laufende Nummer	Publication	Geschlecht, Alter	Krankengeschichte	Zwische Beginn d Anfälle Operatio
55	Péchandre, Trépanation dans les épilepsies jacksoniennes non traumatiques. Thèse. Lyon 1889. Obs. IX. p. 88.	M. 29 Jahre.	Vor 16 Monaten 1. Anfall bei der Arbeit: plötzlich heftiges Beugen der grossen, dann der übrigen Zehen rechts. Krampf dann aufsteigend im Bein mit heftigen Beuge- und Streckbewegungen, Constrictionsgefühl im Leibe, dann Krampf im rechten Arm und Nacken, Respirationslähmung, Stertor, etwas Trismus, Bewusstseinsverlust. Nach dem Erwachen allgemeine Schwäche. Derartige Anfälle wiederholten sich alle 14 Tage. Im Krankenhause Anfälle etwas seltener, es stellten sich aber Sehstörungen und Lähmungen in den rechten Gliedmaassen nebst Aphasie ein. Durch Jodkaliumbehandlung Besserung.	16 Mor
56	Derselbe, Obs. X. Ebenda. p. 96.	M. 38 Jahre.	Nach heftiger Erregung März 1885 1. Anfall, im Mai zweiter, dann Juli 1885, Juni 1886 3 oder 4 Anfälle, seitdem alle 2 oder 3 Monate solche. Dieselben bestehen zuweilen nur in Krämpfen im linken Oberschenkel, andere fangen damit an und gehen dann auf den linken Arm und die linke Gesichtshälfte über. Vorübergehend wird durch Brom und Jod Besserung erzielt. Bei grossen Anfällen Amblyopie und zuweilen Bewusstlosigkeit, Kopfschmerzen.	4 Jah
57	Remond et Bauby, Tumeur cérébrale. Trépanation. Arch. prov. de chir. III. 634. Ref. Centralblatt für Chir. 1895. 1087.	M. 24 Jahre.	20 Monate vor der Operation Anfälle von linksseitiger Trigeminusneuralgie alle 14 bis 20 Tage. Schwinden der Sehkraft. 8 Monate darauf 1. Anfall von Epilepsie. Demselben geht voraus ein Gefühl von Ameisenkriechen in der rechten Hand, zur Schulter aufsteigend, dann unter Bewusstseinsverlust typischer Jackson'scher Verlauf. Zunehmende Abmagerung. Bei der Aufnahme doppelseitige Neuritis optica, Parese u. leichte Contractur der rechten Gliedmaassen, Anästhesie der linken Gesichtshälfte.	1 Jal
58	Riegener, Exstirpation eines Hirntumors. Deutsche med. Wochenschrift. 1894. Nr. 23. S. 497.	M. 6 Jahre.	Seit dem Alter von 2 Jahren ½ Jahr lang Krämpfe, die durchschnittlich alle Wochen eintraten, dann wieder gesund. Mai 1893 stellte sich Schwäche des rechten Armes ein, krampfhafte Beuge- und Streckbewegungen im rechten Ellbogengelenk, die Hand wurde fest geballt, der Daumen eingeschlagen, das rechte Bein nachgeschleppt. Bei der Aufnahme wechselnde Lähmungserscheinungen rechts, fast täglich Anfälle an Ausdehnung zunehmend. Dieselben bestehen anfangs nur in klonischen und tonischen Zuckungen im rechten Arm, dann im Bein, dann allgemein. Stets werden sie von von Convulsionen im rechten Arm eingeleitet.	Ets 4 Jal bes ½ Ji

Digitized by Google

Datum der Operation	Operationsgeschichte	Weiterer Verlauf	Erfolg	Beobachtungszeit nach Operation
2. März 1889.	Gegend des Sulcus Rolando bestimmt. 2 Trepankronen über dessen mittlerem und oberem Drittel angesetzt, Brücke entfernt. Knochen und Dura unverändert, Gehirn etwas vorgewölbt, sonst gleichfalls keine Veränderungen. Hautnaht ohne Einfügen der Knochenstücke, kleiner Tampon eingelegt.	Wundheilung gut. Lähmungen durch Operation wenig beeinflusst, Krämpfe beseitigt. Klagen über Schmerzen in der Narbe. Sprachstörungen wie vor der Operation.	Krämpfe beseitigt.	$3^2/_3$ Mon.
5. April 1889.	Bestimmung der rechten Rolandofurche. 4 Trepankronen in deren Umgebung angesetzt, Brücken zum Theil entfernt. Dura incidirt, nichts Abnormes gefunden. Völliger Verschluss der Wunde ohne Einsetzen der Knochenstücke.	Glatte Wundheilung. In den nächsten Wochen leichtere Anfälle als vor der Operation. Der Kranke fühlt sich wesentlich gebessert.	Besserung.	$1^2/_3$ Mon.
—	Trepanation, ohne dass Geschwulst gefunden wurde. Hirnvorfall zwingt zur Abtragung von ziemlich viel Gehirnmasse.	Nach 2 Monaten tritt tödtlicher Ausgang ein: es findet sich unterhalb der Operationsstelle, da, wo Stirn- u. Schläfenlappen zusammenstossen, faustgrosses Spindelzellensarkom.	Tod.	2 Monate.
7. Oct. 1893.	1. Bestimmung der Centralfurche. Hautperiostknochenlappen abgeklappt, ebenso Duralappen. Es findet sich von dünner Lage Gehirn bedeckt thalergrosser Tumor, der nach der Tiefe zu fest verwachsen ist, und grosse, durch Ablassen von Eiter verkleinerte Geschwulstmassen, die in Stücken entfernt werden. Tamponade. Lappen werden lose befestigt.	Lähmung nahm zunächst zu, und Anfälle traten auf, beides verringerte sich dann. Der locale Heilungsverlauf war wenig zufriedenstellend, der Knochen wurde durch Hirnvorfall abgedrängt, Verschlimmerung der Lähmung im rechten Arm.	—	—
24. Oct. 1893.	2. Wiederabklappen des Knochenlappens, Abfluss von Liquor cerebrospinalis, Abtragen des Hirnvorfalles. Vernähen der Wunde unter Drainage.	Glatte Wundheilung. Fortschreitende Besserung der Lähmung. Zuckungen hörten völlig auf. Jan. 1894 ist Pat. sehr munter, hat keine Anfälle, der rechte Arm ist noch etwas gelähmt und zeigt erhebliche Muskelatrophie.	Anfälle beseitigt.	4 Monate.

Digitized by Google

Laufende Nummer	Publication	Geschlecht, Alter	Krankengeschichte	Zwischen Beginn der Anfälle u. Operation
59	Rossolino, Sitzung der Neuropathologen und Irrenärzte. Moskau 24. Novbr. 1895. Neurolog. Centralbl. 1896. S. 715, u. 1897. S. 813.	M. 36 Jahre.	Seit 16. Lebensjahre an Krämpfen leidend, nach apoplektischem Insult paretischer Zustand des rechten Beines mit stark ausgeprägter Lähmung des Fusses. Mit 28 Jahren jährlich 6 bis 8 Anfälle. Mit 36 J. entwickelte sich Stauungspapille beiderseits, nach und nach Bewegungsstörung des rechten Armes, sowie erhöhte des Beines. Die Anfälle beginnen immer im rechten Bein, und zwar gehen sie vom Fussgelenk aus. Das Bewusstsein ist meist dabei erloschen. Häufiger auch kleine Anfälle von Zuckungen nur im rechten Fuss.	20 Jahre.
60	Roth, Hirntumor, vorgestellt in d. Versammlung der deutschen Naturforscher u. Aerzte. Lübeck, Sept. 1895, mitgetheilt in Chipault, Gaz. des hôpitaux 1895, 1413. Deut. med. Wochenschr. 1895. Ver.-Beil. Nr. 25. S. 168.	M. 60 Jahre.	Anfälle von Jackson'scher Epilepsie, anfangend im Daumen und Zeigefinger der rechten Hand. Nach einem Anfall im August 1894 Parese des rechten Armes.	— —
61	Sachs u. Gerster, Die operat. Behandlg. d. partiellen Epilepsie. D. med. Wochenschr. 1896. Nr. 34. S. 558. Fall 6. cf. Amer. journ. of the medic. scienc. 1892. Bd. CIV, u. 1896. Bd. CXII. p. 384.	M. 9 Jahre.	Mit 5 Jahren acut an Krämpfen ohne Lähmungen erkrankt, 2—3 Jahre später beträchtliche Jackson'sche Epilepsie. Die Krämpfe beginnen in der linken Hand, kein Bewusstseinsverlust.	1 bis 2 Jahre.
62	Dieselben, Ebenda. Fall 8.	M. 6 Jahre.	Im Alter von 10 Monaten fieberhafte Gehirnerkrankung durchgemacht. Mit 5½ Jahr wöchentlich einmal rechtsseitige Krämpfe, Hemiparese, athetoide und associirte Bewegungen.	½ Jahr.
63	Dieselben, Ebenda. Fall 14. p. 559.	W. 20 Jahre.	Seit dem Alter von 13 Monaten Epilepsieanfälle, dieselben beginnen meist in der rechten Hand, erstrecken sich dann auf Arm und Bein rechts. Vor 3 Jahren wurde von einem anderen Chirurgen (wahrscheinlich aus Versehen!) Trepanation der rechten Schädelhälfte vorgenommen.	19 Jahre.
64	Dieselben, Ebenda. Fall 16. p 559.	M. 14 Jahre.	Im Alter von 1 Jahr Krampfanfall kurz nach diphtherischer Laryngitis. Danach Lähmung der linken Körperhälfte. 3 Jahre später linksseitige Krämpfe, zuerst einmal die Woche, dann häufiger, zuletzt fast täglich. Linksseitige Hemiparese. Sprechen erst mit 2 Jahren gelernt, geistig zurückgeblieben.	10 Jahre (13).

Digitized by Google

Datum der Operation	Operationsgeschichte	Weiterer Verlauf	Erfolg	Beobachtungszeit nach Operation
November 1894.	Eröffnung des Schädels nach Wagner in 7 cm Durchmesser. Es findet sich ein cavernöses Angiom im oberen Drittel der Centralwindungen und im Lobus paracentralis. Wegen der zahlreichen Gefässverbindungen wird dasselbe nicht angetastet. Während der Operation aber sehr starke Blutung aus den Haut- und Knochengefässen.	Shock, Tod nach 15 Stunden. (Verfasser schiebt denselben auf zu grosse Oeffnung im Schädel.)	Tod.	15 Stunden.
1894.	1. Periostknochenlappen gebildet. Verdickter Knochen entfernt. Dura mit Granulationen bedeckt, die abgeschabt werden.	Keine Veränderung des Zustandes.	—	—
Januar 1895.	2. Eröffnung an derselben Stelle. Einschnitt in Dura, Freilegen und Abtragen eines hühnereigrossen Epithelioms der Pia.	Lähmung d. Armes zunächst total, rechtes Bein u. Gesichtshälfte paretisch. Lähmung und Anfälle schwanden unter regelmässig fortschreitender Besserung und kehrten nicht wieder.	Anfälle beseitigt.	Etwa 8 Mon.
12. April 1892.	Trepanation, Excision des Handcentrums in der rechten Hemisphäre.	Hand einige Tage paretisch. Pat. erholte sich gut. 6 Woch. im Spital keine Anfälle, dann beim Herumlaufen bei heissem Wetter schwerer Anfall mit Bewusstlosigkeit. Später wiederholt Anfälle auch rechts.	Keine Besserung der Anfälle.	—
29. Dec. 1890.	Aufmeisselung des Schädels, Freilegen d. Armcentrums links, das elektrisch festgestellt wurde. Dura adhärent, sehr vorgewölbt, Punktion ergab keine Cyste.	Pat. erholte sich rasch. Keine Anfälle bis zur Entlassung im Februar 1891, danach aber mehrere. Dann 4 Jahre Pause und darauf wieder gelegentlich Krämpfe.	Besserung der Epilepsie.	Jahre.
30. Jan. 1894.	Linkes Armcentrum durch Trepanation freigelegt. Mehrfache Punktion ohne Ergebniss. Dura eröffnet, Hirnrinde makroskopisch unverändert.	Erholte sich rasch, aber nach 2 Wochen Anfälle wie zuvor.	Keine Besserung.	—
8. Oct. 1894.	Trepanation über dem Armcentrum der recht. Hemisphäre. Excision des ganzen Centrum. (Mikroskopisch ergiebt sich alte hämorrhagische Meningoencephalitis.)	Erholte sich rasch. 2 Tage nach der Operation linker Arm und Hand stärker gelähmt. 3 Tage lang blieben Anfälle aus, nach 3 Wochen der alte Zustand.	Keine Besserung.	—

Digitized by Google

Laufende Nummer	Publication	Geschlecht, Alter	Krankengeschichte	Zwischen Beginn der Anfälle u. Operation
65	Sachs u. Gerster, Die operat. Behandlg. d. partiellen Epilepsie. D. m. W. 1896. Nr. 34. S. 559. Fall 17.	M. 16 Jahre.	Seit frühester Kindheit rechtsseitige Hemiplegie. Im Alter von 3 Jahren die ersten epileptischen Anfälle, die allmählich immer stärker und häufiger wurden, bis drei- bis viermal in der Woche.	13 Jahre.
66	Sciamanna e Postemski, Tumor endocranio, ectirpazione, guarigione. Archiv di psychiatria 1891. Ref. Centralblatt für Chir. 1892. S. 252.	W. 58 Jahre.	Vage Schmerzen im rechten Arm und Schwäche leiteten allmählich Lähmung desselben ein. Dann brachiofaciale Jacksonsche Epilepsie, gefolgt von Parese des Facialis hypoglossus, Sprachstörung. Ernährung und Intelligenz gingen zurück.	—
67	Shaw, Cortical epilepsy operation, recovery. The Americ. journ. of the medic. scienc. 1892. Bd. CIV. p. 691.	W. 31 Jahre.	März 1890 plötzlich Anfall, in den nächsten 6 Monaten alle 8 Wochen solche, dann häufiger, anfangs mit, später ohne Bewusstseinsverlust. Parästhesien in rechter Hand und Arm, dann Krämpfe darin, zuweilen weitere im rechten Bein. Häufiger auch allgemeine Krampfanfälle mit Bewusstlosigkeit. In den letzten 12 Mon. heftige Schmerzen im r. Arm, allmähliche Hemiplegie rechts. Gedächtniss wurde schwächer.	$1^3/_4$ Jahr.
68	Sheen and Thomas, Two cases of trephining etc. British med. journ. 1890. Febr. p. 237.	M. 39 Jahre.	Mai 1888 plötzlicher Anfall, später solche an Zahl und Intensität zunehmend. Beginn derselben im linken Daumen und Zeigefinger, übergehend auf Arm und Gesicht, dann linkes Bein befallen, zum Schluss das rechte Bein. Zuweilen Bewusstseinsverlust.	1 Jahr 2 Mon.
69	Sick, Krankenvorstellung im Aerzteverein in Hamburg 20. Oct. 1896. Deutsche medic. Wochenschrift. 1897. Ver.-Beil. 2. S. 8.	W. 24 Jahre.	Erkrankte Ende 1895 mit epileptischen Anfällen, die in der link. Hand anfingen. Schliesslich trat jede Nacht Anfall auf. Linksseitige Facialisparese, Schwäche des linken Armes. Schmerzpunkt über rechtem Seitenwandbein, verschwommenes Sehen, Stauungspapille. Es wurde die Diagnose gestellt auf Rindenepilepsie mit Beginn im linken Arm, Tumor in rechten Centralwindungen.	Etwa 3 Mon.
70	Söderbaum, Vortrag, gehalten in Gifleborgs Aerzte- und Apothekerverein. Centralblatt für Chir. 1891. S. 143.	W. 11 Jahre	Litt seit März 1890 an Parese der linken Körperhälfte, die sich allmählich nach vorausgehenden Kopfschmerzen eingestellt hatte, ohne dass Trauma oder Ohrerkrankung vorangegangen war. Unter Behandlung mit Eis und Jodkali ging die Lähmung zurück. In der 2. Hälfte des April aber Krämpfe der linken Körperhälfte ohne Bewusstseinsverlust bis z. 11. Mai. 19. bis 22. Mai Erbrechen. Contractur des l. Beines.	1 Mon.
71	Sonnenburg, Krankenvorstellg. in der freien Vereinigung der Chirurgen Berlins 14. März 1892. Berlin. klin. Wochenschrift. 1892. Nr. 34. S. 860.	W. 15 Jahre.	Seit 4. Lebensmonat epileptiforme Anfälle fast ausschliesslich links in zunehmender Anzahl. Die Anfälle verlaufen nach dem Typus der Rindenepilepsie und beherrschen das ganze Krankheitsbild der cerebralen Kinderlähmung bei dem Mädchen.	15 Jahre.

Digitized by Google

Datum der Operation	Operationsgeschichte	Weiterer Verlauf	Erfolg	Beobachtungszeit nach Operation
28. März 1893.	Knochen über linksseitigen motorischen Centren zurückgeschlagen. Keine Hirnpulsation. Nach Eröffnung der Dura Punktion, welche eine fast die ganze Hemisphäre untergrabende Cyste ergab. Reizung der motorisch. Centren giebt Reaction. Drainage.	Starker Abfluss von Flüssigkeit, Coma, Tod am 9. Mai 1893.	Tod.	1½ Mon.
—	Fissura Rolandi bestimmt. Hautperiostknochenlappen mit Meissel gebildet. Eröffnung der Dura. Taubeneigrosse Geschwulst mit Finger ausgeschält. Tamponade.	Halbseitige Lähmung des Facialis inferior und hypoglossus mit motorischer Aphasie bis zur Entlassung geschwunden.	Allmähliche Heilung?	?
14. Dec. 1891.	Knochen über Armcentrum (verdickt) mit Trepan und Knochenzange entfernt. Dura mater eröffnet, Hirn drängt sich vor; dunkeler als gewöhnlich. Ergebnisslose Punktion.	Völlige Lähmung des Armes. Gang und Gedächtniss gebessert, keine Anfälle.	Anfälle beseitigt.	7 Mon.
4. Juli 1889.	Halbmondförmiger Hautperiostlappen gebildet. Knochen über rechter Rolandofurche mit Trepan entfernt. Einstiche ins Gehirn ergebnisslos. Naht unter Drainage.	Glatte Wundheilung. Anfälle unverändert. Pat. kam später als unheilbar in's Asyl.	Keine Besserung.	—
21. März 1896.	Hautperiostknochenlappen etwas hinter der unteren Partie der Centralwindungen gebildet. Wallnussgrosser Tumor (Solitärtuberkel) exstirpirt.	Heilungsverlauf gut. Nach d. Operation stärkere Facialisparese und solche des linken Armes, spastisch paretischer Gang links. 7 Mon. nach Operation Augenhintergrund normal, Facialisparese zurückgegangen, Gang gebessert. Seit 3 Monaten keine Krämpfe.	Epilepsie gebessert.	7 Mon.
24. Mai 1890.	Bildung eines Wagner'schen Lappens nach Bestimmung der Fissura Rolandi. Dura eröffnet. Gehirn pulsirt normal, auch sonst keine Veränderungen. Bei etwa 3 cm tiefem Einstich floss nicht geringe Menge Serum und etwas Blut ab. Dura zurückgelag. Hautknochenlappen eingefügt. Naht.	Kein Erbrechen, Pat. etwas klarer. Linkes Bein beweglich, Lähmung des linken Armes und der Schulter. Am 17. Juli alle Bewegungen der linken Seite frei, nur noch gewisse Schwäche. Knochenlappen heilt ungestört ein.	Besserung?	—
März 1890.	1. Ueber rechter Centralfurche Temporärresection des Knochens. Nach Spaltung der Dura wird dünnwandige Cyste entfernt.	Wundheilung glatt, Anfälle unverändert.	—	—
Juli 1891.	2. Abermals temporäre Knochenresection, Excision d. Narbe, Knochen wird nicht völlig wieder eingefügt.	Knochen heilt ein, nur steht der Rand etwas hervor. Mässige Besserung der Epilepsie.	Besserung der Epilepsie.	9 Mon.

Digitized by Google

Laufende Nummer	Publication	Geschlecht, Alter	Krankengeschichte	Zwischen Beginn der Anfälle u. Operation
72	Sonnenburg, Krankenvorstellg. in der freien Vereinigung der Chirurgen Berlins 14. März 1892. Berlin. klin. Wochenschrift. 1892. Nr. 34. S. 860.	W.	Gumma vom Knochen auf Hirnhaut und Gehirn übergegangen, hatte typisches Bild der Rindenepilepsie hervorgerufen.	—
73	Stachow, Ueber einen operativ behandelten Fall von Gehirntumor. Inaug.-Diss. Erlangen 1896.	W. 22 Jahre.	11 Wochen vor der Operation Sprachstörungen. 4 Wochen darauf Schwindel, Kopfschmerz. Ohnmacht und Krampfanfälle, die sich wiederholen, und zwar in steigender Anzahl. Dieselben beginnen mit Zuckungen im Facialisgebiet rechts, dann folgen solche des rechten Schultergelenkes und Vorderarmes, schliesslich des rechten Beines. Bewusstsein erloschen, danach Paresen in demselben Umfange. Specifische Kur blieb ohne Erfolg.	$2^3/_4$ Mon.
74	Stieglitz und Gerster, Case of cystic tumor of the brain. Amer. journ. of the med. sciences. Bd. CV. p. 620 und Bd. CXI. p. 511.	W. 25 Jahre, bezw. 27 Jahre.	Ohne Trauma October 1891 plötzlich epileptischer Anfall, dem anfangs langsam, dann schneller gleiche folgten. Die Anfälle beginnen immer im rechten Daumen und Zeigefinger, breiten sich über Arm, Schulter und rechte Gesichtshälfte aus und werden zum Theil unter Bewusstseinsverlust allgemein. Dazu gesellen sich Paresen der rechten Hand. Eine Hg-Kur blieb ohne Erfolg, Jodkali hatte vorübergehenden.	8 Monate $2^1/_2$ Jahre
75	Stieglitz, Three cases of tumor of the brain. Case III. Amer. journ. of the m. scienc. 1896. Bd. CXI. p. 522.	M. 50 Jahre.	October 1893 plötzlich Epilepsie. Anfall im Gesicht rechts und rechten Arm, andere gleiche folgten. Später heftige Kopfschmerzen und Sprachstörungen. Rechter Arm und auch das Bein werden schwächer. Der Schädel über den linken motorischen Centren ist percussionsempfindlich. Pat. kam geistig herunter. Lähmungen, sowie beginnende Stauungspapille stellten sich ein.	8 Monate
76	Terrier in Société de chir. Revue de Chir. 1891. p. 604.	M.	1888 auf einer Jagdpartie plötzlich von Zuckungen in der grossen Zehe befallen und Bewusstsein verloren. 3 Monate darauf ähnlicher Anfall, nach dem 4 Monate lang Contracturstellung der grossen Zehe zurückbleibt. Dann neuer Anfall, der Lähmung der Extensoren des Beines hinterlässt. Schliesslich häufig leichte Anfälle, woraus Charcot symptomatische Jackson'sche Epilepsie mit einem Herd im Lobus paracentralis diagnosticirte.	2 Jahre.

Digitized by Google

Datum der Operation	Operationsgeschichte	Weiterer Verlauf	Erfolg	Beobachtungszeit nach Operation
—	Kranke Knochen und Hirnpartie exstirpirt.	Durch Behandlg. mit Quecksilber und Jod wieder hergestellt.	Heilung.	1¼ Jahr.
14. Dec. 1895.	Bestimmung der Centralfurche. Bildung eines Hautknochenlappens mittels Kreissäge u. Meissel. Die gespannte Dura wird incidirt. Punktion und Einschnitte ergebnisslos. Tamponade, Naht.	Schlaffe Lähmung von Arm und Bein. Hirnvorfall. Meningitis, Encephalitis, Pleuritis. Tod am 1. Januar 1896.	Tod.	½ Monat.
25. Juni 1892.	1. Centrum für Arm anatomisch bestimmt. Nach Eröffnung des Schädels findet sich eine missfarbene Stelle, deren elektrische Prüfung ergiebt, dass es das Handcentrum ist. Eröffnung einer Cyste, Entfernung grünl. Massen.	Bewegungsbeschränkung des Armes, Wiederauftreten von Krämpfen.	—	—
7. Aug. 1892.	2. Freilegen der Wunde. Lösen von Verwachsungen zwischen Haut und Dura. Einlegen einer Goldplatte.	Armbeweglichkeit etwas besser. Sehr bald wieder Anfälle schliesslich ganz in alter Form, auch allgemeine.	—	—
8. April 1894.	3. Alte Lücke freigelegt. Goldplatte entfernt. Geschwulst unter der adhärenten Dura entfernt und umgebendes Hirn ausgeschnitten, Dura und Haut genäht.	Zunächst Lähmung des rechten Armes, die aber bald zurückgeht. 7 Tage nach der Operation nach dem Verbandwechsel 3 Anfälle, sonst keine weiteren. Das Allgemeinbefinden des Pat. bessert sich wesentlich.	Heilung der Epilepsie.	Etwa 1 Jahr.
25. Juli 1894.	Gesicht- und Armcentrum am Schädel bestimmt, diese Stelle entsprach dem Schmerzpunkt. Schädel dort mit Hammer und Meissel geöffnet. Sehr starke, schwer zu stillende Blutung, Punktion vergeblich, Operation wegen Blutung abgebrochen.	Trotz Transfusion erwachte Pat. nicht wieder und starb nach 29 Stunden. [Obduction ergab: Spindelzellensarkom vor linkem Sulcus Rolando, Centren für Gesicht, Zunge und Sprache einnehmend.]	Tod.	29 Stund.
1. März 1890.	Trepanation, keine Veränderungen gefunden.	Glatte Wundheilung, aber einige Monate darauf neue, plötzliche Krampfanfälle und Tod.	— (Tod.)	Einige Monate.

Digitized by Google

Laufende Nummer	Publication	Geschlecht, Alter	Krankengeschichte	Zwischen Beginn der Anfälle u. Operation
77	Thornley Stoker in Royal acad. med. in Ireland 9. May 1890. British med. journ. 1890. I. p. 1485.	M. 42 Jahre.	Tonische Krämpfe der linken Seite, anfangend im Bein und schrittweise aufsteigend zum Rumpf, Arm und Gesicht. Darauf folgte Lähmung in derselben Reihenfolge. Pat. nahezu comatös und ganz hemiplegisch.	—
78	Unbehaun, Ein Fall von umfangreicher Cyste im Gehirn. Inaug.-Dissert. Jena 1895.	M. 25 Jahre.	Seit 3. Mai 1894 nach schwerem Heben Ziehen und Kribbeln im rechten Arm, wobei Pat. das Bewusstsein verlor. Alle 2 Tage Krampfanfälle, die in den Fingern der rechten Hand beginnen, auf den Unterarm übergehen, gelegentlich auch im rechten Mundfacialis. Auf Jodkali Besserung. Dann Kopfschmerzen, Bewusstseinsstörungen, Lähmungen des rechten Armes und Beines, Abnahme der Sehkraft und Sprachstörung.	7 Monate
79	Vierordt, Ueber die operative Behandlung subcortical gelegener Hirntumoren. Fortschritte der Med. 1894. S. 494. Vgl. Beck, Beiträge zur Pathologie u. Chirurgie des Gehirns. Beiträge zur Chir. XII. S. 113, und Neurolog. Centralbl. 1895. p. 621.	M. 23 Jahre.	1890 Einschlafen der Zehen und Zuckungen, die sich später über das ganze Bein ausdehnten. Juni 1891 Krampfanfall links, der sich wiederholte: Krämpfe im linken Bein, dann Arm, linken Gesichtshälfte unter Bewusstlosigkeit. Später Anfälle durch Zuckungen im linken Bein eingeleitet, dann Bewusstlosigkeit, dann allgemeine Krämpfe oder Bewusstlosigkeit, dann starke Convulsionen, erst der linken, dann der rechten Körperhälfte.	11 Monate 1¾ Jahr
80	Washboum and Arbouthnote, A case of tumor of the brain. Clinical transact. XIII, und The Lancet. 3. April 1897. p. 957.	W. 46 Jahre.	4. Mai 1896 Anfall, beginnend mit convulsivischen Zuckungen im Daumen der rechten Hand, dann auf rechten Arm und rechtes Bein übergehend. Aehnliche Anfälle alle 14 Tage. Bei der Untersuchung fand sich die rechte Seite schwächer als die linke. Antisyphilit. Behandlung ergab keine Besserung.	4 Mona
81	Wellenbergh, Bijdrage tot de kennis der complicerde epileptische toestande. Ref. Neurolog. Centralbl. 1897. S. 705.	M. 25 Jahre.	Erblich belastet, von Jugend auf periodische Epilepsieanfälle, die sich schliesslich ausserordentlich häufen. Die Krämpfe treten dabei zuerst im rechten Arm auf, dann im rechten Bein und der rechten Hälfte des Halses und Gesichtes.	—
82	Hale White, A study of a case of focal epilepsy. British med. journ. 1893. II. p. 225.	W. 41 Jahre.	Vor 2¼ Jahren linke Brust wegen Geschwulst entfernt. Vor Wochen Taubheit der rechten Hand bekommen, dann seit dem 3. Jan. 1893 sehr häufige Anfälle in der rechten Körperhälfte. Zwischen denselben ist der rechte Arm schwächer als der linke, es tritt rechtsseitige Neuritis optica auf. Die Anfälle beginnen mit einer sensoriellen Aura in der rechten Hand; dann wiederholte Zuckungen, aufsteigend in den Gelenken des Armes, Drehung des Kopfes nach links, anfangs auch Bewusstseinsverlust.	3 Tage

Digitized by Google

Datum der Operation	Operationsgeschichte	Weiterer Verlauf	Erfolg	Beobachtungszeit nach Operation
—	Freilegen des Arm- und Beincentrums.	Vorübergehende Besserung, nach 3 Wochen tödtl. Ausgang. Es fand sich ein Spindelzellensarkom im oberen hint. Theil der rechten Parietallappen.	— (Tod.)	3 Wochen.
4. Dec. 1894.	Hautperiostknochenlappen gebildet. Knochen weich und dünn. Dura weiss gesprenkelt. Nach Spaltung derselben Vorquellen des Gehirns, durch Platzen entleert sich Flüssigkeit. Tamponade.	Vorübergehende Besserung der Sprache, Lähmungen und geistigen Fähigkeit unter starker Flüssigkeitsabsonderung. Dann Auftreten von Meningitis purulenta, die am 15. Jan. 1895 zum Tode führt.	Tod.	1 1/3 Mon.
21. Mai 1892.	1. Hinter rechtem Centralwindungsbereich Hautknochenlappen gebildet. Eröffnung der Dura. Entfernung einiger dunkelblau gefärbter Punkte aus dem Gehirn. Naht der Dura, Wunde geschlossen.	Anfälle linksseitig, im Bein beginnend, Kopfschmerzen. Die linken Gliedmaassen werden schwächer und spastisch-paretisch. Schüttelkrämpfe der linken Gliedmaassen später sich typisch vom linken Bein über den ganzen Körper ausdehnend.	—	—
1. März 1893.	2. Mit Kreissäge und Meissel Wagner'scher Lappen in der Gegend der rechten Centralwindungen gebildet, ebenso Duralappen. Centren elektrisch festgestellt. Durch Einschnitt in resistentere Hirnpartie gelangt man auf käsigen Herd, der entfernt wird. Hautknochenlappen reponirt, vernäht.	Zunächst Lähmung links. Wundheilung ohne Störung. Lähmung besserte sich dann. Anfälle kehrten, allmählich sich ausdehnend, wieder, werden aber immer seltener. Allgemeinbefinden besserte sich	Besserung der Epilepsie.	2 1/2 Jahre.
18. Sept. 1896.	1. Ueber linker motorischer Region wurde ein Knochenstück entfernt, Dura gesund.	Am nächsten Tage 2 Anfälle.	—	—
21. Sept. 1896.	2. Entfernung eines grossen Endothelioms, das, von der Pia ausgegangen, die obere Hälfte des Gyrus praecentralis zumeist eindrückte.	Krämpfe kehrten nicht wieder, aber Lähmung der rechten Hand und des Unterarmes blieben zurück. Vorübergehende Aphasie.	Krämpfe beseitigt.	1/2 Jahr.
22. Nov. 1892.	Das Beincentrum wurde blossgelegt, starke Verwachsungen der Dura und Pia mater mit Hirnrinde durchschnitten.	2 Jahre frei von Anfällen, dann Wiederkehr derselben.	Vorübergehende Besserung.	Ueber 2 Jahre.
6. Jan. 1893	Etwas braun gefärbte Partie des linken Armcentrums herausgeschnitten, so tief, bis weisse Masse vorlag.	Vollkommene Lähmung des rechten Armes und Beines, vollkommene Aphasie. Vom 7. Febr. an tritt cerebrales Erbrechen auf, der Puls wird schlecht, am 13. Febr. erfolgt der Exitus letalis. [Obduction ergiebt Sarkom.]	Tod.	1 Monat.

Digitized by Google

Laufende Nummer	Publication	Geschlecht, Alter	Krankengeschichte	Zwischen Beginn de Anfälle u Operation
83	Winkler, Bijdrage tot de nervenchirurgie Weekblad van het Nederl. Tijdschr. voor Geneesk. 1891. No. 14. Ref. Schmidt, Jahrb. CCXLIII. Bd. S. 191.	—	Jackson'sche Epilepsie beginnend im rechten Bein, übergehend auf rechten Arm. Lähmungen zunächst im Bein, später im Arm.	—
84	Zeidler, Trepanation wegen corticaler Epilepsie. Bolnitsch-naja gaseta 1896, 26. Ref. Hildebrand, Jahresber. 1896. S. 1292. Fall 1.	M. 46 Jahre.	Seit 3 Monaten linksseitige Facialisparese und häufige Krämpfe in der linken Gesichtshälfte.	3 Mon.
85	Derselbe, Ebd. Fall 2.	W. 19 Jahre.	Seit Kindheit Krämpfe in der linken Körperhälfte, seit 1894 sehr häufige, und Hemiplegie. Im Krankenhause gebessert. 1896 Anfälle von Jackson'scher Epilepsie wieder so häufig, dass der Zustand an Status epilepticus erinnerte. Die Anfälle beginnen immer im Facialisgebiet.	Jahre.
86	Derselbe, Fall 3. Ebend. S. 1293.	W. 52 Jahre.	Vor 3 Jahren wegen Apoplexie im Krankenhause, mit linksseitiger Hemiparese entlassen. Wegen Influenza wieder aufgenommen bekam sie nach 2 Wochen Krämpfe im linken Facialis und Arm, bis zu 18 Anfällen täglich. Eine Hg-Kur blieb ohne Erfolg.	—
87	Zeller, Vortrag. Deutsche med. Wochenschrift. 1896. Vereins-Beil. Nr. 9. S. 58.	W. 26 Jahre.	8 Tage vor der Operation wegen Kopfschmerzen mit Phenacetin behandelt. In der Nacht vor der Aufnahme in das Spital wurde Patientin plötzlich bewusstlos und bekam Krämpfe in sehr grosser Anzahl. Der Beginn des Anfalles ist eine Drehung des Kopfes nach rechts, dann klonische Zuckungen im rechten Facialisgebiet und der Zunge, übergehend weiterhin auf den Arm und schliesslich auf das rechte Bein; zeitweilig auch links gewisse Starrheit, aber keine Zuckungen. Nach dem Anfall Parese des Facialis, geringere in Arm und Bein. Einige Anfälle waren auch allgemeiner Natur. Eine Spinalpunktion wurde ohne Erfolg ausgeführt. Die Anfälle häuften sich immer mehr.	—

Digitized by Google

Datum der Operation	Operationsgeschichte	Weiterer Verlauf	Erfolg	Beobachtungszeit nach Operation
—	Trepanation. Fortnehmen eines Stückes aus dem Gyrus centralis anterior und der darunterliegenden weissen Substanz, sowie ein in das Gewebe übergehendes Sarkom.	Motorische Aphasie, Gehirnvorfall, Tod. Autopsie ergab: Angiosarkom im linken Gyrus frontalis sup., Lob. paracentralis lateralwärts diffus.	Tod.	—
—	Trepanation und Auslöffelung eines zerfallenen Glioms. Deckung des Defectes nach Wagner.	Heilung per primam. Keine Krämpfe. Parese des Facialis. Tod nach 20 Tagen an Pneumonie.	Tod.	20 Tage.
1896.	Trepanation. Hirn unverändert. Centren für Facialis und Arm exstirpirt. Deckung nach Wagner.	Nach 8 Tagen Krämpfe geschwunden. Hemiplegie bleibt 2 Wochen bestehen. Nach 1½ Monaten entlassen mit Facialisparese. Paralyse von Hand und Fuss.	Epilepsie gebessert.	1½ Mon.
—	Bildung eines Wagner'schen Lappens. Dura verdickt, Pia und Hirn normal. Elektrisch bestimmtes Centrum für Facialis und Arm excidirt. Punktion ergebnisslos.	Anfängliche Zuckungen im linken Arm schwanden am 3. Tage. Bei der Entlassung nach einem Monat bestand kaum merkbare Facialisparese der Schultermuskeln und des Beines, Paralyse der Hand, Aphasie.	Epilepsie gebessert.	1 Monat.
—	Nach Bestimmung des Ortes des Sulcus Rolando Wagner'scher Lappen gebildet. Centralwindungen normal. Palpation, Incision, Punktion ohne Ergebniss.	Krampfanfälle bis zum nächsten Morgen um 5 Uhr, abends schwand das Bewusstsein, in der Nacht trat der Tod ein. Bei der Section fand sich an der Basis des Gehirns ein Margaritom von Wallnussgrösse.	Tod.	1 Tag.

Digitized by Google

II. Traumatisch

Laufende Nummer	Publication	Geschlecht, Alter	Krankengeschichte	Zwischen Beginn*) und Operation
88	Alexander, Trephining in epilepsy in doubtfull cases. Case I. British med. journ. 1893. II. p. 1150.	M. 21 Jahre.	Vor 4 Jahren durch Fall vom Pferde linksseitige Kopfverletzung erlitten. Es blieb eine Knochendepression zurück. Bald darauf stellten sich allgemeine Krampfanfälle ein, die sich besonders rechts im Arm bemerkbar machten. Geistige Störung.	4 Jahre.
89	Derselbe, Case V. Ebenda. p. 1151.	M. 34 Jahre.	1 Jahr zuvor an Bord durch Seegang gegen harten Gegenstand mit Kopf geschleudert, blieb einige Tage besinnungslos. Knochendepression von links nach rechts über den Scheitel ziehend. 4 Wochen nach dem Unfall erster Krampfanfall mit Bewusstlosigkeit. Dann etwa alle Woche 2 Anfälle, denen eine Aura mit Gesichts- und gastrischen Störungen vorangeht. Das Gedächtniss nahm ab, Pat. wurde reizbar.	1 Jahr, bezw. 11 Mon.
90	Derselbe, Case VII. Ebenda.	W. 15 Jahre.	Epilepsie nach einer Verletzung, die Depressionsfractur des rechten Seitenwand- und benachbarten Hinterhauptsbeines veranlasste. Die Anfälle waren „mixed", begannen meist rechts — auf derselben Seite, auf der Verletzung stattgefunden.	?
91	Beach, Compound comminuted fracture of the skull Epilepsy for five years. Boston med. and surg. journ. 1890. p. 313.	W.	Mit 4 Jahren complicirte Schädelfractur des linken Seitenwandbeines erlitten, welche Entfernung mehrerer Knochensplitter nöthig machte. Ein Hirnabscess wurde eröffnet, Heilung in 6 Monaten. Nach 3–4 Jahren epileptiforme und richtige epileptische Anfälle, die sich durch Brom beseitigen liessen. 2 Jahre vor der Operation wieder Anfälle, jetzt Brom ohne Erfolg gegeben. Als Zeichen des herannahenden Anfalles häufig Verlust des Sehvermögens links. Centrum der Narbe druckempfindlich, keine Lähmungen.	? bezw. 5 Jahre.
92	Boubila et Pantaloni, Epilepsie traumatique et trépanation. Paris 1895, und Gaz. des hopitaux. 1892. No. 55.	W. 23 Jahre.	Im Alter von 6 Jahren Fall von einer Schaukel. Der Charakter wurde reizbar, das Mädchen unfähig zur Arbeit, sie hatte „crises nerveuses", die augenscheinlich epileptischer Natur sind. Im Krankenhause hatte sie einen sehr intensiven epileptischen Anfall, wonach sich Selbstmordversuche und Tobsuchtsanfälle einstellten. Am hinteren oberen Winkel des linken Seitenwandbeins eine Knochendepression.	17 Jahre

*) Unfall, bezw. Anfang der Krampfanfälle.

Digitized by Google

llgemeine Epilepsie.

Datum der Operation	Operationsgeschichte	Weiterer Verlauf	Erfolg	Beobachtungszeit nach Operation
9. Oct. 1888.	An Depressionsstelle Knochenstück entfernt, kein weiterer Eingriff.	16. October wieder Anfälle, dann bis 20. Status epilepticus. Februar 1889 29 Anfälle von petit mal und 18 von grand mal, später Besserung.	Besserung?	4 Jahre.
9. Dec. 1891.	Nahe der Medianlinie drückt eine Leiste des dicken und festen deprimirten Knochens auf die Dura. Aller veränderte Knochen entfernt, keine wesentlichen Verwachsungen mit der Dura.	Leichte Eiterung, sonst Wundheilung gut. Die Anfälle kehrten wieder. Es fand sich eine zweite schmale Depression am Scheitel, weitere Operation wurde aber abgelehnt.	Keiner.	2½ Mon.
9. Nov. 1892.	Narbe und benachbarter Knochen entfernt, es fand sich cystische Erweiterung atrophischer Windungen und erweiterte Venen. Drainage der Cyste.	Befriedigende Wundheilung. Anfälle leichter und weniger häufig.	Besserung.	11 Mon.
?	Durch Operation ein niedergedrückter Splitter der Tabula vitrea, narbiges Gewebe auf der Hirnoberfläche und eine mit klarem Serum gefüllte Cyste entfernt. Hautwunde genäht, keine Drainage.	Glatte Wundheilung. In 10 Monaten kein Anfall, Befinden des Pat. sehr gut.	Heilung.	10 Mon.
1. Juli 1891.	An Stelle der Depression Hautperiostlappen gebildet, Knochen mit Trepan und Meissel entfernt. Dura kreuzweise incidirt. Hirn comprimirt. Naht der Dura und Hautnaht.	Wundheilung glatt. Geistig erhebliche Besserung. Krämpfe nicht weiter erwähnt, Pat. allgemein als geheilt bezeichnet.	Heilung.	10 Mon.

Digitized by Google

Laufende Nummer	Publication	Geschlecht, Alter	Krankengeschichte	Zwischen Beginn u. Operation
93	Burney, Trephining the skull for epilepsy. Med. News. 1890. I. p. 479.	M. 31 Jahre.	Im 9. Lebensjahre Fall von geringer Höhe, Schädelwunde links nahe der Vereinigung von Seitenwand- und Hinterhauptsbein, glatte Wundheilung. 15 Jahre danach plötzlich im Schlaf heftiger epileptischer Anfall. Von da ab häufiger, allmählich heftiger werdende Krämpfe der gesammten Körpermusculatur unter Bewusstseinsverlust von 15—20 Minuten Dauer. Beginn der Anfälle mit unangenehmer Empfindung im Leibe. An obiger Stelle leichte Narbe und Unebenheit des Knochens. Druck hier ruft Zucken im ganzen Körper hervor.	22 Jahre bezw. 7 Jahre.
94	Clarke and Morton, Case presenting symptoms of cerebral tumor. British med. journ. 1895. I. p. 802.	M. 38 Jahre.	Mit 12 Jahren Fall 14 Fuss herab auf den Kopf, 2 Stunden bewusstlos, 2 Wochen bettlägerig. 6 Wochen nach dem Tode einer Schwester, der ihn sehr erregte, wurde er 1892 plötzlich bewusstlos und bekam allgemeine Krämpfe. Während der nächsten Nacht acht ähnliche Anfälle, später gleichfalls einige. Gedächtniss und geistige Fähigkeiten nahmen ab. Am Schädel mehrere Narben, Depression an Hinterhaupt. Doppelseitige Neuritis optica, Kopfschmerzen. Nach Jodkali und Antipyrin etwas Besserung. Dann wieder Zunahme der Kopfschmerzen und allgemeine Krampfanfälle, zuweilen hochgradige, rechtsseitige.	26 Jahre bezw. 2 Jahre.
95	M. C. Cosh, Surgic. treatment of epilepsy. Amer. journ. of the med. sciences. 1898. Bd. CXV. p. 560. Fall 2.	M. 21 Jahre.	Erlitt 1891 durch Fall gegen einen Schirmständer einen leichten Schädelbruch. Bei der Wiederaufnahme der Arbeit wurde er plötzlich bewusstlos und bekam einen epileptischen Anfall. 14 Tage danach einen gleichen, seitdem alle Monate 2 oder 3 Anfälle, die mehr oder weniger allgemeiner Natur sind, aber die linke Seite stärker befallen. Ueber rechtem Seitenwandbein Narbe mit Depression.	1 Jahr.
96	Derselbe, Ebend. p. 561. Fall 3.	W. 29 Jahre.	Seit dem 12. Lebensjahre Ohnmachtsanfälle ohne Krämpfe. October 1892 Fall von einer Treppe auf den Kopf, danach Stupor und Lähmung des linken Armes. Etwas später traten geistige Störung und Krämpfe ein, die von Januar 1893 an unter Delirien zunahmen. Am Hinterhauptsbein rechts leichte Depression.	3 Monate
97	Derselbe, Ebend. p. 562. Fall 5.	M. 25 Jahre.	Im 12. Lebensjahre Schlag mit einem Stock über den Kopf. 1 Monat darauf erster Anfall, dann etwa alle Monate ein solcher. Dieselben begannen mit widerlichem Gefühl im Kopf, dann Schrei, Fall zu Boden, mehr oder weniger allgemeine Krämpfe. Pat. blieb 1 Stunde lang bewusstlos. Das Gedächtniss nahm ab, der Pat. wurde sehr reizbar. Narbe auf der rechten Seite des Kopfes 2 Zoll hinter Eminentia frontalis.	13 Jahre

BOSTON MEDICAL LIBRARY FEB 14 1901

Digitized by Google

Datum der Operation	Operationsgeschichte	Weiterer Verlauf	Erfolg	Beobachtungszeit nach Operation
?	An Narbenstelle Hautlappen gebildet. Der vorn verdickte, hinten deprimirte Knochen entfernt, Dura stark vorgewölbt. Nach Eröffnung derselben zeigt sich Gehirn stark durchtränkt, diese Partie mit Löffel und Schwamm entfernt; worauf Gehirn normal erscheint. Drainage, Hautnaht.	Weitere Mittheilungen fehlen.	?	?
20. Juli 1894.	Knochen um Eminentia parietalis in 3 Stücken mit Trepan und Knochenzange entfernt. Dura mater etwas vorgewölbt, pulsirt. Drainsge, Naht.	Nach 10 Tagen Operationswunde geheilt. Kopfschmerzen nur noch gering. Sehkraft besserte sich, Neuritis optica ging zurück. Am 5. Januar 1895 wieder 24 allgemeine Krampfanfälle, worauf Sehkraft wieder abnahm.	Keine dauernde Besserung.	½ Jahr.
10. Juni 1892.	Ueber der Knochendepression halbkreisförmiger Hautlappen gebildet. Mittels Trepan Knochenstück entfernt, dessen untere Fläche rauh und mit der Dura verwachsen ist. Knochenlücke erweitert: Dura verdickt. Pulsation abgeschwächt. Dura eröffnet. Drainage, Naht ohne Wiedereinsetzen der Knochenstücke.	3 Stunden nach der Operation leichter linksseitiger Anfall, glatte Wundheilung.	Heilung.	5 Jahre.
13. Jan. 1893.	Trepanation an Stelle der Depression, Verdickung der Dura, für 48 Stunden seitliche Ventrikel drainirt.	Schrittweise Besserung; gelegentlich Krampfanfälle in Zwischenräumen von Jahren oder länger. Geistig klar.	Besserung.	Jahre.
17 Juli 1893.	Um Narbe Hautlappen gebildet, darunter Knochendepression, Periost sehr adhärent. An Unterseite des austrepanirten Knochenstückes Leiste, Dura opak und verdickt, Pulsation schwach. Nach Oeffnung der Dura Abfluss farbloser Flüssigkeit, worauf Pulsation normal wird. Naht ohne Wiedereinlegen des Knochens.	Glatte Heilung der Wunde. 1893 4 Anfälle, 1894 2, 1895 2, 1896 1, dann keine.	Sehr gebessert.	5 Jahre.

Digitized by Google

Laufende Nummer	Publication	Geschlecht, Alter	Krankengeschichte	Zwischen Beginn u. Operation
98	M. C. Cosh, Surgic. treatment of epilepsy. Amer. journ. of the med. sciences. 1898. Bd. CXV. p. 567. Fall. 10.	M. 33 Jahre.	Mässiger Trinker. Vor 8 Jahren von einer Maschine herum und gegen einen Balken geschleudert, kleine Weichtheilwunde am Kopf, Knochen angeblich unverletzt. Vor 3 Jahren (Januar 1895) stellten sich Schwäche der Beine und nach einer Verletzung am Penis Krampfanfälle allgemeiner Natur in zunehmender Zahl ein. In der linken Occipitalgegend nahe der Parietalnaht Narbe mit leichter Knochendepression.	5 Jahre, bezw. 1 Mon.
99	Derselbe, Ebend. p. 573. Fall 14.	M. 23 Jahre.	Mit 8 Jahren Fall von einer Treppe und Kopfverletzung. 2 Jahre darauf Krampfanfälle, die 8 Jahre lang häufig, aber leichterer Natur waren, dann seltener, aber schwerer auftraten, von mehr oder weniger allgemeinem Charakter, zuweilen unter Bewusstseinsverlust. Am meisten markirt waren dieselben in der rechten Hand. Narbe 2 Zoll über der Nasenwurzel mit leichter Knochendepression.	15 Jahre, bezw. 13 Jahre.
100	von Eiselsberg, Zur Behandlung erworbener Schädelknochendefecte. Fall 1. Archiv für klin. Chirurgie. 1895. Bd. L. S. 850.	M. 20 Jahre.	Erhielt mit 6 Jahren einen Messerstich in die Stirn. Die Wunde eiterte lange Zeit; kurze Zeit darauf stellten sich Krampfanfälle typischer allgemeiner Natur mit Bewusstseinsverlust ein, die an Zahl und Ausdehnung sehr zunahmen. An der rechten Stirnhälfte, 3 cm neben der Medianlinie Knochendefect von Zweimarkgrösse, der von dünner Haut überdeckt ist.	14 Jahre.
101	Derselbe, Ebend. S. 852. Fall 2.	M. 17 Jahre.	Im 5. Lebensjahre Hufschlag gegen das Stirnbein rechts. 9 Jahre danach Anfälle von allgemeiner Epilepsie, die sich immer häufiger wiederholten. Ueber dem Stirnbein rechts Narbe mit Knochendepression.	13 Jahre, bezw. 4 Jahre.
102	Derselbe, Ebend. S. 860. Fall 8.	M. 40 Jahre.	Mit 34 Jahren Hufschlag gegen die Stirn links, complicirter Knochenbruch. Ein Jahr darauf und von da ab jährlich 3—4 mal Anfälle typisch-epileptischer Natur. Keine Sensibilitäts- und Motilitätsstörungen, keine Herdsymptome. Ueber linkem Stirnbeinhöcker strahlige, verwachsene Narbe, in deren Mitte seichte Knochendepression.	6 Jahre, bezw. 5 Jahre.

Digitized by Google

Datum der Operation	Operationsgeschichte	Weiterer Verlauf	Erfolg	Beobachtungszeit nach Operation
21. Jan. 1895.	Hautlappen über Narbe und motorischer Region, sehr hartes Knochenstück mit strichförmiger Depression entfernt, nicht verwachsene Dura eröffnet. Pia ödematös, sonst nichts Abnormes. Naht ohne Wiedereinlegen der Knochen.	Am 28. Jan. leichter Krampf im Gesicht und der rechten Hand. Nach Wiederaufnahme der Arbeit Anfälle stärker als zuvor.	Keiner.	—
1. März 1898.	Durch T förmigen Lappen Depression blossgelegt. Knochen an Oberfläche rauh, Periost stark verwachsen. Knochen mit Trepan entfernt. Vielleicht etwas verdickte Dura mit Kreuzschnitt eröffnet. Gehirnpulsation und Oberfläche normal, nur Consistenz vielleicht etwas weniger resistent. Probepunktion ergebnisslos. Naht unter Einlegen einer Celluloidplatte.	Glatte Wundheilung.	Zu kurz beobachtet.	Monate.
December 1891.	1. Narbe excidirt. Knochenwand abgetragen, Duraschwiele entfernt, Cyste entleert, Fistel nach rechtem Seitenventrikel, Tamponade, Verband.	Reactionslose Wundheilung, in 6 Wochen 2 Anfälle.	—	$2\frac{1}{2}$ Jahre. (Starb nach $2\frac{1}{2}$ J. an Tuberculose.)
Januar 1892.	2. Knochenverschluss der Lücke durch Müller-König-schen Lappen.	Wundheilung reactionslos, anfangs seltener, später Anfälle wie vorher.	Ungebessert.	
—	1. Hautnarbe excidirt, Knochendepression mit Hammer und Meissel entfernt. Dura incidirt, erfolgloser Probeeinschnitt in das Gehirn. Tamponade, Verband.	Wundverlauf reactionslos, anfangs anfallsfrei, dann wieder Anfälle in alter Weise.	—	—
14. Juni 1893.	2. Müller-König'sche Plastik. Haut-Periost-Knochenlappen aus Ohrgegend in Defect eingebracht.	Wundheilung reactionslos. 2 Anfälle, weitere Schicksale unbekannt.	?	3 Wochen.
24. März 1891.	Hautnarbe umschnitten, Knochendepression mit Trepan und Meissel entfernt, Dura incidirt, Einlegen einer Celluloidplatte, Naht.	Wundheilung sonst ungestört, nur schwere epileptische Anfälle. Platte sammt einem Bluterguss darunter entfernt, dann wieder eingesetzt. Anfälle kehrten nach 4 Wochen wieder, aber leichter und seltener als zuvor.	Besserung.	3 Jahre. (Sommer 1894 gestorben.)

Digitized by Google

Laufende Nummer	Publication	Geschlecht, Alter	Krankengeschichte	Zwischen Beginn und Operation
103	Graanbom, Een geval van traumatische Porencephale. Weekblad 10. April 1897. Ref. Virchow, Jahresber. 1897. II. S. 347.	2 Jahre.	Mit 8 Monaten Schlag gegen den Kopf. Kind entwickelte sich sonst normal, bis auf gänzlich fehlende Sprache. Mit 1½ Jahr allgemeine Krämpfe unter Bewusstseinsverlust. Nach hinten oben vom linken Ohr Depression mit centralem Defect.	1⅓ Jahr bezw. ½ Jahr.
104	Graf, Die Trepanation bei der traumatischen Jacksonschen Epilepsie. Arch. für klin. Chirurgie. 1898. Bd. LVI. S. 596. Fall 1.	M. 20 Jahre	1882 Steinwurf gegen die linke Kopfhälfte. Wunde heilte bald. 2 Jahre später Krämpfe, die stets mit Lähmungsgefühl im rechten Arm begannen, dann Sturz zu Boden, Bewusstseinsverlust und allgemeine Krämpfe. Ueber dem linken Scheitelbein verschiebliche Hautnarbe mit Vertiefung der Knochen. Druck auf die Narbe ruft dumpfes Gefühl im rechten Arm hervor.	6 Jahre, bezw. 4 Jahre.
105	Derselbe, Ebenda. Fall 2.	M. 14 Jahre.	Mit 5 Jahren Fall auf den Hinterkopf, seitdem häufig krampfhaftes Zucken der Glieder und Augenlider. Seit dem 11. Lebensjahre allgemeine Krämpfe mit Bewusstseinsverlust. Brom ohne Wirkung.	9 Jahre, bezw. 4 Jahre.
106	Derselbe, Ebenda. Fall 3.	M. 17 Jahre.	Vor 3 Jahren durch Fall Depressionsfractur des rechten Scheitelbeines erlitten. 1 Jahr später Anfall: Sturz zu Boden, Bewusstseinsverlust, allgemeine Krämpfe. Dann alle 10 bis 14 Wochen Anfälle, meist durch anstrengende geistige Arbeit ausgelöst. Ueber rechtem Os parietale flache Depression, an der Haut keine Narbe.	3 Jahre, bezw. 2 Jahre.
107	Hammond, Seven recent cases of brain surgery. Case I. Med. News. 1891. Bd. LIX. p. 501.	M. 41 Jahre.	Als 8jähriger Junge Steinwurf gegen den Kopf, seitdem Epilepsie. Besonders auffallend doppeltes Bewusstsein. Er hatte „ordinary epileptic attacks both of the grand mal and petit mal variety". Brom brachte vorübergehende Besserung. Ueber hinterem oberem Winkel des rechten Seitenwandbeines Narbe mit Knochendepression. Kein Symptom, welches auf Erkrankung bestimmter motorischer Centren hinwies.	33 Jahre.
108	Derselbe, Ebend. p. 502. Case II.	W. 3 Jahre.	Fiel in jüngster Jugend vom Arme der Wärterin auf die linke Kopfseite, keinerlei äussere Zeichen der Verletzung oder von Knochenbruch. Litt an Epilepsie mit vollkommener Sprachlosigkeit. Anfälle alle Monate.	3 Jahre?
109	Derselbe, Ebend. p. 504. Case V.	M. 38 Jahre.	Vor 20 Jahren Fall auf den Kopf, Schädelbruch am hinteren oberen Winkel des rechten Seitenwandbeines. Durch Eiterung waren mehrere Knochensplitter abgestossen, so dass Knochendefect entstanden war. Es bestanden epileptische Krämpfe, Lähmungen der linken Gliedmassen.	20 Jahre.

Digitized by Google

Datum der Operation	Operationsgeschichte	Weiterer Verlauf	Erfolg	Beobachtungszeit nach Operation
—	Ablösung der Narbe. Incision. Entleerung einer mit dem Ventrikel communicirenden Höhle. Naht der Dura und Haut ohne Drainage.	Heilung. Krämpfe blieben fort, Intelligenz besserte sich, nicht so die Sprache.	Heilung.	?
October 1888.	3 cm langes, 2 cm breites Stück des Knochens ausgemeisselt, Knochen sehr dick, aber glatt. Dura und Arachnoidea ohne Veränderungen.	Rasche Heilung. Nach drei Wochen Entlassung, kurz danach 1 Anfall, dann unter Brom Sistiren derselben, nach Aussetzen Wiederauftreten. Seit 1890 keine Anfälle, nimmt täglich Brom.	Heilung?	8 Jahre.
October 1889.	Trepanation über der „über dem Os occipitale gelegenen Stelle", Excision, Ausmeisselung einer knöchernen Depression.	Glatte Wundheilung, Anfälle kehrten nach 17 Tagen wieder, bald völlige psychische Verwirrtheit.	Keiner.	1¼ Jahr. Starb Dec. 1890.
April 1891.	Ausmeisselung der deprimirten Knochenpartie, Dura und Hirnrinde unverändert.	Starker Ausfluss von Liquor, vorübergehende Parese des linken Armes. Vom 7. Tage ab in grösseren Pausen Anfälle meist nach längerem Lesen.	Keiner.	6½ Jahre.
13. April 1889.	Ueber der Narbe Periost zurückgeschoben, mit Trepan Knochenstück entfernt, Lücke etwas vergrössert, Dura unverändert: Hautwunde geschlossen unter Fortlassen des Knochens.	Glatte Wundheilung, 3 Monate ohne Anfälle, dann kehrte alter Zustand wieder.	Vorübergehende Besserung.	Ueber 3 Mon.
22. Mai 1889.	Trepanation über Fissura Rolando und ihrer Vereinigung mit Fissura Sylvii. Keine Verletzung des verdickten Knochen gefunden, der zweifellos Druck auf das Gehirn ausübte.	Wundheilung per primam. Keine Anfälle seit der Operation. Sprache entwickelte sich so vollkommen, dass Pat. mit 5 Jahren wie andere Kinder spricht.	Heilung	2 Jahre.
8. Oct. 1890.	Mit Trepan Knockenstück am Defect entfernt, sofort starker Abfluss von Flüssigkeit. Das Gehirn war durch die Verletzung zerstört, statt dessen eine Cyste gebildet, die mit Ventrikel communicirte. Drainage.	Pat. wurde sehr schwach, deshalb Entfernung des Drains und Schluss der Wunde, diese heilte, aber die Flüssigkeitsansammlung wuchs, so dass wieder drainirt wurde. Pat. wurde immer schwächer und starb am 28. November.	Tod.	50 Tage.

Digitized by Google

Laufende Nummer	Publication	Geschlecht, Alter	Krankengeschichte	Zwischen Beginn und Operation
110	Hoegh, A case of treph. for traum. epil. Medic. News. 1890. March. p. 253.	M. 31 Jahre.	Mit 2 Jahren Schrotschuss in Gesicht und Nacken. Zwischen 16 und 18 Jahren verschiedene epileptische Anfälle, die serienweise auftraten. Mit 23 Jahren Schuss ins Bein, wonach geistige Störung. Zuletzt jeden Monat drei bis vier allgemeine Krampfanfälle. Kopfschmerzen. Ueber linkem Supraorbitalrand grosse, etwas eingezogene Narbe, sonst viele im Gesicht und Nacken.	29 Jahre, bezw. 15 Jahre.
111	Keen, Cerebral surgery. Case II. Amer. journ. of the medic. scienc. 1891. Bd. CII. p. 223.	W. 23 Jahre.	Beim Zahnen Krämpfe, dann frei bis 1874, in welchem Jahre sie Hufschlag gegen den Kopf bekam, zur Heilung mittels Trepanation 3 Knochenstücke entfernt. 1876 danach 1. Epilepsieanfall, dem häufigere, vom 15. Lebensjahre ab seltenere folgten. Dieselben sind allgemeiner Natur mit Bewusstseinsverlust. Ueber rechtem Seitenwandbein Narbe mit Knochendepression und -defect.	16 Jahre, bezw. 14 Jahre.
112	Koch, Fall von Epilepsie, mit Trepanation behandelt. Ugeskrift for laeger. 1896, 17. Ref. Virchow, Jahresber. 1896. II. S. 309.	W. 35 Jahre.	Mit 10 Jahren ernste Kopfverletzung, im selben Jahre ein Krampfanfall, dann seit dem 14. Lebensjahre nächtliche allgemeine Convulsionen, nach Gravidität nehmen Anfälle zu, längster freier Zwischenraum 10 Tage. Innerliche Behandlung ohne jeden Nutzen.	25 Jahre.
113	Kocher, Chirurgische Beiträge zur Physiologie d. Gehirns und Rückenmarkes. D. Zeitschr. f. Chir. 1893. Bd. XXXVI. S. 79.	W. 17 Jahre.	Bei Geburt starker Schädeleindruck durch Zange. Mit 3 Jahren Klumpstellung der linken Hand, Arm etwas atrophisch, Schwäche des linken Beines. Vom 12. Jahre ab immer häufiger werdende allgemeine Krämpfe ohne bestimmte Reihenfolge mit Bewusstseinsverlust.	17 Jahre, bezw. 6 Jahre.
114	König, Der knöcherne Ersatz grösserer Schädeldefecte. Centralblatt f. Chir. 1890. S. 497.	M. 30 Jahre.	Vor einem Jahre durch Unfall bei Sprung vom Eisenbahnwagen grossen Defect am Schläfen- und Scheitelbein links erworben. Der Mann wurde geistig sehr defect, so dass er dem Blödsinn nahe war, zugleich stellten sich vielfach krampfhafte Anfälle von epileptischem Charakter ein.	Etwa 1 Jahr.
115	Kümmel, Zur Behandlung der Epilepsie. Deutsche med. Wochenschrift. 1892. S. 531.	M. 3 Jahre.	Bei Geburt Zange angelegt. Es fand sich am Hinterhaupt nahe der Λ-Naht deutliche, tiefe Impression. Knabe war blödsinnig. Hauptsymptome des Blödsinns schwere epileptische Krämpfe, die sich auf ziemlich alle Muskelgruppen des Gesichtes und der Extremitäten erstrecken.	3 Jahre?
116	Maunury et Camuret, Epilepsie ancienne d'origine traumatique. Arch. de neurol. 1892. No. 70. p. 56.	M. 23 Jahre.	Mit 8 Monaten einmal leichte Krampfanfälle. Im 15. Jahre Fractur des rechten Scheitelbeines durch Hufschlag. 3 Monate darauf epileptische Anfälle. Es entwickelte sich schwere klassische, allgemeine Epilepsie. 9 Jahre nach Beginn der Anfälle ist Pat. geistig dement, hat etwa 25 Anfälle pro Monat. Ueber Stirn- und rechtem Scheitelbein Narbe mit Knochendepression, die auf Druck empfindlich ist.	9¼ Jahre, bezw. 9 Jahre.

Digitized by Google

Datum der Operation	Operationsgeschichte	Weiterer Verlauf	Erfolg	Beobachtungszeit nach Operation
7. Novbr. 1889.	Weichtheillappen um die Narbe an der Stirn. Knochen etwas deprimirt, ungewöhnlich dünn, mit Trepan entfernt. Verwachsene Dura eröffnet, Drainage. Naht unter Wiedereinsetzen des Knochens.	12., 13. und 20. Tag nach der Operation Anfälle leichter Art, dann keine mehr. Brom- und Jodkali wurden nach der Operation gegeben.	Besserung.	54 Tage.
1. Novbr. 1890.	Lappen gebildet, der den Defect in sich fasst. Abfluss von reichlich Liquor cerebrospinalis. Feiner Knochensplitter im Gewebe. Verdickter Knochenrand und etwas daran anhaftende Gehirnmasse entfernt. Schädelstück vom Schaf eingesetzt, Drainage. Naht.	In der Nacht und am nächsten Tage Anfälle. Wundheilung ungestört, später eiterte kleines Knochenstück heraus, danach Anfall, dann keine bis Mai 1891.	Besserung.	6 Monate.
17. Octbr. 1890.	Trepanation an Stelle der Depression, 13 cm oberhalb der Spitze des rechten Processus mastoideus in Mitte einer Linie von der Nasenwurzel nach Protuber. occipitalis.	Anfälle bis auf $^1/_{20}$ der früheren reducirt. 4 Monate nach der Operation Gedächtniss und Aussehen besser.	Besserung.	4 Monate.
26. Aug. 1891.	Längsschnitt am Rande des „Defectes", bindegewebiger Verschluss desselben durchtrennt. Hirnhäute gespalten, darunter faustgrosse Höhle mit klarer Flüssigkeit.	Bald danach 5 Anfälle, 5 Wochen darauf nur noch einmal Zuckungen um das linke Auge, dann keine Anfälle bis 16. December.	Besserung.	4 Monate.
?	Osteoplastische Deckung des Defectes aus der Stirn. Lappen aus Haut, Periost und einer oberflächlichen Knochenschicht bestehend.	Geistige Fähigkeiten ganz erheblich gebessert, Krämpfe beseitigt.	Heilung.	6 Wochen.
März 1891.	Handtellergrosse Platte, welche Impression in sich schloss, temporär resecirt. Leiste entsprechend der Impression, welche auch im Gehirn solche hervorgerufen, herausgemeisselt. Wunde geschlossen.	Wundheilung reactionslos. Wesentliche Besserung des Zustandes. Kind konnte anständig sitzen und gehen. Krampfanfälle hörten völlig auf und kehrten bis Juni 1892 nicht wieder.	Heilung der Krämpfe.	$1^1/_4$ Jahr.
16. Octbr. 1891.	Einschnitt auf Narbe. Mit Trepan und Knochenzange aus deprimirten Knochen Stücke entfernt. Keine Verwachsungen der Dura. Starke Blutung, Tamponade, Naht.	In den ersten Tagen erhöhte Temperatur, sonst gute Wundheilung. Im 1. Monat nach der Operation 36, im zweiten 17 Anfälle, dann dasselbe Krankheitsbild wie vor der Operation.	Keiner.	3 Monate.

Digitized by Google

Laufende Nummer	Publication	Geschlecht, Alter	Krankengeschichte	Zwischen Beginn u. Operation
117	Mynter, Contribution to the study of head injuries. Annals of surgery. 1894. Mai. p. 544.	M. 24 Jahre.	Im 12. Lebensjahre Kopfverletzung, die unter Eiterung und Auslösung von Knochensplittern heilte. 6 Jahre danach stellten sich leichte Zeichen von Stupidität und nächtliche Epilepsie ein, später erheblich Zunahme derselben. Ueber dem linken Stirnbein fand sich tief deprimirte, mit verwachsener Narbe überdeckte Knochenlücke.	12 Jahre bezw. 6 Jahre.
118	Pick, Three cases of traumatic epilepsy. The Lancet. 1891. Nov. 28. p. 1221. Fall 1.	M. 33 Jahre.	Vor 24 Jahren Fall auf rechte Seite des Kopfes. 5 Jahre danach Anfälle epileptiformer Art, zuweilen eingeleitet durch Schmerz in der Narbe; allmählich häufiger bis 3 am Tage. Durch Brom und Jod zeitweilig freie Pausen. Geistige Fähigkeiten sanken. Anfälle allgemeiner Natur, aber rechte Gesichtshälfte mehr befallen. Hinter Coronar- und unter Sagittalnaht rechts Narbe mit Knochendepression.	24 Jahre, bezw. 19 Jahre.
119	Derselbe, Ebenda. Fall 2.	M. 37 Jahre.	Februar 1891 im epileptischen Anfall von Polizei eingeliefert, 9 Monate vorher Kopfverletzung, seit dieser Kopfschmerzen und etwa alle 3 Wochen Anfälle ohne Aura unter Bewusstseinsverlust, rechte Seite angeblich mehr betheiligt als linke. An Stirn deprimirte, verwachsene Narbe.	10 Monate
120	Postemsky, Vortrag vor der römischen Akademie d. Medicin, 28. März 1893. Centralbl. f. Chir. 1893. S. 674.	M. 16 Jahre.	Erlitt im Alter von 3 Monaten eine Schädelverletzung, die eine Knochenlücke in der rechten Parietalgegend zurückliess. Als das Kind gehen sollte, stellte sich Parese des linken Beines, später des Armes und der linken Gesichtshälfte heraus. Arm wurde allmählich atrophisch. In den letzten 4 Monaten dann häufig wiederkehrende Krampfanfälle von nicht deutlich Jackson'scher Art.	15 Jahre bezw. 4 Monate
121	Sachs und Gerster, Zur operativen Behandlung der partiellen Epilepsie. Deutsche med. Wochenschrift. 1896. S. 557. Fall 1.	M. 44 Jahre.	Mai 1892 Sturz vom Rade, 4 Tage lang bewusstlos. 6 Monate danach stellten sich linksseitige Krampfanfälle ein. 1893 allgemeine Krämpfe mit Bewusstseinsverlust. In der rechten Fronto-Parietalgegend schmerzhafte Schwellung und Narbe.	1 Jahr. bezw. 6 Monate
122	Dieselben, Ebenda. Fall 4.	M. 26 Jahre.	Im Alter von 11½ Jahren heftiger Stoss gegen rechte Occipitalgegend. 6 Monate später erster Anfall, zuerst petitmal, später grandmal. 1891 alle 6 Wochen Anfälle, keine Lähmungen oder Hemianästhesien. In der Occipitalgegend rechts deutliche Knochendepression.	14½ J. bezw. 14 Jahre

Digitized by Google

Datum der Operation	Operationsgeschichte	Weiterer Verlauf	Erfolg	Beobachtungszeit nach Operation
1891.	1. Lösung der Narbe, Erweiterung der Knochenlücke durch Abtragen der sehr verdickten, wulstigen Knochenränder, ausgedehnte Lösung der verwachsenen Dura.	Tag nach Operation 6 Anfälle, dann 17 Monate lang keine, October 1892 alter Zustand.	—	—
1892.	2. Abtragung der Knochenränder weiter nach vorn, Lösung von Verwachsungen.	Völlige Gesundheit.	Heilung.	1½ Jahre.
6. Nov. 1884.	Kreuzschnitt über Depressionsstelle. Knochenpartie mit Trepan entfernt; tiefste Stelle hatte Dura gedrückt, die hier opak und verdickt ist. Knochen innen rauh und höckerig, fortgelassen.	Glatte Wundheilung. 24. December wieder Anfall, dann Januar und Februar, dann in jedem Jahre 2, 1888 und 1889 je 1 Anfall. Allgemeinbefinden gebessert.	Besserung.	5 Jahre.
13. März 1891.	Narbe ausgelöst. Im Knochen feines Loch, ausgefüllt mit fibrösem Gewebe, genau in der Mittellinie. Mit Trepan umgebende Knochen entfernt. Verwachsungen der Dura getrennt. Wunde geschlossen.	Wundheilung glatt. Kopfschmerzen und Allgemeinbefinden gebessert. 15. April nach einem Streit Anfall, ebenso am nächsten Tage, wollte bei späteren Anfällen wiederkommen, erschien nicht mehr.	Besserung?	1 Monat.
—	Bei der Operation lange, tiefe, sackartige Cyste gefunden, tamponirt und zur Heilung gebracht.	Krämpfe traten wieder auf.	Keiner.	—
26. Mai 1893.	Trepanation, Depression des Schädels gehoben, Adhäsionen der verdickten Dura gelöst. Gehirn pulsirt. Punktion ergab keine Cyste. Knochendefect nicht gedeckt.	Wundheilung ungestört. Nov. 1893 Krampfanfall. Mai 1894 Ohnmacht ohne Krämpfe nach grosser Anstrengung. Dann bis Juli 1896 keine Anfälle; bis Juni 1895 nahm Patient Opiumtinktur.	Heilung.	3 Jahre (2½ Jahre anfallsfrei).
20. Oct. 1891.	Aufmeisselung einer Lücke von 3 cm Durchmesser in der rechten Occipitalgegend. Es fand sich enorme Verdickung des Schädels, die Hirntheile darunter dadurch fast gefaltet.	2 Tage nach der Operation leichter Anfall, dann häufiger solche, später aber leichter und seltener. Im allgemeinen fühlt sich Pat. bedeutend gebessert.	Besserung.	2 Jahre.

Digitized by Google

Laufende Nummer	Publication	Geschlecht, Alter	Krankengeschichte	Zwischen Beginn u Operation
123	Sachs und Gerster, Zur operativen Behandlung der partiellen Epilepsie. Deutsche med. Wochenschr. 1896. S. 557. Fall 5.	M. 12 Jahre.	Frühjahr 1890 durch Ueberfahren schwere Verletzung am Hinterkopf. 10 Tage bewusstlos, mehrere Krampfanfälle. Dann 1 Jahr lang frei von Anfällen. Hierauf allgemeine Krämpfe bis zu sechsmal am Tage. In der linken Occipitalgegend, nahe der Medianlinie schmerzhafte Narbe, keine Depression.	2 Jahre, bezw. 1 Jahr.
124	Dieselben, Ebenda. S. 558. Fall 11.	M. 30 Jahre.	Traumatische Verletzung der rechten Occipitalgegend mit Depression, danach allgemeine Convulsionen. Starker Alkoholist.	—
125	Dieselben, Ebenda. S. 559. Fall 15.	M. 17 Jahre.	In der Kindheit mit einer eisernen Zange auf den Kopf geschlagen. Erster Anfall im Alter von 11 Jahren, seitdem allgemeine epileptische Krämpfe, die allerdings nach Angabe des Pat. in der linken Hand beginnen sollen, was im Hospital nicht bestätigt wurde. In der rechten Parietal-Frontal-Gegend auf Percussion schmerzhafte Stelle, die der Sitz intensiver Kopfschmerzen ist.	? bezw. 6 Jahre.
126	Schede, Krankenvorstellung im ärztlichen Verein zu Hamburg. 1892. Vortrag. 14. April. Deutsche med. Wochenschrift. 1893. S. 434. Fall 2.	W. 24 Jahre.	Durch Fall von einer Treppe schwere Contusion des Hinterkopfes ohne Wunde, 2—3 Wochen bettlägerig. Anfangs Erbrechen und Bewusstlosigkeit, dann beständiger Kopfschmerz. 4 Wochen danach epileptiforme, an Häufigkeit zunehmende Krampfanfälle, zuletzt alle 8 Tage, die keinen Jackson'schen Typus zeigen. Nach hinten und rechts von der Scheitelhöhe bedeutende Schmerzhaftigkeit.	—
127	Derselbe, Ebenda. Fall 4.	M. 42 Jahre.	1870 Streifschuss am Schädel und Bruch des hinteren Theiles des linken Seitenwandbeines nahe der Pfeilnaht. Gleich danach angeblich epileptiforme Krämpfe, die aber dann längere Zeit ausblieben, 1872 einmal auftraten. Von 1875 ab häufiger und stärker, so dass Pat. schliesslich dadurch ganz arbeitsunfähig und geistig deprimirt wurde.	19 Jahre.
128	Derselbe, Ebenda. Fall 5.	M. 36 Jahre.	Durch Rückstoss einer Pistole vor 10 Jahren complicirten Bruch des linken Stirnbeines erlitten. Seit 1½ Jahren epileptische Anfälle ohne bestimmten Typus. Dauernd sehr heftige Kopfschmerzen. Gedächtniss wurde schwächer, Sprache langsamer. Am Stirnbein links findet sich tiefe Impression.	10 Jahre, bezw. 1½ J.
129	Schmid, Epileptische Anfälle auf der Basis eines Gehirnabscesses. Verhandlungen der Deutschen Gesellschaft f. Chir. 1890. S. 86.	M. 19 Jahre.	Vor 5 Monaten Schlag gegen linke Schädelhälfte erhalten. Wundheilung wurde durch Eiterung und Fistelbildung aufgehalten. 6 Wochen danach erste Anfälle, dann schnell mehrere allgemeiner Natur mit stärkerer Betheiligung der rechten Körperhälfte unter Bewusstseinsverlust. Danach Mattigkeit, leichte Benommenheit, aber keine Lähmungen. In Mitte des linken Scheitelbeines verwachsene Hautnarbe mit Fistelgang.	5 Monate, bezw. 3½ Mon.

Digitized by Google

Datum der Operation	Operationsgeschichte	Weiterer Verlauf	Erfolg	Beobachtungszeit nach Operation
27. Mai 1892.	Aufmeisselung in der Gegend der Narbe, 3 cm im Durchm.	Erholt sich rasch. Im 1. Jahre nach der Operation nur 1 Anfall nach starker Erregung, dann 2 Jahre lang keine, 1896 im April während starker Hitze 2.	Besserung.	4 Jahre.
24. Juni 1892.	Trepanation über der Depression. Adhäsionen zwischen Schädel und Dura gelöst, keine Excision.	Wundverlauf günstig, es entwickelte sich aber Verfolgungswahnsinn, u. die Anfälle kehrten nach 2 Wochen wieder.	Keiner.	—
14. Febr. 1893 und 28. März 1893.	Trepanation erst über dem Armcentrum in der „linken" Hemisphäre, dann über demjenigen in der rechten, keine Excision.	In der 2.—4. Woche nach der 1. Operation einige Anfälle, 2 Monate lang nach der zweiten keine, dann kehrten dieselben wieder wie früher. Der Kopfschmerz wurde weniger intensiv.	—	—
16. Mai 1896.	Trepanation, beim Versuch, Verwachsungen zwischen Dura und Schädel zu lösen, enorme Blutung.	Collaps.	Tod.	—
2. März 1884.	Trepanation. Verdickte Dura gespalten, Pia und Gehirn unverändert. Wunde geschlossen.	Nach Operation Krämpfe und Kopfschmerzen völlig geschwunden. Pat. befindet sich vortrefflich.	Heilung.	8 Jahre.
24. Febr. 1889.	Trepanation. Dachfirstförmiger Vorsprung der Tabula vitrea gegen Gehirn, tiefer rinnenförmiger Eindruck auf linker Hemisphäre, Tabula int. von glatter Oberfläche. Diese Knochenpartie wurde ausgemeisselt.	Anfälle beträchtlich seltener, geistige Besserung. Bromkali übte günstigen Einfluss aus. Jeder Versuch zur Thätigkeit aber wurde von vermehrten Anfällen gefolgt.	Besserung.	3 Jahre.
2. März 1889.	Trepanation an Narbenstelle. Knochenstücke stark dislocirt, angeheilt, sprangen nach innen vor und hatten Gehirn gedrückt und beengt. Difformirter Knochen entfernt, aus Stirnhöhle Abfluss eiteriger Flüssigkeit.	Prompte Wundheilung. Kopfschmerzen dauernd beseitigt. Krämpfe unbeeinflusst.	Krämpfe nicht gebessert.	3 Jahre.
Januar 1890.	Hautlappen mit Narbe abgelöst. Knochenstück um Fistel herum herausgemeisselt, Dura gespalten, Fistel erweitert, Eiter entleert.	Wundheilung schnell und glatt. Seit 3 Monaten keine Anfälle.	Heilung.	3 Monate.

Digitized by Google

Laufende Nummer	Publication	Geschlecht, Alter	Krankengeschichte	Zwischen Beginn u. Operation
130	Siven, Fyra operativt behandlade fall af traumatisk epilepsi etc. Fall I. Finska Lakaresällskapets Handlingar 1897. Bd. XXXIX. p. 432.	M. 36 Jahre.	Erlitt 1883 eine Kopfverletzung, kurz darauf Sprachstörungen und nach ½ Jahr der erste, wieder ½ Jahr später zweite epileptische Anfall mit vorangehenden Kopfschmerzen, dann alle 3 Wochen etwa Anfälle (zuweilen auch anfallsfreie Pausen bis 10 Wochen). Operation 1887 hatte Anfälle nicht beseitigt.	8 Jahre, bezw. 7½ Jahre.
131	Derselbe, Fall III. Ebenda. p. 436.	M. 24 Jahre.	1880 mit 13 Jahren Hufschlag gegen den Kopf; complicirter Bruch der rechten Stirnbeinhälfte. 2 Knochensplitter entfernt. Gehirn 1 cm tief zerstört. Wundheilung gut. Pat. mit Schutzplatte entlassen. 4 Jahre gesund, dann nach Stoss gegen Schädel etwa 2 Wochen lang leichte epileptiforme Anfälle. 2 Jahre darauf wieder nach Contusion des Kopfes Schmerzen und schwere epileptische Anfälle ohne bestimmten Typus. Sensorium etwas benommen dabei. März 1893 dann unter Blaurothwerden der Narbe Kopfschmerzen, Apathie und dann Krampfanfälle. Nächsten Tag desgleichen.	13 Jahre, bezw. 9 Jahre.
132	Starr, Brain tumors and their removal. British med. journ. 1897. II. p. 1050.	M. 40 Jahre.	10 Monate vor Operation complicirte Fractur des linken Seitenwandbeines. Es stellte sich Kopfschmerz, Reizbarkeit, allgemeine Krämpfe, Sprachstörungen, leichte rechtsseitige Hemiparese ein. Knochendepression.	10 Mon.
133	Tellier, Des suites éloignées des traumatismes du erâne et de leur traitement par la trépan. Paris 1890. p. 93.	M. 37 Jahre.	Nach Schlag gegen Schläfe rechts typische Epilepsie mit Abnahme des Gedächtnisses. Oberhalb des rechten äusseren Gehörganges schmerzhafte Stelle.	—
134	Strom, Trepanation wegen Epilepsie. Norsk Magazin. 1891. Oct. Ref. Virchow's Jahresber. 1891. I. Bd. S. 429.	W. 16 Jahre.	Seit 8 Jahren infolge von Trauma oberhalb des linken Auges sehr häufige Krampfanfälle ohne typische Ausbreitung.	8 Jahre.
135	Wagner, 2 Fälle von temporärer Schädelresection. Centralblatt f. Chir. 1891. S. 26. Fall 1.	W. 7 Jahre.	Ersten 2—3 Jahre munter, dann nach Fall auf den Schädel absolute Verblödung. Zahllose epileptische Anfälle Tag und Nacht. Hinterhaupt deformirt, grösste rückwärtige Prominenz nach links verzogen, um diese links von der Mittellinie 3 Narben.	Etwa 4 Jahre.

Digitized by Google

Datum der Operation	Operationsgeschichte	Weiterer Verlauf	Erfolg	Beobachtungszeit nach Operation
18. März 1891.	Hautlappen an Stelle der Verletzung und früheren Operation über motorischen Centren links. Dura verdickt, stark mit Gehirn verwachsen, ebenso mit Rand der Knochenlücke. Verwachsungen gelöst. Im Gehirn 1 cm lange, 3 mm breite, gelbliche, atrophische Stelle, die auf elektrischen Reiz keine Reaction ergiebt. Nach ihrer Entfernung auf Reizung Zuckungen rechts. Etwas davor Cyste zwischen 2 Gehirnwindungen, aus der auf Incision klarer Inhalt. Tamponade. Hautnaht.	Nächsten Morgen Jackson'scher Anfall, Tampon entfernt. Wundheilung dann glatt. Zunächst kein Anfall, April entlassen, theilt October 1896 mit, dass im 1. Jahre nach Operation alle Monate ein Anfall, später seltenere, der Zustand sei durch die Operation „unverändert". Pat. nahm lange Zeit Bromkali.	Besserung gering.	5½ Jahre.
3. März 1893.	Bogenschnitt um alte Narbe Haut zurückgeschlagen. In der Wunde zeigt sich pulsirende Membran. Auf Einschnitt entleert sich klare, seröse Flüssigkeit. Weitere Punktion ergiebt keinen Eiter. Einige cystische Erweiterungen entleert. Tamponade.	Nächsten Tag etwa 10 Krampfanfälle in der Stunde. Pat. fast dauernd bewusstlos, dauernd starker Abfluss von Flüssigkeit. 22. März Nackensteifigkeit, 25. März Coma, 27. März Tod. Obduction: Rechter Frontallappen cystisch verändert, in Seitenventrikeln, besonders rechts, graurothe, dicke Flüssigkeit.	Tod.	14 Tage.
28. Jan. 1897.	An Stelle der Fractur eingegangen, Knochenverdickung fortgemeisselt, Dura verdickt, Entleerung einer Cyste.	Sprache vorübergehend gebessert, dann vollkommene Aphasie, Hemiplegie hochgradiger. Wunde nochmals eröffnet. 4 Monate darauf Zustand wie vor Operation.	Kein dauernder.	9 Monate.
—	Trepanation um Schmerzpunkt. Dura gespalten, keine nachweisbaren pathologischen Veränderungen.	Besserung ½ Jahr dauernd, dann alter Zustand.	Vorübergehende Besserung.	½ Jahr.
—	Durchmeisselung des Schädels und Umbrechen der Basis nach Wagner.	Wundheilung reactionslos. Anfälle kehrten nach 11 Tagen wieder.	Keiner.	—
30. Sept. 1890.	Resection eines ovalen Stückes des Schädeldaches aus Hinterhaupt und Scheitelbeinen mit der Basis nach dem Nacken. Ganzes Stück sehr fest mit Dura verwachsen, diese stark vorgewölbt. Einschnitt ergiebt nichts Besonderes.	Wundheilung gut, bedeutende geistige Besserung, sofort nach der Operation Aufhören der Anfälle, doch kehrten diese wieder.	Besserung.	4 Monate.

Digitized by Google

Laufende Nummer	Publication	Geschlecht, Alter	Krankengeschichte	Zwischen Beginn u. Operation
136	Warnots, Note sur les applications nouv. de la trépanation du crâne. Journ. de Bruxelles 1890. Nr. 17. Ref. Virchow, Jahresber. 1890. II. S. 484.	M. 4½ Jahre.	Abgesehen von Zahnkrämpfen bis zum Alter von 2½ Jahren vollkommen gesund. Eines Nachmittages plötzlich bewusstlos mit Wunde an linker Stirnseite gefunden, seitdem epileptische Anfälle, die mit sensorischer und vasomotorischer Aura zuweilen im linken Arm beginnen, begleitet sind von Verlust des Bewusstseins.	2 Jahre.
137	Whipple, Epilept. convulsions following head injury. British med. journ. 1892. I. p. 910.	M. 63 Jahre.	Juni 1891 Kopfverletzung durch Fall an Bord und Bruch des rechten Beines. 18 Stunden bewusstlos, dann einige Tage lang Kopfschmerz. 4 Tage danach 1. Anfall seitdem bis zu sechs in der Woche: convulsions were always general there being no marked twitching or spasm of one set of muskles before another. Bewusstlosigkeit. Narbe, die rechte Fissura Rolandi kreuzt, keine Knochendepression, keine Lähmung.	½ Jahr.

III. Nichttraumatische

Laufende Nummer	Publication	Geschlecht, Alter	Krankengeschichte	Zwischen Beginn*) und Operation
138	Alexander, Trephining in epilepsy. Case IV. a. a. O. p. 1151.	W. 30 Jahre.	Seit 14 Jahren infolge starker Sonneneinwirkung Epilepsie. Anfälle hystero-epileptischer Natur. Leichtes Herabhängen des rechten Augenlides und dem Anfall vorangehende convulsivische Bewegungen im rechten Fuss geben gewissen, aber durchaus nicht gesicherten Anhaltspunkt für Sitz des Leidens links.	14 Jahre
139	Derselbe, Ebenda. Case VI.	M. 13 Jahre.	Angeborene Epilepsie, zahlreiche Anfälle von petit mal täglich, seltener solche von grand mal, Nystagmus leichtes Stottern. Aura im linken Daumen weist auf rechte motorische Region hin.	13 Jahre.
140	Derselbe, Ebenda. Case VIII.	M. 13 Jahre.	Seit langen Jahren epileptische Anfälle, die keinen Anhalt für Localisation boten. Pat. war imberill. Auf der Höhe des Schädels Schwellung.	?
141	v. Beck, Beitrag zur Chirurgie des Gehirns. Beiträge zur klin. Chirurgie. Bd. XII, S. 107.	M. 3½ Jahr.	Kein Trauma. Mit 2½ Jahren heftiger Schreck mit Sprachverlust. Bald darnach Zuckungen im Gesicht und ganzen Körper, gleichzeitig nicht in bestimmter Reihenfolge unter Bewusstseinsverlust. Arzt diagnosticirte Epilepsie. Januar 1893 rechtsseitige Lähmung von 3 Wochen Dauer. Ueber der linken hinteren Schläfenbeinpartie zwei halbkugelige Hervorwölbungen parallel der Centralfurche, Facialisparese rechts, beiderseits Stauungspapille, Sprache stotternd, rechter Arm gelähmt, Bein paretisch.	1 Jahr.

*) der Anfälle.

Digitized by Google

Datum der Operation	Operationsgeschichte	Weiterer Verlauf	Erfolg	Beobachtungszeit nach Operation
—	1. Trepanation über Stirnnarbe. Exstose ohne Eröffnung der Dura entfernt.	Besserung des Charakters und der Sprache. Anfälle unverändert jetzt besonders im linken Arm.	—	
	2. Trepanation über motorischen Centren, abermals Exostose gefunden, welche entfernt wird. Dura und Hirn normal.	Wundheilung glatt. Anfälle viel seltener und weniger stark. Sprache hat wenig gewonnen. W. will ev. 3. Mal über Sprachcentrum trepaniren.	Besserung	?
8. Jan. 1892.	An Stelle der Narbe Trepan angesetzt, Knochen sehr dick, Dura verdickt und adhärent, keine Hirnpulsation. Dura durch Kreuzschnitt eröffnet. Punktion nach verschiedenen Richtungen ergebnisslos. Naht.	Patient sehr unruhig, am 12. Jan. etwas Eiter unter dem Hautlappen entfernt, dann gute Wundheilung. Keine Anfälle bis zum 29. März.	Heilung	2½ Mon.

Allgemeine Epilepsie.

Datum der Operation	Operationsgeschichte	Weiterer Verlauf	Erfolg	Beobachtungszeit nach Operation
3. Dec. 1891.	Hautlappen links zurückgeschlagen, mit Trepan und Knochenzange Knochen, der sehr hart war, entfernt. Dura sah gesund aus.	Wundheilung glatt. Zunächst keine Anfälle, dann wieder solche.	Vorübergehende Besserung.	?
3. Jan. 1892.	Knochen über rechten motorischen Region in 2½ : 2″ Ausdehnung entfernt. Punktion lieferte reichliche Flüssigkeit, sonst nichts Abnormes.	Glatte Wundheilung. Schrittweise Besserung. März 1892 bis Juli 1893 — bis auf zwei zweifelhafte Anfälle von petit mal — frei von Anfällen.	Heilung.	1⅓ Jahr.
15. Juni 1892.	Bei Operation fand sich dicke, fibröse Lage über Knochen, dieser ½ Zoll dick. Dura verdickt. Knochen entfernt.	Anfälle schwanden Monat für Monat mehr.	Allmähliche Besserung.	1⅓ Jahr.
22. Juni 1893.	Hautlappen abgeklappt, Tumor aus 2 Höckern bestehend im Knochen gelegen entfernt. Dura mit Pia verwachsen. Nach Eröffnung derselben fast zerfliessende Geschwulstmasse des Gehirnes mit scharfem Löffel entfernt (Gliosarkom), darunter ziemlich gesund aussehendes hyperämisches Gehirn. Tamponade.	Starke Flüssigkeitsabsonderung durch Verband. Dann Verhaltung, durch Einstich in der Richtung auf 4. Ventrikel und Entleerung viel klarer, seröser Flüssigkeit beseitigt. Danach Collaps.	Tod.	—

Digitized by Google

Laufende Nummer	Publication	Geschlecht, Alter	Krankengeschichte	Zwischen Beginn u. Operation
142	M. C. Cosh, a. a. O. S. 563. Fall 6.	M. 29 Jahre.	Im Alter von 15 Jahren ohne äussere Veranlassung Krampfanfälle. Seitdem chronische Epilepsie (seem tobe general) schliesslich täglich zwei oder drei. Abnahme des Gedächtnisses, Pat. wurde reizbar. In der Anstalt waren die Krämpfe in der rechten Körperhälfte mehr bemerkbar.	14 Jahre.
143	Dumont, Circuläre Craniectomie. Schweizer Correspondenzblatt 1. Dec. 1893.	W. 14 Mon.	Mit 2 Monaten fing das Kind an, die Augen zu verdrehen, gleichzeitig kleinere Zuckungen des ganzen Körpers. Mit 4 Monaten neben den Zuckungen heftiger Schrei, Anfälle nahmen an Frequenz und Intensität derart zu, dass das Kind ganz bewusstlos wurde. Da die epileptiformen Anfälle nicht abnehmen wollten, Operation. Der Schädel ist mikrocephal gebildet.	1 Jahr.
144	Engel, Mental improvement following operation on the skull. Medical News 1892. Bd. LX. p. 450.	M. 14 Jahre.	Geistig und körperlich gesund und kräftig, bis mit 6 Jahren Krampfanfälle auftraten. Ohne äussere Ursache begannen diese plötzlich und hörten nicht wieder auf. Nach Beginn der Krankheit viele Verletzungen. Anfälle anfangs alle 14 Tage, schliesslich vier bis zehn jeden Tag. Anfang der Anfälle bestand meist in äusserster Starre beider Arme, bald im einen, bald im anderen zuerst, im übrigen Anfälle „did not differ from ordinary violent attacks of epilepsia gravior." Gleichzeitig bedeutende Abnahme der guten geistigen Fähigkeiten. Verf. schiebt das Leiden auf zu frühen Schluss der vorderen Fontanelle.	8 Jahre.
145	Girard, Congrès français de chirurgie. Revue de chir. 1891. p. 373.	W. 29 Jahre.	Litt seit ihrem 14. Jahre an essentieller Epilepsie. Schoss sich am 12. Nov. 1890 im Wahnsinnsanfall in die rechte Schläfe. Coma, scheinbar Paralyse des linken Armes.	15 Jahre.
146	Hall, Craniotomy for epilepsy. Amer. journ. of the med. sciences 1895. Bd. CX. p. 556. Fall IV.	W. 21 Jahre.	Als Kind 1 oder 2 Krampfanfälle. Nach Diphtherie mit 3 Jahren Epilepsieanfälle, Kind blieb auch sonst zurück. Anfälle sind allgemeiner Natur und sehr zahlreich, durch Brom werden sie etwas eingeschränkt.	18 Jahre (?)
147	Henschen, a. a. O. Fall 6.	M. 20 Jahre.	Seit 1893 nach Ueberanstrengung Epilepsie, zunächst nur petit mal, die sich bessert. Herbst 1894 dann nach abermaligen Anstrengungen Anfälle mit Bewusstlosigkeit, das Gedächtniss wurde schwächer. 1895 nächtliche Krampfanfälle, im October täglich mehrere schwere Anfälle, am 9. October nach sieben solchen Status epilepticus.	2 Jahre.
148	Jaboulay, La trépanation décompressive. Lyon Médical 1896. N. 38, Ref. Hildebrand. Jahresb. 1896. S. 1285.	W.	Leidet an essentieller Epilepsie.	—

Digitized by Google

Datum der Operation	Operationsgeschichte	Weiterer Verlauf	Erfolg	Beobachtungszeit nach Operation
17. Aug. 1893.	Linker Sulcus Rol. bestimmt, Hautlappen dort gebildet, mit Trepan Knochenstück entfernt. Dura etwas dicker als gewöhnlich, sonst keine Veränderungen an ihr und am Gehirn. Eröffnete Dura wieder vernäht. Hautnaht ohne Wiedereinpflanzen der Knochen.	Heilung gut. Gelegentlich Anfälle zwei oder drei im Monat.	Geringe Besserung.	—
23. Mai 1893.	Sagittalschnitt über Schädel, Kopfschwarte nach den Seiten mit Periost abgeschoben. Ueber jeden Tuber parietale Trepanöffnung, von dort mit Hohlmeisselzange rings herum Streifen aus Knochen entfernt. Hautwunde vernäht.	Glatte Wundheilung, bedeutende Besserung der schweren Krankheitssymptome. Anfälle ganz fortgeblieben nach Mittheilung vom 3. Aug. 1893.	Heilung.	2½ Mon.
10. Aug. 1891, 17. Nov. 1891.	Zur Beseitigung des knöchernen Hindernisses der Entwickelung des Gehirnes erst an der einen, dann an der anderen Seite des Schädels je ein quer über die Coronarnaht verlaufendes Knochenstück entfernt. Knochen verdickt und sehr kalkhaltig.	Wundheilung beide Male aseptisch. 5 Wochen nach erster und zwei nach zweiter Operation kein Anfall, dann wieder solche, aber seltenere und von milderem Charakter. Geistig wesentlich gebessert.	Besserung.	½ Jahr.
1890.	Trepanation am Einschuss, Entfernung des Geschosses und einiger Knochensplitter. Verschluss der Wunde.	Wundheilung per primam. Coma schwindet sofort. Keine epileptischen Anfälle weiter, selten Schwindel.	Heilung.	5 Monate.
29. April 1894.	Ueber der rechten motorischen Region Trepanation. Mit Meissel verdickter Knochen entfernt. Dura eröffnet. Naht der Dura, Hautnaht unter Drainage und Fortlassen des Knochens.	Glatte Wundheilung. Allgemeinbefinden bessert sich, besonders auch geistiges Verhalten. Anfälle wiederholt, aber leicht. 27. Mai 1894 plötzlich heftige Krämpfe und Tod.	—	4 Wochen.
11. Oct. 1895.	Trepanation. Hirnoberfläche blauroth, quoll in Trepanationsöffnung wie gespannte Blase vor. Starke Blutung aus Piagefässen. Trepanationsöffnungen nur zum Theil geschlossen.	Am 12. October in der Nacht 13 Anfälle, in der folgenden Zeit besserte sich der Zustand etwas, aber jeden Tag traten mehrere Anfälle auf. 1896 und 1897 Anfälle zeitweilig gelinder, zeitweilig schwerer.	Keiner.	1¾ Jahr.
—	Ganze Schädeldecke kreisförmig mobilisirt, Art fibröser Nearthrose zwischen ihr und der Basis gebildet. Operation in 4 Zeiten in Abständen von Wochen.	Epilepsie nicht beeinflusst.	Keiner.	½ Jahr.

Digitized by Google

Laufende Nummer	Publication	Geschlecht, Alter	Krankengeschichte	Zwischen Beginn u. Operation
149	Juan Junto, Sobre la reseccion temporaria y parcial de la boveda del craneo. Annales de la universitad di Buenos Aires 1890, ref. Centralbl. f. Chir. 1891, S. 44.	M. 7 Jahre.	Seit 2 Jahren allgemeine tonische und klonische Krämpfe. Dabei rechtsseitige Hemiparese und häufiger Kopfschmerz. Keine Sprachstörung, Intelligenz mangelhaft.	2 Jahre.
150	Keen, Cerebral surgery Amer. journ. of the med. sciences 1891, Bd. CII, p. 235.	W. 18 Jahre.	Mit 3 Jahren Anfälle von petit mal mit 10 Jahren wurden diese häufiger und schwerer. Schliesslich traten die Anfälle unter einer Aura im Unterleibe in allgemeiner Ausdehnung auf. Geistig wurde Pat. schwächer. Kopfschmerzen. Linke Kopfhälfte schmäler als rechte, rechte Gliedmaassen dünner als linke.	15 Jahre.
151	Kümmel*), Zur operat. Behandlung der Epilepsie. Fall 4. Deutsche med. Wochenschrift 1892, Nr. 23, S. 528.	W. 46 Jahre.	Seit 15. Lebensjahre epileptische Anfälle in verschiedenen Zwischenräumen, rein genuine Epilepsie, Krämpfe gleichzeitig in verschiedenen Muskelgruppen des ganzen Körpers. Abnahme des Gedächtnisses und der geistigen Kapacität. 22. Februar 1890 Exstirpation des Ganglion cerv. sup. ohne Erfolg. Kopfschmerz links, Schmerzpunkt über linkem Seitenwandbein.	31 Jahre.
152	Derselbe, ebenda. Fall 5.	W. 26 Jahre.	Bis zum 7. Lebensjahre häufige Krämpfe mit Bewusstlosigkeit, dann bis zum 14. Jahre anfallsfrei, darauf ein Anfall und wieder Pause bis zum 21. Jahre. Von da ab alle paar Monate Krämpfe, im 24. Lebensjahre ½ Jahr lang täglich zwei bis vier, dann wieder ein freies Jahr. 14 Tage vor der Operation wieder Krämpfe. Bewusstlos in das Krankenhaus gebracht, Bewusstsein kehrte erst nach 2 Tagen wieder. Schmerzpunkt über dem linken Scheitelbein hinten nahe dem Sinus longitudinalis.	26 Jahre(?)
153	Derselbe, ebenda. Fall 6.	W. 21 Jahre.	Seit langen Jahren an mehr oder weniger heftig auftretenden Krämpfen leidend. Geistige Kräfte in dauernder Abnahme. Schmerzpunkt über linkem Scheitelbein nahe der Mittellinie.	Viele Jahre.
154	Derselbe, ebenda. Fall 7.	M. 6 Jahre.	Im 3. Lebensjahre Diphtherie, danach Krämpfe von kurzer Dauer. Bromkali und Aufenthalt auf dem Lande wirkten bessernd. Dann allmählich Anfälle heftiger, von ausgeprägtem epileptischen Charakter, über ganzen Körper tonisch und klonisch. Geistige Fähigkeiten nehmen ab. Schmerzpunkt über rechtem Seitenwandbein nahe der Mitte der Coronarnaht.	3 Jahre.

*) Ueber alle diese Fälle bemerkt K., dass bei ihnen weder voraufgegangenes Trauma bekannt, noch nach Art des Auftretens des Anfalles auf den Sitz in einem bestimmten motorischen Centrum zu schliessen war. Es betraf Fälle, in denen ein ganz bestimmt localisirter Schmerzpunkt dauernd bestand.

Digitized by Google

Datum der Operation	Operationsgeschichte	Weiterer Verlauf	Erfolg	Beobachtungszeit nach Operation
—	Ueber dem oberen Ende der linken Centralfurche Bildung eines Hautknochenlappens nach Wagner (Knochen 4,5 : 3,5 cm). Dura mater intact, nach ihrer Durchschneidung am Gehirn nichts Krankhaftes gefunden. Wiedereinfügen des Lappens, Einlegen von Jodoformgaze.	Glatte Wundheilung. Der Zustand des Kranken wurde durch Operation nicht geändert.	Keiner.	—
4. März 1890.	Linke Fissura Rolandi bestimmt. Sehr dickes Knochenstück entfernt. Bei Eröffnung der stark vorgewölbten Dura Blutung, die sich nicht stillen lässt.	Collaps. Tod. Obduction ergiebt, dass ganze linke Gehirnhälfte kleiner als rechte. Windungen schmaler als gewöhnlich, Furchen unregelmässig.	Tod.	—
17. März 1890.	Mit Meissel *) markstückgrosses Stück Knochen entfernt, Eröffnung der Dura, keine sichtbaren Veränderungen. Decalcinirte Ochsenknochenplatte eingelegt.	Heilung reactionslos. Vom 3.—8. April mehrere Anfälle, dann keine bis 5. August. Geistig bessert sich Pat. Ausserhalb des Krankenhauses 1 Jahr lang keine, dann wieder schwere Anfälle.	Vorübergehende Besserung.	2¼ Jahre.
11. Sept. 1890.	Markstückgrosses Knochenstück entfernt.*) Stark gespannte Dura incidirt und losgelöst. Gehirnoberfläche zeigt keine Veränderungen. Einlegen einer ausgehöhlten Knochenplatte. Verschluss der Wunde.	Heilung per primam. Abends leichter Anfall, dann bis 1. Oct. und nächste Zeit keine. Weitere Nachrichten nicht bekannt.	?	?
2. Oct. 1890.	Markstückgrosse Knochenpartie heraustrepanirt.*) Defect mit decalcinirtem Knochen geschlossen.	Heilung glatt. Abends Anfall, nach 9 Tagen weitere. Beseitigung der Schmerzhaftigkeit, sonst kein Erfolg. 1 Jahr später erlag Pat. seinem Leiden.	Keiner.	1 Jahr.
18. April 1891.	Markstückgrosses Knochenstück entfernt.*) Defect mit decalcinirtem Knochen ausgefüllt.	Heilung der Wunde normal. Abends Anfall, dann 14 Tage keine, danach leichtere Anfälle in grösseren Pausen. Geistige Besserung. Später Anfälle von Jackson'schem Charakter (Fall Nr. 47).	Vorübergehende Besserung.	—

*) In allen 4 Fällen über Schmerzpunkt eingegriffen, anatomisch nachweisbare Veränderungen am Schädel, Hirnhäute und Gehirn nicht gefunden.

Digitized by Google

Laufende Nummer	Publication	Geschlecht, Alter	Krankengeschichte	Zwischen Beginn u. Operation
155	de Larabrie, Congrès français de chir. 1891. Revue de Chir. 1891. p. 371.	W. 5½ Mon.	Kind 14 Tage zu früh geboren, mit kleinerem Kopf ohne wahrnehmbare Fontanellen. Seit der Geburt allgemeine und locale Krämpfe.	5½ Mon.
156	Park, Clinical contributions to the subject of brain surgery. Medical News. 1892. Bd. LXI. p. 649.	M. 3½ Jahr.	Mit 9 Monaten Krämpfe des ganzen Körpers, die sich später wiederholten und allmählich typisch epileptisch wurden. Mit 3 Jahren vollkommen grand mal Anfälle, die immer häufiger und schwerer wurden. Gleichzeitig wurde das linke Bein schwächer, der Knabe reizbar. Während der letzten 24 Stunden vor der Operation zwischen 30 und 40 schwere Anfälle.	2¾ Jahre.
157	Derselbe, Ebend. Fall 3.	M. 18 Jahre.	Von früher Jugend geistig schlecht entwickelt. Mit 5 Jahren erste Anzeichen von Epilepsie. Allmählich wurden Anfälle häufiger, kamen zuletzt zuweilen täglich. Muskeln der rechten Körperhälfte etwas atrophisch. Anfälle „scheinen" rechts „etwas heftiger" als links.	13 Jahre.
158	Derselbe, Ebend. p. 650. Fall 5.	M. 9 Jahre.	Mangelhafte Schädelentwickelung besonders über linkem Frontallappen, imbecill und Epileptiker, etwa alle 5 Tage Anfälle.	—
159	Sänger, Vorstellung im ärztlichen Verein zu Hamburg. 16. Oct. 1894. Neurolog. Centralbl. 1895. S. 472. Deutsche med. Woch. 1895. V. Bd. S. 116.	M. 27 Jahre.	Früher stets gesund. Anfang März 1893 Krämpfe mit Bewusstseinsverlust, ebensolche im letzten Drittel des Mai 1894. Seit März 1894 Verschlechterung des Sehens. Ende Mai 1894 doppelseitige Stauungspapille, rechtsseitige Hemianopsie, leichte Schwäche des rechten Mundfacialis, schliesslich Krämpfe bedrohlich.	1¼ Jahr.
160	Willard and Lloyd, A case of porencephalon etc. Amer. journ. of the med. sciences. 1892. Apr. p. 382.	M. 7 Jahre.	Wegen spastischer Hemiplegie cerebralen Ursprunges im Hospital aufgenommen, dort allgemeine Körperkrämpfe, in deren Folge geistige Funktionen bedeutend abnahmen.	—

Digitized by Google

Datum der Operation	Operationsgeschichte	Weiterer Verlauf	Erfolg	Beobachtungszeit nach Operation
30. Jan. 1891.	Craniectomie. Hautlappen links von Sagittalnaht. Periost entfernt. Knochenstück mit Hammer und Meissel beseitigt.	Sofort nach Operation Strabismus internus beiderseits. 48 Stunden keine Krämpfe, dann Wiederauftreten. Allmähliches Hinsterben des Kindes.	(Tod.) Keiner.	5 Wochen.
21. Juni 1891.	Langer Schnitt rechts und parallel der Mittellinie von Stirn zum Hinterhaupt. 2 cm breiter Streifen des Knochens von vorderen Haargrenze bis zur Prot. occip. ausgeschnitten. Ueber Rolando-Furche rechts Knochenstreifen bis nahe zur Fossa temporalis entfernt. Wundschluss ohne Drainage.	Zunächst schwerer Shock und heftige Anfälle am ersten Tage, seitdem nie wieder solche. Reizbarkeit beseitigt, Allgemeinbefinden und Intelligenz gebessert.	Heilung.	1½ Jahr.
20. Oct. 1891.	Längsschnitt links von der Medianlinie. Ueber motorischer Zone Trepan angesetzt, mit Meissel und Hohlmeisselzange Knochenstück von 5 cm Durchmesser entfernt. Der Knochen ist 1 cm dick, weitere Oeffnung aufgegeben. Dura nicht verwachsen. Pia und Arachnoidea succulent und ödematös. Wunde mit Catgut geschlossen.	6 Uhr nachmittags sehr unruhig, Anfall, trotz reichlicher Sedativa immer unruhiger, 4 Uhr morgens Erschöpfungstod.	Tod.	1 Tag.
14. Nov. 1891.	Vförmiger Hautlappen mit Spitze nahe dem Scheitel, zu beiden Seiten der Medianlinie Trepan angesetzt, Lücken quer über Sinus longitudinalis verbunden. 2 Knochenstreifen parallel der Hautschnitte ausgeschnitten.	Glatte Wundheilung. Anfälle etwas seltener und leichter, auch sonst geringe Besserung.	Besserung.	1 Jahr.
30. Mai 1894.	1. Operation nach Wagner. Nach Entfernung des Knochens drängt sich Dura in ungeheurer Spannung vor, und nach ihrer Spaltung das Gehirn. Linker Gyrus supra marginalis angularis und Hinterhauptslappen freigelegt, dieselben sind abgeplattet. Ein Tumor nicht zu finden.	4 Wochen danach kehrten Papillen zur Norm zurück. Allgemeinbefinden vorzüglich. Wunde mit grossem Vorfall fast geheilt. Nach 2 Monaten wieder Krampfanfälle, ganze rechte Seite gelähmt. 31. Juli erlosch Bewusstsein.		
1. Aug. 1894.	2. Perforation des Hirnvorfalles, reichlich Abfluss von Flüssigkeit.	Bewusstsein kehrte wieder. Lähmung schwand bis auf leichte Parese im rechten Mundfacialis und Arm.	Besserung.	2½ Mon.
—	Bestimmung der linken Fissura Rolandi. Trepanation. Eröffnung der Dura. Entleerung einer grossen Cyste. Schluss der Wunde.	3. Tag nach Operation Ausbruch von Scharlachfieber, das tödtlich auslief.	Keiner. (Tod.)	—

Digitized by Google

Durch Zusammenfassen der von Braun [1]) und Graf mitgetheilten etwa seit 1889 in der Litteratur bekannt gewordenen Trepanationen bei traumatischer Jackson'scher Epilepsie können wir uns ein Urtheil aus 169 derartigen Fällen bilden. Von diesen waren 61 = 36,1 Proc. zu kurz, d. i. unter 1/2 Jahr nach der Operation beobachtet. Dass die Operation ohne Einfluss auf das Leiden war, wird in 30 = 17,8 Proc. Fällen mitgetheilt. Vorübergehende Besserung wurde bei neun (5,3 Proc.), dauernde bei 21 (12,4 Proc.) Kranken erzielt. Heilung, in sofern als Wiederkehr der Krämpfe während 1/2—1jähriger Beobachtung nach der Operation nicht erfolgte, zeigte sich bei 17 (10,1 Proc.) Kranken, von über ein Jahr Dauer bei 12 (7,1 Proc.) und über 3 Jahre Dauer bei 10 = 5,9 Proc. sämmtlicher Kranker. Todesfälle wurden durch die Operation neunmal, d. i. 5,3 Proc. der Fälle herbeigeführt. Wir haben somit für diesen Zeitraum durch Trepanation bei traumatischer partieller Epilepsie 23 Proc. Heilungen im weiteren Sinne und 17,8 Proc. Besserungen, mit anderen Worten 40,8 Proc. Erfolge, denen 59,2 Proc. Misserfolge entgegen zu halten sind.

Unter diesen 169 Fällen finden sich 23, bei denen dasjenige motorische Centrum, welches den Krampfanfall begann, nach Horsley exstirpirt wurde, wobei den 19 von Graf in Tabelle II zusammengezählten die Fälle Nr. III, IV, VIII, X von Braun hinzu zu rechnen sind. Betrachten wir diese in ihren Erfolgen für sich, so ergeben sich 7 Heilungen, je zwei über drei und 1 Jahr beobachtet und drei über 1/2 Jahr, zusammen 30,4 Proc., Besserungen 3 = 13 Proc., mithin 43,4 Erfolge; 5 Fälle = 21,7 Proc., die keinen und 8 Fälle = 34,7 Proc., die zu kurz beobachteten Erfolg hatten, also 56,5 Proc. Misserfolge. Diesen gegenüber stehen 146 Fälle, bei denen durch anderweitige Eingriffe Heilung erstrebt wurde. Ihre Zusammenstellung ergiebt 32 Heilungen = 21,9 Proc., und zwar 8 = 5,5 Proc. über 3 Jahre lang beobachtet, 10 = 6,8 Proc. über 1 Jahr und 14 = 9,6 Proc. über 1/2 Jahr verfolgt. Besserungen wurden 27 = 18,5 Proc. erzielt (8 = 5,5 Proc. vorübergehende und 19 = 13 Proc. dauernde), also 59 = 40,4 Proc. Erfolge. Kein Erfolg ist in 25 = 17,1 Proc. verzeichnet, fraglich oder zu kurz beobachtet ist derselbe in 53 Fällen, das sind 36,3 Proc. Todesfälle haben wir hier 9 = 6,2 Proc., mithin 87 = 59,6 Proc. Misserfolge.

Da somit bei den trepanirten Fällen traumatischer Jackson-

1) In der Graf'schen Zusammenstellung sind folgende Fälle von Braun nicht enthalten: III, IV, VIII, X, XXII, XXIV, XXVII, XXIX und 1, 12, 15, 20, 23, 24, 31, 33, 34, 35, 36, 37, 51, 52, 57.

Digitized by Google

scher Epilepsie den 43,4 Proc. Erfolgen gegenüber, welche durch Exstirpation der Centren nach Horsley erreicht werden, auch durch sonstige Operationen, sei es dass dieselben auf den Knochen beschränkt blieben oder in das Gehirn anderweitig eingriffen, 40,4 Proc. Erfolge erzielt wurden, so erscheint hiernach die erstere Operationsmethode nicht wesentlich erfolgreicher als die übrigen.

Dem gegenüber habe ich obige 164 Kranke, bei denen anderweitige Formen der Epilepsie einer Schädeloperation unterzogen wurden, etwa für den gleichen Zeitraum aus der Litteratur gesammelt. Bei 51 dieser Fälle (31,1 Proc.) wird entweder mitgetheilt, dass die Operation erfolglos war in Bezug auf die Krampfanfälle, oder aber gestattet das Schweigen des Berichterstatters über die weiteren Folgen keinen Schluss auf einen Erfolg. Zu kurze Zeit — ebenfalls weniger als ½ Jahr — wurde solcher bei 33 Kranken (20,1 Proc.) verfolgt, es lässt sich daher kein abschliessendes Urtheil über den Einfluss der Operation bei ihnen fällen. Als gebessert sind 25 Operirte (15,2 Proc.), und zwar drei vorübergehend und 22 dauernd anzusehen. Geheilt bezeichnen die Autoren 24 = 14,6 Proc. Fälle, von diesen wurden drei über 3 Jahre, ausserdem 13 über 1 Jahr und acht noch über ½ Jahr nachbeobachtet. 31 Kranke erlagen kurz nach oder durch die Operation, es sind dies 18,9 Proc. oder, wenn ich 3 Todesfälle, bei denen der unglückliche Ausgang vielleicht mehr dem Grundleiden als der Operation zuzuschreiben ist, ausnehme, 28 = 17,1 Proc. Es stehen also hierbei 29,8 Proc. erfolgreich operirte Fälle 70,2 Proc. gegenüber, in denen die Operation versagte.

Von den bei Graf als traumatische Jackson'sche verwendeten Fällen habe ich einige gleichfalls in Betracht gezogen, und zwar diejenigen Nr. 7, 62; 91, 109, 121, 129, erstere weil mir nach den Originalmittheilungen ihre Auffassung als nicht traumatische, letztere als solche allgemeiner Epilepsie gestattet schien. Unter Vermeidung ihrer Doppelzählung werden somit insgesammt 327 Fälle von operirter Epilepsie vorliegen. Von diesen sind als geheilt bezeichnet oder im weiteren Sinne anzusehen 61 = 18,7 Proc., als gebessert durch die Operation 53 = 16,3 Proc., negativen Erfolg hatte diese bei 81 = 24,8 Proc., fraglichen oder zu kurz beobachteten bei 93 = 28,9 Proc., Todesfälle liegen 39 = 11,9 Proc. an. Es resultiren hieraus mithin im ganzen 114 = 34,9 Proc. Erfolge gegenüber 213 = 65,1 Proc. Misserfolgen.

Diese Zahlen operirter Fälle sind freilich recht gering im Vergleich zu der enormen Anzahl der mit unserer Krankheit Behafteten.

Digitized by Google

Giebt doch Unverricht[1]) allein die Zahl der Epileptiker in Deutschland als auf 100000 geschätzt an und meint, dass diese eher zu niedrig bemessen sei. In gleicher Weise ist aber auch die Zahl der operirten Hirntumoren, dieser unserem Leiden so nahe stehenden Krankheitsgruppe, über welche so manche Statistik existirt, gegenüber der relativen Häufigkeit dieses Uebels eine nur kleine. So wird nach Krönlein[2]) der Procentsatz der Hirngeschwülste, die einem operativen Eingriff zugänglich sind, von Hale White auf neun, von Chipault auf sieben, von Seydel auf drei, von von Bergmann auf zwei angegeben, von Beck[3]) fand aus 6177 Sectionsprotokollen 50 Hirntumoren und von diesen acht operabel. Nach Allen Starr[4]) wurden im New-York-Hospital bei 2970 Obducirten 30 Hirntumoren gefunden, in the insane asylums in England bei 4000 nur 45 und im Presbyterian hospital unter 745 deren sieben.

E. von Bergmann[5]) berichtet betreffs der Erfolge von 116 Exstirpationen richtig diagnosticirter Hirntumoren 25 Proc. Todesfälle, 8,6 Proc. ohne, mit Erfolg 67,2 Proc. operirt. Starr[6]) theilt mit, dass bei insgesammt 220 Operationen wegen Hirntumoren 140 mal der Tumor gefunden und entfernt sei, siebenmal gefunden aber nicht entfernt und 73 mal nicht gefunden sei, dabei 48 = 21,8 Proc. Todesfälle. Hermanides[7]) hat unter 101 Fällen von Operationen wegen Hirngeschwülsten 46 mit Heilung oder Besserung, 52 ohne solche bezw. mit tödtlichem Ausgang. Nach Cosh[8]) erhielt Auvray bei 75 Hirntumoren-Entfernungen 20, bei 47 derartigen Operationen, bei denen der Tumor nicht gefunden werden konnte, 21 Todesfälle, mithin 33,6 Proc. Sterblichkeit. Cosh selbst aber glaubt, dass, wenn alle Operationen berücksichtigt würden, man auf 75 Proc. Todesfälle käme. Wir sehen, dass alle diese Statistiken über Trepanationen bei Hirntumoren höhere, zum Theil weit höhere Sterblichkeit er-

1) Unverricht, Ueber die Epilepsie. Sammlung klinischer Vorträge. Neue Folge. CXCVI. S. 1057.

2) Krönlein, Zur operativen Chirurgie der Hirngeschwülste. Beiträge zur klinischen Chirurgie. 1896. XV. Bd.

3) v. Beck, Beiträge zur Pathologie und Chirurgie des Gehirns. Ebenda. Bd. XII. S. 1.

4) Starr, Remarks on brain tumors and their removal. British medical journal. 1897. II. p. 1047.

5) a. a. O., S. 235.

6) a. a. O.

7) Vergl. Neurologisches Centralbl. 1895. S. 181.

8) Cosh, The surgical treatment of epilepsy. Amer. journal of the med. sciences. 1898. CXV. Bd.

Digitized by Google

geben, als sie die 12 Proc. Todesfälle von operirten Epileptikern bieten, trotzdem auch dort die Häufigkeit der Operationen gegenüber der grossen Anzahl der Erkrankten nur eine sehr geringe ist. Dabei darf nicht vergessen werden, dass Trepanationen bei Epileptikern häufig gerade in solchen Fällen ausgeführt wurden, in denen ein Gehirntumor als mehr oder minder directe Ursache der Krampfanfälle erscheint, wie denn auch nicht wenige der von mir ausgezogenen Fälle in den Zusammenstellungen über Hirntumoren, die sich von Bergmann durch Hippel anfertigen liess, in diesem Sinne gleichfalls Verwendung gefunden haben.

Eine eingehende Würdigung der Erfolge der Schädeloperationen bei Epilepsie aber erfordert das gesonderte Durchgehen derselben in den einzelnen Krankheitsgruppen, wobei wir im Vergleich mit der von Braun und Graf betrachteten traumatischen Jackson'schen Epilepsie die Fälle von nichttraumatischer partieller einerseits, diejenigen von allgemeiner, und zwar traumatischer und nichttraumatischer gesondert anderseits für sich angeben wollen.

Von Fällen nichttraumatischer partieller Epilepsie liegen 89 vor, bei denen durch theilweise Wiederholung der Operation bei demselben Kranken zum 2., ja vereinzelt auch zum 3. Male 103 Operationen ausgeführt wurden. Bei diesen 89 Fällen wird angegeben, dass die Operation nach anatomischer Bestimmung der Gegend der Centralwindungen am äusseren Schädel 53mal eingegriffen habe. Die Eröffnung des Knochens wurde in verschiedener Weise ausgeführt. 32mal findet sich vermerkt, dass ein Haut-Periost-Knochenlappen gebildet sei, ausserdem wird sechsmal der Meissel, neunzehnmal der Trepan als Operationswerkzeug genannt. Dass die betreffenden Knochenstücke entfernt seien, wird elfmal erwähnt, siebenmal hervorgehoben, dass dieselben wieder eingesetzt seien. Einmal wurde nach Ausführung der Operation Guttapercha, einmal eine Goldplatte zur Deckung des Defectes eingelegt. Da hierbei wie auch später bei einer grossen Anzahl von Fällen die Mittheilungen sich nicht auf alle diese Einzelheiten erstrecken, so musste ich davon Abstand nehmen, alle Resultate vom Gesichtspunkte der einzelnen Operationsphasen und Methoden u. s. w. zu betrachten, vielmehr mich darauf beschränken, bei den extremsten Resultaten, denen der angenommenen Heilungen und den Todesfällen, diese nach Möglichkeit anzuführen und in ihrem Einflusse auf die Operation abzuwägen. Veränderungen innerhalb der Schädelhöhle finden sich in 60 Fällen verzeichnet, darunter 49 Geschwülste, Cysten, Tuberkel und dergl. sechsmal Verwachsungen, viermal vermehrte Flüssigkeit, einmal

Digitized by Google

Actinomykose. Eingriffe in das Gehirn wurden 61 mal vorgenommen, insbesondere 33mal Geschwülste entfernt, vierzehnmal das Centrum der Bewegungen desjenigen Körpertheiles, in welchem die Krampfanfälle begannen, exstirpirt. (Dass eine Bestimmung dieses Centrums auf elektrischem Wege stattgefunden habe, wird bei 22 Fällen hervorgehoben.) Störungen, der Wundheilung abgesehen von den Todesfällen, sind sechsmal verzeichnet, darunter dreimal Hirnvorfall, einmal Knochennekrose. Dass die Operation erfolglos war, oder wenigstens ein Erfolg nicht mitgetheilt ist, findet sich bei 25=28,1 Proc. Fällen, während bei 17=19,1 Proc. ein solcher zwar verzeichnet, aber nicht bis zu ½ Jahre weiter verfolgt ist. Diesen ungünstigen 47,2 Proc. Ergebnissen reihen sich noch 25 Todesfälle (28,1 Proc.) an, während Besserungen in 10 — einmal vorübergehend, neunmal dauernd — Fällen, also 11,2 Proc., und Heilungen 12=13,5 Proc. erzielt wurden, 6 über ½ Jahr, 6 über 1 Jahr beobachtet. Wir finden also durchweg in Bezug auf die positiven Ergebnisse geringere Procentzahlen als bei den Fällen traumatischer Jackson'scher Epilepsie wesentlich höhere dagegen besonders bezüglich der Todesfälle, die 28,1 Proc. oder selbst nach Abzug der drei vielleicht nicht unmittelbar der Operation zur Last zu legenden 24,7 Proc. gegenüber den 5,1 Proc. dort betragen, die drei letzteren Fälle betreffen einen Kranken mit Actinomykose Nr. 43, der bald nach der Operation starb, einen zweiten mit Sarkom Nr. 82, der 1 Monat nach der Operation seinem Leiden erlag, und den Fall Nr. 87, in welchem heftige Krampfanfälle am Tage nach der Operation zum Tode führten. Betreffs der übrigen Todesfälle ist zu bemerken, dass in diesen die Epilepsie verschieden lange Zeit bis zu 20 Jahren vor dem operativen Eingriffe bestand, dass aber bei der Hälfte derselben erst 1 Jahr lang und weniger Zeit sich Anfälle gezeigt hatten, ein gewiss bemerkenswerthes Factum mit Rücksicht auf die nicht selten angeführte Behauptung, dass frühzeitig oprirte Fälle von Epilepsie die besten Aussichten auf Erfolg böten. Zwölfmal wurde die Operation unter diesen Fällen, die tödtlich endeten, durch Bestimmung der Stelle der motorischen Centren am Schädel eingeleitet, einmal gab Geschwulstbildung am Schädel einen Fingerzeig dafür, wo die Operation einzusetzen habe. Der Knocheneingriff gestaltete sich bei 7 Kranken als Bildung eines Haut-Periost-Knochenlappens, einmal wurde osteoplastisch verfahren, zweimal sonst mit dem Meissel, dreimal mit dem Trepan gearbeitet. Wiedereinfügen des gelösten Knochens wird zweimal erwähnt. Während man sich in dreien der Fälle mit der Knochenoperation an sich begnügte, bei zwei die Art des Eingriffes nicht näher angegeben ist, wurde in

Digitized by Google

17 Fällen, also bei weitem der grösseren Mehrzahl derer, die zum Tode führten, ein Eingriff in das Gehirn vorgenommen: neunmal Geschwulst, einmal das elektrisch bestimmte Centrum entfernt, siebenmal punktirt, bezw. in das Gehirn probeweise eingestochen.

Auch bei den zwölf geheilten Fällen findet sich ein Bestehen der Epilepsie von 4 Monaten bis zu 12 Jahren, ehe zur Operation geschritten wurde. Auch bei ihnen findet sich in der Hälfte der Fälle vermerkt, dass zur Vornahme der Operation die Gegend des motorischen Centrums des zuerst krampfenden Körpergebietes am äusseren Schädel bestimmt wurde, einmal erkrankter Knochen den Ort für den Eingriff kennzeichnete. Dieser bestand am Knochen dreimal in Bildung eines Haut-Periost-Knochenlappens, ausserdem wurde einmal der Meissel, dreimal der Trepan angewendet. Dass der Knochen entfernt sei, wird dreimal bestätigt. Durchweg aber liess man dann einen Eingriff in das Gehirn folgen, indem siebenmal Geschwulstmassen entfernt, bezw. eine Cyste entleert wurden, man einmal das elektrisch bestimmte Centrum entfernte, einmal Probeexcision und dreimal Probeeinstich vornahm. Bei Vergleichung dieser Zahlen findet sich weder hinsichtlich der Art des wesentlichen Befundes am Gehirn, der Methode der Operation und der Auswahl ihres Ortes, der angewendeten Instrumente ein wesentlicher Unterschied, welcher einen Fingerzeig für die Ursache des guten Erfolges hier, des üblen Ausganges dort zu geben vermöchte. Uebereinstimmend aber haben wir bei den besten wie den ungünstigsten Ausgängen der Heilungen und Todesfälle in der weitaus grösseren Mehrzahl derselben — zusammen in 85,3 Proc. — einen tiefer gehenden Eingriff, einen solchen in das Gehirn selbst, während dies unter den 89 Gesammtfällen in 68,3 Proc. stattgefunden hat.

Betrachten wir anschliessend das Gesammtergebniss der Operationen bei partieller Epilepsie, so liegen hierfür 258 Fälle vor. Von diesen blieb bei 55=21,3 Proc. der Erfolg aus, wurde bei 78=30,2 Proc. zu kurz beobachtet. Zu diesen 51,5 Proc. Misserfolgen gesellen sich noch 13,2 Proc., das sind 34 Todesfälle. Dem gegenüberstehen 15,5 Proc. Besserungen — 10 Fälle vorübergehender und 30 Fälle dauernder — und 19,8 Proc. Heilungen — 23 über ½ Jahr, 18 über 1 Jahr und 10 über 3 Jahre nachbeobachtet — also insgesammt 35,3 Proc. Erfolge.[1])

Bei den 52 Kranken mit allgemeiner traumatischer Epilepsie wurde fast durchweg der Ort der ersten Operation — es wurden

1) Abrechnung der zwei doppelt gezählten Fälle würde nur unwesentliche Aenderung 65,3 Proc. Misserfolge, 34,7 Proc. Erfolge ergeben.

Digitized by Google

im ganzen 57 vorgenommen — durch die Spuren der überstandenen Verletzung bestimmt, einmal (Fall 125) über dem Armcentrum eingegriffen, weil angeblich die Krämpfe zuweilen in dem rechten Arm angefangen hatten, einmal (Fall 108) über dem Sprachcentrum, weil bedeutende Sprachstörungen im Krankheitsbilde besonders hervortraten. Soweit der Ort des Eingriffes angegeben, handelte es sich siebzehnmal um Os parietale, Os frontale 13mal, neunmal Os occipitale, zweimal temporale, je fünfmal findet sich nur vermerkt, dass rechts, bezw. links am Schädel eingegriffen sei. Knochendepressionen sind 30 — zweimal mit Defect — verzeichnet, Defecte sonst 10, Exostosen 1. Abgesehen von 5 Fällen, in denen Hautperiostknochenlappen gebildet und drei, in denen osteoplastisch verfahren wurde, ist Anwendung des Meissels betont in 10, des Trepans in 14 Fällen. 31mal, also in der grösseren Mehrzahl der Fälle findet sich vermerkt, dass der Knochen definitiv entfernt, und einmal, dass eine Druck verursachende Knochenleiste herausgemeisselt sei. Einmal wurde zum Ersatz ein frisches Stück Schafknochen, einmmal eine Celluloidplatte und einmal Protectiv in die Knochenlücke eingelegt. Am Gehirn und seinen Häuten sind 29-mal Veränderungen angegeben, und zwar dreizehnmal Verwachsungen, 6 Cysten, siebenmal vermehrte Flüssigkeit, zweimal vermehrter Gehirndruck, einmal Eiteransammlung. Die Dura mater wurde in 14 Fällen gespalten, bezw. Verwachsungen derselben gelöst, 20mal in das Gehirn selbst eingedrungen zur Entleerung von Cysten, Eiter, Flüssigkeit, unter Vornahme von Probepunktionen und Einschnitten. Bei der Betrachtung der zahlenmässigen Ergebnisse der Operationen dieser Gruppe fällt auf, dass diese den obigen bei der traumatischen Jackson'schen Epilepsie sehr nahe stehen. Sechszehn ohne Erfolg und swölf mit zu kurzem Erfolge operirten Kranken, zusammen 53,9 Proc., ztehen 21,1 Proc. Besserungen (und zwar eine vorübergehende, zehn dauernde) neben 19,2 Proc. Heilungen, also 40,3 Proc. Erfolge gegenüber, und sind nur 3 Todesfälle mit 5,8 Proc. zu verzeichnen. Todesfälle sind also hier relativ selten zu beklagen, dabei darf aber nicht unerwähnt bleiben, dass während im ganzen in etwa $^2/_5$ der Fälle Eingriffe in das Gehirn, ferner in etwa $^1/_4$ solche an der Dura stattfanden, bei diesen 3 Fällen einmal Verwachsungen der Dura zu lösen versucht, zweimal Cysten im Gehirn in Angriff genommen, also durchweg einschneidendere Operationen vorgenommen wurden. Das Bestehen der Krankheit wird bei zweien auf 9 und 20 Jahre, beim dritten garnicht angegeben, das Alter betrug 17, 24, 38 Jahre. Bei den acht als über 1 Jahr geheilt bezeichneten Fällen ist ein Bestehen der Krämpfe zwischen $^1/_2$ und 4 Jahren vermerkt, bei einem während

Digitized by Google

10 Monaten als geheilt beobachteten Fall wird die Krankheitsdauer vor der Operation auf 17 Jahre, bei dem anderen garnicht bestimmt. Weiterhin muss hervorgehoben werden, dass unter den längere Zeit geheilt gebliebenen Fällen in dem einen (Nr. 121) mit ein Hauptmoment der günstigen Beeinflussung in der nach der Operation dauernd erfolgten Verabreichung von Opium gesucht wird. Betreffs des günstigsten Falles ferner (Nr. 104) giebt der Operateur E. von Bergmann[1]) an, dass der Operirte seit 8 Jahren, solange die Krämpfe verschwunden sind, täglich 3—4 g Bromkali nimmt, und bemerkt auf Seite 404, er habe die Ueberzeugung, dass die Bromkaliumkuren mehr als die Operationen helfen, es sei denn, dass man seinen Fall für einen erklärte, in welchem die vorangehende Operation erst der Wirkung des Mittels die Bahn gebrochen hätte. Operirt wurde bei den zehn geheilten Fällen einmal über dem Sprachcentrum, in den übrigen gab der Ort der Verletzung den Hinweis für denjenigen des Eingriffes. Wie dieser am Knochen vorgenommen wurde, ist nur in seltenen Fällen vermerkt, so wurde je einmal temporär resecirt, mit Trepan und Meissel, mit jedem dieser beiden Instrumente einzeln gearbeitet, einmal eine Depression gehoben und der Rand eines Defectes abgetragen. Als wesentlicher weiterer Befund finden sich viermal Verwachsungen verzeichnet, viermal war das Gehirn comprimirt, einmal eine Cyste gefunden. Demgemäss begnügte man sich in 6 Fällen damit, die Dura zu spalten, bezw. Verwachsungen zu lösen, nur einmal wurde in das Gehirn selbst eingedrungen, um die Cyste zu entleeren. Wir sehen bei dieser Gruppe also günstigere Erfolge, trotzdem sich die Operation zumeist auf oberflächlichere Maassnahmen beschränkte.

Nur recht selten habe ich bei Durchsicht der Litteratur Fälle, wie dies nicht anders zu erwarten war, nichttraumatischer allgemeiner Epilepsie gfunden, bei denen die Operation vorgenommen wurde, und die sich nach der Art der Mittheilung für eine vergleichende Zusammenstellung verwerthen liessen. Es handelt sich im ganzen nur um 23 derartige Kranke, (Fall 128—160), an denen 24 Operationen vorgenommen wurden. Einen Hinweis für die Bestimmung des Ortes der Operation gab hierbei siebenmal localisirter Schmerz am Schädel, siebenmal wurde von der Stelle bestimmter motorischer Centren, auf welche die Aura oder sonstige Zeichen hinwiesen, ausgegangen, viermal wurde quer, bezw. längs über den Schädel eine Craniectomie gemacht, zweimal Wagner'sche Lappen gebildet, viermal ist ausserdem

1) v. Bergmann, Chirurgische Behandlung der Hirnkrankheiten, a. a. O., S. 406.

Digitized by Google

erwähnt, dass mit dem Meissel, und ebenso oft, dass mit dem Trepan der Schädel eröffnet wurde. Neben 1 Knochensplitter und vier verdickten Knochenpartien finden sich als wesentlicher Befund dreimal Verwachsungen der Dura aufgeführt, einmal vermehrter Gehirndruck, einmal vermehrte Flüssigkeitsansammlung und nur 1 Tumor. Demgemäss beschränkte man sich auch zumeist bei den Operationen auf Entfernung von Knochenstücken, spaltete dreimal die Dura und ging nur zweimal in das Gehirn ein. Auch wurden hierdurch nur selten Erfolge erzielt, 2=8,7 Proc. Heilungen, die über ein Jahr beobachtet wurden, eine vorübergehende und drei dauernde Besserungen zusammen 17,4 Proc., also nur 26,1 Proc., Erfolge. Neben einer verhältnissmässig hohen Todesziffer — 3 Fälle = 13 Proc. — dagegen finden sich dann 4 Fälle, deren Erfolg nicht 1/2 Jahr lang beobachtet und zehn mit fraglichem oder negativem Erfolg, alles in allem 73,9 Proc. Misserfolge. Es sind diese Resultate somit durchweg wesentlich schlechter als die bei traumatischer Jackson'scher und ebenso bei traumatischer allgemeiner Epilepsie. Die beiden Heilungen wurden bei 2 3/4 und 13 jährigem Bestehen der Krämpfe einmal durch Craniectomie, einmal durch Punktion des Gehirns und Entleerung von Flüssigkeit herbeigeführt und je 1 1/2 Jahr lang verfolgt. Unter den 3 Todesfällen mit einem Bestehen der Krankheit von 1, 13 und 15 Jahren war nur einer, bei dem man sich mit Entfernung des Knochens begnügt hatte, während bei den beiden anderen Vorwölbung der Dura durch Eröffnung beseitigt und ein Gliosarkom ausgelöffelt war.

Die Gesammtresultate der Operationen bei den 75 Fällen traumatischer und nichttraumatischer allgemeiner Epilepsie stellen sich mit 36 Proc. Heilungen, bezw. Besserungen, 8 Proc. Todesfällen und 56 Proc. erfolglos Operirten oder mit zu kurz beobachtetem Erfolge, also 64 Proc. ungünstigen Erfolgen — bezw. unter Beiseitlassung der vier von Graf als partielle Epilepsie aufgefassten Falle bei 71 Fällen mit 35,2 Proc. Erfolgen 7 Proc. Todesfällen und 57,8 Proc. anderweitigen Misserfolgen — nicht wesentlich verschieden von denen bei der partiellen Epilepsie(35,3 Proc. und 64,7 Proc.). Es ist dies ein Beweis dafür, dass man leicht bei allgemeineren Zusammenfassungen der Resultate der Trepanationen bei Epilepsie, wie sie früheren statistischen Betrachtungen öfters zu Grunde gelegt wurden, ohne Berücksichtigung der verschiedenen Gruppen für sich zu irrthümlichen Vorstellungen betreffs der Erfolge und somit der Werthigkeit der Operation kommen kann.

Der Vollständigkeit halber aber möchte ich es nicht unterlassen, auch die Resultate der gesammten traumatischen Fälle denen nicht traumatischer Natur gegenüber zu stellen: Bei ersteren 221 haben wir

Digitized by Google

49 = 22,2 Proc. Heilungen,
41 = 18,5 Proc. Besserungen
zusammen 40,7 Proc.; dagegen
12 = 5,4 Proc. Todesfälle und
119 = 53,8 Proc.

sonstige Misserfolge. Bei letzteren 112[1]) Gesammtfällen sind zu zählen

14 = 12,5 Proc. Heilungen und ebenso viele Besserungen zusammen 25,0 Proc. gegen
28 = 25,0 Proc. Todesfälle und
56 = 50,0 Proc.

anderweitige nicht günstige Ergebnisse. Es sind also der Gegenüberstellung der einzelnen Gruppen an sich entsprechend auch die Gesammtresultate bei traumatischen Fällen naturgemäss wesentlich besser als bei den nichttraumatischen. Aehnlich verhältnissmässig günstigere Resultate für Operationen traumatischer Epilepsie theilt Siven aus einer Zusammenstellung von 97 Fällen mit, welche er zum grösseren Theile aus früheren Zusammenfassungen von Gallez, Starr, Sachs und Gerster, v. Bergmann entnahm. Derselbe berechnet[2]) 24 Proc. Heilungen, 8 Proc. Todesfälle, 38 Proc. Besserungen und 30 Proc. erfolglose Operationen, also gleichfalls durchweg bessere Ergebnisse aus einer nicht wesentlich zahlreicheren Zusammenstellung, als sie obige 75 nichttraumatischen Fälle ergeben.

Gehen wir nun auf diejenigen Fälle ein, in denen ein dauernder Heilerfolg beobachtet ist, so sind diese recht wenig zahlreich. Nehmen wir mit Horsley, Braun und anderen nur die Fälle als wirklich geheilt an, deren Heilung über 3 Jahre verfolgt ist, so haben wir deren überhaupt nur 3: von Cosh (Nr. 95), von Graf (104) und von Schede (126), für den Fall 104 aber stellt, wie schon hervorgehoben wurde, der Operateur selbst es als höchst zweifelhaft hin, ob der Erfolg der Operation zuzuschreiben sei. Ueber 1 Jahr sind dann unter den hier gesammelten Fällen noch 13 = 7,9 Proc. ausserdem über 1/2 Jahr 8 = 4,9 Proc. verfolgt, alles in allem unter 164 Fällen 24 = 14,6 Proc. als geheilt angegeben. Jedoch darf hierbei nicht ausser Acht gelassen werden, dass häufig recht verzweifelte Fälle mit enorm gehäuften oder sehr schweren Anfällen, häufig weiter solche Kranke

1) Werden auch hier die zwei von Graf als traumatischen Ursprunges aufgefassten Fälle in Abzug gebracht, so haben wir 110 nichttraumatische Fälle mit 14 = 12,7 Proc. Heilungen und 12 = 10,9 Proc. Besserungen, zusammen 23,6 Proc. gegen 28 = 25,5 Proc. Todesfälle und 56 = 50,9 Proc. sonstige Misserfolge.

2) a. a. O., S. 446.

Digitized by Google

zur Operation kommen, bei denen alle anderen Heilverfahren keinen Erfolg gehabt haben, und denen auch eine Besserung ihres schweren Leidens schon ein ersehnter Erfolg und eine Erleichterung ist. Ferner muss erwähnt werden, dass bei längerer Nachbeobachtung wohl mancher Fall noch den besseren Erfolgen anzureihen sein dürfte. Betrachten wir aber hier nur die als geheilt angegebenen Fälle, so findet sich doch einiges Interessante. Wie schon Braun aus seinen Fällen Zweifel gegen die Behauptung herleiten konnte, dass Erfolg von der Operation nur bei denjenigen Epilepsien, die bis zu jener nicht länger als 3 Jahre bestanden hatten, zu erwarten sei, so regen solche auch obige Fälle an. Bei drei der geheilten Fälle nämlich — soweit überhaupt die Zeit des Bestehens der Krankheit bis zur Operation ersichtlich ist, das ist bei 17 Kranken — bestand die Epilepsie erst bis zu 1 Jahr, bei acht zwischen 1 und 3 Jahren, dagegen über 3 Jahre bei 6 Kranken, und zwar bei dreien derselben sogar über 10 Jahre. Ueber 1/3 der durch die Operation geheilten Kranken litt also schon länger als die oben angegebene Zeit an ihrem Leiden, und dennoch konnte der günstige Erfolg, der überhaupt so selten ist, bei ihnen erzielt werden. Auch wenn wir den Durchschnitt des Bestehens der Krankheit vor der Operation für die geheilten Fälle beachten wollen, so beträgt dieser für die über 1/2 Jahr Beobachteten 4 Jahre 4 Monate, für die über 1 Jahr Verfolgten 4 Jahre 11 Monate, also gleichfalls mehr als 3 Jahre. Wenn wir ferner vielleicht für die Operationen bei traumatischer Jackson'scher Epilepsie deswegen bessere Erfolge erwarten durften, weil hier in dem constanten Beginn der Krämpfe von einem bestimmten Centrum aus oder in ihrer begrenzten Localisation ein Hinweis auf den Herd der Erkrankung und somit die für eine Operation auszuwählende Stelle am Schädel gegeben war, so ist diesbezüglich hervorzuheben, dass durchweg bei den geheilten Fällen, abgesehen von Nr. 156, bei dem Craniectomie gemacht wurde, sich gleichfalls ein solcher Hinweis aus der Krankheitsgeschichte fand auf eine Stelle am Schädel, von der aus die Operation Aussicht auf Erfolg zu versprechen schien. Es waren dies die sichtbaren Folgen des Trauma, der Beginn der Krankheitserscheinungen, ein vom Kranken an bestimmter Stelle localisirter Schmerz. Hingegen lässt sich aus der Art der Ausführungen der Operation am Knochen bei den geheilten Fällen kein Schluss darauf ziehen, ob etwa eine derselben zu bevorzugen sei. Hammer und Meissel wurden angewandt, nicht minder aber Trepan und schneidende Knochenzange, deprimirte Knochenstücke wurden entfernt, Haut-Periost-Knochenlappen gebildet, Craniectomien in breiter

Digitized by Google

Ausdehnung ausgeführt und ergaben den guten Erfolg. Ein Beispiel dafür aber, dass durch osteoplastische Deckung eines Defectes, durch Einlegen von Knochenstücken oder anderweitigen Ersatzmaterialien Heilung herbeigeführt sei, findet sich unter diesen Fällen nicht, trotzdem auch derartige Eingriffe wiederholt unter den gesammelten Fällen aufgeführt sind.

Die Anzahl der bei den geheilten Fällen gefundenen Geschwülste zehn, die Hälfte der angegebenen wesentlichen Veränderungen überhaupt steht in keinem nennenswerthen Missverhältniss mit der Häufigkeit des Vorkommens dieser Krankheitsursache bei den gesammelten Fällen. Recht häufig aber finden sich verhältnissmässig, wie dies schon bei der Gruppe der nichttraumatischen Jackson'schen Epilepsie entsprechend hervorgehoben werden konnte, über den Knochen hinausgehende und besonders bis in das Gehirn vordringende Eingriffe, die zur Heilung führten: viermal nämlich nur wird berichtet, dass der Operateur durch den Knocheneingriff allein Heilung erzielte, sechsmal beschränkte man sich auf Operationen an der harten Hirnhaut, vierzehnmal aber drang man in das Gehirn ein, indem viermal probeweise eingestochen oder Geschwulstmasse excidirt, dreimal Flüssigkeit aus einer Cyste oder dem Gehirn entleert, einmal das elektrisch bestimmte krampfbeginnende Centrum ausgeschnitten und 6 Geschwülste entfernt wurden. Es entspricht dies der von Kocher vertretenen Ansicht, dass alle unvollständigen Eingriffe in der Regel zu Recidiven führen.[1]) Auffällig erscheint es hierbei vielleicht, dass nur so selten Exstirpation des krampfbeginnenden Centrums Heilung herbeigeführt hat, doch ist dieser Eingriff im grossen ganzen auch nur selten ausgeführt, nämlich vierzehnmal. Hierdurch sind erzielt worden: Heilung einmal = 7,1 Proc., Besserungen 2 = 14,3 Proc., zusammen 21,4 Proc. Erfolge gegen je 5 Fälle = 35,7 Proc., in denen der Erfolg negativ oder fraglich war, und 1 = 7,1 Proc. Todesfälle, also 78,6 Proc. Misserfolge, Zahlen, die noch weniger als die bei der traumatischen Jackson'schen Epilepsie durch die gleiche Operationsmethode gewonnenen Ergebnisse für besonders günstige Aussichten gerade dieser sprechen. Interessant erscheint hierin jedoch der Fall Nr. 7, bei dem nach Exstirpation des elektrisch bestimmten Centrums für das Bein die Anfälle in diesem und die davon ausgehenden Anfälle beseitigt wurden, wogegen Anfälle im Arm, dessen Centren nicht in die Operation hineingezogen waren, nach derselben sogar schlimmer wurden. Dass nach der Operation innere Therapie den

1) Kocher, Chirurgische Beiträge zur Physiologie und Pathologie des Gehirns und Rückenmarks, a. a. O.

Digitized by Google

Heilungserfolg noch wesentlich unterstützt habe, wird nur selten hervorgehoben, so will ich, abgesehen von dem schon besprochenen Fall 104 den Nr. 72 nennen, in dem einer specifischen Behandlung nach Exstirpation eines Gummiknotens noch grosser Einfluss zugeschrieben wird.

Wenn einige Autoren ferner dem Lebensalter der Operirten eine gewisse Beeinflussung des Erfolges zuschreiben wollen, wie Siven, der in seinen Schlusssätzen bemerkt[1]), dass Patienten mit traumatischer Epilepsie nicht über 30 Jahre alt sein sollten, wenn man zur Operation schritte, so ist allerdings zu bemerken, dass auch unter den hier aufgeführten derartigen Fällen geheilter traumatischer Epilepsie nur bei einem Kranken angegeben wird, dass er über 30 Jahre alt gewesen sei. Anderseits aber haben wir unter den übrigen Geheilten, soweit das Alter angegeben ist, die Altersstufen von 3 bis zu 64 Jahren, nämlich

	unter 10	Jahren	1
von	10—20	„	3
„	20—30	„	1
„	30—40	„	3
„	40—50	„	2
„	50—60	„	1
	über 60	„	1

Also hatte über die Hälfte (7 : 12) der durch die Operation von nichttraumatischer Epilepsie, wenn auch vielleicht nur vorübergehend Geheilten, die oben für die Operation bei traumatischer angegebene Altersgrenze überschritten.

Todesfälle haben wir im ganzen 31 oder unter Vermeidung der drei schon erwähnten, vielleicht mehr den Grundleiden als der Operation zuzuschreibenden 28 zu verzeichnen. Mit Rücksicht darauf, dass alle diese Operationen bereits unter dem Einflusse der vervolkommneten Technik und Kenntniss, der weitgehend ausgebildeten Anti-, bezw. Aseptik ausgeführt sind, wovon sich viele Autoren so Gutes versprochen, dass sie die Trepanation bei Epilepsie als gefahrlosen Eingriff hinstellen zu dürfen glaubten, ist wohl diese Sterblichkeit, die mit ihren 18,9 oder 17,1 Proc. die 5,3 Proc. bei der traumatischen Jackson'schen Epilepsie über das Dreifache überschreitet, nicht gering anzuschlagen und als eine eindringliche Bestätigung dessen anzusehen, was schon Graf aus seinen 6,1 Proc. Todesfällen folgern

1) a. a. O., S. 457. Nr. 1.

Digitized by Google

will, dass diese Zahl nicht gestattet, die Trepanation hier als eine ganz ungefährliche Operation hinzustellen.[1])

Wie schon bei der Gruppenbetrachtung hervorgehoben, ist die Sterblichkeit nach Operationen bei nichttraumatischer Jackson'scher Epilepsie eine ganz besonders hohe gewesen. Hervortretend langes Bestehen der Krankheit vor der Operation kann aus den Zusammenstellungen nicht als die Ursache so ungünstiger Resultate hier hergeleitet werden. Während nämlich bei 15 Kranken — über die Hälfte derer, bei denen die Zeitdauer angegeben ist — das Leiden vor der zum Tode führenden Operation erst 1 Jahr und weniger Zeit bestand, sind nur zwölf, das sind jedesmal je 3 Kranke, bei denen die Krankheit 1—3, 3—10, 10—15 und 15—20 Jahre vorher bereits angedauert hatte. Nicht unerwähnt möchte ich ferner lassen, dass zwei der Verstorbenen bei der Operation unter 20—16 und 19 Jahre alt waren und sechs bis zu 30 Jahren, drei dagegen zwischen 30 und 40 und acht zwischen 40 und 50 neben zwei, die sich sogar in den fünfziger Jahren befanden, also acht unter, dreizehn über 30 Jahre. Anderseits waren bei den wegen allgemeiner Epilepsie Trepanirten und Gestorbenen einer unter zehn, drei unter zwanzig, einer 24 und einer 38 Jahre alt. Es betrug also das Alter der unter den gesammelten Fällen im Verfolg der Operation Gestorbenen, soweit mitgetheilt, bei dreizehn unter, bei vierzehn über 30 Jahre. Im Zusammenhange mit dem bei den geheilten Fällen über das Alter Mitgetheilte ist dies nicht gerade als eine Bestätigung der Behauptung, dass das Alter einen wesentlichen Einfluss auf die Operation und den weiteren Verlauf habe, anzusehen.

Anhaltspunkte für die Auswahl des Ortes der Operation am Schädel waren in der Krankheitsgeschichte oder dem Befunde bei diesen unglücklich abgelaufenen Fällen durchweg gegeben, so durch den Beginn der Anfälle, die Folgen des Trauma u. s. w. Etwaiges planloses Eingreifen kann daher keineswegs als die Ursache eines ungünstigen Ausganges angesehen werden. Auch bei diesen Fällen tritt kein Anhaltspunkt dafür hervor, dass man aus der Art des Eingriffes am Schädel, der Methode der Operation oder der Auswahl des Instrumentes die Ursachen des schlechten Erfolges herzuleiten vermöchte. Auch hier wurden Haut-Periost-Knochenlappen gebildet, Knochenstücke entfernt, wieder eingesetzt, osteoplastisch verfahren, Hammer und Meissel, sowie der Trepan benutzt, für den tödtlichen Ausgang bildete dies keinen sichtlichen Unterschied. Wohl aber scheint ein solcher aus dem weiteren Eingriffe ersichtlich. Während

1) a. a. O., S. 604.

Digitized by Google

nämlich abgesehen von zwei hierin nicht näher beleuchteten Fällen nur 4 Operationen, bei denen man sich auf den Eingriff am Knochen, sowie drei weitere, bei denen man sich auf solchen an der Dura beschränkte, zum Tode führten, wurde bei 22 der von tödtlichem Ausgange gefolgten Operationen das Gehirn selbst durch diese in Mitleidenschaft gezogen: Es wurde in 10 Fällen durch Punktion, Einschnitt, Drainage die Entleerung von störender Flüssigkeit oder Eiter versucht, es wurden zehnmal Geschwülste und einmal das elektrisch bestimmte krampfbeginnende Centrum entfernt, einmal ein Hirnvorfall abzutragen versucht.

Die Todesursachen endlich sind mancherlei Art: sechsmal als Meningitis angegeben, einmal Septicämie, viermal Hirnvorfall und viermal Blutungen, fünfmal überhandnehmender Flüssigkeitsabfluss und dreimal Erschöpfungszustände, einmal Pneumonie und Lungenödem und dreimal die schon angeführten Grundleiden. Zweimal wird eine solche nicht mitgetheilt und einmal im Fall 35 gesagt, der Tod sei unter Erscheinungen wie bei Vagus-Durchschneidung eingetreten. Es sind demnach unabweislich in der weitaus grösseren Mehrzahl diese Todesfälle direct mit dem operativen Eingriff in Zusammenhang zu bringen, dessen absolute Ungefährlichkeit widerlegend.

Anderseits aber scheinen nach den zahlenmässigen Ergebnissen die Erfolge besonders bei traumatischer allgemeiner Epilepsie, die denen bei der entsprechenden Jackson'schen so nahe stehen, nicht gegen eine gewisse Berechtigung der Trepanation auch bei dieser zu sprechen.

Ganz besonders aber muss immer wieder betont werden, wie gross auch in diesen Zusammenstellungen aus dem letzten Jahrzehnt noch die Zahl derjenigen Fälle ist, deren Mittheilung zu kurz nach der Operation erfolgt, so die endgültige Abwägung des Erfolges unmöglich machend, 28,4 Proc. der gesammten 327 Fälle beträgt dieselbe. Sollte es sich nicht für diejenigen Autoren, welche sich aus anderweitigen Gründen zu frühzeitiger Veröffentlichung entschliessen, empfehlen, durch spätere weitere Mittheilungen über den endgültigen Erfolg, wie dies leider bis jetzt nur vereinzelt geschieht, ihre Angaben auch in dieser Beziehung nutzbringend zu gestalten!

Anmerkung. Nachträglich ersehe ich, dass der Fall 127 von Schede anderweitig (Naturforscher-Versammlung 1898. Fall 4) als traumatische Jackson'sche Epilepsie bezeichnet wird, wofür ich diesen Fall nach der Mittheilung a. a. O. nicht angesehen habe. Daselbst wird weiterhin berichtet, dass die angegebene Besserung später sich sogar zu einer Heilung vervollkommnet habe.

Digitized by Google

II.

Aus der Bonner chirurgischen Klinik.

Die teratoiden Geschwülste der Kreuzbeingegend vom klinischen Standpunkt nebst Mittheilung eines einschlägigen Falles.

Von

Dr. Franz Kiderlen,

Assistenzarzt.

Die Frage, welche von den teratoiden Mischgeschwülsten der Kreuzbeingegend als Fötus in fötu, welche als Störungen der Entwickelung des unteren Stammesendes aufzufassen sind, kann in manchen Fällen auch heute noch nicht mit Bestimmtheit entschieden werden.

Die Bedingungen, die einem Tumor gestellt werden, um sich als Parasit präsentiren zu dürfen, haben mit der Zeit manche Wandlung erfahren und sind auch jetzt noch nicht in allgemein anerkannter Weise formulirt.

Während die einen Autoren (Förster[1]), Virchow[2]), Ahlfeld[3]), Panum[4]) den Ursprung aller angeborenen Sacraltumoren, die nicht mit dem Rückenmark zusammenhängen und auch nicht als Hernien aufzufassen sind, auf Intrafötation zurückführen wollten, selbst wenn sie keine unzweifelhaften Theile eines Fötus einschlossen,

---

1) Förster, Die Missbildungen des Menschen. Jena 1861. S. 28.

2) Virchow, Ueber die Sacralgeschwulst des Schliewener Kindes. Berliner klin. Wochenschr. 1869. S. 194. (Virchow hat später seine Ansicht geändert [vgl. Ueber einen Fall von Hygroma cysticum glutaeale congenitum. Virchow's Archiv. Bd. C. S. 571], wird aber trotzdem von manchen Autoren mit seiner Aeusserung von 1869 noch jetzt als Verfechter der parasitären Abkunft der Sacraltumoren angeführt [Piper, Ein Fall von fötaler Inclusion. Diss. Würzburg 1894/95].)

3) Ahlfeld, Beiträge zur Lehre von den Zwillingen. Archiv f. Gynäkol. Bd. VII. S. 251. 1875.

4) Panum, Beiträge zur Kenntniss der physiologischen Bedeutung der angeborenen Missbildungen. Virchow's Archiv. Bd. LXXII. S. 69. 1878.

Digitized by Google

hielten die anderen (Lotzbeck[1]), Braune[2]), Arnold[3]), v. Bergmann[4]) dies für unbedingt nöthig, um von einem Fötus in fötu sprechen zu können.

Dabei wurde immer, wenn es gelungen war, eine neue entwickelungsgeschichtliche oder histologische Entdeckung in der Sacralgegend zu machen, der Fund für den Beweis des monogerminalen Ursprunges fraglicher Tumoren verwerthet: Die Chorda dorsalis, die überzähligen Steisswirbel (Braune[5]), Klebs[6]), Brodowski[7]), Ueberreste des Medullarrohres (Tourneux und Hermann[8]), Ritschl[9]), der postanale Darm (Middeldorpf[10]), Hildebrand[11]), der Canalis neuroentericus (Hertwig[12]), Ziegler[13]) und die Luschka'sche Steissdrüse (Luschka[14]), Braune[15]) wurden als Haupturheber der sacralen Mischgeschwülste an den Pranger gestellt; speciell bei der letzteren erwies sich jedoch ihre Unschuld fast mit Sicherheit, indem sie in einem Fall neben einem sacralen Teratom unverändert aufgefunden wurde (M. B. Schmidt[16]), nachdem schon

1) Lotzbeck, Ueber die angeborenen Geschwülste der Kreuzbeingegend. München 1858.

2) Braune, Die Doppelmissbildungen und angeborenen Geschwülste der Kreuzbeingegend. Leipzig 1862. S. 90.

3) Arnold, Ein Fall von congen. zusammenges. Lipom der Zunge. Virchow's Archiv. Bd. L. S. 514.

4) v. Bergmann, Zur Diagnose der angeborenen Sacralgeschwülste. Berliner klin. Wochenschr. 1884. S. 761 u. 780.

5) a. a. O. S. 113.

2) Klebs, Cystoma sacrale congenitum. Virchow's Archiv. Bd. XXXVIII. 1867. S. 186.

7) Brodowski, Ueber einen Fall von Sacralgeschwulst bei einem todtgeborenen Kinde. Medycyna. Bd. V. Ref. Virchow-Hirsch's Jahresber. 1877. II. S. 282.

8) Hermann et Tourneux, Sur la perist. de vest. med. etc. Journ. de l'anat. 1887. Ref. Virchow-Hirsch's Jahresber. 1887. I. S. 274.

9) Ritschl, Beitrag zur Lehre von den angeborenen Sacralgeschwülsten. Beitr. zur klin. Chir. Bd. VIII. S. 557.

10) Middeldorpf, Zur Kenntniss der angeborenen Sacralgeschwülste. Virch. Archiv. Bd. CI. S. 37.

11) Hildebrand, Ueber angeborene cyst. Geschwülste der Steissgegend. Langenbeck's Archiv f. klin. Chir. Bd. XLIX. S. 192. 1895.

12) Hertwig, Lehrbuch der Entwickelungsgeschichte. Jena 1898. S. 295.

13) Ziegler, Allgemeine pathol. Anatomie. Jena 1889. S. 306.

14) Luschka, Die Steissdrüse des Menschen. Virchow's Archiv. Bd. XVIII. S. 106. 1860.

15) a. a. O. S. 112 und: Angeborene Steissbeingeschwülste u. s. w. Monatsschr. f. Geburtskunde. Bd. XXIV. S. 1. 1864.

16) M. B. Schmidt, Ueber die Beziehungen der sog. Steissdrüse zu den Steisstumoren. Virchow's Archiv. Bd. CXII. S. 375. 1888.

Digitized by Google

früher auf Grund histologischer Untersuchung obige Annahme als irrig verworfen worden war (Arnold[1]).

Wenn jetzt auch die meisten Autoren darin einig sind, dass zur Annahme einer Intrafötation „Organe oder wenigstens erkennbare Reste von solchen Organen vorhanden sein müssen, welche nicht an dem hinteren Leibesende des Embryo gebildet werden und daher nicht auf Keimversprengung, fötale Abschnürung oder abnorme Entwickelung solcher Organtheile zurückzuführen sind, die bei normaler Entwickelung sich zurückbilden und verschwinden" (Nasse[2]), so hat anderseits wieder Calbet[3]) die Behauptung aufgestellt, „que l'immense majorité des tumeurs congénitales de la région sacro-coccygienne décrites par les auteurs sous les noms de: monstruosités parasitaires, inclusions foetales, tumeurs polykystiques, tératomes, tumeurs mixtes, tumeurs à tissus multiples, tumeurs complexes, sarcomes, fibromes, lipomes, angiomes et lymphangiomes, doivent être rangées dans un même groupe", und dass „ces tumeurs sont dues à un embryon anormalement développé, vivant en parasite sur un frère jumeau ordinairement bien conformé."

Einen sehr versöhnlichen Standpunkt nimmt Baumgarten[4]) ein, indem er die „Fötustheorie" der „Aberrationstheorie" nicht so scharf gegenüber stellen will, da „gegenwärtig ziemlich allgemein angenommen wird, dass auch die Bildung der als Fötus in fötu bezeichneten Form von Doppelmissbildung auf übermässiger Wucherung einer Keimanlage" beruht.

Kümmel[5]) betont dagegen die Nothwendigkeit einer solchen Gegenüberstellung indem „niemand einen in die Bauchhöhle includirten Fötus mit einem einfachen subcutanen Dermoid in Parallele stellen wolle, wenn auch beides sich schliesslich aus einem Ei entwickelt habe." Aber gerade der von ihm beschriebene, wegen eines als Augenanlage gedeuteten Gebildes als subcutaner Parasit aufgefasste Tumor kann so oder so classificirt werden, je nachdem man mit M. B. Schmidt und Aschoff die Möglichkeit der Bildung der

1) Arnold, Ein Beitrag zur Structur der sog. Steissdrüse. Ebenda. Bd. XXXII. S. 293. 1865.

2) Nasse, Beitrag zur Genese der sacrococcygealen Teratome. Langenbeck's Archiv. Bd. XLV. S. 625. 1893.

3) Calbet, Contribution à l'étude des tumeurs congénitales à l'origine parasitaire etc. Thèse de Paris. 1893.

4) Baumgarten, Ueber eine Dermoidcyste des Ovariums mit augenähnlichen Bildungen. Virchow's Archiv. Bd. CVII. S. 515. 1887.

5) Kümmel, Ein Fall von congen. Steisstumor mit augenartigen Bildungen. Ebenda. Bd. CXVIII. S. 37. 1889.

Digitized by Google

pigmentirten angeblichen Retinazellen durch das embryonale Medullarrohr zugiebt oder leugnet (Borst[1]).

Borst (a. a. O.) hat neuerdings in einem eingehenden Sammelreferat die Geschwülste der Sacralregion vom pathologischen Standpunkt aus besprochen und dabei auch die Theorien über die Genese der teratoiden Beckentumoren zusammengestellt; er schliesst sich jenen Autoren an, welche die oben erwähnte strenge Bedingung für die Annahme einer Intrafötation stellen.

Mit anderem Resultat hat allerneuestens Stolper[2]) unter Veröffentlichung einiger Fälle diese Frage besprochen. Im Gegensatz zu Borst ist er zu derselben Ansicht wie Calbet gelangt, indem er für alle teratoiden Geschwülste der Sacralgegend eine doppelte Keimanlage annimmt. Er nennt sie, wie es Wilms[3]) mit den soliden Ovarial- und Hodenteratomen gethan hat, embryoide Geschwülste, womit er sicher diesem Autor keinen Gefallen thut, da Wilms ausdrücklich die Selbständigkeit dieser Tumoren der Ovarien und Hoden in Ursprung, Wachsthum und Bau beweisen und keine Analogie mit den Geschwülsten anderer Körperregionen gestatten, auch speciell keine Gemeinschaft mit den fötalen Inclusionen zugeben will.[4])

Stolper leugnet nicht die Möglichkeit, dass obengenannte embryonale Reste zum Ausgangspunkt einer Geschwulst werden können, meint aber, diese „müssten nach seinen Erfahrungen über Geschwulstbildungen überhaupt eine viel einförmigere Structur und eine einheitlichere Zusammensetzung zeigen, als die sacralen Mischgeschwülste." Bei der grossen Anzahl von embryonalen Störungen, die in der Steissgegend möglich sind, erscheint diese Ansicht etwas gewagt. Stolper stützt seine Beweisführung mit dem Hinweis auf das enge Verbundensein parasitärer Theile mit Tumormassen, die den Mischgeschwülsten absolut gleichen. Er will in diesen Tumormassen „den unentwickelt gebliebenen Antheil der 2. Keimanlage erblicken, deren besser entwickelter das parasitäre Organ bildete." Auf Grund dieser Annahme spricht er auch die keine parasitären Organe enthaltenden Mischge-

1) Borst, Die angeborenen Geschwülste der Sacralregion. Centralbl. f. Allgem. Path. Bd. IX. S. 479. 1898.

2) Stolper, Die angeborenen Geschwülste der Kreuzsteissbeingegend. Deutsche Zeitschr. f. Chir. Bd. L. Januar 1899. S. 208. (Die Arbeit erschien bei Beendigung dieser.)

3) Wilms, Ueber die Dermoidcysten und Teratome u. s. w. Deutsches Archiv f. klin. Med. Bd. LV. S. 289. 1895.

4) Wilms, Die teratoiden Geschwülste des Hodens u. s. w. Ziegler's Beitr. zur pathol. Anat. Bd. XIX. 2. H. S. 233. — Ueber die soliden Teratome des Ovariums. Ebenda. S. 367. 1896.

Digitized by Google

schwülste als unentwickelte 2. Keimanlagen an.[1]) Hierzu ist aber eine Thatsache hervorzuheben, die schon Braune auffiel, nämlich dass gerade in manchen Fällen von absolut sicheren Sacralparasiten dieser gegen die Mischgeschwulst abgekapselt (Himly[2]), ja ganz von ihr getrennt (Luschka[3]) ist und in anderen überhaupt keine derartigen Tumormassen neben dem parasitären Rest vorhanden sind (Garcia Lopez[4]).

Im Hinblick auf diese Thatsache glaube ich, dass die Annahme ebenso nahe liegt, dass in Fällen von Mischgeschwulst mit parasitären Theilen diese 2. Keimanlage die Ursache zu einer Störung der Entwickelungsvorgänge am Steissende wurde, durch welche die Mischgeschwulst entstand. Diese wäre also nicht, wie Stolper will, ein unentwickelter Theil der 2. Keimanlage, sondern aus embryonalen Resten hervorgegangen. In Fällen von reiner Mischgeschwulst wäre ihre Entstehung in einer anderen Störung der Rückbildung der embryonalen Reste zu suchen, wozu die Mannigfaltigkeit der Entwickelungsvorgänge an diesem Ort doch reichliche Möglichkeiten bieten mögen. Förster glaubte, dass in solchen Fällen der fötale Rest, der den Anstoss zur Geschwulstbildung gegeben hatte, selbst spurlos verschwunden sei.

Stolper legt noch besonderen Werth darauf, dass er in jeder seiner drei eingehend mikroskopisch untersuchten Mischgeschwülste Abkömmlinge aller 3 Keimblätter fand. Dies wurde bei vielen Sacraltumoren beobachtet und scheint mir gerade bei angeborenen Tumoren des Steissendes mit seinem complicirten Abschluss nicht wunderbar, da doch gerade hier sämmtliche Keimblätter überschüssige Organtheile hervorbringen.

Es lässt sich ja nicht leugnen — dies hat schon Braune 1862 erkannt —, dass Uebergänge von den einfachsten Formen angeborener Sacraltumoren bis zu den mit Bestimmtheit als Fötus erkennbaren vorhanden sind, doch erscheint mir der Standpunkt mehr berechtigt, der sich bemüht, mit Hülfe der entwickelungsgeschichtlichen Errungenschaften auch den zusammengesetzten Formen eine monogerminale Abkunft zu sichern, als jener (Calbet, Stolper), welcher für alle Sacraltumoren die viel bequemere Erklärung eines Fötus in fötu annimmt.

1) Diese Ansicht ist nicht neu, vgl. Kolisko, Offic. Protokoll d. k. k. Gesellschaft der Aerzte in Wien. Wiener klin. Wochenschr. 1894. S. 392.

2) Himly bei Braune a. a. O. Fall 49. S. 36.

3) Luschka, Ueber ein angeborenes Hygroma cystic. perineale mit Fötus in foetu. Virchow's Archiv. Bd. XIII. S. 411. 1858.

4) Garcia Lopez bei Braune a. a. O. Fall 29. S. 26.

Digitized by Google

Wie früher das Vorhandensein von Darm, welchen wir seit Middeldorpf als Abkömmling des Postanaldarmes deuten, so ist noch jetzt ein extremitätenähnlicher Auswuchs der Grund, den Tumor als Fötus in fötu zu bezeichnen.

Wenn auch die mit anderen parasitären Theilen verbundenen rudimentären Extremitäten als Theile eines Parasiten aufgefasst werden müssen, so wären doch vielleicht diejenigen Fälle von Tripus, in welchen derartige Theile fehlen, und in welchen der 3. Femur mit dem Becken gelenkig verbunden ist (Behn[1]), für eine Polymelie nach Analogie der Polydactylie zu halten.

Der von Förster[2]) angeführte Fall Schmerbach wird von Ahlfeld[3]) als Dipygus parasiticus aufgefasst, „indem ausser der Extremität Spuren eines Beckens zu finden sein werden." Vom Fall Otto's[4]) — Finger auf einer Sacralgeschwulst — nehmen Förster, Schultze, Schwarz eine Doppelbildung an, „da man sich nicht denken könne, dass ein Finger aus dem Keime einer unteren Extremität entstände" (Bornemann[5]). Es dürfte jedoch, wie Braune betont, kaum zu entscheiden sein, ob es sich nicht um eine missgebildete Zehe gehandelt hat.

Wenn sich dann um den überzähligen mit dem Kreuzbein verbundenen Knochen herum nur lipomatöses, in den benachbarten Panniculus adiposus ohne deutliche Abgrenzung übergehendes Gewebe findet, wie im Fall Joseph's[6]), so liegt doch gewiss die Annahme einer Polymelie näher als die eines Parasiten. Zwischen einer doppelten Tibia und einer völlig ausgebildeten dritten unteren Extremität dürfte doch nur ein gradueller Unterschied sein, so wenig jene, so wenig wäre diese als Rest eines Parasiten zu betrachten.

Im Hinblick auf die Frage der monogeminalen oder parasitären Herkunft der Sacraltumoren, dann aber auch wegen seines klinischen Bildes, der Schwierigkeit der Diagnose und des günstigen Resultates der Therapie dürfte ein Fall von allgemeinem Interesse sein, den mein hochverehrter Chef, Herr Geheimrath Schede, den 11. Juli 1898 operirt und mir zur Bearbeitung gütigst überlassen hat.

Im Anschluss an seine Veröffentlichung möchte ich versuchen, die zerstreuten klinischen Notizen über fragliche Tumoren zu

1) Braune a. a. O. S. 17. Fall 13. 2) Förster a. a. O. S. 43.

3) Ahlfeld, Die Missbildungen des Menschen. Leipzig 1880.

4) Otto bei Braune a. a. O. S. 23. Fall 22.

5) Bornemann, Ein Fall von Doppelmissbildung. Arch. f. Gyn. Bd. XXI. S. 205. 1883.

6) Joseph bei Braune a. a. O. S. 26. Fall 30.

Digitized by Google

sammeln und ihre Diagnose, Prognose und Therapie zu besprechen.

Die 24jährige unverheirathete J. U. war vom 26. November 1897 bis 7. Jan. 1898 wegen einer recidivirenden Osteomyelitis des linken Oberarmes in der chirurgischen Klinik zu Bonn behandelt worden. Damals gab sie an, dass sie schon seit ihrem 9. Jahre an immer wieder aufbrechenden Fisteln des linken Oberarmes und Oberschenkels leide, aus denen sich mit Eiter auch schon Knochensttickchen entleert haben. Zur Zeit bestand am Oberarm eine auf rauhen Knochen führende Fistel, und am linken Oberschenkel fanden sich an der Innenseite nahe dem Knie und an der Aussenseite etwas oberhalb der Mitte eingezogene Narben. Den 30. December 1897 wurde nach Spaltung der Oberarmfistel ein Sequester entfernt, und schon den 7. Januar 1898 konnte Patientin als geheilt entlassen werden.

Bei ihrer Entlassung klagte sie zum 1. Male über ziehende Schmerzen im linken Oberschenkel, die in den letzten Tagen manchmal aufgetreten seien. Da Pat. ja auch am Oberschenkel eine Osteomyelitis überstanden hatte, wurden die Schmerzen hierauf bezogen, zumal sich bei Untersuchung in Seitenlage nichts Krankhaftes erkennen liess. Pat. wurde angewiesen, sich bei etwa auftretenden grösseren Beschwerden wieder vorzustellen.

Den 8. Juli 1898 wird Pat. hoch fiebernd (39,7°) mit einer enormen Anschwellung der linken Glutäalgegend in die Klinik gebracht. Sie giebt an, dass sich die Geschwulst in den letzten 4 Wochen entwickelt habe, dass starke Urinbeschwerden aufgetreten seien, und dass sie seit 4 Tagen katheterisirt werden müsse. Die bei ihrer Entlassung geklagten Schmerzen im linken Bein seien stärker geworden, so dass sie in der letzten Zeit nicht mehr gehen konnte.

Befund: Die linke Hinterbacke ist mehr als doppelt so gross als die rechte. Die Haut ist besonders gegen den Damm zu stark geröthet, infiltrirt und schmerzhaft auf Berührung. Man fühlt deutliche Fluctuation, besonders in der Nähe des Afters. Die Rectaluntersuchung lässt eine nach oben nicht abzugrenzende Geschwulst erkennen, durch welche die linke Wand des Rectums stark nach rechts und vorn gedrängt wird; die Vagina ist platt gedrückt, und der Uterus ist derart in die Höhe geschoben, dass er mit dem Finger nicht zu erreichen ist, ebenso ist die Blase nach oben gedrängt, infolgedessen muss der Katheter über 8 cm weit eingeschoben und stark gesenkt werden, um eine Urinentleerung zu ermöglichen.

In Erwägung des hohen Fiebers, der Röthung und Infiltration der Haut und des deutlichen Fluctuationsgefühls wird vom aufnehmenden Arzt die Diagnose auf Abscess gestellt und parallel der Medianlinie nahe dem After eine Incision gemacht. Diese, sowie mehrere Punktionen ergeben jedoch ein negatives Resultat. Da das Gewebe auf der Schnittfläche ziemlich homogen weisslich und weich erscheint, wird ein Sarkom angenommen und Pat. zur Operation in die Klinik aufgenommen.

Den 11. Juli Operation; Operateur Herr Geheimrath Schede. Nachdem eine sehr tiefe Punktion eine braune, jaucheähnliche, trübe, jedoch nicht nach Koth riechende Flüssigkeit ergeben hat, wird in Steinschnittlage durch eine quer über die Höhe der Geschwulst verlaufende, 4 cm

Digitized by Google

nach aussen und oben vom After beginnende, ca. 10 cm lange Incision eine Höhle eröffnet, aus der sich 2—3 l obiger Flüssigkeit entleert, und deren Wandung mit Darmschleimhaut bedeckt zu sein scheint. Nach Ausspülen der Höhle lässt eine genaue Untersuchung per rectum und von der Höhle aus keine Verbindung beider erkennen. Die Cyste liegt unter der Glutäalmusculatur und erstreckt sich neben dem Rectum in das Cavum ischiorectale, die Vagina und den Uterus vor sich her drängend. Der Tumor wird nun stumpf herausgeschält, er lässt sich ziemlich leicht entfernen und haftet nur an der Innenfläche des Kreuzbeines etwas fester, dieses fühlt sich normal an, insbesondere ist keine Spaltbildung zu bemerken. Beim Entfernen infiltrirter, an die Cystenkapsel angrenzender Massen — anscheinend Muskelpartien — stösst man auf einen 2. im Beckenbindegewebe sitzenden, nierengrossen und nierenförmigen Tumor, der beim Durchschnitt seiner dünnen Kapsel mit einer weissgelben, käsigen, homogenen Masse gefüllt erscheint, in der sich blonde, kleine Härchen finden.

Zwischen Vagina und After wird am hinteren Ende des linken Labium majus, parallel der Medianlinie, eine Contraincision gemacht und die Wundhöhle tamponirt.

Sie verkleinert sich rasch bei anfangs ziemlich reichlicher Secretion. Pat. erholt sich gut, ist dauernd fieberfrei und hat nicht die geringsten Urinbeschwerden mehr. Sie steht nach 6 Wochen auf und wird den 18. September nach völliger Vernarbung der Operationswunde als geheilt entlassen.

Als nach der Operation auch der Vater der Patientin eingehend über die Entwickelung des Tumors befragt wird, giebt er an, dass er bei seiner Tochter schon gleich nach der Geburt eine Geschwulst gefühlt habe, die allmählich gewachsen sei, weshalb im 9. Jahre ein Einstich gemacht worden sei, aus dem sich eine eiterähnliche Flüssigkeit entleerte. Die Wunde heilte nach 2—3 Wochen zu, worauf ganz allmählich die Geschwulst wieder grösser wurde, so dass sie noch zweimal, das letzte Mal vor 6 Jahren, entleert werden musste.

Die Geschwulst ist eine einkammerige Cyste von Kindskopfgrösse, sie besitzt drei kurze, rundliche, blindendigende Ausstülpungen von der Weite des Darmlumens und ist überall von einer samtartigen, der Darmschleimhaut gleichenden Schleimhaut ausgekleidet. Es ist keine regelmässige Faltenbildung vorhanden, ausser kleineren Fältchen unterbrechen nur einige gratartige Einschnürungen die sonst glatte Innenfläche. Die Cystenwand ist fast überall $^1/_2$—1 cm dick und grenzt sich scharf gegen die anliegende mitexstirpirte als infiltrirtes Muskel- und Fettgewebe imponirende Tumormasse ab. Diese Gewebstheile lassen sich längs der Einschnittlinie leicht von der Cystenwand trennen, die an ihrer Aussenfläche glatt erscheint.

Nach diesem makroskopischen Befund wird die Cyste als einfaches Enterokystom, wie sie in der Bauchhöhle schon häufig ge-

Digitized by Google

funden wurden (Roth[1]), Nasse[2]) u. a.) und der 2. Tumor als Dermoidcyste aufgefasst.

Bedenklich erschien nur die Lage im kleinen Becken. Da die Enterokystome auf Entwickelungsstörungen im Bereich des Ductus omphalo-mesentericus (Nasse), auf Abschnürung des Meckel'schen Divertikels zurückgeführt werden, wurden bisher nur in der Bauchhöhle oder innerhalb des Mesentericus vorgefundene Darmcysten als Enterokystome angesprochen. Bei einer im Mediastinum post. gelegenen Darmcyste war die Möglichkeit offen gelassen, dass sie vom Oesophagus abgeschnürt oder bei Abschnürung aus dem Dünndarmdivertikel, bezw. Dottergang zur Zeit der noch gemeinsamen Pleuraperitonealhöhle nach oben verschoben worden sei (Roth). Ob für unsere Cyste eine Abschnürung vom Rectum anzunehmen sei, erschien fraglich. Doch fand sich in der Litteratur auch ein Fall, der als erstes und einziges Enterokystom der Sacralregion veröffentlicht war, obgleich er sogar hinter dem Kreuzbein sass (Kuzmik[3])), so dass sich der unsere ihm als 2. Fall von Enterokystom der Sacralregion anzureihen schien.

Aus dem kurz geschilderten mikroskopischen Befund dieses Falles war zu ersehen, dass die Cyste normale Darmschleimhaut und vollkommene Structur des Darmes aufgewiesen hatte, ein an die Cystenwand nach aussen angrenzendes „resistenteres blasenartiges Gebilde" war nicht näher charakterisirt.

Die mikroskopische Untersuchung[4]) unseres Tumors ergab nur folgendes: Die Wand der grossen Cyste zeigt alle Schichten der Darmwandung, wobei sofort die ausserordentlich starke Ausbildung der circulären und longitudinalen Muskelschicht auffällt. Der Innenrand ist glatt ohne Zotten, an einzelnen Stellen ist er durch faltige Erhebungen der Submucosa wellenförmig. In regelmässigen Reihen stehen die einfachen Blindschläuche der Lieberkühn'schen Drüsen mit ihrem einschichtigen hohen cylindrischen Epithel, das an verschiedenen Stellen verschieden zahlreiche Becherzellen erkennen lässt, aber nur die Drüsen nicht aber den zwischen den Drüsenmün-

1) Roth, Ueber Missbildungen im Bereich des Ductus omphalomesentericus. Virch. Arch. LXXXVI. Bd. 1881. S. 371.

2) Nasse, Ein Fall von Enterokystom. Langenb. Arch. XLV. Bd. 1893. S. 700.

3) Kuzmik, Ein Fall von Darmcyste. Deutsche Zeitschr. f. Chir. XLI. Bd. 1895. S. 199.

4) Härtung in Alkohol, Färbung mit Carmalaun, Doppelfärbung mit Hämalaun und Eosin und nach van Gieson (Hämatoxylin und Pikrinsäure-Fuchsinlösung).

Digitized by Google

dungen liegenden Theil der inneren Oberfläche der Cystenwand bekleidet, hier reicht die Tunica propria bis an die Oberfläche heran. Diese ist reich an Lymphocyten, hier und da finden sich Solitärknötchen, wogegen Peyer'sche Haufen fehlen. Die Muscularis mucosae ist deutlich entwickelt. Die Submucosa ist breit, stellenweise sehr reich an Blutgefässen. Die Ring- und Längsmuskelschicht ist sehr breit und scharf gesondert, an sie reiht sich eine Schicht fibrillären Bindegewebes mit zahlreichen elastischen Fasern (Orceïnfärbung) an, worauf lockeres gefässreiches, auch Fett enthaltendes Gewebe den Uebergang zu den mitexstirpirten Gewebstheilen bildet.

Diese Gewebstheile bestehen nun aber, wie bei genauerer Untersuchung makroskopisch auf zahlreichen Querschnitten erkannt wird, aus einem Conglomerat von Cysten und Cystchen, knolligen und strangförmigen Tumoren.

Ein dem Proc. vermiformis an Dicke gleichender rundlicher Strang wird isolirt und verfolgt. Er erweist sich als Fortsatz der Darmcyste von so kleinem Lumen, dass dieses von ihrem Inneren nicht zu erkennen war. Das Lumen theilt sich in 2 Schläuche, die blind enden. Mikroskopisch weist die Wand des Fortsatzes die Structur der Darmcyste auf, doch ist die Schleimhaut gleichsam gewuchert, die Schläuche der Lieberkühn'schen Drüsen sind länger, theilen sich da und dort in zwei und enthalten auffallend viele Becherzellen.

Eine zweite feine Ausstülpung der Darmcyste mit ebenfalls anfangs sehr kleinem, sich aber unregelmässig erweiterndem und spaltendem Lumen lässt sich nicht als Schlauch isoliren, sondern verästelt sich mehrfach zwischen den Tumormassen, um überall blind zu enden. Auch hier fällt mikroskopisch die Grösse der Schleimhautdrüsenschläuche und ihr Reichthum an Becherzellen auf.

Die stecknadelkopf- bis nussgrossen Cysten enthalten eine krümmlige, weissgelbe Masse, die mikroskopisch Detritus, grosse, platte Zellen und Cholestearintafeln erkennen lässt. Sie sind theilweise mit einem mehrschichtigen platten Epithel ohne Verhornung der obersten Schichten ausgekleidet, einzelne zeigen ein einschichtiges Cylinderepithel, das stellenweise in plattes Epithel übergeht. Dieses auffallende Verhalten zeigt sich besonders deutlich an solchen Stellen, wo die Wand der Cyste durch kleine papilläre, zungenförmige Erhebungen Buchten bildet, die oft nur einen engen Eingang haben. Hier sind die Buchten mit cylindrischem Epithel bekleidet, während die angrenzende Cystenwand Plattenepithel aufweist. Bemerkenswerth sind auch die Bilder, wo der Inhalt der mit Cylinderepithel

Digitized by Google

besetzten Cyste grosse platte Epithelien zwischen dem Detritus aufweist. Stellenweise sind inmitten des Plattenepithels rundliche Mündungen tubulöser Drüsen zu erkennen, die in einer Cyste Becherzellen aufweisen; da sich in der Wand dieser Cyste auch ein Lymphknötchen findet, dürfte es sich um einen Uebergang in Darmepithel handeln.

An das Epithel dieser Cysten reiht sich zellreiches Bindegewebe, in anderen Cysten folgt auf eine einfache Lage kubischen oder Cylinderepithels eine schmale Schicht concentrisch angeordneten fibrösen, zellarmen Gewebes.

Ein Cystchen zeigt ein auffallend hohes Cylinderepithel bei starker Faltung der Wand, auch hier ist das angrenzende Gewebe sehr zellreich.

Die soliden Theile, in welche diese Cysten eingebettet sind, bestehen fast ganz aus Zügen glatter Muskelfasern, die, in Bündeln geordnet, sich unregelmässig durchflechten. Das dazwischen liegende fibrilläre Bindegewebe hebt sich bei der Doppelfärbung nach van Gieson besonders gut von ihnen ab.

Inmitten der soliden Massen finden sich da und dort einzeln oder in Häufchen Quer- und Längsschnitte tubulöser mit Cylinderepithel ausgekleideter Drüsenschläuche, dann breitere Spalten von demselben Aussehen, so dass es sich offenbar um dilatirte Drüsengänge handelt. Ferner sieht man vereinzelte Herde zellreichen, adenoiden Gewebes ohne scharfe Grenze zwischen den Muskel- und Bindegewebszügen liegen und in ihre Spalträume sich fortsetzen. Wo das Gewebe lockerer wird, zeigt sich Fettgewebe, das auch die Umgebung der compacten Massen bildet. Hier wird es von grossen Gefässen durchzogen, und hier finden wir theils einzeln, theils zu mehreren zwischen den Fettzellen, dann aber auch in Haufen vom umgebenden Gewebe abgesondert Zellen von auffallendem Bau.

Es sind grosse rundliche oder unregelmässig ovale Zellen mit feinkörnig granulirtem Protoplasma und grossem, bläschenförmigem Kern, der innen ein stark gefärbtes Kernkörperchen enthält. Häufig spitzt sich das Protoplasma schwanzartig zu, doch lässt sich im Schnittpräparate nirgends mit Bestimmtheit ein Uebergang in einem Fortsatz feststellen. Diese Bilder sind dieselben, wie sie Goldscheider und Flatau[1]) von Ganglienzellen bieten. Der Versuch, diese Zellen in einem Zupfpräparat mit Hülfe von Osmiumsäure zwecks Nachweis von Fortsätzen zu isoliren, gelingt bei der Kleinheit der Häuf-

1) Goldscheider und Flatau, Normale und pathologische Anatomie der Nervenzellen. Berlin 1898. Tafel I. Fig. 2 u. 5.

Digitized by Google

chen nur mit grösster Mühe, doch lassen sich auch so keine Fortsätze nachweisen, vielmehr gleichen die isolirten Zellen den von v. Lenhossek[1]) und Knauss[2]) abgebildeten. Die Färbung nach v. Lenhossek mit Toluidinblau giebt typische Bilder, die nicht daran zweifeln lassen, dass es sich um Ganglienzellen handelt. In dem Protoplasma tritt dabei das Tigroid deutlich hervor. Die Zellen zeigen eine dünne bindegewebige Hülle, die sich bei den zu Häufchen zusammenliegenden in eine deutliche gemeinsame Kapsel verdickt.

Die Wand der getrennt exstirpirten nierenförmigen Cyste zeigt den typischen Bau der Haut.

Die obersten Schichten des Stratum corneum sind verhornt und in dünnen homogenen Plättchen abgehoben, die angrenzenden platten kernhaltigen Zellen gleichen in ihren tieferen Schichten den Zellen des Rete Malpighi und schliessen, wie dieses, mit einer Reihe hoher Epithelzellen ab. Das an die Epidermis grenzende Bindegewebe sendet einzelne Papillen aus; es enthält zahlreiche plattgedrückte Talgdrüsenschläuche und einzelne Haarbälge. Ein deutlich abgegrenztes Stratum subcutaneum weist glatte Muskelfasern, elastische Fasern und Fettgewebe auf.

Wie wir gesehen haben, lässt der mikroskopische Befund bei unserem Sacraltumor an Mannigfaltigkeit nichts zu wünschen übrig.

Da Borst den mikroskopischen Befund der bisher veröffentlichten Fälle zusammengestellt hat, verzichte ich darauf, den unseres Falles mit jenen zu vergleichen. Allen ist dieser enorme Formenreichthum gemein.

Nur eine Abweichung sei betont, die sich auch in Ritschl's[3]) Fall fand. Das ist das auffallende Verhalten des Cylinderepithels in der Darmcyste, das zwar die Lieberkühn'schen Drüsen, aber nicht die freie Oberfläche der Cyste bekleidet. Ich möchte es mit einer Maceration und Abstossung des zarten Epithelbesatzes erklären, wie sie wohl durch den eitrigen jauchigen Inhalt veranlasst sein konnte. Dagegen läuft unsere Muscularis nicht wie bei Ritschl und Nasse[4]) (Fall III) in den verschiedensten Richtungen durch-

---

1) v. Lenhossek, Ueber den Bau der Spinalganglienzellen des Menschen. Arch. f. Psych. XXIX. Bd. S. 345. 1897. Tafel. Fig. 5—8.

2) Knaus, Zur Kenntniss der echten Neurome. Virch. Arch. CLIII. Bd. 1898. Fig. 2Ba.

3) Ritschl a. a. O. S. 565.

4) Nasse a. a. O. S. 693.

Digitized by Google

einander, sondern ist äusserst exact in eine Ring- und Längsmuskelschicht getrennt, auch durch eine Muscularis mucosae und eine Submucosa von der Schleimhaut abgegrenzt, welche beide bei Ritschl fehlen.

Dann fordert ein Befund zu eingehenderer Würdigung heraus: die Ganglienzellen. In manchen Sacraltumoren wurden „embryonale graue Hirnsubstanz", „hirnartige Massen" oder „embryonale Centralnervensubstanz", „Gliagewebe" gefunden (Buzzi 2. Fall, Virchow, Mackenrodt[1]), Kümmel, Spöndly, Stolper).

Perman[2]) fand in der Wand eines dorsalen Sacraltumors Neurogliazellen, ausserdem „grosse protoplasmatische polygonale Zellen mit Ausläufern in Riesenzellen von sehr unregelmässiger Form. Die Natur dieser Zellen, nämlich inwiefern sich unter ihnen Ganglienzellen finden, hat noch nicht bestimmt werden können."

Aehnlich beschreibt Hildebrand eine in seinem Fall III gefundene wallnussgrosse, aus Neuroglia bestehende Einstülpung einer Cyste, „ausserdem liegen an einzelnen Stellen in grösserer Menge eine Anzahl von grösseren Zellen, die theils rund, theils oval, theils mit Fortsätzen versehen, grössere Kerne haben und Ganglienzellen durchaus ähnlich sind."

Hofmockl sah in einem theilweise präsacralen Tumor gliöses Gewebe an der Oberfläche untermengt mit Zellen vom Aussehen der Ganglienzellen.

Wie Ganglienzellen nur in einigen wenigen Sacraltumoren gefunden wurden, so sind sie überhaupt in Geschwülsten selten beobachtet worden. Klebs[3]), Soyka[4]), Perls[5]), Axel Key[6]), Borst[7]), Busse[8]) und Knauss haben ganglienhaltige Neurome beschrieben. Knauss hat an der Hand multipler echter Neurome das Vorkommen neugebildeter Ganglienzellen nachgewiesen. Er

1) Mackenrodt, Fall von Sacralgeschwulst bei einem siebenmonatlichen Fötus. Zeitschr. f. Geburtsh. u. Gynäk. 1891. S. 414.

2) Perman, Ein Fall von cystösen Sacrococcygealteratom. Arch. f. klin. Chirurgie. XLIX. Bd. 1895. S. 656.

3) Klebs, Beiträge zur Geschwulstlehre. Prager Vierteljahrsschrift. CXXXIII. Bd. 1877. Cit. nach Busse.

4) Soyka, Ueber den Bau und die Stellung der multiplen Neurome. Prager Vierteljahrsschr. CXXXV. Bd. 1877. Cit. nach Busse.

5) Perls, Arch. f. Ophthalm. XIX. Bd. Cit. nach Busse.

6) Key Axel, Neuroganglioma verum periph. Hygiea 1879. Cit. nach Busse.

7) Borst, Ein Fall von wahrem Neuroma ganglionare. Sitzungsbericht der phys. med. Gesellsch. zu Würzb. XIII. Sitzung. 1897.

8) Busse, Ein grosses Neuroma gangl. d. Nerv. symp. Virch. Arch. CLI. Bd. Suppl.-Heft. 1898. S. 66.

Digitized by Google

möchte sie auf eine Wucherung der sympatischen Gefässnerven zurückführen.

Vor kurzem hat Beneke[1]) ein grosses gangliöses Neurom beschrieben, das durch seinen Sitz im Becken hinter dem Uterus für uns auch klinisch von Interesse ist, besonders da es, wie manche Sacraltumoren, ein Geburtshinderniss gebildet und zur Perforation des Kindes geführt hat.

Beneke glaubt, dass vielleicht der Sympaticus oder bei Entwickelung des Sympaticus versprengte Keime den Ausgangspunkt für derartige Geschwülste liefern.

In der Discussion über die Fälle Beneke's und Knauss's (70. Vers. deutscher Naturforscher u. Aerzte in Düsseldorf) wurde die Echtheit der Ganglienzellen angezweifelt (v. Recklinghausen[2]); auch diese Discussion zeigte uns, welche Wichtigkeit der Frage der Neubildung von Ganglienzellen beigelegt wird.

In unserem Fall glaube ich den Befund nicht als so bemerkenswerth hinstellen zu sollen. Denn der Sitz der Häufchen ganz am Rand des Tumors und ihre Abgrenzung gegen die eigentliche Tumormasse scheint mir dafür zu sprechen, dass wir es hier einfach mit einigen kleinen Sympaticusknötchen zu thun haben, die mit dem Tumor äusserlich verwachsen waren.

Wenn wir nun den makroskopischen und mikroskopischen Befund unter dem Gesichtspunkt der Organähnlichkeit prüfen, so könnten wir wohl nur die Darmcyste als solches gelten lassen. Darmtheile sind aber in sehr zahlreichen teratoiden Mischgeschwülsten gefunden und von den meisten Autoren auf den Postanaldarm zurückgeführt worden (Middeldorpf, Nasse, Ritschl, Hildebrand, Spöndly[3]).

Eine processus-vermiformisartige Ausstülpung der Darmcyste, wie in unserem Fall, liess gelegentlich das Darmstück als Coecum erscheinen (Stanley[4]), wodurch die parasitäre Natur des Tumors gesichert erschien.

Es ist kein Zweifel, dass es sich in unserem Fall um eine teratoide Mischgeschwulst handelt. Bei der Benutzung der v. Berg-

1) Beneke, Ueber gangliöse Neurome. Centralbl. f. Pathologie. 1898. IX. Nr. 20. S. 846.

2) Ströbe, Bericht über d. Verh. d. Deutsch. path. Gesellsch. auf d. 70. Vers. deutsch. Naturf. u. Aerzte in Düsseldorf. Centralbl. f. Path. 1898. IX. Bd. Nr. 20. S. 847.

3) Spöndly, Ueber Pigment in einem Sacrococcygealteratom. Dissertation. Zürich 1894.

4) Stanley, Calbet a. a. O. Obs. XXIII. Bd. S. 139.

Digitized by Google

mann'schen[1]) Eintheilung der Sacralteratome in einfache Dermoide, zusammengesetzte Dermoide, Cystosarkome und unzweifelhaft subcutane Parasiten würden wir ihn für ein zusammengesetztes Dermoid erklären, da die Abtheilung Cystosarkome mit den zusammengesetzten Dermoiden vereinigt worden ist (Nasse[2]), nachdem diese Bezeichnung schon früher von Virchow[3]) als durchaus ungeeignet verworfen worden war.

Ob sich nicht auch Kuzmik's oben erwähnter „räthselhafter" Fall bei näherer mikroskopischer Untersuchung des „consistenteren blasenartigen Gebildes" und angrenzender Gewebstheile als solcher ergeben hätte, bleibe dahingestellt.

Es bliebe nun die Frage zu beantworten, ob unsere teratoide Mischgeschwulst monogerminalen Ursprungs oder als Fötus in fötu aufzufassen ist. Wenn wir die Forderung acceptiren, dass zur Annahme eines Parasiten wenigstens Reste von solchen Organen vorhanden sein müssen, welche nicht von dem hinteren Leibesende des Embryo gebildet werden, so haben wir keinen Grund, in unserem Tumor einen rudimentären Fötus zu sehen. Das Darmstück führen wir auf den Postanaldarm zurück. Hildebrand[4]) thut dies ohne weiteres mit allen Cysten, „die Cylinderepithel in irgend einer Form oder cubisches Epithel" besitzen. Die besonders auffallenden Bilder, die wir in den kleinen Cysten mit Uebergängen von Platten- in Cylinderepithel sahen, lassen sich nach Hildebrand mit dem Epithelwechsel des Schwanzdarmes erklären, nach Borst[5]) auf den Rest des Schwanzdarmes und Canalis neuroentericus zurückführen.

Wenn wir aber berücksichtigen, dass wir in Plattenepithelcysten besonders in den Punkten, die durch papilläre Excrescenzen gebildet werden, Cylinderepithel gefunden haben, so erscheint die — auch von Hildebrand angedeutete — Erklärung wahrscheinlicher, wonach die Verschiedenheit des Epithels durch Zusammenfluss zweier mit verschiedenem Epithel bekleideten Cysten zustandegekommen ist. Haben wir doch gerade Bilder gesehen, wo eine kleinere Cyste in eine grössere Cyste einmündete. Die papillären Zungen, die sich in das Lumen der Cysten hinein erstrecken, dürften dann als Reste der Wandungen aufgefasst werden.

---

1) v. Bergmann a. a. O. S. 781.
2) Nasse a. a. O. S. 686.
3) Virchow a. a. O. Berl. klin. Wochenschr. 1869. S. 194.
4) Hildebrand a. a. O. S. 196.
5) Borst a. a. O. S. 484.

Digitized by Google

Ritschl[1]) führt Cysten mit mehrschichtigem Plattenepithel, denen aber ein deutlich dermoidaler Charakter fehlt, auf die Vestiges coccygiens zurück, obwohl der Tumor ventral vom Kreuzbein lag. Uns scheint die Erklärung auch dieser Cysten, wie des typischen, Haare und Talgdrüsen aufweisenden Dermoids, mit Einstülpungen der äusseren Haut natürlicher.

Nach alledem scheint es berechtigt, Entwickelungsstörungen am unteren Stammesende mit der Genese unseres Tumors in Zusammenhang zu bringen und seine parasitäre Natur auszuschliessen.

Wenn ich es nun unternehmen will, die klinischen Notizen über die Sacraltumoren mit Ausschluss der reinen Spina bifida und der Schwanzbildungen in einem Bild zu vereinigen und mit ihrer Hülfe und mit Bezug auf unseren Fall die Diagnose, Prognose und Therapie dieser Geschwülste zu besprechen, so dürften einerseits nur diejenigen Tumoren von besonderem Interesse für uns sein, die ganz oder theilweise an der Vorderseite des Steiss- und Kreuzbeines gelegen sind, da die anderen nur nach aussen prominirenden wegen ihrer geringen Beschwerden nur vom ästhetischen[2]), resp. praktischen Gesichtspunkt aus einen therapeutischen Eingriff geboten erscheinen lassen, der allerdings gelegentlich durch Verwechselung (Krieger[3]) oder Combination der Geschwulst mit Spina bifida (Rizzoli[4]), Middeldorpf[5]), Garcia Lopez, Bruns[6]) erschwert werden kann, anderseits scheint es mir aber wegen der Gleichartigkeit des klinischen Bildes und des therapeutischen Vorgehens zwecklos, hier die Intrafötationen, zusammengesetzten und einfachen Dermoide getrennt abzuhandeln.

Sänger[7]) und nach ihm Schulze[8]) und de Quer-

1) Ritschl a. a. O. S. 575.

2) Es ist interessant, dass der Wechsel der Mode dem Chirurgen Patienten zuführen kann, wie ein Fall zeigt (Calbet, a. a. O. Obs. 111), in dem das Verschwinden der Tournüre das mit einem Sacraltumor behaftete 24jährige Mädchen zur Operation bewog, nachdem ihr früher die geschickte Verdeckung die Theilnahme an Bällen gestattet hatte.

3) Krieger bei Braune a. a. O. S. 74. Fall 83.

4) Rizzoli bei Kleinwächter, Ueber operirte Kreuzbeinparasiten. Zeitschr. f. Heilkunde Bd. IX. S. 1. 1888. Fall 15.

5) Middeldorpf bei Braune a. a. O. S. 46. Fall 8.

6) Bruns bei Schreiber, Beitrag zur Casuistik der angeb. Sacralgeschwülste. Deutsche Zeitschr. f. Chir. Bd. XI. S. 331. 1879.

7) Sänger, Ueber Dermoidcysten des Beckenbindegewebes u. s. w. Arch. f. Gynäkol. Bd. XXXVII. S. 100. 1890.

8) Schulze, Retrorectale Dermoidcysten und ihre Exstirpation. Deutsche med. Wochenschr. 1895. Nr. 22.

Digitized by Google

vain[1]) haben die Dermoide des Beckenbindegewebes für sich gesammelt und ihr klinisches Verhalten und ihre Operation besprochen. Bei einer grossen Anzahl von teratoiden Mischgeschwülsten und Parasiten ist aber der Untersuchungsbefund derselbe wie bei den von den genannten Autoren aufgeführten Fällen Solowjew's[2]), Trzebicky's[3]), v. Biernacki's[4]), Birkett's[5]); es sind eben auch zwischen Steiss-, bezw. Kreuzbein und Mastdarm gelegene Geschwülste, die diesen und die Blase mehr oder weniger verdrängen und dementsprechende Beschwerden verursachen. Am besten wird dies durch einen Sänger'schen Fall illustrirt, dessen klinische Symptome ganz denen unserer teratoiden Mischgeschwulst gleichen.

Fall Deahna's[6]): Bei einem 18jährigen, bisher gesunden Mädchen hat sich innerhalb weniger Tage unter Leibschmerzen, Erbrechen, Urin- und Stuhlverhaltung folgender Zustand entwickelt: Leib stark aufgetrieben, die stark gefüllte Blase ist mit dem Uterus durch einen retrorectalen, kindskopfgrossen Tumor aus dem Becken heraus über die Symphyse verdrängt, der Mastdarm nach vorn und rechts. — Punktion vom Rectum aus, Vereiterung, Spaltung der Cyste, dabei Einriss der Mastdarmwand; infolge gangränösen Decubitus der Scheiden- und Harnröhrenwand Cysten-Scheiden- und Scheiden-Harnröhrenfistel. Nach 10 Monaten noch Eiterung und eine Cysten-Mastdarmfistel.

Sänger will ausdrücklich die Selbständigkeit der Dermoidcysten des Beckenbindegewebes begründen, die mit Ovarialdermoiden, Sacralteratomen etc. verwechselt worden seien, führt aber unter seinen 11 Fällen einfacher Dermoidcysten einen an (Walzberg[7]), der nach seinem mikroskopischen Befund entschieden unter die teratoiden Mischgeschwülste zu rechnen ist, weshalb ihn auch Hildebrand (a. a. O.) mit anderen Steisstumoren zusammen veröffentlicht hat. Wenn also Sänger sagt (S. 119): „Von den Sacralcysten und Sacralteratomen unterscheiden sich die im Bereich des Kreuzsteissbeines vorkommen-

1) de Quervain, Ueber die Dermoide des Beckenbindegewebes. Arch. f. klin. Chir. Bd. LVII. 1898. S. 129.

2) Solowjew, Ein Fall von Atheromcyste u. s. w. Medizinskoje Obosrenje. 1883. ref. Centralbl. f. Chir. 1884. S. 96.

3) Trzebicky, Ein Beitrag zur Localis. der Dermoidcysten. Wien. med. Wochenschr. 1885. Nr. 13, nach Sänger a. a. O.

4) v. Biernacki, Eine retrorectale Dermoidcyste. Diss. Berlin 1887.

5) Birkett, Guy's Hospital Reports 1859. Vol. V. p. 252, ref. nach Sänger.

6) Deahna, Retrorectale Dermoidcyste. Arch. für Gynäkologie Bd. VII. S. 305. 1875.

7) Walzberg, Ein Fall von Steissgeschwulst. Deutsche Zeitschr. f. Chir. Bd. X. S. 530. 1878. Dieser Fall figurirt in der Calbet'schen Sammlung als Obs. 46 Walzberg und als Obs. 52 Wurtzberg.

Digitized by Google

den Dermoidcysten des Beckenbindegewebes durch ihren charakteristischen einfachen Bau nebst Inhalt", so darf er einen Tumor nicht mit aufzählen, der neben Cysten mit niedrigem cubischem, solche mit Cylinderepithel aufweist und Knochen, Knorpel und Muskelgewebe enthält. Zum letzten Satz seiner Beweisführung: „In dem Hauptwerk über erstere (Steissteratome) von W. Braune finden sich daher Dermoidcysten nicht verzeichnet", ist zu bemerken, dass der einzige bei Herausgabe der Braune'schen Arbeit 1862 bereits veröffentlichte Fall der Sänger'schen Sammlung (Fall Birkett's) auch von Braune mit aufgeführt wird (S. 83)!

Den Dermoidcysten des Beckenbindegewebes „klinisch wie therapeutisch eine eigene Stellung" anzuweisen, wie es Sänger thut, dürfte nach alledem überflüssig sein.

Zwar will dies auch de Quervain, empfiehlt aber bei Besprechung der Therapie das von ihm angewandte Operationsverfahren für „alle hochsitzenden Geschwülste der Kreuzbeinaushöhlung" und giebt damit doch deutlich zu, dass diese in klinischer und therapeutischer Beziehung zusammengehören. Wenn de Quervain übrigens die Aufzählung der Beckendermoide bis 1897 vervollständigen wollte, waren auch Fälle wie die von Nasse 5. Fall 1893 und Bumann 1872 [1]) heranzuziehen, die durch ihren Sitz gewiss ebenso den Titel Beckendermoide verdienen wie der Fall Birkett's. Warum er die von Bergmann'schen Fälle als ganz oberflächlich liegend und streng genommen nicht mehr zur Beckenhöhle gehörend von seiner Sammlung ausschliesst, ist nicht gut zu verstehen, da speciell einer derselben, der von Bessel-Hagen operirte, mit dem aufgenommenen Fall Schulze's Aehnlichkeit hat, indem es sich in beiden Fällen um zwei verschieden hoch sitzende Schwestercysten handelt. Jedenfalls erscheint die Lage dieser Dermoide im Becken nach der Beschreibung von Bergmann's [2]) unzweifelhaft. Ueber den mit der Annahme einer einfachen Dermoidcyste nicht harmonirenden mikroskopischen Befund im Fall Walzberg's geht de Quervain mit der Bemerkung hinweg: „wenn dabei nicht irgendwo ein Irrthum mit unterlaufen ist!"

Ich glaube also, dass in klinischer und therapeutischer Beziehung alle diejenigen angeborenen Geschwülste zusammenzufassen sind, welche ganz oder theilweise in der Excavatio ossis sacri oder dem Cavum ischio-rectale liegen, und halte es in dieser Hinsicht für neben-

1) Bumann, Bull. de la Soc. méd. de la Suisse 144. ref. n. Calbet a. a. O. Obs. 90.

2) v. Bergmann a. a. O. S. 782.

Digitized by Google

sächlich, ob sie nach aussen und hinten reichen oder nach unten ein mehr oder weniger grosses Anhängsel haben. Ihren Ursprung dürften sie ja doch alle vor dem Steiss-, bezw. Kreuzbein haben, denn es leuchtet ein, dass ein hier sitzender Tumor sich nach der Seite des geringsten Widerstandes ausbreiten und seiner Schwere folgen, ein aussen gelegener sich aber kaum ins Becken hinein ausdehnen wird. Wenn sich, wie in einem von Virchow[1]) veröffentlichten Fall, bei einem evident retrosacralen Tumor ein Theil der Masse im Becken findet, so ist damit doch nicht gesagt, dass dieser Theil ins Becken eingedrungen ist, vielmehr lässt die verschiedene Zusammensetzung des Tumors aus Meningocele und teratoider Mischgeschwulst vermuthen, dass letztere ihren Ursprung im Becken hatte, herausgewachsen ist und den Meningocelensack umlagert hat.

Für den präsacralen Ursprung derartiger Tumoren spricht auch die häufig constatirte stärkere Entwickelung der Art. sacr. media, die den Tumor versorgt (Klebs[2]), Beyer 1. Fall[3]).

Ausserdem lässt sich die oft gefundene Umbiegung des Steissbeines und des unteren Kreuzbeinendes nach hinten am einfachsten als Druckwirkung des aus dem Becken herauswachsenden Tumors erklären. Diese Umbiegung findet sich sowohl bei Parasiten, Mischgeschwülsten als bei einfachen Cysten (Saxtorph[4]), Kühnemann[5]), Kornalewski[6]), Menzel[7]), Bumann[8]), Fall II Depaul[9]), Strassmann[10]), Knopf[11]), Leriche[12]) u. a.), die auch hierin ein gleichartiges Verhalten ihrer Umgebung gegenüber documentiren. Der aus dem Becken herausgewachsene Theil des Tumors wird sich, wenig beengt durch die sehr dehnbare Haut, rascher entwickeln. Dadurch wird häufig der Anschein erweckt werden, als ob der grosse

1) Virchow, Hirnartige Geschwulst am unteren Stammesende. Monatsschr. f. Geburtshülfe. Bd. IX. S. 259.

2) Klebs, Cystoma sacrale congenitum. Virch. Arch. Bd. XXXVIII. S. 186.

3) Beyer, Beiträge zur Casuistik der congenitalen Sacraltumoren. Diss. Halle 1885.

4) Saxtorph bei Braune, a. a. O. S. 65. Fall 63 und 64.

5) Kühnemann, Ein Fall von Sacralgeschwulst. Diss. Berlin 1870.

6) Kornalewski, Zur Casuistik der congenitalen Sacralgeschwülste. Diss. Königsberg 1876.

7) Menzel, Ein Fall von angeborener Sacralgeschwulst. Archiv f. klin. Chir. Bd. XXII. S. 691. 1878.

8) Bumann bei Calbet, a. a. O. S. 201. Obs. 91.

9) Depaul bei Calbet, a. a. O. S. 204. Obs. 95.

10) Strassmann bei Braune, a. a. O. S. 59. Fall 38 und S. 67. Fall 71.

11) Knopf bei Braune, a. a. O. S. 62. Fall 48.

12) Leriche bei Calbet, a. a. O. S. 176. Obs. 66.

Digitized by Google

äusserlich sitzende Tumor einen Fortsatz ins Becken gesandt hätte. Dass aber der präsacrale Sitz der ursprüngliche war, beweisen neben den schon genannten Punkten die besonders festen Adhäsionen vieler dieser Tumoren an der Vorderseite des Steiss-, bezw. Kreuzbeines. Dies gilt sogar für die gestielten nur nach aussen prominirenden Steisstumoren, bei denen als Rest ihrer präsacralen Abkunft sich oft ein starker, zur Vorderseite ziehender Bindegewebsstrang nachweisen lässt (Kümmel, Kauffmann 1. Fall[1]), Holm[2]), wie denn auch bei ihnen häufig das Steissbein nach hinten umgebogen ist.

Es giebt gewiss auch rein retrosacrale Steissgeschwülste, doch sind sie im Verhältniss zu den anderen selten und oft mit Meningocele sacralis verbunden.

De Quervain theilt seine Beckendermoide in solche, die oberhalb, und solche, die unterhalb des Levator ani entstanden sind, ein. Wir könnten diese Eintheilung auf alle angeborenen präsacralen Geschwülste ausdehnen, wenn sie uns nicht an sich unzweckmässig erschiene. Denn häufig wird bei Tumoren, die das ganze kleine Becken ausfüllen und sich nach aussen vorwölben (Walzberg, Höfer[3]), Trzebicky), die Frage gar nicht zu entscheiden sein, oft werden die oberhalb entstandenen sich durch den Lev. ani drängen, und dass anderseits der Levator die Geschwulstmasse nicht immer von der Beckenhöhle abschliesst, nahm schon Braune an. De Quervain ist anderer Ansicht und weist deshalb auch solchen Tumoren, die nach aussen prominiren, aber zugleich hoch ins Becken hinaufreichen, einen Ursprungssitz oberhalb des Levator an. Wie belanglos diese Frage für die Entstehung der Tumoren ist, beweist 1 Fall (Schulze), in dem die eine der beiden Schwestercysten oberhalb, die andere unterhalb des Lev. ani lag, hier müsste man also die beiden Cysten getrennt rubriciren!

Die Symptome, die unsere Tumoren machen, sind mannigfaltig. Diejenigen, die in frühen Fötalmonaten stark nach aussen prominiren, werden schon in utero durch die Beschwerden, die sie der Mutter des Trägers während der Schwangerschaft machen und durch die Verzögerung des Geburtsverlaufes die Aufmerksamkeit auf sich lenken. Von Coudère[4]) wurde unter 29 Fällen von Sacral-

1) Kauffmann, Einige Beobachtungen über angeborene Sacraltumoren. Diss. Berlin 1893.

2) Holm bei Braune, a. a. O. S. 56. Fall 31.

3) Höfer, Ueber Dermoidcysten des Beckenbindegewebes. Diss. Halle 1896.

4) Coudère, Des tumeurs congénitales de la région sacro-coccygienne Thèse Paris 1890. Cit. n. Calbet a. a. O.

Digitized by Google

tumoren in acht daraufhin untersuchten jedesmal Hydramnion constatirt. Doch ist es nicht immer vorhanden, da Calbet 5 Fälle anführt, in denen die Schwangerschaft als normal angegeben wird. Geburtsverzögerung durch den dem Kinde aufsitzenden Tumor wird oft erwähnt.

In genannten Fällen wird der Arzt nicht im Interesse des Trägers gerufen. Dies geschieht im grossen und ganzen sicher nur in einer relativ geringen Anzahl aller angeborenen Sacraltumoren, denn viele werden schon dem Fötus, viele dem Kind bei der Geburt durch stundenlange Einklemmung in der Vulva oder in den ersten Lebensstunden verhängnissvoll.

Von den rein präsacralen werden gewiss viele übersehen, andere bilden einen zufälligen Sectionsbefund (2 Fälle von Mannel[1]), v. Bergmann's 2. Fall).

Calbet (S. 101) hat unter 107 Fällen von Sacraltumoren neunzehn todtgeborene Frühgeburten (meist vor dem 6. Monat) zehn todtgeborene reife Früchte, sieben während der Geburt und sechzehn innerhalb des 1. Jahres unoperirt gestorbene Kinder gezählt. Braune (S. 116) hat unter 62 Fällen 16 Frühgeburten gefunden; von den 62 waren todtgeboren oder starben in den ersten 6 Monaten 51, in der 2. Hälfte des 1. Jahres fünf, über 1 Jahr alt wurden nur sechs. Coudère zählt unter 29 Fällen 6 Frühgeburten. Molk[2]) berechnet aus den Fällen, die aus Gebäranstalten und Findelhäusern mitgetheilt sind, dass auf 81 mit sacrococcygealen Tumoren geborenen 29 todtgeborene zu rechnen sind, darunter 10 Frühgeburten. Von den 98 Fällen von Taruffi[3]) starben 52 unoperirt innerhalb eines Jahres, darunter waren zehn todtgeborene. Calbet berechnet, dass $^3/_5$ der Kinder mit angeborenen Sacraltumoren nicht über 1 Jahr alt werden.

Wenn ich die von mir zusammengestellten 119 Fälle von ganz oder theilweise im kleinen Becken sitzenden Tumoren durchmustere, finde ich zehn todtgeborene Frühgeburten, fünf todtgeborene reife Früchte, drei während der Geburt und 20 innerhalb des 1. Jahres unoperirt gestorbene Kinder.

Das mit einem Steisstumor lebend geborene Kind wird durch einen prominirenden Tumor am Liegen behindert, die gespannte und immer feuchte Haut ulcerirt, so sieht sich die Mutter gezwungen, das

1) Mannel, Ueber die Tumoren des Douglas'schen Raumes. Marburg 1864. S. 63. Cit. nach Sänger a. a. O.

2) Molk, Des tumeurs congénitales etc. Thèse de Strasbourg 1868. Cit. nach Calbet a. a. O.

3) Taruffi, Dei teratomi sacrali Bologna 1881. Cit. nach Calbet a. a. O.

Digitized by Google

Kind zum Arzt zu bringen. Dagegen habe ich nur einen Fall (1. Fall Buzzi's[1]) gefunden, wo eine präsacrale, nicht sichtbare, angeborene Geschwulst sich von der Geburt an durch Stuhlbeschwerden bemerkt bar machte. Auch später werden hauptsächlich die nach aussen unten sich vordrängenden Tumoren meist durch Unbequemlichkeit beim Sitzen (Trzebicky), später durch ihre Fühlbarkeit den Kranken zum Arzte führen. Indolente Patienten lassen es oft ruhig bis zu starker Vergrösserung, ja zum Aufbruch der Geschwülste kommen, ohne ärztliche Hülfe in Anspruch zu nehmen; so beschreibt Emmerich[2]) einen Fall, wo der angeborene Tumor im 12. Jahr aufgebrochen war, und der Patient trotz fortwährend stinkender Eiterung sich erst im 20. Jahr zur Operation entschloss. Zuweilen wird der Aufbruch durch eine fieberhafte Infectionskrankheit beschleunigt, so im 2. Fall von Hildebrand durch Typhus.

Schliesslich zwingen immer eiternde Fisteln (Ritschl, Meyer,[3]) 4 Fälle von v. Bergmann, Nasse, Hildebrand) oder eine Phlegmone (Pannwitz's 3. Fall[4]) selbst ganz messerscheue Patienten, zum Arzt zu gehen. Zuweilen bestehen von der Geburt an Fisteln, die in Cystensäcke führen (P. Schmidt's[4]) 1. Fall).

In den Fällen von rein präsacralem Sitz machen Druckgefühl (Sänger, Colonna[5]), träger Stuhl eventuell verbunden mit Abplattung der Fäces (Page, Schulze, Sänger, de Quervain), Mastdarmkatarrh mit blutigem Stuhl (Colonna), Urinbeschwerden (Page[6]), Schmerzen in den Beinen infolge Druck des Tumors auf den Plexus (unser Fall), allgemeine Nervosität (Solowjew) die Patienten auf ihr Leiden aufmerksam, bis völlige Koth- und Urinverhaltung (de Quervain, Deahna, unser Fall) eventuell verbunden mit Funktionsbeschränkung eines Beines (unser Fall) ärztliche Hülfe dringend erscheinen lassen.

Der Druck des Tumors auf den Plexus kann nicht nur Schmerzen,

---

1) Buzzi, Beitrag zur Kenntniss der angeborenen Geschwülste der Sacrococcygealgegend. Virch. Arch. CIX. Bd. S. 9. 1887.

2) Emmerich bei Braune a. a. O. S. 39 Fall 53.

3) J. Meyer, Ueber Teratome der Kreuz- und Steissbeingegend. Diss. Greifswald 1896.

4) Pannwitz, Ueber cong. Sacraltumoren. Diss. Berlin 1884.

5) P. Schmidt, Ein Beitrag zur Kenntniss der congenitalen Sacraltumoren. Diss. Greifswald 1889.

6) Colonna, Uno caso di cisti dermoide retrorettale Gazz. med. di Torino 1896 p. 20. Cit. nach de Quervain a. a. O.

7) Page, Large extraperitoneal dermoid cyst etc. Brit. med. Journ. 1891. I. p. 406. Cit. nach de Quervain a. a. O.

Digitized by Google

sondern auch Paraplegie verursachen; so sah Péan[1]) nach Entfernung einer cystischen präsacralen Mischgeschwulst eine seit der Geburt in geringem Grade bestehende, mit 4 Jahren vollständig gewordene Paraplegie beider Beine gänzlich verschwinden. Dass hysterische Mädchen Magenkrämpfe und Herzklopfen mit einem Sacraltumor in ätiologischen Zusammenhang bringen (Walzberg), ist nicht zu verwundern.

Beim Mann kann ein solcher Tumor durch Druck auf die Urethra die Erscheinungen einer Prostatahypertrophie machen (de Quervain).

Frauen werden durch einen Abort, der in überraschender Weise nach früheren glücklichen Geburten erfolgt, zum Arzt geführt, der dabei den Sacraltumor entdeckt, oder dies geschieht zufällig bei einer Entbindung (Schulze). In Sänger's Fall, der dem unseren gleicht, hatte der Tumor schon zweimal zum unglücklichen Ausgang der Geburt, einmal zum Abort geführt. Auch dysmenorrhoische Beschwerden (Emmet) können zuerst auf den Tumor aufmerksam machen.

Sänger hält es für wahrscheinlich, dass mehrere als Dermoide des Uterus veröffentlichte Fälle (Wagner[2]), Cousot[3]), Bartlett[4]), bei welchen die Cyste bei der Geburt zum Vorschein kam, Dermoide des Beckenbindegewebes waren, die durch einen Dammriss herausgequetscht wurden. Ebenso nimmt er an, dass die als Dermoide des Rectums beschriebenen Cysten (Danzel[5]), Snyers[6]), Gelstrom[7]), Börninger[8]) ursprünglich im Beckenbindegewebe sassen und erst in den Mastdarm durchtraten, aus dem sie bei Gelegenheit einer Entbindung herausgepresst wurden. Im Fall Börninger brach der Tumor schon im Mastdarm auf.

Wenn de Quervain glaubt, dass in dem Falle von Bryk „bei

1) Péan, bei Calbet a. a. O. S. Obs. 64.

2) Wagner, in Gusserow's Handbuch d. Frauenkrankheiten II S. 3. Cit. nach Sänger a. a. O.

3) Cousot, Schmidt's Jahrb. CXVIII. Bd. S. 45. Cit. nach Sänger a. a. O.

4) Bartlett, American journal of obstetrics 1886 p. 851. Cit. nach Sänger a. a. O.

5) Danzel, Geschwulst mit Haaren im Rectum. Arch. für klin. Chirurgie XVII. Bd. S. 442.

6) Snyers, Observation d'un kyste dermoide etc. France méd. Paris 1864 II. p. 872.

7) Gelstrom, Vorfall einer Dermoidcyste per rectum während der Geburt. Centralbl. f. Gynäk. 1889. Nr. 44.

8) Börninger, Erwähnt bei Sänger a. a. O. S. 113.

Digitized by Google

dem ein aus 3 Dermoidcysten bestehendes Gebilde anscheinend vom Trochanter major her durch die Incisura ischiadica major ins kleine Becken wucherte“[1]), die Geschwulst ihren ursprünglichen Sitz im Becken hatte und herausgewachsen sei, so muss mir dieses beim Nachlesen des Originals[2]) zweifelhaft erscheinen, da Bryk die Tumoren mit Bestimmtheit aus einer Umwandlung der Schleimbeutel der Trochanterengegend, denen ihre Lage genau entsprach, in cystische Hygrome erklärt.

Bemerkenswerth ist die von allen Autoren hervorgehobene Thatsache, dass die Träger angeborener Sacraltumoren in überwiegender Zahl weiblichen Geschlechts sind. Lotzbeck[3]) fand unter 25 17 bei Mädchen. In Braune's 62 Fällen von Steisstumoren war 41 mal das Geschlecht bestimmt, davon betrafen 33 Fälle das weibliche, und acht das männliche. Nach Calbet fand Molk unter 59 Fällen 44 Mädchen 15 Knaben; Taruffi dagegen unter 96, 53 Mädchen 40 Knaben, Calbet selbst summirt die Fälle unter Ausscheidung der sich deckenden und findet unter 203 126 Mädchen und 60 Knaben. Wenn auch auf diese Zusammenstellungen kein allzugrosser Werth zu legen ist, da in zahlreichen Fällen die Angabe des Geschlechtes fehlt, so beweisen sie doch das häufigere Vorkommen von sacralen Missbildungen beim weiblichen Geschlecht. Bei unseren 119 Fällen von präsacralen Steissgeschwülsten fand sich 105 mal das Geschlecht angegeben, und zwar 84 mal weiblich und nur 21 mal männlich.

Meckel[4]) brachte dieses Missverhältniss in wenig höflicher Weise mit der allgemeinen Inferiorität des weiblichen Geschlechts in ursächlichen Zusammenhang, indem er das männliche Geschlecht als eine höhere Entwickelung des weiblichen betrachtete und deshalb alle frühen Missbildungen in das Stadium des weiblichen Geschlechts verlegte.

Ob die durch ärztliche Untersuchung bei Geburten beim weiblichen Geschlecht in höherem Maasse gegebene Gelegenheit zur Entdeckung eines Beckentumors das Ueberwiegen des weiblichen Geschlechts in der Statistik hervorbringt, wie ein Autor annehmen möchte, erscheint sehr fraglich.

Wenn auch die Beschwerden, welche die Sacraltumoren verursachen, entsprechend ihrem langsamen Wachsthum meist ganz allmählich zunehmen, können sie doch auch in ganz acuter Weise

1) De Quervain a. a. O. S. 146.

2) Bryk, Zur Casuistik der Geschwülste 2. Arch. f. klin. Chir. XXV. Bd. S. 805.

3) Lotzbeck a. a. O.

4) Meckel, De duplicitate monstrosa S. 51. Cit. nach Calbet a. a. O.

Digitized by Google

auftreten (Deahna), wobei Erbrechen, heftige Leibschmerzen, Meteorismus das Bild eines Ileus vortäuschen. In unserem Fall war ja der Tumor längst bemerkt, der bedrohliche Zustand entwickelte sich aber in fulminanter Weise, sobald Patientin keinen Urin mehr lassen konnte.

Es ist interessant, dass eine rasche Volumszunahme des anfangs ganz kleinen und meist sehr langsam wachsenden Tumors manchmal in die Pubertätszeit fällt (Ritschl). Zuweilen wird angegeben, dass die Geschwulst nach einem Stoss oder Fall rapid gewachsen sei, oder es wird sogar ihre Entstehung auf ein derartiges Ereigniss zurückgeführt, indem der Patient die angeborene Geschwulst bis dahin nicht bemerkt hatte.

Die Volumszunahme wird meist durch die stärkere Füllung und Ausdehnung der Cysten bedingt, dann aber auch durch die Wucherung der soliden Theile; dies ist besonders bei den früher als Cystosarkome bezeichneten teratoiden Mischgeschwülsten mit ihrer grossen Menge zellreichen Gewebes und glatter Musculatur der Fall.

Die Diagnose einer Sacralgeschwulst des Fötus im Mutterleib während der Schwangerschaft dürfte schwierig sein, da das Hydramnion auch andere Ursachen haben kann und genaue Palpation erschwert. Wenn der Tumor des Kindes die Geburt verzögert, wird die Erkennung der Art des Geburtshindernisses von grosser Wichtigkeit sein und bei genauer Untersuchung auch gelingen.

Wenn das Wesen einer Sacralgeschwulst zwecks Inangriffnahme der Therapie festgestellt werden soll, tritt zuerst die Frage auf: ist ein Zusammenhang mit dem Wirbelkanal auszuschliessen? Dies gilt auch für die ganz präsacral sitzenden. Von Bergmann[1]) versichert zwar, dass diese, seien es nun einfache oder zusammengesetzte Cysten oder unzweifelhafte fötale Inclusionen, niemals mit dem Sacralkanal communiciren, und glaubt, dass Fälle einer Rachischisis anterior bei den Steissgeschwülsten nicht in Betracht kommen; bei der Gleichartigkeit der Symptome und des Untersuchungsbefundes möchte aber eine Verwechselung durchaus nicht ausgeschlossen sein, wie eine Vergleichung des von Kroner und Marchand veröffentlichten Falles mit dem oben geschilderten Fall Deahna's ergeben mag.

Fall Kroner-Marchand's.[2]) 20jähriges Mädchen, angeblich im Anschluss an einen Fall Auftreten einer Geschwulst im Leibe; Leib-, Kreuz- und Kopfschmerzen, Uebelkeit, Brechneigung, erschwerte Defäcation.

1) v. Bergmann a. a. O. S. 783.

2) Kroner u. Marchand, Meningocele sacralis anterior. Arch. f. Gynäkol. XVII. Bd. S. 444. 1881.

Digitized by Google

Befund: Kopfgrosser, fluctuirender, Scheide und Uterus nach vorn an die Symphyse und aus dem Becken, das Rectum nach vorn links verdrängender, bis über dem Nabel reichender Tumor. Es wird eine Cyste des Ligament. latum angenommen. Nach Punktion von der Scheide aus Vereiterung, Spaltung von der Scheide aus, Drainage. Tod an Cerebrospinalmeningitis am 20. Tage nach der Incision. Sectionsbefund: Hydromeningocele sacr. anterior.

Es ist auch durchaus nicht ausgeschlossen, dass einzelne der als Cysten des Beckenbindegewebes aufgefassten Tumoren abgeschnürte präsacrale Hydrorachissäcke waren. So fand Borst[1]) bei einem 1/4 jährigen Kinde mehrere plattwandige Cysten mit endothelialer Auskleidung, die er für eine abgeschnürte vielkammerige Meningocele hält.

Die Gelegenheit zu einer unerwarteten Eröffnung des Wirbelkanals bei Exstirpation eines präsacralen Teratoms wird aber nicht nur durch die Möglichkeit einer Verwechselung mit einer Hydromeningocele sacralis anterior infolge Defects eines Sacralwirbels oder Austreten des Duralsackes durch ein vord. for. sacr. geboten, sondern auch durch den gelegentlichen Zusammenhang des Tumors mit dem Hiatus sacralis vermittelst eines schlauchförmigen, sich zum Hiatus ziehenden Fortsatzes. Dies zeigt der Fall Schönborn's[2]), bei welchem ein hohler Stiel von der Geschwulst zum Hiatus sacralis führte; sein blindes Ende war nur durch ein dünnes bindegewebiges Zwischenstück vom Subduralraum getrennt. Dass in diesem Fall der Tumor als präsacraler aufzufassen ist, trotzdem „die grösste Masse der Geschwulst dem Kreuz- und Steissbein" auflag, und er scheinbar nur „einen beträchtlichen Fortsatz an der Vorderfläche dieser Knochen in die Höhe geschickt" hatte, beweist mir der Befund des Kreuzbeines, das „nach hinten und oben abgedrängt" war.

Die Rectaluntersuchung wird nicht immer die genügende Sicherheit geben können, um den Gedanken an Hydrorachis zurückzuweisen. Das hierbei vorhandene Symptom der möglichen Verkleinerung der Cyste durch Druck von aussen und Vergrösserung durch Druck von innen, z. B. Schreien des Kindes, wird gerade bei den präsacralen Tumoren, die sanduhrförmig gestaltet sein können, kein ausschlaggebendes sein dürfen, da sich bei solchen doppelten Dermoidcysten bei Verkleinerung der äusseren eben die innere mehr füllt, und umgekehrt (Höfer[3]).

Am meisten Werth wird darauf zu legen sein, ob bei Druck

1) Borst a. a. O. S. 459.
2) Borst a. a. O. S. 476.
3) Höfer, a. a. O.

Digitized by Google

auf den Tumor grössere Spannung der Fontanellen und Unruhe oder Convulsionen des Kindes auftreten, resp. bei Erwachsenen Erscheinungen von Seiten des Nervensystems ausgelöst werden; doch versagt zuweilen auch dieses Symptom (Krieger, Schreiber[1]), so dass mir die Zuversicht von Stolper zu gross scheint, wenn er schreibt[2]): „frei mit dem Duralrohr communicirende Cysten kann man als solche nicht verkennen, denn Druck auf eine solche würde die Erscheinungen des Hirndruckes unzweifelhaft auslösen."

Sehr zu beachten sind Klagen über Kopfschmerzen. Gelegentlich wird eine Parese oder Atrophie einer Extremität oder Incontinentia vesicae oder eine congenitale Verbildung (im Fall Kroner-Marchand's bestand ein Klumpfuss) auf eine Meningocele hindeuten.

Eine weitere Frage wird sein, wie hoch der Tumor im Becken hinaufreicht. Wenn man auch annehmen sollte, dass sich dies durch rectale oder vaginale oder combinirte Untersuchung leicht feststellen liesse, so kann die Anwendung dieser Methoden doch wie in unserem Fall durch die starke Verdrängung von Blase und Uterus und Abplattung von Vagina und Mastdarm wesentlich erschwert sein. Manche Autoren (Kleinwächter) haben auf die Stellung des Afters und der äusseren Genitalien Werth gelegt. Diese werden von den präsacralen Tumoren oft weit nach unten gezerrt, so dass zuweilen der After an der Vorderfläche des Tumors mehr oder weniger weit vom Beckenausgang entfernt sich findet. Ein phantasievoller Autor (Bowlby) vergleicht sie in dieser Lage mit offenen Fenstern an der Front des Tumors!

Auch die Verbiegung des Steissbeins und unteren Kreuzbeinendes nach hinten wird zur Diagnose mit herangezogen, schon Braune hat hierauf aufmerksam gemacht; nach Kolisko ist die gestreckte Stellung des Kreuz- und Steissbeins allen Sacraltumoren gemeinsam. Von den Autoren sind Abstufungen von einfacher Streckung an Stelle der normalen Biegung nach vorn bis zu horizontaler Umbiegung nach hinten (Strassmann) berichtet. In unserem Fall fand sich bei einer mehrere Monate nach Exstirpation des Tumors ad hoc vorgenommenen Untersuchung das Steissbein auffallend kurz und nicht nach vorn gebogen. Kolisko demonstrirte das Becken einer 21jährigen Frau, bei der ein Sacraltumor entfernt worden war. Der sagitalle Durchmesser des Beckenausgangs betrug 15 cm (anstatt 9 cm). Die Bedeutung dieser Veränderung für die chirurgische Therapie liegt auf der Hand.

1) Schreiber a. a. O. S. 346.

2) Stolper a. a. O. S. 276.

Digitized by Google

Ferner wird die mehr oder weniger feste Verwachsung des Tumors mit der hinteren Mastdarmwand und der Vorderfläche des Kreuz- und Steissbeins von Interesse sein. Während bei den präsacralen Tumoren oft eine besonders feste Verwachsung mit dem Rectum gefunden wurde (Pannwitz, Middeldorpf, Hildebrand, P. Schmidt, v. Bergmann, Pitha[1]), Calbet Obs. 64), liess sich unser Tumor leicht von ihm ablösen, wogegen er an der vorderen Steiss-, bezw. Kreuzbeinfläche fest adhärirte. Zur Erkennung solcher Verwachsungen empfiehlt v. Bergmann während der Untersuchung per rectum am freien Theil des Tumors ziehen zu lassen, wobei der Finger das Mitgehen der Rectalwand oder die hierdurch stärker gespannten strangförmigen Verwachsungen des Tumors mit seiner Umgebung leicht fühlen wird.

Um eine grössere Blutung mit Erfolg verhüten zu können, hat man schon die Feststellung der Lage und ungefähren Vergrösserung der Art. sacr. med. durch Fühlen ihres Pulses per rectum für wichtig gehalten (Kleinwächter). Thatsächlich ist ja, wie schon oben bemerkt, dieses Gefäss oft abnorm stark entwickelt, aber doch wohl nie so, dass seinetwegen heutzutage besondere Vorsichtsmaassregeln nothwendig wären. Braune[2]) sah allerdings eine Art. glutaea dextr., welche an Stärke die Subclavia übertraf und eine fingerdicke Vene zur Seite hatte!

Wenn es einerseits für das ärztliche Eingreifen gleichgültig sein wird, ob der Tumor ein einfaches oder zusammengesetztes Dermoid oder ein Parasit ist und damit Symptome wie das der spontanen oder auf Reiz erfolgenden Contraction (Preuss[3]), Ahlfeld, Pannwitz, v. Bergmann, Nasse, Treves[4]), Sangalli[5]) ihre an sich zweifelhafte Bedeutung für die Diagnose verlieren, so ist anderseits die Differentialdiagnose zwischen diesen Tumoren und anderen Processen von grösster Wichtigkeit. Neben den unglücklichen Fällen von unerwarteter Eröffnung einer Meningocele beweist dies ein Fall (Schreyer[6]), wo eine incidirte vermeintliche Cyste sich post mortem als eine Ausstülpung der Harnblase durch die Fossa ischiadica entpuppte! In einem anderen Fall (Meinel[7])

1) Pitha bei Braune a. a. O. S. 57. Fall 34.

2) Braune a. a. O. S. 141. Fall 93.

3) Preuss, Ein seltener Fall von Doppelbildung. Arch. f. Phys. u. Anat. v. Reichard u. Du Boys-Reymond 1869. S. 267.

4) Treves bei Calbet a. a. O. S. 125. Obs. 15.

5) Sangalli bei Calbet a. a. O. S. 189. Obs. 75.

6) Schreyer ref. bei Lotzbeck a. a. O.

7) Meinel bei Braune a. a. O. S. 69. Fall 76.

Digitized by Google

wurde eine rundliche, fluctuirende, faustgrosse Geschwulst eingeschnitten, „die sich vom Kreuzbein gegen das Perineum verbreitete"; sie enthielt eine Hernie, und das 24 Stunden alte Kind starb nach 16 Tagen.

Die Entleerung der Blase event. mit dem Katheter, besonders aber eine genaue Rectaluntersuchung werden solche Irrthümer vermeiden lassen. Da ja ein Sacraltumor auch Darmtheile enthalten kann, wird man sich bei vorher gestellter richtiger Diagnose nicht erschrecken lassen, wenn nach der Incision des Tumors Darm zum Vorschein kommt. Blizard[1]) glaubte in einem solchen Fall das Rectum angeschnitten zu haben; auch in unserem Fall war das Aussehen der Innenfläche der incidirten Cyste derart, dass man sie mit Sicherheit für den Mastdarm gehalten haben würde, wenn nicht die vorhergehende genaue Untersuchung per rectum dies ausgeschlossen hätte.

Je weniger die Tumoren nach aussen prominiren, und je höher sie im Becken hinaufreichen, desto complicirter wird die Differentialdiagnose. Vor einer Verwechselung mit Senkungsabscessen (Trzebicky) dürfte eine genaue Untersuchung der Wirbelsäule schützen. Sänger glaubt, dass periproctale Dermoide häufig als periproctitische Abscesse diagnosticirt und operirt werden. Diese Annahme wird durch einen von v. Bergmann veröffentlichten Fall (a. a. O. Fall 4) illustrirt. Dass aber auch andere Processe Senkungsabscesse bis hinter das Rectum senden können, beweist ein kürzlich von Herrn Geheimrath Schede operirter Fall eines perityphlitischen bis in das linke Cavum ischiorectale herabreichenden Abscesses, der von hier aus eröffnet werden konnte.

Wenn der Aufbruch des Tumors schon zur Fistelbildung geführt hat, ist natürlich der mikroskopische Befund von Haaren, Epithelzellen etc. von grösster Bedeutung für die Untersuchung vereiterter Dermoidcysten und tuberculösen Abscessen.

Bei Tumoren, die ganz im kleinen Becken sitzen und sich nach oben ausgedehnt haben, kommen Ovarialcysten, retroperitoneale Geschwülste ja Nierentumoren spec. Hydronephrosen differentialdiagnostisch in Betracht, denn ebenso gut wie Tumoren des kleinen Beckens sich nach oben ausdehnen, können retroperitoneale Tumoren der Nierengegend allmählich bis ins kleine Becken vordringen, der Befund wird dann ein sehr ähnlicher sein, wenn auch im letzteren Fall der Uterus eher nach unten als nach oben verdrängt sein wird.

1) Blizard bei Braune a. a. O. S. 28. Fall 34.

Digitized by Google

So fand Obalinsky[1]) bei einer retroperitonealen mannskopfgrossen Cyste einen Uterusprolaps.

Ein nach seiner glücklichen Extirpation als Adenoma myxosarcomatodes diagnosticirter retroperitonealer Tumor einer 54 jährigen Frau war zweitheilig und ragte mit seiner grösseren Hälfte tief ins kleine Becken (Latte).[2]) Der Tumor hatte neben Anschwellung des Leibes Beschwerden beim Gehen und Stehen verursacht, wie sie auch bei unserem vorhanden waren.

Ein retroperitoneales Lymphdrüsensarkom hatte in einem anderen Fall (Weber)[3]) die Blase und den Uterus in die Höhe gehoben und zum Becken hinausgedrängt (Metastasen im Mesenterium, dem Herzen und den Lungen).

Homans[4]) fand bei einer 60jährigen Frau ein tief ins Becken hineinragendes, retroperitoneales, 53 Pfund schweres Lipom, das die Eingeweide nach vorn gedrängt hatte.

Um die cystischen Sacraltumoren nicht mit Ovarialcysten zu verwechseln, ist, abgesehen von dem Sitz unserer Tumoren mit der typischen Verdrängung von Rectum und Uterus, der Nachweis der normalen Ovarien von Wichtigkeit. Bei den äusserst seltenen Dermoiden des Douglas (Emmet) können wir ohne sicheren Nachweis der gesunden Ovarien ihre Unabhängigkeit von diesen nicht mit Bestimmtheit erklären (de Quervain). Biernacki hat auch für die retrorectalen Dermoidcysten die Möglichkeit ihres Ausgangs von den Ovarien offen gelassen, indem er annimmt, dass ein zwischen die Blätter der Lig. lata hineingewachsenes Ovarialkystom auch in das periproctale Bindegewebe, und zwar in das Mesenterium der Flexura sigmoidea und hinter das Rectum gelangen könne, doch weist Sänger diese Ansicht mit Entschiedenheit zurück, da Sitz, Ausbreitung, Bau und Wachsthum der Ovarial- und Beckendermoide völlig verschieden sei, und ein Zusammenhang der letzteren mit einem Eierstocke nie nachgewiesen sei, vielmehr in einigen Fällen gesunde Eierstöcke neben ihnen constatirt worden seien.

Die Prognose ist je nach dem Alter des Patienten eine sehr verschiedene. Wir haben gesehen, wie viele Kinder mit Sacraltumoren durch Frühgeburt, Geburtsverzögerung und im 1. Lebens-

1) Obalinsky, Ueber seröse retroperitoneale Cysten. Wien. klin. Woch. 1891.

2) Latte, Ueber ein primär im Retroperitonealraum entstandenes Adenomyoma myxosarcomatodes. Diss. Erlangen 1897.

3) Weber, Chir. Erfahrungen und Untersuchungen Berlin 1859. Cit. nach Latte.

4) Homans, Two cases etc. Boston Med. Journal. Cit. nach Latte.

Digitized by Google

jahre spontan sterben. Wenn sie diese kritischen Perioden überstanden haben, ist die Aussicht auf längeres Leben bei weitem günstiger. Unsere Patientin war 24 Jahre. In der Litteratur sind Sacraltumoren erwähnt, deren Träger 14 Jahre (Anonyme de Bohème)[1]), 15 Jahre (Bumann), 17 Jahre (Mand), 18 Jahre (Simpson)[2]), 19 Jahre (Kleinwächter, Lüche, Calbet), 20 Jahre (Broca)[3]), 22 Jahre (v. Bergmann), 26 Jahre (Walzberg), 40 Jahre (P. Schmidt), 55 Jahre (Braune)[4]) waren. Calbet findet in seiner Sammlung von 107 Fällen nur drei spontane Todesfälle von Patienten über 1 Jahr. Unter unseren 119 präsacralen Tumoren zählen wir 2 Fälle spontan nach dem 1. Lebensjahr erfolgten Todes.

Die meisten angeborenen Steisstumoren sind ja gutartiger Natur, wenn auch eine maligne Entartung nicht ausgeschlossen erscheint, da ein Fall beobachtet ist, in dem eine im Cavum ischiorectale rechterseits sitzende aus Binde-, Fett-, Muskel-, Myxosarkom-, Knorpelgewebe und Cysten bestehende Geschwulst rasch wuchs und eine mixosarkomatöse Metastase an derselben Stelle links gebildet hatte (Frank).[5]) In einem anderen Fall entwickelte sich aus einem zusammengesetzten Dermoid der Sacralgegend ein Hautcarcinom (Czerny).[6]) Ob ein Fall von metastasirendem Sacraltumor hierher gehört, erscheint fraglich, da er als Medullarcarcinom bezeichnet wird (Lotzbeck)[7]); ich habe ihn daher aus der Sammlung ausgeschlossen obwohl er theilweise im Becken sass.

Im allgemeinen scheinen die früher als Cystosarkome bezeichneten jetzt mit den zusammengesetzten Dermoiden vereinigten (Nasse, Borst) Geschwülste in Bezug auf die Prognose insofern eine Sonderstellung zu verdienen, als ihre ausgesprochenen Formen oft durch überaus rasches Wachsthum eine bösartige Natur beweisen.

Gerade von diesen Tumoren nahm auch M. B. Schmidt an, dass sie meist „den intrauterinen Tod ihres Trägers oder Absterben

1) Anonyme de Bohème, Gaz. méd. de Paris 1846. p. 353. Cit. nach Calbet a. a. O.

2) Simpson, Med. Times July 1859. p. 6. Cit. nach Braune a. a. O. S. 65. Fall 61.

3) Broca, Gazette des hôpitaux 1876. p. 505. Cit. nach Calbet a. a. O.

4) Braune a. a. O. S. 79. Fall 93.

5) Frank, Ueber einen Fall von tumor sacralis congenitus mit maligner Degeneration u. Metastasenbildung. Prager med. Wochenschr. 1894 Nr. 2. Cit. nach Borst a. a. O. S. 499.

6) Czerny, Beiträge zur Geschwulstlehre etc. Arch. f. klin. Chir. X. Bd. S. 894. 1869. Cit. nach v. Bergmann a. a. O.

7) Lotzbeck a. a. O. Cit. nach Braune S. 60. Fall 42.

Digitized by Google

desselben während der Geburt oder Lebensunfähigkeit wegen zu früher Geburt" veranlassen.

Molk zählt unter 12 Fällen dieser Art 11 Todesfälle, zwei vor der Geburt, die anderen in den ersten 4 Monaten. Calbet unter 83 Fällen von Mischgeschwülsten 50 Todesfälle. Bei cystischen Tumoren fand Molk unter 18 Fällen 13 Todesfälle, darunter 1 Todtgeburt.

Weit günstiger erscheint die Prognose für die reinen fötalen Inclusionen: Molk zählte 12 Todte auf 25, Calbet 9 Todte auf 24 Fälle.

Im einzelnen Fall wird die Prognose natürlich von den klinischen Erscheinungen, Stuhl- und Urinbeschwerden, Ulceration des Tumors, Phlegmone der Umgebung etc., beeinflusst werden.

Was nun die Prognose der Operation anbelangt, so will M. B. Schmidt auch in dieser Beziehung einen Unterschied zwischen den Mischgeschwülsten mit ihrer sarkomähnlichen Grundsubstanz und den übrigen Tumoren, speciell den fötalen Inclusionen gefunden haben. Allerdings findet sich bei Braune keine operative Entfernung eines Cystosarkoms mit günstigem Erfolg vermerkt, und auch Molk führt 2 Exstirpationen an, die beide unglücklich verliefen, ferner unter 18 operirten cystischen Tumoren 6 Todesfälle und 5 Heilungen, wogegen bei 8 Operationen fötaler Inclusionen 7 Heilungen zu verzeichnen waren. Duplay[1]) zählt unter 12 Exstirpationen von fötalen Inclusionen 11 Heilungen und nur 1 Todten, bei welchem übrigens eine Complication mit Spina bifida bestand, unter 20 operirten mit cystisch-sarkomatösen Tumoren 3 Todte und 2 zweifelhafte Ausgänge. Dagegen findet Calbet unter 36 Exstirpationen von cystosarkomähnlichen Tumoren (contenant des tissus foetaux) 23 Heilungen und 10 Todesfälle und unter 17 von fötalen Inclusionen (contenant des organes foetaux) 11 Heilungen und 6 Todesfälle.

Von Interesse ist in Bezug auf diese Frage der Fall Menzel: Eine cystosarkomatöse, ins Becken reichende Sacralgeschwulst wird amputirt, unter Eiterung stossen sich die zurückgelassenen Theile ab, so dass ein Trichter entsteht, der verheilt. Wie anders hätte ein wirkliches Sarkom sich nach theilweiser Exstirpation verhalten!

Für die einfachen Dermoide ist die Prognose der Operation besonders gut. Wir haben 25 solche Fälle gefunden, von denen nur einer ungeheilt entlassen wurde, keiner starb.

1) Duplay, Revue critique etc. Arch. génér. de méd. 6 ser. t. XII. 1868. p. 723. Cit. nach Calbet a. a. O. S. 105.

Digitized by Google

Die Zusammenstellung sämmtlicher operirter Fälle von angeborenen Sacraltumoren ergiebt bei Calbet unter 53 25 Heilungen, 9 Besserungen, darunter 5 mit Fisteln und 16 Todte. Molk zählt unter 29 operirten 18 Heilungen, Taruffi unter 31 14 Heilungen und 14 Todte. Kleinwächter findet unter 29 operirten 7 Todte (in 5 Fällen Combination mit Spina bifida).

Von unseren 119 Fällen ganz oder theilweise präsacral sitzender angeborener Tumoren wurden 66 operirt, davon starben 11.

Die Prognose der Operation wird natürlich um so besser sein, je weniger weit ins Becken hinauf der Tumor reicht, je sicherer ein Zusammenhang mit dem Sacralkanal ausgeschlossen werden kann, und je leichter der Tumor sich gegen seine Umgebung speciell die Rectalwand verschieben lässt.

Dann hängt sie natürlich auch vom Alter des Patienten ab. Lachaud[1]) empfiehlt ein spätes Operiren, da er gefunden hat, dass von den später Operirten eine relativ grössere Anzahl die Operation überstanden hat, als von den früh Operirten. Dem ist entgegen zu halten, dass gewiss eine ganze Reihe der nicht Operirten im 1. Lebensjahre stirbt und die überlebenden kräftigeren dann das günstigere Material für spätes Operiren bilden. Von den spontan gestorbenen hätten aber sicher manche durch eine Operation gerettet werden können. Uebrigens lautet Calbet's Statistik günstiger, die 11 Heilungen und 10 Todte von in dem ersten halben Jahre operirten Kindern und 4 Heilungen und 4 Todte von in dem zweiten halben Jahre operirten aufweist.

Unter den 66 operirten Fällen meiner Sammlung finden sich 15 im ersten halben Jahre operirte mit 8 Heilungen und 7 Todesfällen (darunter 1 Carbolvergiftung); 2 im zweiten halben Jahre operirte mit 1 Heilung und 1 Todesfall und 42 nach dem ersten Jahre operirte mit 33 Heilungen, 6 nicht vollständigen Heilungen (mit Fisteln) und 3 Todesfällen, darunter einer an Pleuritis (Porta)[2]), der 2. Fall (Danzel) gehört nicht streng hierher, da es sich um eine durch die vordere Wand des Rectums durchgebrochene Mischgeschwulst handelt, bei deren Exstirpation vom Mastdarm aus infolge des Defects der Rectalwand Peritonitis entstand, der 3. Fall fällt in die vorantiseptische Zeit (1858. Pitha). Demnach sind die Resultate des operativen Vorgehens besonders bei Patienten

1) Lachaud, Recherches sur les tumeur congén. Paris 1883. p. 125. Cit. nach Calbet a. a. O.

2) Porta Mem. dell Istituto Lomb. 1852. VIII. p. 429. Cit. nach Kleinwächter a. a. O. S. 21. Fall 30.

Digitized by Google

über 1 Jahr überaus günstig. Von den 26 nicht Operirten starben im ersten halben Jahre siebzehn, im zweiten halben zwei, nach dem ersten Jahre zwei; in 4 Fällen ist der Ausgang nicht angegeben, und der letzte war zur Zeit der Untersuchung 19 Jahre (v. Bergmann).

Von einem Recidiviren und einer Unheilbarkeit eines Sacraltumors dann zu sprechen, wenn (P. Schmidt, Fall 2) bei der ersten Operation nicht alle Fistelgänge gespalten werden konnten, sich dann noch weitere Fisteln bildeten und auch später eine in der Rectalwand sitzende Cyste vom Operateur nicht völlig entfernt werden konnte, so dass schliesslich eine secernirende Höhle bestehen blieb, scheint mir nicht ganz berechtigt. Durch eine allerdings vielleicht mit den geringen Beschwerden des Patienten nicht im Verhältniss stehende Operation, kann wohl auch in solchen Fällen eine definitive Heilung erzielt werden.

Ein therapeutisches Eingreifen können die Steisstumoren schon nothwendig machen, während ihr Träger sich noch im Mutterleib befindet, indem wegen der hochgradigen Beschwerden eine Frühgeburt eventuell eingeleitet werden muss (Tourneux[1]), Schilling[2]).

Dass die Geburt selbst nicht in allen Fällen von grösseren Steisstumoren verzögert ist, hat seinen Grund eben darin, dass diese Tumoren häufig spontane oder artificielle Frühgeburten veranlassen. Immerhin sind genug Fälle bekannt, wo der Arzt ein bis zur Brust geborenes Kind in der Vulva eingeklemmt vorfand und nun vergebens an den geborenen Theilen zog. Dass dabei schon Arme herausgerissen wurden (Beumer[3]), ist nicht zu verwundern, besonders wenn die Ursache der Einklemmung nicht erkannt wurde; in anderen Fällen platzte bei kräftigem Zug der cystische Theil des Tumors (3 Fälle von Calbet, drei von Taruffi, Glogner[4]) Saxtorph, Martin[5]), oder die Geschwulst riss ganz ab und blieb im Uterus zurück, um später durch eine Wehe ausgestossen oder durch Kunsthülfe entfernt zu werden (Madame Henri[6]). Da ein Zerreissen des

1) Tourneux, Contribution à l'histoire des tumeurs etc. Bull. méd. du Nord 1881. p. 359. Cit. nach Calbet a. a. O.

2) Schilling, Cystosarkom der Steissbeindrüse etc. Deutsche med. Zeitung. Cit. nach Calbet a. a. O.

3) Beumer, Ueber eine angeborene Steissgeschwulst. Zeitschr. f. Geburtshülfe. IV. Bd. S. 263. 1879.

4) Glogner, Ueber congenitale Sacraltumoren. Diss. Halle 1883.

5) Martin, Steissgeschwulst bei einem Neugeborenen. Monatsschr. f. Geburtsk. XXX. Bd. S. 348.

6) Madame Henri bei Calbet a. a. O. Obs. 85.

Digitized by Google

Tumors für das Kind verhängnisvoll werden kann (Saxtorph), ist er womöglich durch Punktion zu verkleinern.

Bei vorangehendem Steiss wurde dies auch schon unabsichtlich ausgeführt, indem man den cystischen Tumor für die Fruchtblase hielt (Martin). Bei dieser Kindeslage kann die Geburt durch Zug am Tumor beendigt werden (Jastreboff[1]) 1. Fall). In einigen Fällen mit vorangehender Schulter gelang eine Wendung (Depaul)[2]), bei deren Versuch ein anderes Mal (de Soyre[3]) der Tumor abriss. Löhlein[4]) gelang sie bei einem Kind, das 1½ Stunden lang in der Höhe des Schulterblattes in der Vulva eingeklemmt gewesen war. Einmal glückte die Wendung nach gewaltsamer Abtrennung des Tumors (Duvigneau[5]), einmal nach Sprengung des Cystensackes (Renault[6]).

Dass man sich bei Gefahr für die Mutter zur Embryotomie (Beumer, Lüttkemüller[7]) entschliessen muss, ist selbstverständlich. Bar extrahirte nach Abtrennung der geborenen Theile den Rest zusammen mit dem Tumor an den Beinen, die Frau starb an Uterusruptur.

Sobald das Kind geboren ist, werden alle die oben geschilderten möglichen Beschwerden dringend die Indication zur Beseitigung der Geschwulst stellen lassen. Eine frühzeitige Operation wird trotz des scheinbaren Widerspruches der Statistik zu empfehlen sein, da die Tumoren oft rasch wachsen und dadurch eine spätere Exstirpation erschweren. Ein sehr schwaches Kind wird man natürlich nicht operiren, weil die Gefahr es auf dem Operationstisch zu verlieren, zu gross ist.

Früher suchte man eine Steissgeschwulst mit Haarseilen (Leriche), elastischen und festen Ligaturen zur Verkleinerung zu bringen, oft

---

1) Jastreboff, Zur Casuistik der angeborenen Geschwülste in der Gegend des Kreuzbeins. Virch. Arch. XCIX. Bd. S. 500. 1885.

2) Depaul, Tumeur congénitale etc. Bull. de la Soc. de chir. 1869. Cit. nach Calbet a. a. O.

3) de Soyre, Relation de 3 observations etc. Arch. de toxologie 1874 p. 156 Cit. nach Calbet a. a. O.

4) Löhlein, Bericht über d. Verhandl. d. Gesellsch. f. Geburtsh. u. Gynäk. zu Berlin. Zeitschr. f. Geburtsh. XV. Bd. S. 184. 1888.

5) Duvigneau 1790. Cit. nach Calbet a. a. O. S. 109.

6) Renault, Tumeur sacro-coccygienne congén. Prog. méd. Paris 1885. II. p. 122. Cit. nach Calbet a. a. O.

7) Lüttkemüller, 4 Fälle von ang. Sacralgeschwülsten. Oestr. med. Jahrb. 1875 H. I. ref. Virch. Hirsch Jahrb. 1875. I. S. 358.

Digitized by Google

mit unglücklichem Ausgang (Fleischmann[1]). Heutzutage wird neben dem Radicalmittel der Exstirpation höchstens die Punktion mit Jodinjection in Frage kommen. Strassmann, Depaul, Weinlechner[2]) und v. Bergmann haben auf diese Weise Heilung erzielt. Doch wird die Punktion bei der Multiplicität der Cysten oft versagen (Himly, Lustig[3]), Nasse, Stolper, unser Fall), häufig wird sie eine Verjauchung der Cyste veranlassen (Deahna, v. Biernacki, Page) oder zum Exitus führen (Bowlby[4]), Mac Carthy[5]). In manchen Fällen wird sie das einzige Mittel zur momentanen Hülfe sein. So hatte in Sänger's Fall Dr. Braune bei der 9. Geburt durch Punktion der Geschwulst der Mutter vom Mastdarm aus die Entwickelung eines lebenden Kindes mit der Zange ermöglicht, Biernacki sah sich trotz Entleerung von 3/4 l Dermoidinhalt durch Punktion vom Rectum aus zur Cranioklasie gezwungen, und auch Page musste wegen des mütterlichen Tumors nach sechs mühsamen Geburten die siebente durch Craniotomie beendigen. In allen diesen Fällen war die Punktion nur ein Aushülfsmittel für den Augenblick, wenn ihr eine Verjauchung des Tumors folgt, muss selbstverständlich sofort operativ eingegriffen werden. Merriman[6]) verlor zwei vom Rectum aus punktirte Frauen, in Wiart's[7]) Fall brach die vereiterte Cyste ins Rectum durch. Nach Biernacki berichten Barnes[8]), Ramsbotham, Litzmann u. a. über ähnliche Fälle. Auch Biernacki sah Eiterung eintreten.

Die Verzögerung der Geburt auch nach Entleerung der Cysten des Tumors kann durch grössere solide Massen bewirkt werden. Jackson[9]) konnte erst nach 2 Stunden ein todtes Kind extrahiren. In anderen Fällen wurde trotz eines mütterlichen Tumors ein lebendes Kind gewonnen (Möller[10]).

1) Fleischmann, Der Fötus in fötu. Nürnberg 1845, ref. b. Braune a. a. O. S. 27.

2) Weinlechner, Off. Protokoll d. k. k. Gesellsch. d. Aerzte in Wien. Wien. kl. Wochenschr. 1894 Nr. 19. S. 355.

3) Lustig, Beitrag zur Casuistik der sacralen Tumoren mit fötalem Inhalt. Diss. Berlin 1881.

4) Bowlby, Three cases of coccygeal tumours Brit. med. Jour. London 1890 I. p. 663. Cit. nach Calbet a. a. O.

5) Mac Carthy, A case of congenital coccygeal cyst. etc. Lancet London May 1888 p. 920.

6) Merriman, Cit. nach Biernacki a. a. O. S. 23.

7) Wiart, Gaz. méd. de Paris 1882. Cit. nach Biernacki a. a. O.

8) Barnes, St. Georges Hosp. Rep. 1874—1877. Cit. nach Biernacki a. a. O.

9) Jackson bei Puchelt. Cit. nach Biernacki a. a. O.

10) Möller, Diss. Berlin 1869.

Digitized by Google

Auch mit der blossen Incission und Drainage wird meist kein dauernder Erfolg erzielt (Trzebicky, Biernacki, Deahna). Am Ende musste der Tumor doch exstirpirt werden, oder es blieb eine Fistel zurück.

Die einfache Abtragung des Stieles wird bei unseren in das Becken reichenden Tumoren kaum in Frage kommen. König[1]) empfiehlt die Abtragung mit dem Galvanokauter oder durch Ecrasement, doch dürfte diesem vom Auge nicht zu controlireden Verfahren ein Umschneiden und vorsichtiges Verfolgen des Stieles bis zu seinem Ansatzpunkte, wenn es irgend möglich ist, principiell vorzuziehen sein, da man doch nie sicher wissen kann, was der Stiel birgt.

Wenn der Tumor nur wenig oder gar nicht prominirt, genügt statt des elliptischen Schnittes ein einfacher sagittaler bis zum After oder an ihm vorüberziehender Schnitt. Auf beide Weisen wurden zahlreiche Tumoren entfernt, doch glaubt Sänger[2]), dass dies in den von ihm aufgezählten Fällen „ohne besondere Bedachtnahme auf die topographischen Verhältnisse" geschehen sei; er selbst empfiehlt den seitlichen sagittalen Perinealschnitt (Perineotomie) mit Durchschneidung des einen Levator ani; auf diese Weise hat er eine kindskopfgrosse hinter dem Mastdarm im Cavum subperitoneale pelvis sitzende Dermoidcyste exstirpirt; auch Fehling hat in Höfer's Fall diesen Schnitt mit Erfolg angewandt.

Von anderen Operateuren wurde zur Entfernung von Geschwülsten des Cavum ischiorectale, sowohl der quere retroanale Dammschnitt (Page) als der Parasacralschnitt (Zuckerkandl[3]), Wölfler[4]), Colonna, de Quervain) benutzt, der parallel dem Kreuzbeinrand verläuft. Hegar[5]) legte den Schnitt vom Tuber ischii zur Steissbeinspitze.

Der von Zuckerkandl zu diesem und anderen Zwecken empfohlene perineale quere Trapezschnitt hat ebenso wie der einfache quere retroanale Dammschnitt gegenüber der Perineotomie den Nachtheil, dass beide Levatores ani durchtrennt werden, worauf nach Sänger eine Erschlaffung des Beckenbodens und sogar eine Incontinentia alvi eintreten kann. Er eignet sich aber speciell für die

1) König, Lehrbuch der speciellen Chirurgie II. Bd. S. 839.

2) Sänger, a. a. O. S. 126.

3) Zuckerkandt, Notiz über die Blosslegung d. Beckenorgane. Wien. klin. Wochenschr. 1889. Nr. 13.

4) Wölfler, Ueber den präsacralen u. pararectalen Schnitt etc. Wiener klin. Wochenschr. 1889. Nr. 15. Cit. nach Sänger a. a. O.

5) Hegar-Kaltenbach, Operative Gynäkologie. 3. Aufl. S. 616.

Digitized by Google

median liegenden retroanalen ins Becken hoch hinauf reichenden Geschwülste.

Für Tumoren, die zwischen Steissbeinspitze und After die Haut verdrängen, erscheint der von Schulze in einem derartigen Fall angewandte sagittale Schnitt vom Steissbein bis nahe dem After passend; auch Péan hat auf diese Weise mehrere Tumoren entfernt.

de Quervain hält den Perinealschnitt für alle hochsitzenden Geschwülste der Kreuzbeinaushöhlung für besonders geeignet. Die häufig angewandte Steissbeinresection (Péan, Lachaud, Schönborn[1]), M. B. Schmidt, Nasse u. a.) erwähnt er nicht, und von der Kreuzbeinresection glaubt er absehen zu können (S. 170) indem sie durch den Parasacralschnitt genügend ersetzt sei. Da bei diesem aber die Ligament. sacrospinos. und sacrotuberos. ganz durchtrennt werden, erscheint er uns nicht viel weniger eingreifend als eine temporäre Kreuzbeinresection. Es wäre daher eine solche nach Kraske, Bardenheuer oder Heineke in Erwägung zu ziehen, obwohl Schulze meint, die Erfahrung spreche dafür, bei der Operation von retrorectalen Dermoidcysten eingreifende Voroperationen zu vermeiden, da gerade die sechs unter den von ihm aufgeführten Fällen, die mittels einfachen Hautschnittes operirt wurden, die kürzeste Zeit zur Heilung gebraucht hätten. Unter diesen sechs waren aber auch die leichtesten seiner Fälle!

Bei sehr hoch im Becken sitzenden, nicht nach unten prominirenden Tumoren kann die abdominale Entfernung in Frage kommen. Emmet[2]) hat eine als Ovarialcyste des Douglas diagnosticirte subperitoneale Dermoidcyste durch Laparotomie entfernt, de Quervain exstirpirte eine retrorectale Dermoidcyste theils von oben extraperitoneal, theils von unten, empfiehlt aber die abdominale extraperitoneale Methode höchstens als Hülfsoperation.

In unserem Fall war der Weg der Operation vorgezeichnet, indem der Schnitt natürlicherweise über die Höhe der am meisten gerötheten, gespannten und fluctuirenden Partie geführt werden musste, wo die Punktion eine eiterähnliche Flüssigkeit ergeben hatte. Durch eine nahe dem unteren Ende des grossen Labium gemachte kleine Contraincision wurde in ebenso guter Weise der Abfluss gesichert, wie es durch einen grossen Perinealschnitt möglich gewesen wäre. Als Höfer in ähnlicher Weise den Schnitt über die Höhe der Ge-

1) Schönborn bei Borst a. a. O. S. 475. Anm.

2) Emmet, Americ. Journ. of obstetrics etc. 1884, p. 852. Cit. nach Sänger a. a. O.

Digitized by Google

schwulst sagittal führte, hatte er die Sänger'sche „Perineotomie" angewandt.

Unter Umständen kann das schlechte Allgemeinbefinden des Patienten dazu zwingen, die Exstirpation des Tumors nicht sofort vorzunehmen, sondern in 1. Linie eine Entleerung der Cyste durch Punktion herbeizuführen. Aus dieser Rücksicht musste de Quervain die Geschwulst in 3 Zeiten operiren.

In anderen Fällen unterliess es der Operateur aus Furcht vor Eröffnung des Peritoneums (Solowjew), oder Verletzung des Mastdarmes, alles zu entfernen, oder dies war ihm überhaupt nicht möglich. Da aber zurückgelassene Reste fast regelmässig zu Fistelbildung führen (Walzberg), muss wenigstens ihre Zerstörung versucht werden, wie es Middeldorpf mit Erfolg bei einem Cystenwandstück mit Hülfe des Paquelins ausführte, während Weinlechner[1]) einen Theil mit rauchender Salpetersäure unschädlich machte. Ritschl versuchte neben theilweiser Excision der Cystenwand, den Rest mit dem scharfen Löffel auszukratzen, konnte aber keine definitive Heilung erzielen. In einem anderen Fall war die Geschwulst mit der vorderen Fläche des Kreuzbeines fest verwachsen und verlor sich in die Tiefe des Beckens, so dass eine totale Entfernung unmöglich war, trotzdem erfolgte Heilung. Der Stumpf war mittels Thermokauters verschorft geworden (Heidelberg[2]).

Die Gefahren der Operation ergeben sich aus dem bei Besprechung der Diagnose Gesagten. Die Complication mit Spina bifida war früher derart gefürchtet, dass Braune (1862) deshalb die Mischgeschwülste, bei welchen sie besonders häufig ist im Gegensatz zu den fötalen Inclusionen und Cystenhygromen, für ein noli me tangere hielt. Auch Kleinwächter (1888) nahm dies für die überwiegendste Mehrzahl solcher Fälle an. Heutzutage werden auch sie bei richtiger Diagnose, vorsichtigem Vorgehen und tadelloser Asepsis ohne wesentliche Gefahr für den Patienten in Angriff genommen werden können. Manche Operateure haben den Tumor vom Hydrorrhachissack abgelöst (Bornemann, Leriche), doch dürfte es mehr zu empfehlen sein, diesen mit zu exstirpiren.

Auch die früher so gescheute Eröffnung des Peritoneums wird heute nicht mehr von üblen Folgen sein, war doch selbst einmal in der vorantiseptischen Zeit dieser Zwischenfall (Senftleben 1865)

1) Weinlechner, Zwei Dermoidcysten von der vorderen Fläche des Steissbeines ausgegangen. Bericht der k. k. Krankenanstalt Rudolphstiftung in Wien. 1877. S. 298, ref. n. de Quervain. a. a. O.

2) Heidelberg bei Stolper, a. a. O. Beobachtung 8.

Digitized by Google

durch rasche Naht erfolgreich erledigt worden, nachdem schon Darmtheile vorgefallen waren.

Dagegen dürfte auch heute noch eine grössere Verletzung der hinteren Mastdarmwand unangenehm sein, da die Asepsis der Wunde gestört wird, und leicht eine Darmfistel entsteht (Leriche). Dieses kann sich auch bei unverletztem, aber weithin abgelöstem Mastdarm infolge Gangrän seiner Wand ereignen (P. Schmidt, Fall 1). Schon Braune schlug deshalb vor, eine schmale Schicht der Geschwulst auf der hinteren Mastdarmwand zurückzulassen, wodurch jedoch, wie wir oben sahen, die definitive Heilung zweifelhaft gemacht werden dürfte.

Am Schluss dieser Arbeit komme ich zu folgenden Sätzen:

Im Hinblick auf das Fortschreiten der entwickelungsgeschichtlichen Forschung lässt sich noch keine bestimmte Grenze zwischen den monogerminalen und parasitären Sacraltumoren ziehen.

So unsicher die Genese für manche der beregten Geschwülste sein mag, so willkürlich erscheint die neuerdings wieder ausgesprochene Annahme der parasitären Abkunft aller.

Von klinischem Interesse sind hauptsächlich die ganz oder theilweise präsacral sitzenden Steissgeschwülste. Diese bilden in klinischer und therapeutischer Beziehung eine gemeinsame Gruppe.

Tabellarisch

Ganz oder theilweise präsacralsitzend

von todtgeborene

Nr.	Jahr	Autor, Quelle	Alter, Geschlecht	Angeborene Grösse und Wachsthum der Geschwulst	Verhalten zur Umgeb
1	1889	Kümmel, Virch. Arch. CXVIII. Bd. S. 37.	6 Mon. m.	Bis zu den Fersen herabhängend.	Breite Anheftung a der Vorderseite des Ste beines, das nach hint verdrängt ist. Kre beinwirbelbogen lig mentär verschlossen.
2	1885	Jastreboff, Fall 1. Virch. Arch. XCIX. Bd. S. 500.	6 Mon. m.	Grösser als der Kopf des Fötus.	In die Kreuzbeinau höhlung hinaufreiche Rectum nach links ve schoben.
3	1885	Derselbe, Ebd. Fall 2.	6 Mon. w.	Grösser als der Kopf des Fötus.	Füllt die Höhle d kleinen Beckens aus.
4	1885	Derselbe, Ebd. Fall 3.	6 Mon. w.	Grösser als der Kopf des Fötus.	Ragt in die Excav rectouterina hinauf. Bl senscheitel am Nabel.

Digitized by Google

Da sie rasch wachsen können, sind sie möglichst bald zu exstirpiren ohne Rücksicht auf das oft sehr jugendliche Alter des Patienten, der ohne Operation mit grosser Wahrscheinlichkeit zu Grunde geht.

Bei älteren Personen lassen die drohenden Beschwerden, bei Personen weiblichen Geschlechtes insbesondere die erhöhte Gefahr einer Entbindung dringend die Indication zur Entfernung des Tumors stellen.

Die Operation hat eine durchaus gute Prognose.

Es sind schon so viele Methoden mit Erfolg angewandt worden, dass ein dem Fall angemessenes atypisches die topographischen Verhältnisse berücksichtigendes Vorgehen am zweckmässigsten erscheint.

Litteratur.

Die von mir benutzten Arbeiten sind in den Fussnoten angeführt. Um eine Uebersicht über sämtliche Fälle ganz oder theilweise präsacralsitzender teratoider Geschwülste zu erhalten und eine Controle meiner Angaben und statistischen Zusammenstellungen zu ermöglichen, halte ich es für unerlässlich, die dabei verwertheten Fälle wenigstens in möglichster Kürze aufzuzählen. Zum besseren Verständniss des therapeutischen Erfolges dürfte die Beifügung der Jahreszahl nützlich sein. Ich wähle eine dem klinischen Standpunkte entsprechende Reihenfolge.

bersicht.

geborene Geschwülste

thgeburten.

linisches Verhalten	Therapie	Heilerfolg	Bemerkungen
ydramnion.	—	—	Mit fötaler Augenanlage?
Steisslage mit vorgehender Geschwulst ren.	—	—	Cystische Mischgeschwulst.
—	—	—	Cystische Mischgeschwulst.
—	—	—	Cystische Mischgeschwulst.

Digitized by Google

Nr.	Jahr	Autor, Quelle	Alter, Geschlecht	Angeborene Grösse und Wachsthum der Geschwulst	Verhalten zur Umgebung
5	1875	Lüttkemüller, Oestr. med. Jahrb. Ref. Virch.-Hirsch. 1875. I. Bd. S. 358. Fall 3.	5 Mon. w.	Umfang 18 cm.	Zwischen Steissbein u. Rectum.
6	1875	Derselbe, Ebend. Fall 4.	5 Mon. w.	Umfang 10 cm.	Zwischen Steissbein u. Rectum.
7	1894	Spöndly, Diss. Zürich. Ueber Pigment in einem Sacrococcygealteratom.	— m.	—	Von der vorderen unteren Hälfte des Kreuzbeines und vom Steissbein ausgehend.
8	1870	Kühnemann, Dissert. Berlin.	6 Mon. w.	Kindskopfgross.	Grossentheils an der Vorderfläche des Kreuzbeines liegend; das kleine Becken ist von der Geschwulst ausgefüllt. Kreuzbein nach hinten gedreht.
9	1888	M. B. Schmidt, Virch. Arch. CXII. Bd. S. 375.	8 Mon. w.	Sanduhrförmige, aussen zweifaustgr. Geschwulst.	Hoch ins Adomen hinaufragend. Blase comprimirt. Kreuzbein nach hinten umgebogen.
10	1897	Giglio, Atti della soc. ital. di ost. e. gin. 1896. Ref. Centralbl. f. Chir. 1897. S. 777.	Fötus.	Der Tumor füllt das Becken aus und erhebt sich über die Symphyse retroperitoneal.	Retrorectaler Tumor. Der Dickdarm endet blind an der vorderen Fläche.
					von todtgeborenen
11	1885	Jastreboff, a. a. O. Fall 4.	10 Mon. w.	1. Cyste aussen, 2. in der Excavatio rectouterina.	—
12	1875	Lüttkemüller, a. a. O. Fall 2.	w.	13 cm gross.	Zwischen Rectum und Steissbein.
13	1857	Virchow, Monatsschrift f. Geburtsh. IX. Bd. S. 259.	10 Mon. w.	Kindskopfgrosser, gestielter Tumor am unteren, hinteren Ende der Wirbelsäule.	Spina bifida der unteren Kreuzbeinwirbel. Rectum nach vorn dislocirt, durch Theil des Tumors, der sich an die Vorderfläche des Kreuzbeins ausdehnt.
14	1877	Brodowski. Medycyna. V. Ref. Virch.-Hirsch. 1877. I. Bd. S. 282.	w.	Aus Perineum in die Beckenhöhle hineinreichend.	—
15	1885	Renault, Prog. méd. Paris 1885. Bd. II. p. 122. Cit. n. Calbet a. a. O. Obs. 41.	10 Mon. w.	Kopfgrosser, gestielter Tumor.	Das ganze kleine Becken ausfüllend; unteres Kreuzbeinende u. Steissbein nach hinten umgebogen.

Digitized by Google

Klinisches Verhalten	Therapie	Heilung	Bemerkungen
—	—	—	Cystische Mischgeschwulst.
—	—	—	Cystische Mischgeschwulst.
—	—	—	Cysten, Gliagewebe, Pigment.
—	—	—	Multiloculäre Cyste. Sarcomatöser Fortsatz bis zum Zwerchfell.
—	—	—	Cystische Mischgeschwulst.
Der im Becken liegende il hatte die l. Pfannen- d derart ausgebuchtet, s eine Subluxation des enkelkopfes entstan- war.	—	—	Cystische Mischgeschwulst „an Stelle des unteren Darmabschnittes entwickelt".
fen Früchten.			
—	—	—	Lymphangiom.
eburtshinderniss, da- Embryotomie.	—	—	—
—	—	—	Hirnartige Massen. Knochen- und Knorpelfragmente.
—	—	—	Cystische Mischgeschwulst mit hirnsubstanzähnlicher Masse, Knorpeln u. Knochen.
ie grösste 2 Liter hal- le Cyste bei der Ge- geplatzt beim Ver- der Wendung we- Schultereinstellung, ramnion.	—	—	Cystische Mischgeschwulst. Nach der Entbindung dyspnoischer Anfall d. Mutter, wie bei rascher Entleerung eines Ascites.

Digitized by Google

Nr.	Jahr	Autor, Quelle	Alter, Geschlecht	Angeborene Grösse und Wachsthum der Geschwulst	Verhalten zur Umge
16	1890	Bar Lamotte, cit. nach Calbet a. a. O. Obs. 65. S. 173.	w.	Grosser, theilweise im Becken liegender Tumor.	Rectum nach vorn drängt. Art. sacr. abnorm gross. Ur. aus dem Becken geht verläuft an der Seite des Tumors.
17	1873	Freyer, Virch. Arch. LVIII. Bd. S. 509. Fall 1.	w.	Kindskopfgrosser Tumor am After.	In der Kreuzbe höhlung cystische bilde, die sich in Tumor fortsetzen.
18	1858	Luschka, Virch, Arch. XIII. Bd. S. 411.	m.	Geschwulst am Stammesende über kopfgross.	Cysten zwischen K bein und Rectum.
					im ersten Lebe
19	1845	Fleischmann, Nürnberg, Der Fötus in Fötu. Cit. nach Kleinwächter, a. a. O. Fall 5.	9. Tag. p. p. w.	Dem Rumpfe eines Parasiten ähnliche Geschwulst.	Der Tumor auch 3 Cysten, ver eine sich zwischen bein und Rectum Beckenhöhle hinab streckte.
20	1875	Lüttkemüller, a. a. O. Fall 1.	14. Tag. p. p. w.	Apfelgrosse Geschwulst.	Zwischen Rectu Steissbein.
21	1895	Hamel, Dissert. München.	9. Tag. p. p. w.	Mannsfaustgrosse Geschwulst.	Erstreckt sich schen Mastdarm u derer Steiss-, resp beinwand weit hi
22	1859	Voss, Fall 1. Cit. nach Braune, a. a. O. Fall 37. S. 58.	Gleich nach der Geburt. w.	Kindskopfgross.	Von der vorderen des Kreuz- u. Stei ausgehend, bis fa Leber hinaufreic vom Bauchfell be
23	1849	Holm, cit. nach Braune, a. a. O. S. 56. Fall 31.	1 Jahr. w.	Bei Geburt kopfgross, allmählich wachsend.	Die Geschwulst w dünnen Muskelfas deckt, die dem L anzugehören schi
24	1861	Strassmann, Fall 1. Monatsschr. f. Geburtsk. XVIII. Bd. S. 1.	Gleich nach der Geburt. w.	Sacralgeschwulst, die bei aufrechter Stellung die Fersen überragt.	Theilweise in d cavation des Sacr gend, „von der höhle aus fühlbar tum vorgedrängt. bein nach hinten.
25	1853	Knopf, Deutsche Klinik. XLII. Bd. Cit. n. Braune, a. a. O. S. 62. Fall 48.	½ Jahr alt. w.	Faustgross, rapid wachsend, bald bis zu den Kniekehlen reichend, Aufbruch, Eiterung.	Steissbein nach gedrängt, „dass herausstand". I C der Excav. recto-u

Digitized by Google

Klinisches Verhalten	Therapie	Heilung	Bemerkungen
Nach Geburt der obe- a Hälfte Einklemmung der Vulva; so werden tter und Kind in die inik gebracht; Em- otomie.	—	—	Cystische Mischgeschwulst. Die Mutter stirbt an Uterusruptur.
eburtshinderniss. Das id stirbt während der burt.	—	—	Cystische Mischgeschwulst mit Darmstück, hirnähnliche Masse, Knochen.
eburt verzögert. Das id stirbt während der burt.	—	—	Cystische Mischgeschwulst, davon getrennt parasitärer Tumor mit Eingeweiden und Skeletttheilen.
ntan gestorben:			
ei Druck auf den Tu- Unruhe des Kindes.	Eine um den Stiel gelegte Ligatur muss wegen eintretender Convulsionen sofort wieder abgenommen werden.	—	Parasit. Tumor mit Extremitäten u. Cysten, von denen eine ein Hydrorachissack gewesen zu sein scheint.
—	—	—	Cystische Mischgeschwulst mit Knochen.
—	—	—	Cystische Mischgeschwulst. Pflasterepithel in Flimmerepithel übergehend.
—	—	—	Cystische Mischgeschwulst mit hirnartigen Massen und vielen kleinen Knochen.
eburtshinderniss; h Aderlass wird der ermund relaxirt u. Geburt vollendet.	—	—	Das Kind starb an einem „unglücklichem Zufall". Cystische Mischgeschwulst.
burt erschwert nach eren normalen Ge- n.	—	—	Cystische Mischgeschwulst, nicht ganz ausgetragenes Kind.
s Kind magerte un- Fieber ab.	—	—	Cystische Mischgeschwulst.

Digitized by Google

Nr.	Jahr	Autor, Quelle	Alter, Geschlecht	Angeborene Grösse und Wachsthum der Geschwulst	Verhalten zur Umgeb
26	1842	Lehmann-Gilles, cit. n. Braune, a. a. O. S. 62. Fall 49.	2 Monate alt. w.	Am Diaphragma des Beckens sitzend, bis zur Innenfläche des Kreuzbeines reichend.	–
27	1861	Strassmann, Fall 2. Monatsschr. f. Geburtskunde. XVIII. Bd. S. 1.	Gleich nach der Geburt. w.	Mannsfaustgross. Entsprechend d. äusseren lag eine zweite eben so grosse zwisch. Sacrum u. Rectum.	Das rudimentäre bein nach innen dis
28	1864	Braune, Monatsschr. f. Geburtskunde. S. 1.	17 Tage p. p. w.	Kopfgross.	Füllt das kleine Be Anheftung an der derseite der Stei spitze. Kreuz u. S bein nach hinten bogen. Art. sacr erweitert.
29	1867	Depaul, cit. nach Calbet, a. a. O. Obs. 74.	7 Tage p. p. w.	Kindskopfgross.	Füllt das kleine aus. Anus nach verschoben.
30	1876	Kornalewski, Diss. Königsberg.	3½ Mon p. p. w.	Faustgross, sehr rasch wachsend. Nach 3½ Monat kindskopfgross.	Steissbein und Hälfte des Kreu nach hinten versch Der Stiel der Gesch reicht bis zur Synch sacro-iliaca d.
31	1883	Glogner, Diss. Halle.	4 Tage p. p. w.	Faustgross.	Von d. vorderen des unteren Theil Kreuzbeines u. des beines entspringe ter nach vorn ge
32	1891	Beatson, Glasgow. M.-J. XXXV. Bd. p. 394. Cit. n. Calbet, a. a. O. Obs. 76.	6 Woch. p. p. w.	Grosser Tumor, langsam wachsend.	Von der Vorders Steissbeines ausg zwischen ihm und Rectum liegend. thral-Scheiden u. Scheidenfistel.
33	1881	Shattock, Tr. Path. Soc. London. 197. 2 pl. Cit. n. Calbet, a. a. O. Obs. 45.	5 Woch. p. p. ?	4½ cm im Durchm.	Rectum noch Steissbein nach gedrängt.
34	1880	Tourneux, Bull. méd. du Nord. Cit. n. Calbet, a. a. O. Obs. 42.	1 Stunde p. p. w.	Umfangreicher Tumor.	Füllt die ganz höhlung des Becke Steissbein nach verdrängt, Darm unterbrochen. Theil 2 cm lang.
35	1872	Bumann, Bull. de la Soc. méd. de la Suisse. CXLIV. Bd. Cit. n. Calbet, a. a. O. Obs. 91.	Einige Stunden. p. p. w.	Umfang 32 cm, durch eine Furche in 2 Hälften getheilte Geschwulst.	Steissbein recht nach hinten abge

Digitized by Google

...isches Verhalten	Therapie	Heilung	Bemerkungen
...d mit Zange extra-	—	—	Cystische Geschwulst.
...urtsverlauf unge-	—	—	Cystische Mischgeschwulst.
...9. Tage Harnver...g. Katheterismus. ...verfall.	—	—	Die Grenzstränge des Symp. gehen in die Geschwulst hinein. Harnblase bis zum Nabel, Ureteren ausgedehnt, Hydronephrose.
...burtshinderniss ...energischen Zug ...gt. Ulceration der ...ulst.	—	—	Cystische Mischgeschwulst.
...artsverlauf unge-	—	—	Cystische Mischgeschwulst (gliosarkomatöse Neubildgn.), verb. mit Meningocele.
...urtsverlauf unge- ...trotzdem Ruptur ...Cyste.	—	—	Cystische Mischgeschwulst mit Ganglienzellen.
—	—	—	Im Tumor: Haut, Schilddrüsengewebe, rudimentäre Muskeln, Fett, carcinomatöse Massen? Metastasen in den Lungen u. der Leber.
—	—	—	Cystische Geschwulst mit Knochen und Knorpel.
...Amnion, Frühge- ...im 6. Monat.	—	—	Cystische Mischgeschwulst mit Knorpel- und Knochenherden. Die Beckenganglien hypertrophisch, rosenkranzartig längs dem Psoas beiderseits.
...hgeburt im 8. Mo-	—	—	Cystische Geschwulst.

Digitized by Google

Nr.	Jahr	Autor, Quelle	Alter, Geschlecht	Angeborene Grösse und Wachsthum der Geschwulst	Verhalten zur Umgebu
36	1887	Buzzi, Virch. Arch. CXI. Bd. S. 20.	11 Mon. w.	Vom Kreuzbein bis fast zum Promonterium reichend; erst im 5. Monat bemerkt.	Rectum nach vorn drängt. Kreuzbein m mentär, Steissbein fe
37	1867	Klebs, Virch. Arch. XXXVIII. Bd. S. 186.	41 Tage. p. p. m.	Bei der Geburt zweifaustgrosser, im kleinen Becken fest wurzelnder Tumor.	Der Stiel haftet an der Vorderfläche Kreuzbeines. Steiss nach hinten gedrü Ungewöhnlich starke sacr. med.
38	1879	Hofmockl, Wien. med. Jahrb. IV. Bd. S. 461. Cit. nach v. Bergmann a. a. O.	Kind.	Vor dem Steissbein grosse, durchscheinende Geschwulst.	Mehrere Cysten
					nach dem ersten Lebensj
39	1841	Stanley, Med. chir. Transact. XXIV. Bd. p. 231. Citirt nach Braune a. a. O. Fall 32. S. 56.	2 Jahre. ?	Den einen Hinterbakken und das Kreuzbein bedeckende Geschwulst.	Ein Theil der schwulst im Becken d primirt Becken u. Bl
40	1884	v. Bergmann, Berl. med. Woch. 1884. S. 781. Fall 2.	40 Jahre. m.	Kleiner cystischer Tumor in der Kreuzbeinaushöhlung.	—
41	1864	Mannel, Ueber die Tumoren des Douglas'schen Raumes. Marburg. S. 63. Cit. n. de Quervain a. a. O. Fall 1.	? w.	Taubeneigrosse Balggeschwulst mit atheromatösem Inhalt.	Links von der dianlinie im loc Zellgewebe zwisch Bauchfell u. Muse ani.
42	1864	Derselbe, Ebend. Fall 2.	? w.	Hühnereigrosse Balggeschwulst.	Desgl.
					Nicht behan
43	1884	v. Bergmann, a. a. O. Fall 5.	19 Jahre. m.	Gänseeigrosse Geschwulst zwischen Kreuzbein und Mastdarm; der prominirende Theil lässt sich in die Beckenhöhle zurückschieben, fluctuirt.	Mastdarm nach verschoben.
44	1890	Börninger, cit. n. Sänger a. a. O. S. 113.	? w.	Die Einbruchsstelle der Geschwulst in den Mastdarm konnte an seiner hinteren Wand deutlich gefühlt werden.	—

Digitized by Google

nisches Verhalten	Therapie	Heilung	Bemerkungen
n Geburt an Stuhl-werden, später fast ge Stuhlverhaltung, aufgetrieben, all-iche Entkräftung.	—	—	Angiosarcom (?). Thrombose der Vena iliaca.
agrän des Hautüber-. Sectionsbefund: ich. Nephritis, Fett-	—	—	Cystische Mischgeschwulst mit Knochenstückchen.
Magen-Darmkatarrh rben.	—	—	Dermoidcysten.
tan gestorbene:			
f Druck nicht zu inern, doch wird eim Schreien ge-ter.	—	—	Cystische Mischgeschwulst. Kind an den Masern gestorben. Keine Communication mit Rückenmarkskanal.
—	—	—	Einfaches Dermoid mit Haaren; zufälliger Sectionsbefund.
—	—	—	Zufälliger Sectionsbefund.
—	—	—	Desgl.
le.			
eringe Beschwerden Sitzen.	—	—	—
Kotähnliche Massen, rmischt mit Haaren, en aus dem After ab-gangen.	—	—	—

Digitized by Google

Mit Punktio

Nr.	Jahr	Autor, Quelle	Alter Geschlecht	Angeborene Grösse und Wachsthum der Geschwulst	Verhalten zur Umgebu
45	1831.	Himly, cit. nach Kleinwächter a. a. O. Fall 3.	½ Jahr. w.	Bei der Geburt apfelgross, allmählich wachsend, jetzt kindskopfgross. In der Beckenhöhle eine Cyste die hoch hinauf reichte u. unten durch d. Incis. ischiad. dextr. mit der Geschwulst zusammenhing.	Compression des link Ureters, bedeutende A dehnung desselben. Ste bein rudimentär. Sp bifida aller Sacralwirb
46	1861.	Strassmann a. a. O. Fall 3.	neugeb. w.	Kopfgross.	After nach vorn g schoben. Rectum v längert. Steissbein rech winkelig nach link stehend.
47	1884.	Pannwitz, a. a. O. Fall 4. cf. Bergmann a. a. O. S. 781, Fall 1.	neugeb. w.	Mannsfaustgrosser Tumor zwischem Rectum und Kreuzbein.	Steissbein nach hint verdrängt.
48	1888.	Mac Carthy, Lancet May p. 920, cit. n. Calbet a. a. O. Obs. 93.	6 Mon. w.	Kindskopfgrosser prominirender Tumor, im Becken eine mit ihm zusammenhängende bis zum Zwerchfell reichende Cyste.	Rectum nach links v drängt.
49	1890.	Bowlby, Fall 1. Brit. med. Jour., Bd. I, p. 663, cit. n. Calbet a. a. O. Obs. 78.	3 Wochen w.	Rundlicher, grosser Tumor, den Anus nach vorn verschiebend.	Das Steissbein na hinten gedrängt. D Tumor erstreckte sich i Becken hinein, bis in d Höhe des Promontoriu
50	1890.	Bowlby, a. a. O. Fall 2, cit. n. Calbet a. a. O. Obs. 97.	3 Tage w.	Grosser Tumor.	Hinter dem Anus na ein Theil des Tumors das Becken.
51	1893.	Nasse, Arch. f. klin. Chir., Bd. XLV, S. 690.	4 Monate. w.	Kindskopfgross.	Ins Becken hinei reichend den Anus n vorn verdrängend.
52	1894.	Weinlechner, Wiener klin. Wochenschrift Nr. 19, S. 355.	—	—	—
53	1899.	Stolper, Fall 9. Deutsche Zeitschr. f. Chir. Bd. L.	2½ Jahre. w.	Bei der Geburt hühnereigross, jetzt kindskopfgross.	Os coccygis nach hint umgebogen. Analöffn nach abwärts gezogen.
					Operi
54	1847.	Emmerich, Arch. f. phys. Heilk. cit. nach Kleinwächter a. a. O. Fall 28.	20 Jahre. w.	Die angeb. Geschwulst war nach und nach gewachsen; im 12. Jahr Aufbruch. 5½ Pfd. schwere Geschwulst.	Ihre Anfänge wa tief zwischen Kreuzb und Mastdarm, das Ste und Kreuzbein nach h ten verdrängend.

Digitized by Google

mdelte Fälle.

nisches Verhalten	Therapie	Heilung	Bemerkungen
uck auf die Basis erzhaft, verändert die Fontanellen u. einert den Tumor .	1. Punktion wasserhelle Flüssigkeit 1½ Quart. 2. Punkt. nach 12 Tagen erneute Flüssigkeit. Nach der 4. Punktion Ligaturtroicart eingelegt, zur allmählichen Entleerung.	Nach Einlegung des Troicars Unruhe, Entzündung, Abmagerung, Eiterung, Coma u. Tod 14 Tage nach der letzten Operation.	Cystische Mischgeschwulst mit Backenzahn und Gesichtsknochen.
burtsverzögerung.	Nach zweimaliger Punktion Jodinjection.	Nach der Jodinjection Mastdarmcatarrh, Erschöpfung u. Collaps des Kindes. Wiederfüllung der Cyste.	2½ Jahr später waren die Cysten ziemlich verkleinert.
ckungen bei Berühmit kalten Gegenen.	Zweimalige Punktion ohne üble Folgen.	3 Wochen nach der 2. Punktion hatte sich die Cyste nicht wieder gefüllt. Die Haut lag in Runzeln.	—
gestörte Geburt in lage.	9 Tage p. p. Punktion 400 g, nach 3 Wochen 2. Punktion 170 g, nach 5 Tagen vergebliche 3.	Allmähliche Abmagerung. Tod 12 Tage nach der letzten Punktion.	Cystische Mischgeschwulst.
—	Mehrmals punktirt, nach der letzten Punktion Einspritzung von „Liqueur de Morton."	Nach der Einspritzung wird das Kind krank und stirbt in einigen Tagen.	Cystische Mischgeschwulst.
—	Im Alter von 1 Jahr wurde der Tumor mit Punktion u. Compression behandelt.	Allmähliche Verkleinerung.	Cystische Geschwulst mit solider Basis.
dauungsstörungen.	Punktion entleerte viel klare seröse Flüssigkeit.	Allmählich füllte sich die Cyste wieder an.	Cystische Geschwulst auf soliden Theilen.
—	W. hat 4 Lymphcystenhygrome durch Punktion und Jodinjection geheilt.	—	—
hat an den untersten hen entzündlich ge-, exulcerirt. Nach Punktion waren an ganzen Geschwulst fractionen zu sehen.	Punktion entleert 200 g klarer, seröser Flüssigkeit. Noch mehrmals punktirt.	Die Cyste füllte sich nach jeder Punktion bald wieder.	Cystische Geschwulst mit soliden Theilen.
lle.			
bit dem Aufbruch riechender Eiterab-	Exstirpation; 2 Seitenschnitte, Durchschneidung des Muse. coccygeus. Unterbindung der Art. sacr. media.	Heilung in ½ Jahr.	Cystische Mischgeschwulst mit Knochen von denen einer mit der inneren Kreuzbeinfläche fest zusammenhing.

Digitized by Google

Nr.	Jahr	Autor, Quelle	Alter Geschlecht	Angeborene Grösse und Wachsthum der Geschwulst	Verhalten zur Umgebung
55	1852.	Porta cit. nach Kleinwächter a. a. O. Fall 30.	23 Jahre. w.	Angeborener Tumor mit Knochen, der an der Hinterfläche des Kreuzbeines eingelenkt war, und lipomatöser, ins Becken reichender Masse.	Steissbein atrophisch und dislocirt.
56	1857.	Pitha, Bair. Intelligenzblatt Nr. 18, cit. n. Braune a. a. O. Fall 34, S. 57.	1½ Jahr. w.	Angeboren, kindskopfgross, allmählich wachsend.	Mastdarm fest mit Geschwulst verwachsen.
57	1859.	Birkett, Guy's Hosp. Rep. V, p. 252, cit. n. Sänger a. a. O.	25 Jahre. w.	Geschwulst über Wallnussgrösse zwischen Mastdarm und Steissbein.	—
58	1864.	Snyers, France méd. Bd. II, p. 872, cit. n. de Quervain a. a. O.	35 Jahre. w.	Sitz der gänseeigrossen Geschwulst an der hinteren Mastdarmwand.	—
59	1866.	Gross et Vautrin, Rev. méd. de l'Est cit. n. Calbet a. a. O. Obs. 88.	18 Mon. m.	Angeb. kindskopfgrosse Geschwulst, die einen Theil des Beckens anfüllt.	Kreuzbein gerade, Steissbein nach hinten gedrängt, Mastdarm nach vorn.
60	1867.	Holmes, Journ. f. Kinderkrankh. 1869. Bd. LII, S. 6, cit. n. Calbet a. a. O. Obs. 87.	3 Jahre. w.	Kindskopfgrosse, etwas rechts sitzende Geschwulst.	Zwischen Rectum und Kreuzbein an letzteren stielartig adhärent.
61	1865.	Senftleben, Deutsch. Klinik S. 174, ref. Gurlt's Jahresber. S. 675, Langenbeck's Arch. f. klin. Chir. Bd. VIII.	13 Jahre. m.	Borsdorferapfelgrosser Tumor coccygeus, mit kleiner Hand.	Der Stiel geht zur vorderen Kreuzbeinfläche.
62	1870.	Voss, Fall 2, cit. n. Beyer a. a. O.	?	Ins Becken hineinragender Tumor.	An der Vorderfläche des Steissbeines und dem unteren Kreuzbeinhalb adhärirend.
63	1872.	Bumann a. a. O., Fall 1, cit. n. Calbet a. a. O. Obs. 90.	15 Jahre. w.	Angeborene, nussgrosse Geschwulst, jetzt Fistel und mehrere Cysten zwischen Rectum u. Steissbein.	Rectum nach vorn verdrängt.
64	1872.	Böhm, Berl. klin. Wochenschr. Nr. 4.	¾ Jahre. m.	Angeborene apfelgrosse Geschwulst hoch ins Becken hinaufragend.	Per rectum fühlt man die Anheftung am Kreuzbein.
65	1874.	Danzel, Arch. f. klin. Chir. Bd. XVII, S. 442.	25 Jahre. w.	2½ Zoll hoch im Rectum an seiner Vorderwand kleinapfelgrosser Tumor.	—

Digitized by Google

Klinisches Verhalten	Therapie	Heilung	Bemerkungen
—	Exstirpation; elliptischer Schnitt. Exarticulation des Knochens. Ausschälung des Tumors aus dem Becken. Naht.	5 Tage nach der Operation Wohlbefinden, dann Pleuritis acutissima, an der Pat. am 8. Tage stirbt.	Lipomatöser Tumor mit Knochen.
—	Incision der Cysten. Abtragung nach Unterbindung des Stieles.	Tod nach 24 Stunden.	Cystische Mischgeschwulst mit Knorpel- u. Knochenstückchen.
Seit 2 Jahren bemerkt.	Einschnitt und Ausschälung.	Heilung.	Cyste mit atheromatösem Brei, dicke fibröse Kapsel.
Drei mühsame Geburten, nach 5 Jahren wieder mühsame Geburt. Zange, dabei Austreten der Geschwulst aus dem Anus.	Abtragung nach Unterbindung des Stieles.	Heilung nach anhaltender starker Eiterung aus dem Rectum.	2 Cysten, von denen die eine Haare, die andere 3 Zähne enthielt, in der Wand ein Unterkieferähnliches Knochenstück.
—	Dreimal punktirt. Exstirpation.	Heilung.	Multiloculäre Cyste.
—	Exstirpation.	Heilung.	Cystische Geschwulst.
—	Exstirpation (nach Entleerung von Blase und Mastdarm): zwei halbmondförmige Schnitte, bei Loslösung des Stieles Eröffnung der Peritonealhöhle, Vorfall von Dünndarmschlinge, Naht.	Heilung.	Parasitäre Mischgeschwulst, das Skelett der Hand bestand aus hyalinem Knorpel.
—	Vom Rectum leicht abzuschälen.	—	—
—	Punktion, Incision zweimal wiederholt. Spaltung der Fistel. Exstirpation mehrerer Cysten.	Nach 1 Monat werden noch wachsartige Massen eliminirt. Völlige Heilung.	Dermoidcysten.
—	Exstirpation zusammen mit dem Steissbein. Unterbindung der Art. sacr. med.	Tod am 7. Tag p. op.	Parasitäre Mischgeschwulst mit Vorderarm und Convolut von Darmschlingen.
Vom 11. Jahr Haarauswuchs aus dem After.	Entfernung mit Polypenscheere vom Rectum aus.	Tod nach 3 Monaten an chronisch. Beckenperitonitis.	Cystische Mischgeschwulst mit Haaren und Zahn, Knochensubstanz, rudimentärer Gehirnanlage, Nerven.

Digitized by Google

Nr.	Jahr	Autor, Quelle	Alter Geschlecht	Angeborene Grösse und Wachsthum der Geschwulst	Verhalten zur Umgebung
66	1875	Deahna, Arch. f. Gynäkologie Bd. VII, S. 305.	18 Jahre w.	Von der Aftergegend bis in die Mitte zwischen Nabel und Symphyse reichende retrorectale Geschwulst.	Rectum u. Vagina stark comprimirt. Uterus per vaginam nicht zu fühlen. Blase bis zum Nabel reichend.
67	1877	Weinlechner, cit. n. de Quervain a. a. O.	?	2 Cysten von der vorderen Fläche des Steissbeines ausgegangen.	—
68	1878	Walzberg, Deutsche Zeitschr. f. Chir. Bd. X, S. 530.	26 Jahre. w.	Angeborene kleine Geschwulst zwischen Mastdarm u. Steissbein. Jetzt zweifaustgrosse gestielte Geschwulst.	Per rectum als runder Vorsprung zu fühlen.
69	1878	Menzel, Arch. f. klin. Chir. Bd. XXII, S. 691.	19 Jahre. m.	Angeborene Geschwulst, seit der Geburt nur im Verhältniss zum Körper gewachsen.	Steissbein nach rückwärts gedrängt: an der Vorderfläche des Kreuz- und Steissbeines reicht der Tumor in die Höhe.
70	1880	Port, Path. Transact. Bd. XXI, p. 307, ref. Virchow-Hirsch Bd. I, S. 294.	Junges Mädchen w.	Gestielte Geschwulst.	An der hinteren Mastdarmwand adhärirend.
71	1883	Kauffmann, Diss. Berlin. (Sonnenburg's Fall.) Centralbl. f. Gynäkologie. 1883. S. 581.	Neugeb. w.	Faustgross mit Stiel an der vorderen Kreuzbeinfläche hinaufragend, After nach vorn gedrängt.	Die Geschwulst innig mit dem Peri der Innenfläche des Kreuz- und Steissbeins verwachsen, ihr Stiel inseriert hoch oben am Kreuzbein (Operationsbefund).
72	1883	Lachaud, cit. n. Calbet a. a. O., Obs. 77.	6 Mon. w.	Angeb. Tumor.	Der Tumor schiebt das Steissbein ein und haftet daran fest.
73	1883	Solowjew, Medisinskoje Obosrenje 1883, ref. Centralbl. f. Chir. 1884, S. 96.	29 Jahre. w.	Tumor hinter dem Rectum nach links das kleine Becken ausfüllend.	—
74	1883	Fawell and Jackson, Lancet Lond., Bd. I, S. 843, cit. n. Calbet a. a. O., Obs. 55.	4 Mon. m.	Orangengrosser angeborener Tumor.	Steissbein vom Tumor umgeben, Kreuzbein rudimentär. Nach Exstirpation des Tumors ist das Rectum frei da.
75	1883	Trzebiky, Wien. med. Wochenschr. Nr. 13, cit. n. Sänger a. a. O.	35 Jahre. w.	Ueber kindskopfgrosse Geschwultt der linken Gesässgegend.	Uterus nach rechts geschoben, per rectum fühlt man einen fast die ganze linke Hälfte des Beckens ausfüllenden Theil der Geschwulst.

Digitized by Google

linisches Verhalten	Therapie	Heilung	Bemerkungen
Plötzlicher Beginn Beschwerden, heftige eibschmerzen, Erchen, Stuhl- u. Harnaltung. Infolge gangränösen Decubitus tenscheiden- u. Scheiharnröhrenfistel.	Zweimal Punktion vom Rectum aus, Verjauchung. Incision durch Schnitt zwischen Sacrum und Anus.	Eiterung nach Mastdarm und Scheide hin, nach 10 Monaten noch Eiterung und Cystenmastdarmfistel.	Dermoidcyste.
—	Theils Exstirpation, theils Zerstörung mit rauch. Salpetersäure.	—	Dermoidcysten.
is zum 5. Jahre wach-d; angeblich Herzpfen u. Magenkrampf.	Exstirpation mit Zurücklassung eines schlauchförmigen Fortsatzes.	Eiterung. Mit Fistel entlassen.	Cystische Mischgeschwulst.
lceration, erschwertes en, beständiges Durchen, übler Geruch.	Unvollständige Exstirpation durch Amputation mit der galvanocaustischen Schlinge.	Unter Eiterung Abstossung von Gewebsfetzen. Heilung in 4 Monaten.	Cystische Mischgeschwulst mit Knochenstück.
—	Exstirpation.	—	Dermoidcyste mit Zahn, Haaren und 2 Knochenstücken.
urch Druck nicht zu leinern, keine Symne von seiten des des.	Exstirpation; Umschneidung des Stieles u. Freilegung. Durchschneidung in der Nähe des Kreuzbeinendes. Naht.	Heilung ohne Zwischenfall schnell und leicht.	Cyste, in ihrer Wand Knochen einer rudimentären Extremität.
—	Exstirpation leicht, die Steissbeinspitze wird resecirt.	Tod an Carbolvergiftung nach 2 Tagen.	Cystische Mischgeschwulst.
ach 8 Entbindungen ort Unregelmässige lenstruation, starker utverlust, Verstopfung, petitlosigkeit, Schmer- in den Beinen, Nerität.	Punktion von der Vagina aus. Am 3. Tage theilweise Exstirpation mit bogenförmigem Schnitt 1 cm nach links von der Analöffnung. Drainage.	Heilung in 2 Mon.	Einfaches Dermoid. Die Frau wurde später wieder schwanger.
eit der Geburt Conlsionen, Schlaflosigt und gastrische Beerden. Geschwulst ird beim Schreien sser.	Exstirpation.	Tod nach kurzer Zeit.	Cystische Mischgeschwulst.
Seit 1½ Jahren beobhtet. Hindert am Sitzen. grössert sich beim essen. Diagnose: Senngsabscess.	Punktion, Incision u. Drainage. Nach 6 Wochen Exstirpation, zweifaustgrosse Wundhöhle. Naht, Drainage.	Heilung unter Eiterung in ca. 9 Wochen, beschleunigt durch elastischen Druck vermittelst Gummiball in der Scheide.	Dermoidcyste mit Haaren.

Digitized by Google

Nr.	Jahr	Autor, Quelle	Alter, Geschlecht	Angeborene Grösse und Wachsthum der Geschwulst	Verhalten zur Umgebung
76	1883	Küster, Verhandl. d. deutsch. Chirurg. Congr., cit. n. Sänger a. a. O.	? ?	Cysten zwischen Steissbein und After.	—
77	1883	Emmet, Amer. Journ. of. obstetr. p. 852, cit. n. Sänger a. a. O.	22 Jahre. w.	Unterhalb des Bauchfelles des Douglas.	—
78	1884	v. Bergmann, a. a. O. Fall 4.	51 Jahre. w.	Faustgrosser, sanduhrförmig hoch ins Becken hinaufreichender Tumor.	—
79	1884	Pannwitz, Diss. Fall 1. Berlin. (v. Bergmann's Fall 7.)	7 Woch. w.	Kindskopfgrosser, derber Tumor, sitzt breitbasig der vorderen Kreuzbeinwand auf.	Anus weit nach unter die Vulva ver ben. Steissbein n. dislocirt. Mit Mast d. Tumor eng ver
80	1884	Derselbe, Fall 3. (v. Bergmann's Fall 3.)	6 Jahre. m.	Angeborene, erbsengrosse Geschwulst, jetzt über d. unteren Kreuzbeinende taubeneigrosse, geröthete, schmerzhaft fluctuirende Geschwulst.	Die Cyste sass zwi Kreuzbein und Mas die Stelle des Kreuzb war etwas ausgeb (Operationsbefund
81	1885	Middeldorpf, Virch. Arch. CI. Bd. S. 37.	1 Jahr. w.	Angeboroner Tumor mit Fistel, aus der Fäcalmassen getreten waren, hühnereigross.	Enge Adhäsion mit Mastdarm.
82	1885	Beyer, Fall 1. Diss. Halle.	6 Mon. w.	Kindskopfgrosser Tumor mit Zehen.	Anus gegen die S physe, Steissbein und tere Kreuzbeinhälfte hinten gedrängt.
83	1885	Derselbe, Fall 2.	15 Mon. w.	Angeborener Tumor, in der letzten Zeit stark gewachsen, faustgross.	Ein Theil ragt ins Becken hinauf ist mit der vorderen S beinfläche eng ver sen.
84	1885	Leriche, Cong. franc. de chirurg. p. 519. Cit. n. Calbet, a. a. O. Obs. 66.	19 Jahre. w.	Im 1. Jahr taubeneigrosse, jetzt kindskopfgrosse Geschwulst.	Anheftung an der deren Steissbeinfläc Steissbein nach hi und nach rechts verb

Digitized by Google

Klinisches Verhalten	Therapie	Heilung	Bemerkungen
—	Exstirpation. Versenkte Nähte.	Heilung in 8 Tagen.	Dermoidcyste.
Wiederholte Pelviperitonitis Dysmenorrhöe.	Laparotomie. Ausschälung der Cyste, linker Eileiter mit entfernt.	—	Dermoidcyste.
Diagnose: Periproctitis mit Fistula ani. Beim Sitzen Beschwerden. Vor 3 Jahren bemerkte Pat. eine Geschwulst in der Analgegend.	Exstirpation: Schnitt am After vorbei, seitlich vom Steissbein. Innige Verwachsung des Tumors mit dem Mastdarm. Wundhöhle reicht bis über das Promontorium. Tamponade.	Heilung in der 7. Woche vollendet.	Einfache Dermoidcyste.
Geburt erschwert.	Exstirpation: Tamponade, die Ablösung vom Kreuzbein und Mastdarm war erschwert.	Temperatursteigerung, Gangrän der hinteren Mastdarmwand, Perforation. Tod 11 Tage p. op.	Cystische Mischgeschwulst, die nach Exstirpation auf elektrischen Reiz Zuckungen zeigt.
Während des Transports zum Operationssaal brach die Geschwulst auf, es entleerte sich dicker, gelber Eiter, Zunahme der Eiterung, Fieber.	Durch Incision wird nochmals Eiter entleert. Nach einiger Zeit breite Spaltung; es wird eine Cyste mit Haaren mühsam entfernt. Naht. Drainage.	Heilung unter zeitweiser Anwendung des permanenten Bades.	Einfache Dermoidcyste mit Haaren.
—	Exstirpation: Ein Theil der Cystenschleimhaut muss zurückgelassen werden und wird mit dem Paquelin zerstört.	Heilung.	Mehrfach gewundene Darmschlinge in Fettgewebe (Mischgeschwulst).
—	Exstirpation.	Tod nach 4 Tagen.	Fötus in Fötu. Extremitäten u. darmhaltiger Parasit.
—	Exstirpation: Hautschnitt über die Höhe der Geschwulst. Der zwischen Kreuzbein u. Rectum befindliche Theil ist schwer auszulösen. Drainage, Naht.	Heilung.	„Cystofibrosarcoma myxomatodes combinirt mit Intrafötation" (cystische Mischgeschwulst).
—	Haarseile ohne Erfolg angewendet. Exstirpation: Der Tumor hängt im Becken mit drei taubeneigrossen Cysten zusammen (Spina bifida en feuilles de trèfle), sie werden nicht exstirpirt; eine Darmschlinge wird angeschnitten. Naht.	Heilung mit 3 Darmfisteln.	Cystische Mischgeschwulst.

Digitized by Google

Nr.	Jahr	Autor, Quelle	Alter, Geschlecht	Angeborene Grösse und Wachsthum der Geschwulst	Verhalten zur Umgebung
85	1887	v. Biernacki, Diss. Berlin.	28 Jahre. w.	Sitz der Geschwulst zwischen Kreuzbein und Rectum, median.	Oberes Ende per rectum nicht fühlbar. Hintere Scheidenwand vorgewölbt.
86	1887	Buzzi, a. a. O. Fall 2.	1 Mon. w.	Angeborener hühnereigrosser Tumor, allmähliches Wachsthum.	Hinter dem Rectum im Becken sich erstreckend
87	1888	M. B. Schmidt, a. a. O. Fall 2.	4 Tage. m.	Kleinfaustgrosse Geschwulst.	5 cm längs dem Mastdarm hinaufragend.
88	1889	Gelstrom, Centralblatt f. Gynäkologie. 1889. Nr. 44.	24 Jahre. w.	Flaschenförmiger, an seinem unteren Ende gangränöser Tumor.	An der vorderen Rectalwand inserirend
89	1889	P. Schmidt, Diss. Greifswald. Fall 1.	3½ Jahre. w.	Seit der Geburt Fisteln in der Kreuzbeingegend.	Die mittlere Hälfte des Kreuzbeines u. das ganze Steissbein fehlen.
90	1889	Derselbe, Fall 2.	40 Jahre. w.	Seit der Geburt am After mit Eiter (?) gefüllte Geschwulst, mit 17 Jahren exstirpirt. Jetzt Fisteln.	In der hinteren Rectalwand sitzende Cyste (Operationsbefund).
91	1890	Sänger, Arch. f. Gynäk. XXXVII. Bd S. 100.	42 Jahre. w.	Kindskopfgrosser, wenig verschieblicher, vorwiegend in der rechten Beckenhälfte gelegener Tumor.	Mastdarm und Schei nach links verdrängt u fassen die Geschwu schalenartig. Uterus st in die Höhe gehob nach links vorn gedrän
92	1891	Page, Brit. med. Journ. I. p. 406. Cit. n. de Quervain, a. a. O.	47 Jahre w.	Bis zum Nabel reichender Tumor.	Rectum und Vagi nach vorn verdrängt. V gina stark verlängt Uterus bis in die Nab gegend verdrängt.
93	1892	Calbet, a. a. O. Obs. 64.	18 Jahre. m.	Angeborener kleiner Tumor zwischen Anus und Steissbein; jetzt eigross.	Steissbein nach hin gedrängt, Rectum n vorn.

Digitized by Google

Klinisches Verhalten	Therapie	Heilung	Bemerkungen
Erst bei einer Entbindung bemerkt, welche durch Kraniotomie beendigt werden muss.	Während der Geburt Punktion per rectum. Vereiterung. Incision vom Rectum her. Drainage, Ausspülung.	Nach 59 Tagen als geheilt entlassen. Nach 2 Monaten Schwellung der rechten Nates. Incision. Kein Eiter. Als geheilt entlassen.	Einfaches Dermoid mit Haaren.
—	Exstirpation.	Heilung per primam.	Cystische Mischgeschwulst mit Gewebe vom Charakter embryonaler grauer Hirnsubstanz u. Anlage eines Athmungsapparates (?).
—	Exstirpation: Das Steissbein wird mit entfernt, da der Tumor eng mit ihm zusammenhängt.	Heilung.	Cystische Mischgeschwulst.
Bei der 2. Geburt vor Jahren Austritt einer einen Geschwulst durch nen Dammriss.	Abbinden des Stieles, Durchschneidung der Ligatur.	Heilung.	Dermoid mit Haaren und 2 Knochenstücken.
—	Incision, Drainage, später Exstirpation: Der Tumor zeigt sich eng mit der Rectalwand verwachsen, diese wird freigelegt.	Nach 8 Tagen langer Riss in der Rectalwand. Darmnaht mehrfach ohne Erfolg, ebenso Cauterisation u. plastische Operation. Mit Rectalfistel entlassen.	Cystische Mischgeschwulst mit Nervenfasern.
—	Spaltung der Fisteln. Resection des Steissbeines. Tamponade. Nach 8 Tagen Entfernung zweier Cysten, später Incision einer tiefsitzenden Cyste.	Nach achtmonatlicher Behandlung mit taubeneigrosser Wundhöhle entlassen.	Dermoidcyste.
Bei der 6. Entbindung merkt, bei den letzten Geburten Geburtshinniss. Zur Zeit Stuhlstopfung, Druckgefühl Becken.	Punktion bei der letzten Entbindung vom Mastdarm her. 9 Monate später völlige Ausschälung durch Perineotomie, Tamponade.	Abstossung von Fetzen. Heilung in 3 Wochen bis auf eine granulirende Einziehung am Damm.	Dermoidcyste.
7 mühsame Geburten, i der 5., vor 20 Jahren, rde die Geschwulst bekt. 7. Geburt durch aniotomie beendigt. In letzten 4 Jahren Fluor . u. zunehmende Harn-Stuhlbeschwerden.	Punktion vom Rectum aus. Vereiterung, Phlegmone, Fieber, Erbrechen. Exstirpation: Halbmondförmiger Schnitt quer in der Mitte zwischen After und Steissbein. Ausschälung, Drainage, Naht.	Fieber bis Ende der 3. Woche. Heilung in ca. 6 Wochen.	Dermoidcyste mit Haaren.
Von der Geburt an allmählich zunehmende, im Jahre vollständig werde Paraplegie beider ine.	1. Exstirpation. Mehrmals Evidement der Fistel. 2. Exstirpation mit Resection des Steissbeines und des Kreuzbeinendes.	Heilung mit Fistel. Verschwinden der Paraplegie. Heilung unter Eiterung in mehr als 8 Wochen.	Cystische Mischgeschwulst.

Digitized by Google

Nr.	Jahr	Autor, Quelle	Alter, Geschlecht	Angeborene Grösse und Wachsthum der Geschwulst	Verhalten zur Umgebung
94	1892	Calbet, a. a. O., Obs. 108.	67 Jahre. w.	Fistel in der Analspalte. Nussgrosse Cyste vor dem Steissbein.	—
95	1892	Ritschl, Beitr. z. klin. Chir., Bd. VIII., S. 557.	12 Jahre. w.	Im 11. Jahre bemerkte, jetzt kindskopfgrosse Geschwulst.	Fistelöffnung unterhalb der Steissbeinspitze. Die Sonde geht gegen das Rectum.
96	1893	Nasse, Fall 2, Arch. f. klin. Chir. Bd. XLV, S. 685.	4 Wochen. w.	Kindskopfgrosser cystischer Tumor mit soliden Geschwulstheilen.	In das Becken hinauf reichend, Anus nach vorn u. rechts verdrängend. Das Steissbein nach hinten.
97	1893	Derselbe, Ebenda, Fall 3.	7 Wochen. m.	Kindskopfgrosse, mehr rechts von der Medianlinie entwickelte Geschwulst.	Vom Rectum aus kann man das obere Ende der annähernd kugeligen Geschwulst abtasten.
98	1893	Derselbe, Ebenda, Fall 4.	13 Jahre. w.	Angeborene, langsam wachsende Geschwulst, melonengross.	After nach vorn, Steissbein nach hint. gedrängt. Die Geschwulst reicht weit ins Becken hinauf.
99	1893	Derselbe, Ebenda, Fall 5.	10 Jahre. m.	Angeblich soll kurz nach der Geburt eine Geschwulst am Steiss entfernt worden sein. Bald nachher Auftreten einer langsam wachsenden Geschwulst.	Zwischen Steiss-, Kreuzbein und Rectum apfelgross prominirende, ins Becken reichende Geschwulst. Obere Grenze nicht zu fühlen.
100	1894	Weinlechner, Off. Protok. d. k. k. Gesellsch. d. Aerzte in Wien. Wien. klin. Wochenschr., S. 355.	?	Pomeranzengrosse Geschwulstmasse.	Ins Becken hinaufreichender Tumor.
101	1894	Hofmockl, Fall 2, Wien. klin. Wochenschr., Nr. 19 u. 21.	6 Mon. w.	Doppelfaustgrosser Tumor.	Zwischen Rectum und Kreuzbein hinaufreichend.
102	1894	Schulze, Deutsch. med. Wochenschrift, 1895, Nr. 22. S. 352.	33 Jahre. w.	Zum erstenmal bei einer Entbindung von der Hebamme bemerkt. Die Geschwulst sitzt zwischen Mastdarm u. Kreuzbein.	Reicht von der Aftergegend bis zur linken Kreuzdarmbeinfuge.
103	1894	Frank, Prager Wochenschr., Nr. 2. Ref. Virch. - Hirsch, 1894, Bd. I, S. 236.	6 Wochen. ?	Teratom in d. Regio glutaealis dextra.	Metastase im Cavum ischiorectale.
104	1895	Feldmann, Diss. Berlin.	3 Tage. w.	Angebor. faustgrosser Tumor mit extremitätenartigen Fortsätzen.	—

Digitized by Google

Klinisches Verhalten	Therapie	Heilung	Bemerkungen
Angeblich nach einem ll entstanden, spontan fgebrochen, temporäre eilung, dann Wieder-fbruch.	Früher Jodinjection vergebens. Exstirpation. Der Tumor haftet an der vorderen Steissbeinfläche. Ausschälg. leicht. Naht.	Primäre Heilung.	Dermoidcyste.
—	Längs verlaufende Incision, theilweise Entfernung des Tumors mit der Steissbeinspitze. Auskratzen des Restes mit dem scharfen Löffel.	Keine definitive Heilung.	Cystische Mischgeschwulst.
—	Exstirpat. einer grossen, Auskratzung kleinerer Cysten. Tamponade. Naht.	Ungestörte Heilung.	Cystische Mischgeschwulst.
—	Exstirpation nach Resection der Steissbeinspitze leicht. Tamponade. Naht.	Ungestörte Heilung.	Cystische Mischgeschulst mit Knochenstück und Darmabschnitten.
In der letzten Zeit Auf-ach u. starke Secretion.	Exstirpation nach Resection des Steissbeins leicht.	Heilung glatt.	Cystische Mischgeschwulst.
—	Exstirpation der äusseren, Auskratzung der höher sitzenden Cysten.	Heilungsverlauf bis dato gut.	Einfaches Dermoid.
—	Exstirpation.	Nach 2½jähriger fistulöser Eiterung Heilung.	Cystische Mischgeschwulst mit Knorpellamellen.
—	Scheinbar völlige Exstirpation.	Tod am 3. Tag p. op.	Cystische Mischgeschwulst mit Ganglienzellen, Nervensubstanz.
fach sechs leichten burten bei der letzten bindung vor 2 Jahren ebliche Verzögerung. t einigen Monaten hlbeschwerden und erwertes Sitzen.	Punktion von der Analgegend aus. Nach 2 Monaten Exstirpation. Schnitt vom Steissbein zum After. Drainage. Naht. (Operation in der 6. Schwangerschaft.)	Reactionsloser Verlauf, Heilung. Normale Schwangerschaft.	Zwei getrennte Dermoidcysten, eine über, die andere unter dem Levator ani.
—	Exstirpation.	—	Cystische Mischgeschwulst. Die Metastase sarkomatös.
—	Nach oben convex. Schnitt von einem Tuber ischii bis zum anderen. Resection der Steissbeinspitze. Stumpfes Herauslösen. Tamponde. Naht.	Der Patient kommt durch Decubitus herunter, Tod nach 4 Wochen.	Cystische Mischgeschwulst mit Gliagewebe (?).

Digitized by Google

Nr.	Jahr	Autor, Quelle	Alter, Geschlecht	Angeborene Grösse und Wachsthum der Geschwulst.	Verhalten zur Umgebung
105	1895	Hildebrand, Fall 2, Arch. f. klin. Chir., Bd. XLIX, S. 192.	8 Jahre. w.	Angeborene, in ihrer Grösse angeblich wechselnde, jetzt orangengrosse Geschwulst.	Ein Theil der Geschwulst ragt an die Vorderfläche des Steissbeins tief ins Becken
106	1895	Derselbe, Ebenda, Fall 3.	6 Monate. w.	Kindskopfgross.	Reicht im Becken über die Steissbeingegend hinauf. Steissbein nach aussen abgebogen.
107	1895	Derselbe, Ebenda, Fall 4.	43 Jahre. w.	Bei Darmresection wegen Mastdarmcarcinom bemerkt.	Cystische Geschwulst hinten und etwas links vom Rectum.
108	1895	Derselbe, Ebenda, Fall 5.	1 Monat. w.	Angeborene, gut kindskopfgrosse Geschwulst.	Eine Cyste sitzt dem Peritoneum.
109	1895	Derselbe, Ebenda, Fall 6.	3 Jahre. m.	Angeborene constant wachsende, jetzt kindskopfgrosse Geschwulst.	Per Rectum eine Cyste zu fühlen, dessen oberes Ende nicht erreicht werden kann.
110	1895	Broca-Cazin, Revue d'orthopedie. Ref. Centralbl. f. Chir. 1896, S. 178.	6 Wochen. ?	Präsacrale Geschwulst.	—
111	1895	Derselbe, Ebenda, Fall 2.	4 Jahre. ?	Präsacrale Geschwulst.	—
112	1896	Höfer, Diss., Halle.	37 Jahre. w.	Vor 6 Jahren bemerkte, kindskopfgr. Geschwulst. Linke Glutäalgegend hervorgewölbt.	Reicht bis über den Beckeneingang. Rectum nach rechts verdrängt.
113	1896	J. Meyer, Diss. Greifswald.	? ?	Einfache retrorectale Cyste d. Steissbeingegend.	—
114	1896	Colonna, Gazz. med. di Torino p. 200, cit. nach de Quervain, a. a. O.	28 Jahre. w.	4 cm über Analöffnung kugelförmiger Tumor.	Rectum comprimirt, rechts vorn verdrängt. Uterus nach rechts
115	1898	de Quervain, Arch. f. klin. Chir. Bd. LVII, S. 129.	58 Jahre. m.	Das ganze kleine Becken ausfüllende Cyste.	Rectum nach hinten vorn, Blase nach verdrängend.
116	1898	Clutton, Annals of surg. März. Ref. Centralbl. f. Chir. S. 776.	3 Jahre. ?	Angeborene Geschwulst.	Zwischen Mastdarm Steissbein.
117	1898	Schönborn bei Borst a. a. O., S. 475, Anm.	? ?	Theilweise auf dem Kreuzbein, theilweise im retrorectalen Gewebe liegende Geschwulst; Kreuzbein nach hinten oben gedrängt, Steissbein rudimentär.	In den Hiatus sacr führt ein hohler dünnes Zwischen zwischen seinem Ende und dem Sub raum.

Digitized by Google

Klinisches Verhalten	Therapie	Heilung	Bemerkungen
Im Anschluss an Typhus Entzündung und Fistelbildung, dickflüssiges, weisses Secret.	Exstirpation eines Theiles der Cysten nach Resection des Steissbeines. Aetzung des Restes mit Chlorzink. Tamponade.	Nach 1½ Monaten mit haselnussgrossem Hohlraum entlassen.	Cystische Mischgeschwulst.
Füllt sich beim Schreien stärker.	Zweimal incidirt. Incision. Enucleation. Tamponade. Naht.	Guter Verlauf. Nach 16 Tagen entlassen.	Cystische Mischgeschwulst mit Rückenmarksgewebe.
Für carcinomatöse Drüsen gehalten.	Exstirpation.	—	Cyste mit hohem Cylinderepithel.
—	Exstirpation, stumpfe Ausschälung bis auf die Wand der hochsitzenden Cyste.	Tod nach 36 Stunden.	Cystisches Lymphangiom (?).
—	Exstirpation. Längsschnitt. Am Steissbein feste Adhäsionen.	Entlassen mit zwei kleinen Granulationsstreifen.	Cystisches Lymphangiom (?).
—	Exstirpation.	Heilung.	Cystische Mischgeschwulst mit winzigen Darmabschnitten.
—	Exstirpation.	Heilung.	—
Stechende Schmerzen u. Tumor bei schwerer Arbeit. Geburten normal.	Exstirpation durch Perineotomie. Drainage. Naht.	Nach 7 Wochen vollkommener Schluss der Wunde.	Einfaches Dermoid im Ligam. latum.
—	Exstirpation.	Heilung.	Einfache Dermoidcyste.
Vor 6 Jahren normale Geburt, seit 5 Monaten Stuhlbeschwerden. Druckgefühl, Stuhldrang.	Exstirpation: Parasacralschnitt.	Heilung nach 26 Tagen.	Einfache Dermoidcyste.
Seit ca. 18 Jahren allmählich sich steigernde Harnbeschwerden, in den letzten Jahren Stuhlbeschwerden. Schliesslich Harnverhaltung.	Punktion d. Blase. Incision d. Cyste von d. Bauchgegend aus extraperitonal. Drainage. Nach fast 4 Wochen Ausschälung der Cystenwand von oben und 3 Wochen später von unten mittels parasacralen Schnittes.	Heilung 1 Monat nach der totalen Exstirpation.	Einfaches Dermoid.
—	Exstirpation.	Heilung.	Dermoid mit Haaren.
—	Exstirpation mit Resection des eng mit der Geschwulst verwachsenen Steissbeines.	—	Cystische Mischgeschwulst mit embryonaler Nervensubstanz und 1 Knochenstück.

Digitized by Google

Nr.	Jahr	Autor, Quelle	Alter, Geschlecht	Angeborene Grösse und Wachsthum der Geschwulst	Verhalten zur Umgebung
118	1898	Stolper a. a. O. Fall 8.	6 Tage. m.	Kindskopfgrosse, gestielte Geschwulst.	Die Geschwulst w mit der vorderen Fläch des Kreuzbeins eng v wachsen und verlor si in der Tiefe des Becke (Operationsbefund.
119	1898	Unser Fall.	24 Jahre. w.	Angeborene, allmählich wachsende, kopfgrosse Geschwulst.	Per Rectum ist das obe Ende der Geschwulst nic zu erreichen, Vagina v längert, Uterus und B nach oben über die Sy physe verdrängt, Rec nach rechts und vorn
120*	1897	Skutsch, Zeitschr. f. Geburtsh. u. Gyn. XL. Bd. S. 353. 1899. Fall 1.	28 Jahre. w.	Im Becken prall elastischer Tumor, den Beckeneingang überragend, vom Damm aus zu fühlen, der Vorderfläche des Kreuz- und Steissbeines dicht aufliegend.	Rectum nach vorn drängt, Vagina g die Symphyse. Fu 1 cm oberhalb der S physe.
121	1897	Derselbe. Fall 2.	22 Jahre. w.	In der linken Beckenhälfte Tumor, nach oben bis fast zum Beckeneingang, nach unten bis unter die Spinallinie reichend.	Rectum nach vorn rechts gedrängt, hi Scheidenwand e nach vorn gewölbt.
122	1898	Luksch, Wiener klin. Wochenschr. 1899. Nr. 10.	39 Jahre. w.	Im Bauch runde, aus dem Becken aufsteigende, fast bis zum Nabel reichende Geschwulst.	Uterus stark nach gedrängt. Portio hoch über der Sym kaum erreichbar.

* Die Fälle 120—122 sind während der Correctur veröffentlicht und in den statis sammengehörigkeit der angeborenen präsacralen Geschwülste in klinischer und therapeut

Digitized by Google

Klinisches Verhalten	Therapie	Heilung	Bemerkungen
Beginnende Ulceration.	Theilweise Exstirpation, der Stumpf wird mit dem Thermokauter verschorft.	Heilung.	Cystische Mischgeschwulst mit Gliagewebe.
Die Geschwulst hat sich den letzten 4 Wochen ieder zu der jetzigen rösse entwickelt. Starke rin- und Stuhlbeschwerden, in den letzten Tagen arnverhaltung.	Früher mehrmals durch Einstich entleert. Exstirpation nach querer Incision durch stumpfes Herausschälen, Contraincision. Tamponade.	Vollständige Heilung in 9 Wochen.	Cystische Mischgeschwulst.
3 Geburten ohne Kunsthilfe, dann Fehlgeburt 3. Monat. Damals mor constatirt. Jetzt 5. Monat schwanger. rin- u. Stuhlbeschwerden.	Perineotomie. Partielle Ausschälung der Wand. Vernähen des Restes mit der Haut. Tamponade.	Ungestörter Verlauf unter Abstossung von Membranfetzen. Normaler Verlauf der Schwangerschaft und Geburt. Nach $1^3/_4$ Jahren noch geringe Secretion.	Dermoidcyste. Im Inhalt Pepton in erheblicher Menge.
1. Geburt normal. Vor Monat Abort im 2. Mo. Leib- und Kreuzmerzen.	Perineotomie. Exstirpation. Tamponade.	Heilung. Nach 7 Wochen vollständige Vernarbung.	Dermoidcyste. Im Inhalt Pepton in erheblicher Menge.
Mit 32 Jahren Aufach einer hühnereisen Geschwulst am fter. Fistelbildung. ihl- und Blasenbewerden. Seit 2 Tagen an Patient nur noch r schwer uriniren.	Nach Enucleation des Steissbeins Entfernung zweier nussgrosser Cysten. Eröffnung einer grossen, durch Druck vom Bauch her sichtbar gemachten Cyste. Tamponade nach Ausschälung der Wand.	Ungestörter Wundverlauf. Nach 5 Wochen als geheilt entlassen.	Dermoidcysten. Die grosse Cyste enthielt 1 Liter erbsuppenartiger Flüssigkeit.

gaben nicht berücksichtigt. Ihre Aehnlichkeit mit unserem Fall dürfte von neuem die Zuansicht beweisen.

Digitized by Google

III.

Aus der Heidelberger Chirurgischen Klinik.

Casuistische Beiträge zur Leberchirurgie.

Von

Alfred Lipstein.

(Mit 2 Abbildungen.)

Dass die operative Behandlung von Lebererkrankungen bis zum Anfang des vorigen Jahrzehntes sehr im Argen lag und sich im wesentlichen nur auf Echinokokkus und Leberabscess beschränkte, war nicht nur durch die Gefahr einer septischen Peritonitis infolge der mangelnden Antisepsis und Asepsis bedingt, sondern es vereinigten sich manche Umstände, die die Leber für die meisten Chirurgen ein Noli me tangere sein liessen. Die eigenthümlich versteckte Lage der Leber macht es leicht begreiflich, dass in allen Fällen, wo der Sitz eines Abscesses oder Tumors nicht in der Nähe des leicht zu erreichenden freien Randes, sondern hoch oben sitzt, die Zugänglichkeit kolossal erschwert wurde, weshalb man in solchen Fällen zur Resection von Rippenknorpeln mit Schonung der Pleura nach dem Vorgang von Lannelongue oder zur perpleuralen und perdiaphragmatischen Eröffnung schritt, welche auf die Hinterfläche und eventuell auch auf die Scheitelgegend des rechten Lappens hinzuführen vermag. Von anderer Seite wurde vorgeschlagen, behufs besserer Dislocation der Leber die sie befestigenden Bänder zu durchschneiden, wie dies zuerst von Gluck bei Tierversuchen geschah. Es soll dieser Eingriff unschädlich sein, nur ist nach Langenbuch[1]) bei Durchschneidung des vorderen Blattes des Lig. coronarium Vorsicht geboten wegen der dabei vorhandenen Gefahr, Pleura oder Pericard zu verletzen. In der Litteratur finde ich je einen von Tricomi[2]) und Dépage[3]) operirten Fall, die mit Glück das Ligamentum coronarium und triangulare durchschnitten. Eine weitere Erschwerung

1) Langenbuch, Chirurgie der Leber und Gallenblase.
2) Tricomi, Policlinico Sez. chir. No. 7.
3) Dépage, Journal méd. de Bruxelles.

Digitized by Google

bereiten die in der Regel bei Incisionen in das Leberparenchym vorkommenden heftigen Blutungen, die, soweit sie parenchymatös sind oder den weiten, klaffenden, wandungslosen Lumen der Lebervenen entstammen, oft allen sonst zur Verfügung stehenden styptischen Mitteln zu trotzen scheinen. Selbst Unterbindung der Pfortader und der Arteria mesenterica wurde deshalb vorgeschlagen. Die von Snegirew in der Gynäkologie mit so grossem Erfolg angewandte Blutstillung mittelst heissen Dampfes hat sich bei Leberblutungen sehr wenig bewährt, dagegen scheinen wir in dem von Holländer zur Behandlung des Lupus angegebenen Heissluft-Verfahren, das von Schneider[1]) zur Stillung von Leberblutungen experimentell geprüft wurde, in der That ein gutes Styptioum zu haben, das vielleicht dazu berufen ist, in extremen Fällen schätzenswerthe Dienste zu leisten. Holländer berichtet über einen Fall, in dem er dies Mittel in praxi mit Erfolg angewandt hat. Lange Zeit hat es gedauert, bis eine Klärung der Ansichten darüber eintrat, wie weit man überhaupt bei Resection von Lebergewebe gehen dürfe, und erst die unter dem Schutz der Asepsis und Antisepsis methodisch durchgeführten Thierversuche an Warmblütern ergaben, dass die Leber eine früher ungeahnte Toleranz und Recreationsfähigkeit gegenüber chirurgischen Eingriffen habe, so dass es Ponfick sogar gelang, bei einzelnen Kaninchen 3/4 der Leber ohne Schaden für das Thier zu exstirpiren. Endlich veranlasste die früher allgemein verbreitete Ansicht, dass Neubildungen maligner Art primär überhaupt nicht in der Leber vorkommen, eine Ansicht, die heute wohl überall als nicht zutreffend aufgegeben worden ist, von vorn herein auf jeden Versuch, solche Tumoren zu entfernen, als aussichtslos zu verzichten. Zu gedenken wäre noch der Schwierigkeit der Diagnose einer Lebererkrankung, die wir oft erst im stande sind bei der Probelaparotomie zu stellen, vor der wir heute nicht mehr zurückschrecken. So bildete sich die Leberchirurgie mit der Vervollkommnung der Antiseptik und Asepsis, der stets fortschreitenden Ausbildung der Technik und der wachsenden Erkenntnis der Pathologie und der physiologischen Bedeutung schnell im Lauf von noch nicht 2 Jahrzehnten zu einem selbständigen, bedeutungsvollen und unaufhaltsam wachsenden Zweig der modernen Chirurgie heraus, wenngleich die vorher erwähnten Hindernisse, deren Beseitigung zur Zeit noch nicht gelungen ist, dem Operateur oft die grösste Schwierigkeit, das vorgesteckte Ziel zu erreichen, macht.

1) Schneider, Ueber Stillung von Leber- und Nierenblutungen mit Dampf und heisser Luft. Inaug.-Dissert. Heidelberg 1898.

Digitized by Google

Von den im Lauf der letzten 6 Jahre an der hiesigen chirurgischen Klinik zur Operation gelangten Leberaffectionen mögen folgende, die ein weiteres Interesse bieten, aufgeführt werden, es waren 4 Abscesse, 3 Tumoren und 1 Echinokokkus.

Sie ergänzen die von Herrn Dr. Petersen[1]) gegebene Casuistik der Krankheiten der Gallenwege; welche an der chirurgischen Klinik zu Heidelberg zur Beobachtung kamen.

I. Leberabscesse.

Während der Leberabscess in den Tropenländern eine häufig anzutreffende Erkrankung vorstellt, ist derselbe in unseren Breitegraden sehr selten zu finden; und manche von den in Europa zur Behandlung kommenden Leberabscessen sind auf einen früheren Aufenthalt des Erkrankten in den Tropen zurückzuführen. So auch in dem folgenden Fall, der im November 1894 zur Behandlung kam.

Fall 1. Hermann G., 45 Jahre alt. Anamnese: Familienanamnese ohne Belang. Patient war früher stets gesund. Im Jahre 1884 macht er eine schwere Malaria durch, die mehrere Monate dauerte (siebentägiger Typus, 3—4 Tage dauernd). Seit 1889 ist Patient in Batavia und hat daselbst ab und zu kleinere Malariaattaquen durchgemacht. Anfang September 1897 erkrankte er nach einer anstrengenden Reise an Darmcatarrh und bekam bereits am nächsten Tag, den 4. September, hohes Fieber, 39,6°, dieses hielt mit septischem Charakter (morgendliche Remissionen bis 37°) mehrere Wochen an. Am 14. September empfand Patient Schmerzen in der Lebergegend; der behandelnde Arzt constatirte einen Leberabscess und sandte den Patienten nach Batavia zurück, wo er am 18. September operirt wurde. Eröffnung des Abscesses mit Rippenresection und Drainage; es soll ca. 1 Tassenkopf Eiter entleert worden sein. Nach einigen Tagen, während derer das Fieber ganz abgefallen war, traten wieder abendliche Temperatursteigerungen ein bis 38,6°. Es wurde eine Vorwölbung im unteren Thoraxraum wahrgenommen. Mehrmalige Probepunktion fielen negativ aus, und es wurde deswegen dem Patienten gerathen, zur Ausheilung der Erkrankung nach Deutschland zurückzukehren. Während der erste Theil der Reise ohne Beschwerden verlief, stellte sich später Appetitlosigkeit ein, und Patient nahm in kurzer Zeit bedeutend ab. In Genua überanstrengte sich Patient bei der Landung und bekam am selben Tag, 2. October 1897, Schüttelfrost und hohes Fieber 39,6° und am folgenden Tag Collapstemperaturen 35,8°, der behandelnde Arzt nahm eine Perforation des Leberabscesses durch das Diaphragma in den Pleuraraum an und sandte den Patienten, nachdem er sich etwas erholt hatte, zur weiteren Behandlung nach Heidelberg. Das Fieber blieb in den letzten Tagen gleich, abends 38,2—38,8°, morgens 36,5—38. Der Stuhlgang war in der letzten Zeit stets angehalten, so dass täglich Einlauf, mehrmals auch Abführmittel nöthig wurden.

1) Bruns' Beiträge.

Digitized by Google

Stat. praes.: Anämisch aussehender Mann. Wangen etwas eingesunken. Fettpolster geschwunden. Keine Drüsenschwellung, keine Oedeme. In der vorderen Axillarlinie über der 7. Rippe eine längliche Narbe, in deren Mitte eine Fistel ca. 1 cm in die Tiefe führt, mit minimaler Secretion. Der Thorax ist etwas flach, dehnt sich bei tiefer Inspiration ungleichmässig aus, die rechte Lunge bleibt zurück. Die Percussion ergiebt rechts unten Dämpfung bis zur Mitte der Scapula, vorn schneidet sie mit der 4. Rippe ab. Ueber der gedämpften Partie ist der Stimmfremitus fast aufgehoben. Links normale Grenzen. Athmungsgeräusch über dem Dämpfungsbezirk stark abgeschwächt; rechts hinten unten ganz aufgehoben, im übrigen normales Vesiculärathmen. Herzdämpfung nicht verbreitert, keine Verdrängungserscheinungen. Töne rein, Action regelmässig, etwas beschleunigt 108, Puls mittelkräftig. Abdomen leicht aufgetrieben, meteoristisch, in den abhängigen Partien keine Dämpfung. Die Leberdämpfung überschreitet den Rippenrand in der Mammillarlinie um 3 Querfinger; sie ist im ganzen verbreitert und geht nach oben ohne bestimmte Grenze in die pleurale Dämpfung über. Unterer Rand und Oberfläche sind palbabel, keine Niveaudifferenzen, keine abnorme Druckempfindlichkeit. Bei tiefer Athmung steigt die Leber etwa 1 Querfinger nach abwärts. Sie fühlt sich hart an. Milzdämpfung deutlich vergrössert, Organ nicht palbabel. Sonst im Bereich des Abdomens keine Abnormität. Urin trübe, sauer, hellt sich beim Kochen vollkommen auf, kein Albumen, kein Zucker. Stuhlgang erfolgt nur auf Einlauf, von breiig weicher Consistenz, gelbbräunlich gefärbt. Temperatur abends meist bis 39°, morgens 37°.

Diagnose: Pleuritis exsudativa dextra nach primärem Leberabscess in Gefolge von Malaria.

Therapie: Zunächst exspectativ; diätetisch Vermeidung fetter Speisen, leichte Gemüse. 17. November. In den letzten Tagen leichte Störung der Athmung. Patient kann nur in leicht erhobener Rückenlage frei athmen. Beim Liegen auf einer Seite, namentlich auf der linken, und auch beim Aufrechtsitzen tritt nach kurzer Zeit leichte Dyspnoe ein. Temperatur abends 38—39°, morgens 37°. Darmfunktion intact. Auf täglichen Einlauf erfolgt regelmässig Stuhl in genügender Menge. Appetit befriedigend. Allgemeinbefinden unverändert. Mit Rücksicht auf den Pleuralbefund wird heute Probepunktion des pleuritischen Exsudats vorgenommen. Einstich in der hinteren Axillarlinie im 8. Intercostalraum. Da dieselbe positiv ausfällt, wird Entleerung des Exsudats mittels Dieulafoy sofort angeschlossen. Es entleeren sich 215 ccm einer leicht getrübten serösen Flüssigkeit. Nach der Entleerung ist die Athmung wesentlich freier; der Eingriff wird ohne jede Störung vertragen. 18. November. Temperatur abends 39,2°. Allgemeinbefinden unverändert. Athmung frei. 20. November. Temperatur gestern und heute normal. Gegen Abend diarrhoeischer Stuhl; viel Gurren im Leib. Ordination Tannalbin 1,0. 22. November. Da die Diarrhoe anhält, wird heute zweimal Calomel 0,2 ordinirt und flüssige Diät (Schleimsuppe, Milch, Rothwein). Abends nach dreimaliger dünner Entleerung Tct. opii 15 gtt., worauf ruhiger Schlaf.

23. November. Morgens noch zweimal Tannalbin. Leichte Diät. Im

Digitized by Google

Laufe des Nachmittags dreimal diarrhoeischer Stuhl, abends desgleichen mit Beimengung blutigen Schleimes. Tannalbin fortgesetzt. In der Nacht dreimal diarrhoeischer Stuhl mit einzelnen blutigen Schleimflocken.

24. November. Patient fühlt sich heute morgen sehr schwach und sieht etwas fahl und verfallen aus. Puls mittelkräftig, beschleunigt, 120. Athmung frei. Abdomen nirgends abnorm empfindlich. Urin trüb, viel Ziegelmehlsediment, enthält eine Spur Albumen. Tannalbin ausgesetzt, statt dessen Bismut. Diät: Reiswasser, Arrowroot mit Milch. Am Nachmittag einmal Stuhl, breiig, schleimig, noch Spuren von Blut. Abends fühlt sich Patient wohler und sieht wieder besser aus. In der Nacht 1 Stuhl ohne Blutbeimengung.

29. November. Operation in Morphium-Chloroform-Aethernarkose (G. R. Czerny): Schiefschnitt dicht unterhalb des rechten Rippenbogens von der Parasternallinie bis zur Mammillarlinie, nachdem vorher mit dem Dieulafoy an dieser Stelle durch den dicken Troicart in der Tiefe von 6—7 cm dicker Eiter aspirirt worden war. Nach Eröffnung des Peritoneum zeigte sich an der Stichstelle der Leber eine kleine Eiterflocke, aber daselbst keine Adhäsionen. Erst weiter nach aufwärts eine leichte, lösliche, flächenhafte Adhäsion der Leber mit dem Zwerchfell. Die Punktion mit der Pravazschen Spritze ergab in der Tiefe von 4—5 cm in der Richtung nach hinten und oben Eiter. Es wurde in derselben Richtung mit dem messerförmigen Thermocauter die Lebersubstanz ohne Blutung durchtrennt, bis man auf den offenbar kleinfaustgrossen, ziemlich abgekapselten Abscess gelangte. Aus demselben entleerte sich theils spontan, theils durch Spülung mit Kochsalzlösung eine grosse Menge dickflüssigen, etwas fade riechenden Eiters. Schon vor der Incision war der untere Leberrand mit der Serosa parietalis durch 2 Catgutnähte umsäumt und die Stelle der Punktion mit Gazestreifen umpolstert, so dass das Einlaufen von Eiter möglichst, wenn auch nicht vollkommen, verhindert wurde. — Die Cultivirung des Abscesseiters ergab negatives Resultat. Auch mikroskopisch nur nekrotische Gewebsbestandtheile und Detritus zu finden; keine Bakterien, keine Amöben.

30. November. In der Nacht kein Stuhl. Der Verband ist vollkommen mit hämorrhagischem Eiter durchtränkt, vermischt mit zerfallener Lebersubstanz. Bei der Ausspülung entleert sich noch sehr viel dicker Eiter. Im Laufe des Tages noch mehrere dünne Stühle, blutig schleimig. Ordination von Tannalbinclystiren. In dem blutigen Stuhl Amoeben in grosser Zahl. Die Clystire werden nur kurz gehalten.

1. December. Zahlreiche dünne Stühle. Abends Salicylölclystire. Zweimal Verbandwechsel. Reichliche eiterige Absonderung.

2. December. Dysenterie immer noch stark, zunehmender Tenesmus. Innerlich am Tag Bismut subnitr. 0,2, Acid. Tannic. 0,05 zweistündlich, abends dasselbe mit Op. pur. 0,02. Zweimal Verbandwechsel. Abfluss gut. Einlegen eines dicken Drainrohres gelingt ohne Schwierigkeit.

3. December. In der Nacht achtmal Stuhl, fast reiner Schleim. Pulver am Tag fortgesetzt; Salicylclystire. Temperatur abends subfebril, Puls meist 120, regelmässig. Tannalbin stündlich 1 Pulver und abends ein Clystir mit Pfeffermünzaufguss. Zweimal Verbandwechsel. Noch dickeres Drain eingelegt. Abfluss reichlich, zweimal täglich Ausspülung.

Digitized by Google

Secretion nimmt langsam ab, weniger nekrotisches Gewebe. Allgemeinbefinden nicht sehr befriedigend, Patient fühlt sich sehr schwach.

5. December. Unmittelbar nach den Pfeffermünztheeeingiessungen scheinen die diarrhoeischen Abweichungen eine Zeitlang zu unterbleiben, sind auch im ganzen seltener und weniger schleimig. Behandlung fortgesetzt.

7. December. Nachdem in den letzten 3 Tagen die Temperatur normal war, steigt sie heute auf 38,2°; es hat sich am Tag kein Secret aus der Wunde entleert. Da demnach eine Retention vorzuliegen scheint, werden nach vorsichtiger Erweiterung der Wunde in der Leber mit dem krummen Schwammhalter 2 Drainrohre eingeführt, worauf sich die Wundhöhle sehr gut durchspülen lässt; keine nennenswerthe Retention.

8. December. Diarrhoen nehmen wieder zu. Statt Tannalbin, Ordination von Colombo. Abends immer noch ein Opiumpulver. Der Schlaf ist meist sehr schlecht. Patient hat sehr starkes Durstgefühl, Zunge seit 10 Tagen stets trocken, zuweilen borkig belegt, Gaumen ebenfalls sehr ausgetrocknet. Von Getränken wird abwechselnd Rothwein, Thee, Reiswasser und dergl. verabfolgt.

10. December. Heute Morgen geformter breiiger Stuhl. Allgemeinbefinden etwas besser, Zunge immer noch trocken. Colombo ausgesetzt, da es dem Patienten widersteht, statt dessen Tannalbin. Puls heute Abend debilis und unregelmässig. Digital. pulv. 0,1 fünfmal mit Tannalbin zusammen. Ausserdem Excitantien (Cognacmixtur, Tokayer), abends bedenklicher Zustand. Blutig schleimige Diarrhoen wie früher.

12. December. Heute wieder besserer Puls, regelmässig. Patient sieht aber mehr verfallen aus. Mund stets trocken trotz häufiger Ausspülung, Anfeuchtung etc. Temperatur normal, Appetit schlecht.

13. December. In der Nacht plötzlich Collaps. Puls kaum fühlbar, unregelmässig. Patient fühlt sich sehr schwach und spricht von seinem nahen Ende. Sensorium vollkommen frei. Auf Pfeffermünzclystir war gestern wieder Besserung der Dysenterie eingetreten; am Abend erfolgen noch zwei dünne Stühle, in der Nacht keiner mehr. Auf reichliche Excitantien (grosse Dosen Campher, Aether, Wein, Glühwein, Clystire mit Strophantus erholt sich Patient, bis gegen Abend erneuter Collaps eintritt mit Exitus um 7 Uhr nach fast zweistündigem Todeskampf.

Obductionsbefund: Am Rand des rechten Rippenpfeilers Operationswunde mit Gazetampons, die in die Leber hineinführen. In der rechten Seite eine lineare Narbe, welcher auf der Innenseite eine circumscripte Adhäsion zwischen Zwerchfellconvexität und Pleura costalis, sowie eine locale Verlöthung des supplementären Raumes der Pleurahöhle entspricht. Es kann im späteren Verlauf der Section auch die Fortsetzung der Narbe durch das Zwerchfell hindurch in die Leber verfolgt werden, wo das Zwerchfell theils narbig, theils nekrotisch und ockergelb pigmentirt erscheint und eine rundliche, erbsengrosse Gallenretentionscyste enthält. Die Stelle liegt fast unmittelbar am grossen Abscess, so dass es denkbar ist, dass die frühere Operation schon den jetzigen Abscess eröffnete. In der Pleurahöhle eine mässige Menge Serum, die rechte Lunge so stark comprimirt, dass der untere Lappen vollständig atelectatisch ist. Mässiges Randemphysem. Herzmuskel ist schlaff und dünnwandig. Milz ca. ums

Digitized by Google

Doppelte vergrössert, weich. Auf dem Schnitt erscheinen die Malpighischen Körperchen stark geschwellt. Zwischen Unterfläche des linken Leberlappens und Mitte der kleinen Curvatur eine derbe Adhäsion, bei deren Lösung sich grünlicher, dicker Eiter entleert. Leber sehr gross, hart. Der rechte Lappen enthält in seinem grössten Umfang einen Abscess von der Grösse einer grossen kräftigen Männerfaust. Seine Wandung besteht überall aus 2 Schichten einer inneren blutig suffundirten, missfarbigen, fetzig macerirten, nekrotischen Zone und einer äusseren gelben, eitrigen, die an pyogene Membran erinnert. Nach der Leberkuppe hin reicht der Abscess bis unmittelbar an die Narbe der früheren Operationsstelle. Im Lumen des Abscesses, der wenig klafft, liegen abgelöste Massen der inneren nekrotischen Zerfallszone. Ueber diesem grossen Hauptabscess finden sich zahlreiche — einige Dutzend — kleinere von Stecknadelkopf- bis Wallnussgrösse. Gallenblase verdickt. Gallengänge erweitert. Leberoberfläche mit Zwerchfellsconvexität locker verwachsen. Lässt man Wasser in den Dünn- und Dickdarm einlaufen, so entleert es sich nicht nach der Leber und dem Abscess hin. Auch am aufgeschnittenen Darm ist keine Communication zu entdecken. Der Hauptstamm und die Verzweigungen der Pfortader sind frei von Thromben und dergl. Der Dickdarm ist von Geschwüren so bedeckt, dass wenig gesunde Schleimhaut mehr übrig bleibt. Im allgemeinen stehen die Geschwüre quer zur Längsachse, sind oft buchtig und unterminiren die Schleimhauträuder. Ihr Grund ist vielfach eitrig infiltrirt; daneben einzelne eitrige Infiltrationen von Follikeln noch von Schleimhaut überzogen, die so den Eindruck von Abscessen in der Wand machen. Die grossen Geschwüre communiciren und verbinden sich mannigfach mit einander zu buchtigen Landkartenfiguren. Der Process beginnt an der Klappe, ist im Colon ascendens und transversum am stärksten, um im Colon descendens und im S. Romanum wieder abzunehmen. Vom oberen Sphincterenring bis zum Analwulst aber ist die ganze Rectalampulle fast ein einziges Geschwür. Am Magen und Pancreas nichts Bemerkenswerthes. Dünndarm vollständig frei. Mesenterialdrüsen nicht afficirt. An der linken Niere an einer Stelle eine tiefe, narbige Einziehung, darin ein cystisch abgesprengter Hohlraum mit eiterähnlichem Inhalt.

Die Aetiologie des tropischen Leberabscesses, und um einen solchen handelt es sich hier, ist noch strittig; unzweifelhaft besteht ein Zusammenhang zwischen ihm und der Malaria und Dysenterie, 2 Erkrankungen, die entweder selbst eine eitrige Hepatitis zu erzeugen im stande sein sollen oder nach anderer Meinung nur den Boden für dieselbe vorbereiten. In vielen Fällen, in denen Dysenterie und Leberabscess bestand, ist es gelungen, die für die Dysenterie charakteristischen Amöben im Stuhl auch in der Abscesshöhle zu finden und so den causalen Zusammenhang zwischen Dysenterie und Leberabscess sehr wahrscheinlich zu machen, sei es dass die Amöben selbst Veranlassung zur eitrigen Einschmelzung des Lebergewebes geben, oder, was wahrscheinlicher ist, dass mit ihnen

Digitized by Google

typische eitererregende Spaltpilze, durch das verletzte Darmepithel ihren Weg in die Wurzeläste der Vena portae nehmen. Auch in diesem Fall gelang es, in den Dejectionen Amöben nachzuweisen; gänzlich negativ fiel die Untersuchung des Abscesseiters, sowohl auf Amöben wie auf Spaltpilze aus, er erwies sich als steril, ein Vorkommen, das schon des öfteren beobachtet worden ist. Ob man wohl auch in diesem Fall in Anbetracht der ausgesprochenen dysenterischen Darmveränderungen, diese Erkrankung als für die suppurative Hepatitis verantwortlich machen darf, ist aus dem Grunde zweifelhaft, weil die ersten Erscheinungen der Dysenterie bedeutend später datiren, nämlich vom November 1898, während der Leberabscess bereits im October 1897 constatirt wurde. Dass die Pfortader ganz frei war, stimmt mit den allerorts bei Dysenterie- und Leberabscesserkrankung gemachten Erfahrungen überein. Der Exitus wurde durch die grosse Schwäche des Patienten infolge der Dysenterie verursacht.

Von den in unseren Breiten den Leberabscess auslösenden Ursachen ist in erster Linie das Trauma zu nennen, in dessen Gefolge man primäre Leberabscesse beobachtet hat. Oft ist aber die Aetiologie ganz dunkel, wie im folgenden Fall, obwohl ich Bedenken habe, von demselben als von einem idiopathischen Abscess zu reden, weil man wohl nur dazu berechtigt ist, wenn man durch die Section eine Controle in dieser Hinsicht ausüben kann.

Fall 2. Johann Th., 61 Jahre alt. Anamnese: Familienanamnese ohne Belang. Patient hat vor 30 Jahren Rippenfellentzündung gehabt, sonst stets gesund. Nie Icterus oder Erbrechen; Magen und Appetit stets gesund. Im März 1898 bemerkte er, dass er gelb wurde, schlechter sieht, und Mattigkeit in den Gliedern sich fühlbar machte, so dass er die Arbeit aufgeben musste. Nach 6 Wochen verschwindet der Icterus wieder, und Patient kann seine Arbeit aufnehmen. Das Leiden kehrt zweimal noch in Pausen von 4—6 Wochen wieder; seit Ende August ist er nicht mehr gelb gewesen. Patient hatte nie Schmerzen oder Erbrechen, stets Appetit, seit Anfang September aber Nachtschweisse; der Arzt constatirte Fieber. Damals fühlte er eine Spannung im Leibe in der Magengegend, wo sich allmählich eine deutliche Geschwulst entwickelte. Beim Aufrichten aus dem Liegen empfindet Patient heftigen Schmerz in der Gegend der Geschwulst, die rasch wächst. Seit Mitte September sieht Patient schlechter.

Urin ist klar, Stuhlgang regelmässig, Stuhl wie gewöhnlich aussehend. Nie Magendruck oder saures Aufstossen. Nur nach Milch manchmal leichter Ructus. Ende September wog Patient 112 Pfund mit Kleidern, heute 101 Pfund ohne Kleider, doch will, als der Icterus kam, Patient viel magerer geworden sein. Potatorium negirt.

Stat. praes.: Magerer, grosser Mann in schlechtem Ernährungszustand. Schleimhäute blass, Zunge belegt; Icterus, Oedeme, Drüsenschwellungen fehlen.

Digitized by Google

Thorax: Linke Brusthälfte bei Athmung weniger activ, abgeflacht. Rechte stärker gewölbt. Linke obere Schlüsselbeingrube bis unter die Clavicula eingesunken; rechts weniger stark. Athmung wenig ausgiebig. Rechts 6. und 7. Rippe infolge Fractur mit einander verwachsen. Lungengrenze steht rechts, vorn, unten am unteren Rand der 6. Rippe, hinten, unten stehen die Grenzen gleich tief an der 11. Rippe. Die linke Spitze steht tiefer wie die rechte. Rechts überall normaler Percussionsschall; links hinten unten Schallverkürzung. Athemgeräusch überall vesiculär; an beiden Spitzen sehr verstärkt und scharf, links hinten unten abgeschwächt. Links hinten diffuse kleinblasige Rhonchi, links vorn Giemen. Links hinten unten lautes Frottement.

Herzbefund normal. Abdomen ist aufgetrieben, die Bauchdecken gespannt. 3 Querfinger breit über dem Nabel links von der Medianlinie ist die Bauchwand im Umfang eines Handtellers gleichmässig gewölbt vorgetrieben. Die Geschwulst fluctuirt und ist druckempfindlich. Nach unten lässt sie sich in Nabelhöhe abgrenzen, ebenso nach links, weniger leicht nach oben und rechts. Der Percussionsschall über der Geschwulst ist gedämpft. Der Tumor steht bei der Athmung still. Die Haut über ihm ist geröthet, nahe dem Durchbruch.

Milz ist nicht nachweisbar vergrössert. Keine Oedeme, keine Varicen etc.

Sputum schleimig eitrig, in spärlicher Menge ohne Tubercelbacillen.

Temperatur 36,5°. Stuhl geformt. Urin sauer, kein Eiweiss, kein Zucker.

7. October 1898. Punktion mit dicker Canüle liefert keinen Eiter, keine typischen Geschwulstelemente.

8. October 1898. Patient wird in die chirurgische Klinik aufgenommen. Nach obigem Befund war die Diagnose zwischen Leberabscess oder erweichtem Lebertumor schwankend.

11. October 1898. Operation. 6 cm langer Schnitt am Aussenrand der rechten Rectus über die Höhe der Geschwulst. Es wird eine grosse Menge (1 l) dicken, tuberculös aussehenden Eiters entleert. Man kann mit dem Finger die buchtige in der Leber liegende Höhle abtasten. Die Leber war in der Gegend der Incision fest mit der Bauchwand verwachsen. Ausspülung, Drainage der Höhle.

27. October 1898. Fieberfreier Verlauf, die Eiterung anfangs stark, lässt allmählich nach. Appetit und Stuhlgang bessert sich. Das Allgemeinbefinden hebt sich so, dass Patient entlassen werden kann. Es besteht noch an der Incisionsstelle eine kleine Fistel. Die mikroskopische Untersuchung des Präparates ergab in den ausgeschabten Granulationen nur entzündliches Granulationsgewebe (gewöhnliche Abscessmembran). Keine Tubercelbacillen. Aus den Mittheilungen des behandelnden Arztes ergiebt sich, dass die Fistelöffnung sich nur vorübergehend schloss und fortdauernd Galle in reichlichen Quantitäten secernirte. Das Allgemeinbefinden des Patienten war dabei leidlich bis zum 25. Januar 1899. An diesem Tag bekam Patient hohes Fieber mit Schüttelfrösten, und bereits am 30. Januar 1899 erfolgte der Exitus.

Digitized by Google

Bei der Operation hatte man hier mit sehr einfachen Verhältnissen zu rechnen, weil die im Status angegebenen Erscheinungen „Fluctuation, Druckempfindlichkeit, Spannung und Röthung der Haut" mit Sicherheit auf Verlöthung der Peritonealblätter hinwiesen, und demnach die Behandlung analog jedem anderen Abscess sein konnte. Die Frage nach der Aetiologie des Abscesses ist in diesem Fall schwer zu beantworten. Der tuberculös aussehende Eiter im Verein mit dem auf Phthise verdächtigen Lungenbefund liess daran denken, ob nicht vielleicht der Tuberculbacillus der Erreger des Abscesses sein könnte, doch fielen die diesbezüglichen mikroskopischen Nachforschungen negativ aus. Einen Anhaltspunkt für das ätiologische Moment bietet die Anamnese. Der Patient erkrankte im März an Icterus, der 6 Wochen bestand und sich noch zweimal in Pausen von 4—6 Wochen wiederholte, um seit Ende August vollkommen zu schwinden. Die ersten deutlichen Erscheinungen des jetzt bestehenden Leidens datiren von Anfang September an, so dass es nahe liegt, dasselbe mit dem vorangegangenen Icterus in Zusammenhang zu bringen. Eine Gallensteinerkrankung, die oft die Ursache eines Leberabscesses abgiebt, scheint nun hier nicht vorzuliegen, doch findet man in der Litteratur Fälle verzeichnet, wo eine in Verbindung mit Gallenretention bestehende Cholangitis z. B. catarrhalischer Natur die Veranlassung eines Leberabscesses wurde, ja nach Chvostek können einzelne Fälle von Leberabscess auf die bei länger bestehendem Stauungsicterus folgende consecutive Entzündung oder Ruptur der Gallengangswandung bezogen werden. An solche Möglichkeit wäre hier wohl zu denken, anderseits könnte es auch ein idiopathischer Leberabscess sein.

Die beiden folgenden Fälle von Leberabscess sind durch eine Appendicitis veranlasst worden; ein Zusammenhang, der bereits von verschiedener Seite betont worden ist, und über den eine reichhaltige Litteratur besteht; ich beschränke mich die Arbeiten von Aufrecht[1]), Buhl[2]), Bries[3]), Mörs[4]), Fräntzel[5]), Chvostek[6]), Rassow[7]), Sonnenburg[8]), Shoemaker[9]), Achard[10]) zu erwähnen. W. Ed-

1) Aufrecht, Berliner klin. Wochenschr. 1869. Nr. 29.
2) Buhl, Henle und Pfeuffer's Zeitschrift. III. 1854.
3) Bries, Wiener med. Presse. 1869. No. 50 u. 51.
4) Mörs, Archiv f. klin. Medicin. IV. Bd. S. 251. 1869.
5) Fräntzel, Berl. klin. Wochenschr. 1869.
6) Chvostek, Wien. med. Ztg. 1878. Nr. 25—37.
7) Rassow, Inaug.-Dissert. Greifswald 1895.
8) Sonnenburg, Perityphlitis. S. 187. 273—275.
9) Shoemaker, Med. News. April 1893. — 10) Achard, Mercediméd. No. 47.

Digitized by Google

wards und J. S. Waterman[1]) haben aus der Litteratur 699 Fälle von Leberabscess zusammengestellt und fanden als weitaus häufigste Ursache der Krankheit die Dysenterie, in deren Folge er sich 524mal fand. Primäre Folge eines Traumas war der Leberabscess 38 mal, in weiteren Abständen folgen dann die übrigen ätiologischen Momente, unter denen die Perityphlitis mit 18 Leberabscessen an 2. Stelle kommt. Serenin[2]), der über eine Statistik von 18 Lebereiterungen verfügt, die er aus den Sectionsprotokollen der letzten 13 Jahren des Marienkrankenhauses zu Moskau herausgesucht hat, fand in 3 Fällen als Veranlassung Appendicitis. Nach Achard steht die Ausdehnung beziehungsweise Intensität der Appendicitis in keinem geraden Verhältniss zur Möglichkeit der Leberinfection, vielmehr kann diese bei sehr geringfügigen Erkrankungen des Appendix vorkommen; deshalb räth er, möglichst früh die Appendicitis operativ zu bekämpfen. Leider verläuft dieselbe oft so latent, dass die ersten ausgesprochenen Krankheitssymptome die Zeichen eines Leberabscesses sind, wie in dem von Rassow beschriebenen Fall und einem der gleich zu beschreibenden hier zur Beobachtung gekommenen Fälle.

Fall 3. Gustav P., 38 Jahre alt. Patient stammt aus gesunder Familie. Er war immer ein gesunder kräftiger Mann, der sehr nüchtern lebte. Seit längerer Zeit hat er nämlich nach dem Genuss von schwer verdaulichen Speisen Neigung zu Darmcatarrhen. In dem letzten Jahr hat seine Frau auch manchmal eine gelbe Färbung in der Umgebung der Augen beobachtet, doch habe der darüber befragte Arzt ihrer Beobachtung nicht viel Beachtung geschenkt. Am 18. Juni dieses Jahres habe sich plötzlich ohne irgend welche Vorläufer ein heftiger Kolikanfall eingestellt mit in der Nabelgegend localisirten Schmerzen. Stuhlgang nach einigen Tagen durch Ricinus, ohne wesentliche Besserung der Beschwerden. Meteorismus besteht weiter. Am 28. Juni erfolgte ein Schüttelfrost. Die Schüttelfröste wiederholten sich anfangs zweimal am Tage, sie waren von lebhaftem Schweissausbruch begleitet. Die Schmerzen wurden von jetzt ab mehr in die rechte Bauchseite localisirt. Seit Mitte Juli trat unter Fortdauer des Fiebers und der Schüttelfröste eine Schwellung der Leber und der Milz auf. Vom 23. Juli war das Fieber continuirlich und fiel allmählich ab, so dass Patient seit dem 1. September fieberfrei war. Er war scheinbar wieder gesund, ging aus, ass und trank, was ihm schmeckte, doch kam schon am 23. November 1898 wiederum ein Schüttelfrost. Seitdem hatte Patient continuirliches Fieber und ab und zu Schüttelfröste. Wegen Verdacht auf Leberabscess oder perityphlitischen Abscess wird Patient in die hiesige Klinik gebracht am 29. November.

Stat. praes.: Gut genährter, anämisch aussehender Mann. Knochengerüst gut entwickelt. Bewusstsein nicht gestört, doch ist Patient müde

1) Edwards u. Waterman, Pacific med. journ. 1892.
2) Serenin, Chirurg. Annalen. (Russ.) 1894. S. 966.

Digitized by Google

und hinfällig. Seine Stimme ist deutlich, aber schwach. Er macht einen schwerkranken Eindruck. Keine Oedeme. Die Lungengrenze steht rechts vorn unten am unteren Rand der 5. Rippe. Eine Dämpfung über den Lungen ist nicht zu constatiren. Man hört überall Vesiculärathmen mit spärlichen, bald mehr hinten, bald mehr vorn zu hörenden Rhonchi. Patient hat ziemlich viel Husten und producirt ein rein schleimiges Sputum, in dem keine Tubercelbacillen gefunden werden. Im Blut findet sich eine deutliche Vermehrung der weissen Blutkörperchen. Hglb. Gehalt 50 Proc. Rothe Blutkörperchen betragen an Zahl 4 500 000. Herzbefund normal, das Abdomen ist aufgetrieben. Umfang über dem Nabel 98 cm. Der Percussionsschall in den mittleren Partien laut und tief tympanitisch. Unterhalb des rechten Rippenbogen fühlt man deutlich die resistente Leberoberfläche. Tastet man nach abwärts und versucht, den Leberrand zu palpiren, so gelingt dies nicht deutlich, sondern man fühlt eine in der Tiefe des Abdomens liegende, scheinbar mit der Leber zusammenhängende Geschwulst, die verhältnissmässig wenig schmerzhaft ist. In der vorderen Axillarlinie reicht sie fast bis zur Spina hinab. Ob diese Schwellung fluctuirt, kann nicht mit Sicherheit entschieden werden. Die Milz ist sehr stark vergrössert; man fühlt handbreit vor dem linken Rippenbogen ihren scharfen, vorderen Rand. Im Urin ist kein Eiter oder Blut, kein Zucker, kein Eiweiss. Der Stuhlgang erfolgt täglich einmal von selbst, ohne Schmerzen; ist geformt, gut verdaut, ohne Eiter, ohne Blut. Ueber Schmerzen klagt Patient wenig, doch meint er immer, in der rechten Bauchseite müsse etwas sitzen. Der Appetit ist mittelmässig. Der Schlaf unruhig ohne Delirien.

Klin. Diagnose: Wahrscheinlich cholangoitische Abscesse in der Leber. Die Milzschwellung ist entweder ein Symptom der chronischen Pyämie, die zweifellos besteht, oder Folge der Stauung im Pfortaderkreislauf. Es ist auch möglich, dass eine Perityphlitis vorliegt.

Verlauf: Da das Fieber etwas zurückgeht, und bei den wahrscheinlich multiplen Leberabscessen eine Operation nicht nur gefährlich sein würde, sondern auch voraussichtlich nicht allen Eiter entleeren könnte, so wird vorderhand nicht operirt. Behandlung mit Priessnitz'schen Umschlägen um den Leib, leicht verdaulicher Kost und warmen Bädern.

3. November. Nachdem Patient heute Nacht noch 38,3° gemessen hat, sinkt die Temperatur in der Frühe auf 35,3°. Patient ist sehr schwach, er bekommt Cognac und Glühwein, wird in warme Tücher geschlagen. Abends zeigt er 37,0°, fühlt sich besser. Der Puls ist sehr frequent und klein, 144.

4. November. Heute Nacht ein 1 Stunde lang dauernder Schüttelfrost mit nachherigem Schweissausbruch; die Temperatur aber erhebt sich nur bis auf 38,4°.

5. November. Heute wieder Schüttelfrost 39,4°. Starke beiderseitige Bronchitis, ziemlich reichlicher Auswurf.

6. November. Ordination von dreimal täglich 1,0 Natr. salicyl. Patient ist ganz appetitlos, er verweigert jede Fleischnahrung, lebt nur von Milch und Mehlspeisen.

Digitized by Google

8. November. Der Befund hat sich nicht geändert. Der untere Leberrand ist bei tiefer Palpation 4 Querfinger über dem Poupart'schen Band zu fühlen; die Milz handbreit unter dem Rippenrand vorragend. Ascites ist nicht deutlich nachweisbar; es bestehen geringe Oedeme an den Beinen. Ueber den Lungen grossblasige Rhonchi.

9. November. Patient verfällt sichtlich, er sieht sehr blass und subicterisch aus, der Puls ist klein und frequent. Die Bronchitis nimmt zu. Links hinten unten eine 3 Querfinger breite Dämpfungszone, über der man leichtes Reiben hört.

11. November. Dämpfung links hinten unten deutlich, über derselben fehlendes Athemgeräusch, oberhalb Frottement. Temperatur 39,3°. Da ohne operative Behandlung keine Aussicht auf Besserung ist, so wird trotz der grossen Schwäche des Patienten ein operativer Eingriff beschlossen und derselbe auf morgen früh festgesetzt.

12. November. Operation: G. R. Czerny. Da etwa in der Mammillarlinie die Druckempfindlichkeit am stärksten angegeben wird, und hier auch eine wenn auch nicht deutliche vermehrte Resistenz zu sein schien, wurde zunächst an dieser Stelle punktirt und mit Dieulafoy aspirirt. Es zeigte sich, dass Eiter angesaugt wurde, daher wurde sofort die Incision angeschlossen. Längsschnitt in der Linea Spigelii, die Arteria Epigastrica wird doppelt unterbunden. Nach Eröffnung des Bauchfells entleert sich Ascitesflüssigkeit, der mit stinkendem Eiter vermischt war, der aus der Punktionsstelle quoll. Die Leberoberfläche war glatt, blauroth verfärbt, stark hyperämisch, mittelweich. Mit dem Thermocauter wurde an der Punktionsstelle nach innen und oben etwa 2 cm tief eingestochen, dabei aber kein Eiter entleert. Es stellte sich nur eine starke venöse Blutung ein, welche durch Tamponade zu stillen gesucht wurde. Nach nochmaliger Explorativpunktion mit dem Troicart unterhalb der ersten Punktionsstelle entleerte sich wieder derselbe jauchige Eiter; es wurde daher nach Abmessung der Tiefe von 3—4 cm der Abscess mit dem Thermocauter eröffnet, die Oeffnung bis zu Kleinfingerdicke erweitert und ein Gummirohr eingelegt, durch welches sich ungefähr 500 ccm eines stinkenden, gelben, etwas rahmigen Eiters entleerte. Das Gummirohr wurde mit einer Catgutnaht in die Leberwunde eingenäht, die Umgebung mit steriler Gaze tamponirt und die Leberwunde mit Jodoformgaze ausgestopft. Eine Probepunktion der Gallenblase hatte vorher goldgelbe, flüssige Galle in derselben ergeben.

Nach der Operation, welche unter schwacher Chloroformnarkose in ungefähr 15 Minuten ausgeführt wurde, war Patient sehr schwach. Er wurde in das erwärmte Bett gebracht und ihm ein Weinkochsalzclysma gegeben. Er erbrach nicht; der Puls ist stark beschleunigt. Abendtemperatur 36,5°, heftiges Durstgefühl. Da kein Erbrechen, wird schluckweise Wein gestattet. Puls 120, Zunge etwas trocken; es stellt sich Schmerzhaftigkeit im Bauch ein, mit leichtem Meteorismus, welche das Aushusten sehr schmerzhaft machen. Codeïn. phosph. bringt etwas Erleichterung.

13. November. Nacht ziemlich schlaflos. Morgentemperatur 37,2°. Meteorismus hat etwas zugenommen und dementsprechend die Dyspnoe; stark frequentirte Athmung, Puls 120 celer. Heftiges Durstgefühl, kein

Digitized by Google

Aufstossen, kein Erbrechen. Gleich nach der Operation war in das in die Leber eingenähte Gummidrain ein Schlauch eingefügt worden, welcher noch ziemlich viel Eiter in ein Glasgefäss ableitete. Heute fliesst etwas gallig gefärbte seröse Flüssigkeit ab. Wegen Durchtränkung des Verbandes Verbandwechsel. Erneuerung der Tampons, auf der Leber sieht man einen grauweissen Belag. Abends 37,3°. Wegen Hustenreiz Codein. phosph. Abends 1 Einlauf, der am 14. November in der Nacht drei dünne Stühle zur Folge hat. Puls und Respiration noch immer stark beschleunigt. Kein Fieber, geringerer Meteorismus; noch Druckschmerzhaftigkeit im Abdomen vorhanden. Im Urin Phosphate in reichlicher Menge, kein Albumen.

15. November. Patient fühlt sich heute entschieden leichter. Temperatur normal. Puls 140, etwas dicrot. Tagsüber noch 3 Stühle. Abends 10 gtt. Tct. opii. Aus der Leber entleert sich nur noch gallige Flüssigkeit, kein Eiter mehr; Bauchwunde breit offen, entleert ein wenig seröse Ascitesflüssigkeit. Tampons werden erneuert.

16. November. Trotz Opium hatte Patient noch fünf diarrhoeische Stühle, welche nicht ganz cholisch gefärbt sind. Verband stark von Ascitesflüssigkeit durchtränkt; es fliessen durch den Schlauch noch immer geringe Mengen Eiter ab, vermischt mit gallig gefärbter Flüssigkeit. Kein Fieber, Puls etwas kräftiger, Athmung freier, sonst Status idem.

17. November. Patient ist fieberlos geblieben. Der diarrhoeische Stuhlgang hält noch an; zweimal täglich 0,5 Bismut. subnitr. Abends 10 gtt. Opium. Patient bekommt als Nahrung Suppe und Milch, ferner Beeftea und Somatose. Beim Verbandwechsel werden die Tampons stets erneuert. Der Verband ist sehr stark von Ascitesflüssigkeit durchtränkt; im Glasgefäss ein eitriger Bodensatz von geringer Menge.

19. November. Das in die Leber eingeführte Röhrchen ist heute herausgefallen. Da die Leberwunde verklebt ist, ist eine Wiedereinführung nicht mehr möglich, es wird daher nur ein Tampon in die Abscessgegend vorgeschoben. Die noch immer bestehende Diarrhoe durch Bismut. und Opium zu bekämpfen gesucht. Puls ist stark beschleunigt.

20. November. Abends steigt die Temperatur auf 38,3°. Die Druckschmerzhaftigkeit des Abdomen hat bedeutend nachgelassen, dagegen besteht noch immer Abweichen. 5—6 Stühle in einer Nacht unter starkem Tenesmus.

22. November. Seit gestern ist Patient auffallend somnolent; er schläft viel, muss zur Nahrungsaufnahme geweckt werden; er bemerkt nicht, wenn man an das Bett tritt, giebt aber auf Befragen an, dass es ordentlich gehe. Der Puls ist sehr frequent und klein; mehrere dünnflüssige Stühle. Durch Verklebung des Peritoneums mit der Bauchwand kann sich die Ascitesflüssigkeit nicht mehr entleeren, der Verband ist daher fast trocken. Die Ascites ist percutorisch deutlich nachweisbar, hat anscheinend nicht zugenommen. Die Urinentleerung ist sehr spärlich. Kein Fieber.

24. November. Während in den letzten Tagen die Secretion sehr gering war, entleerten sich heute wieder ziemliche Mengen übelriechenden

Digitized by Google

Eiters in den Verband. Patient fühlt sich wohl, klagt nicht. Diarrhoen halten an. Zweistündlich Tannalbin 1,0.

25. November. Trotz Tannalbin hören die diarrhoeischen Stühle nicht auf, abends Tct. opii 10 gtt. Aus der Leberwunde entleert sich jauchiger Eiter; es wird daher beschlossen, durch neuerliche breitere Eröffnung des Abscesses Luft zu schaffen.

26. November. Operation. Anfangs wird versucht, ohne Narkose nach Auseinanderhalten der Wundränder mit breiten Haken die Leberöffnung zu finden, um ein dickes Drain in die Abscesshöhle einführen zu können; es gelingt aber nicht. Patient wird daher chloroformirt und vom oberen Wundrand ein Seitenschnitt nach hinten angefügt. Man bekommt wohl die Leberwunde, welche sich nach oben und hinten mit der Leber zurückgezogen hat, zu Gesicht, aber die Einführung eines Drains gelingt nicht, trotzdem die Punktion mit einem Troicart in der Tiefe von 5 cm noch Eiter ergeben hat; man begnügt sich daher mit der Tamponade. Um dem Ascites Abfluss zu verschaffen, wird zunächst mit dem Dieulafoy punktirt, da sich aber ein eitriger Erguss in die Bauchhöhle ergiebt, so wird sofort in der linken Unterbauchgegend eine ca. 5 cm lange Incision gemacht, und es entleerte sich hierauf ungefähr 1 l eitriger Flüssigkeit von jauchigem, übelem Geruch. Es wird ein langes, dickes Drainrohr nach hinten und unten vorgeschoben und der Verband angelegt. Gegen Abend hat sich Patient so ziemlich erholt, er ist fieberlos, Puls 120, klein aber regelmässig, keine Diarrhoe.

27. November. Nacht ganz schlaflos, Puls 120, kein Erbrechen oder Aufstossen, Zunge trocken, starker Durst. Nachmittag stellen sich die Diarrhoen wieder ein. Puls sehr klein und frequent 150. Eitriges Sputum.

28. November. Unter zunehmender Herzschwäche erfolgt heute früh der Exitus.

Der Obductionsbefund war folgender;

In der linken Bauchseite drainirte Wunde, in der rechten Seite breite Eröffnung, in der die Leber bloss liegt. Das Netz bedeckt die Därme und ist mit ihnen verklebt, wie die Därme unter sich. Diese Adhäsionen sind zum Theil fest. Zwischen den Därmen finden sich sulzige Massen, da und dort wird beim Ablösen des Darmes ein Abscess mit grünlich rahmigem Eiter eröffnet. Die Leber ist gross und enthält am rechten Lappen mehrere gelb verfärbte, fluctuirende Stellen, die Abscessen entsprechen. Ein apfelgrosser Abscess mit grünem dicken Eiter liegt etwas über der operativ eröffneten Stelle und ist von einer continuirlichen pyogenen Membran ausgekleidet. Ein zweiter kleinerer Abscess mit einer grossen Anzahl kleiner buchtiger Abscesse in der Umgebung liegt höher oben gegen die Kuppe der Leber und hängt mit dem ersten zusammen. Im beschriebenen Gebiet sieht man einzelne thrombosirte Pfortaderäste. Das Zwerchfell ist mit der Leber im weitem Bezirk verwachsen. Der Hauptstamm der Pfortader ist verstopft durch altes, fest mit der Wand verwachsenes Gerinnsel, dann gelangt man peripher an eine Theilungsstelle, wo nach links die Vena lienalis, nach unten die Mesentericae ausstrahlen, dort schliesst sich an das entfärbte grauliche Gerinnsel ein frisches rothes an, und eine kleine Strecke davon entfernt wiederum ein

Digitized by Google

altes festes mit der Wand verwachsenes. Die Mesenterialvene, die aus dem Ileocöcalwinkel heraufzieht, ist vollständig obliterirt. Im Coecum, unmittelbar neben der Oeffnung des Wurmfortsatzes findet sich eine schwarze durchlöcherte Stelle in der Schleimhaut. Der Wurmfortsatz ist ca. 1/2 cm weit von normaler Schleimhaut bekleidet, dann kommt eine stenotische Stelle, jenseits derselben ist eine ampullenartige Erweiterung mit multiplen, flachen Geschwüren, so dass die Schleimhaut wie durchlöchert aussieht. Hier macht der Appendix eine scharfe Knickung und communicirt am Ende mit jener vorher beschriebenen Stelle des Coecum, die also offenbar die Stelle des secundären Durchbruchs des Appendix ins Coecum bezeichnet. Eine Einbruchsstelle ins Peritoneum ist nicht vorhanden. Ringsum schwartige Verwachsungen. Milz sehr gross, Zeichnung verwischt, mit dem Zwerchfell verwachsen.

Wir können also aus dem Obductionsbefund ganz genau den Weg, auf dem es zur Abscedirung in der Leber gekommen ist, verfolgen. Primär eine Appendicitis ulcerosa perforativa, die so wenig ausgesprochene Erscheinungen macht, dass sie verborgen bleibt, fortgesetzte Entzündung und Thrombose der Vena mesenterica, in deren Gefolge Thrombose der Pfortader und schliesslich Verschleppung des infectiösen Thrombenmaterials in die Portaäste, wo dieselben den Anlass zu multiplen Abscedirungen geben.

Die eigentliche Todesursache war eine Peritonitis purulenta, die augenscheinlich nicht directe Folge der Appendicitis war, da ein Durchbruch ins Peritoneum nicht nachzuweisen ist, wohl aber liegt es nahe, daran zu denken, dass aus dem eröffneten Leberabscess Eiter in die Bauchhöhle gekommen ist und zu diesem Ergebniss geführt hat. Die epicritische Erörterung dieser Frage wird mich nach Beschreibung des folgenden sehr ähnlichen Falles beschäftigen.

Fall 4. Albert B., 22 Jahre alt. 8. Mai 1898 bis 23. Mai 1898. Hereditäres nicht von Belang. Als Kind hatte er Masern und Diphtherie. Im Juni 1897 Radicaloperation am linken Ohr (Processus mastoideus). Sonst stets gesund. Patient bekam etwa am 25. März nachts heftige Schmerzen in der rechten Unterbauchgegend, Gurren im Leib und in der darauf folgenden Zeit auch gelegentlich Erbrechen. Ungeachtet seiner Schmerzen arbeitete er bis zum 1. April. Im Anschluss an eine Kneiperei am 28. März, an welche sich eine Schlägerei anschloss (Patient will ca. 15 Glas Bier getrunken haben), verschlimmerte sich sein Zustand, die Schmerzen nahmen an Intensität zu, es stellte sich Erbrechen gelber, bitter schmeckender Massen ein, Schwindelanfälle von kurzer Dauer, Kopfschmerzen, Hitze und Frost. Am 1. April wurde Patient in der medicinischen Klinik aufgenommen. Hier dauerten die zuvor genannten Beschwerden fort, das Erbrechen wiederholte sich; Patient wurde angeblich in diesen Tagen gelb.

Status in der medicinischen Klinik: Lungen und Herz bieten nichts Pathologisches. Abdomen nicht aufgetrieben. Auf der rechten

Digitized by Google

Leibseite grösseres Resistenzgefühl als links, man hat den Eindruck, als ob gefüllte Darmschlingen unter den Fingern vorbeigleiten. Im linken Hypogastrium ebenfalls etwas Druckempfindlichkeit; die ganze Unterbauchgegend gegen stärkeren Druck schmerzempfindlich. Ueber der resistenten Stelle gedämpft tympanitischer Schall. Kein Erguss im Leib. Temperatur 39,9°. Puls regelmässig 88. Urin sauer, spec. Gewicht 1012, kein Albumen, kein Saccharum. Obstipation. Appetit und Schlaf schlecht. Im weiteren Verlauf bestehen die genannten Beschwerden in wechselnder Intensität fort. Am 4. Mai Steigerung der Symptome. Heftige Schmerzen, mässiger Ascites, Aufstossen. Dicroter Puls. Unruhe im Leib, die Fiebercurve vom 1.—8. April intermittirend. Vom 1.—10. April sinkt die Temperatur langsam von 40° auf 36,3°. Vom 10.—14. April steigt sie bis 40,1°. Von da ab schwankend zwischen 36,5 und 39,0°. Am 8. Mai wird Patient auf die chirurgische Klinik verlegt.

Status praes.: Patient ist ziemlich abgemagert, anämisch, leicht icterisch. Temperatur 37,0°. Puls 70, regelmässig, kräftig, Zunge feucht. Urin frei von Eiweiss und Zucker; enthält Spur von Gallenfarbstoff. Herztöne rein, kräftig, Herzdämpfung normal. Ueber den Lungenspitzen voller Schall. Hinten unten steht die Lungengrenze beiderseits an der 8. Rippe, abwärts ist ein pleuritischer Erguss oder eine Infiltration nicht nachweisbar. Das Abdomen ist ziemlich stark aufgetrieben; dasselbe giebt in der Ileo-cöcalgegend leicht gedämpft tympanitischen Schall. Anderweitige Dämpfungen oder abnorme Resistenzen sind nicht nachweisbar. Die Leberdämpfung reicht in der Mammillarlinie vom oberen Rand der 6. Rippe bis zum Rippenbogen, in der Mittellinie bis 2 Finger breit abwärts des Proc. xiphoideus. Patient klagt über starke kolikartige Schmerzen im Epigastrium, die nach rechts unten ausstrahlen; diese ganze Partie ist auch lebhaft druckempfindlich. Der 3 Stunden nach der Probemahlzeit ausgeheberte Mageninhalt enthält nur eine Spur galliger Flüssigkeit. Bei Aufblähung reicht seine untere Grenze bis 2 Finger breit oberhalb des Nabels. Die Milzdämpfung ist etwas verbreitert, die Milz aber nicht deutlich palpabel.

Klinische Diagnose: Alte Perityphlitis mit intraabdominellem Abscess, wahrscheinlich retrogastrisch, subphrenisch.

Verlauf: In den nächsten Tagen bleibt der Zustand ziemlich unverändert. Patient ist fieberfrei, klagt dauernd über die heftigsten Schmerzen im Epigastrium, so dass er täglich 0,03—0,04 Morphium gebraucht. Stuhl auf Einlauf regelmässig, nichts Pathologisches zeigend.

12. Mai. Probepunktion links hinten im 9. Intercostalraum und in der Milzgegend, es wird nur Blut aspirirt.

Zustand nach der Punktion unverändert. Es wird jetzt Laparotomie beschlossen.

17. Mai. Operation: G. R. Czerny. Resection der 8. und 9. Rippe rechts hinten unten subperiostal ca. 5 cm lang. Da sich nach Freilegung der Pleura zeigt, dass die beiden Blätter nicht verwachsen sind, so wird die Lunge nach oben gedrängt und die beiden Blätter werden in einer Ausdehnung von 5 : 3 cm mit 8 Catgutnähten vereinigt. Tamponade.

20. Mai. Zunächst Punktion, es entleert sich reichlich jauchiger Eiter. Darauf breite Incision ca. 4 cm lang. Es entleert sich ca. 1 l

Digitized by Google

Eiter. Man gelangt in eine grosse, von fetzigen Membranen ausgekleidete Höhle, von der sich nicht mit Sicherheit entscheiden lässt, ob sie subphrenisch oder intrahepatisch liegt. Tamponade, Drainage.

21. Mai. Das Befinden nach der Operation wird zunächst wesentlich besser. Die Schmerzen lassen ganz nach. Es entleert sich noch massenhaft Eiter.

22. Mai. Gleicher Befund.

23. Mai. Nachts plötzlich Collaps. Morgens Puls 120. Leib druckempfindlich: in den abhängigen Partien deutlicher Erguss. Daher sofort Laparotomie in Infiltrationsanästhesie (Dr. Petersen). Es entleert sich reichlich jauchiger Eiter, der diffus die ganze Peritonealhöhle erfüllt. Ausspülung, Tamponade. Subcutane Infusionen. 2 Stunden später Exitus.

Obductionsbefund: Icterische Hautfärbung. Beiderseits pleuritische strangförmige Verwachsungen, links ausgedehnt an der Basis und den Seitentheilen der Lunge bis zur Spitze, rechts auf die Basis und die unteren Seitentheile beschränkt. Rechts hinten unten eine Incisionsöffnung; Resection eines Theiles der 8. und 9. Rippe. Ein Drainrohr führt direct in die Lebersubstanz hinein. Die zwei unteren Dritttheile der Dünndarmschlingen sind contrahirt, hyperämisch mit dünner Fibrinschicht belegt, das obere Drittel gebläht, dazwischen wird durch einen Strang des grossen Netzes, dessen Ende in der Gegend des Pancreasschwanzes adhärent ist, eine Einengung gebildet, die der Grenze zwischen engem und weitem Darm entspricht. Die Adhäsion ist fibrinös und leicht zu lösen. Der Wurmfortsatz hat einen eigenthümlichen Verlauf, er wendet sich nach einem Bogen nach abwärts, wieder hinauf rückwärts nach rechts und verschwindet retroperitoneal. Präparirt man von aussen das Mesocolon ab, so findet man ihn auf, und zwar geht er fast unmittelbar über in einen etwa nussgrossen Abscess von bräunlich-schmutzigem Eiter. Nach oben setzt sich dieser nicht fort, wohl aber etwas nach links und hört hier in bindegewebigen Adhäsionen auf, die die unteren Dünndarmschlingen zu einem Knäuel zusammenhalten. An der Leber sind schon von aussen gelb verfärbte, fluctuirende Stellen bemerkbar, die beim Einschneiden sich als Abscesse erweisen. Der Inhalt ist verschieden, theils gallig, theils rein eitrig. Die Mehrzahl derselben liegt im rechten Lappen, der linke ist verschont; sie sind apfel- bis hanfkorngross, buchtig und vielverzweigt, parenchymatös degenerirtes Lebergewebe zwischen sich fassend. Auf der Leberkapsel liegen fibrinöse, etwas gallig gefärbte, dünne Schichten, aber es sind zwischen Leber und Zwerchfell keine Adhäsionen oder zähe Verklebungen etwa im Umkreis des Drainrohres. Im Ligamentum hepaticoduodenale stiess man auch auf Abscesse, und zwar ehe man der Gallengänge und der Pfortader ansichtig wird, sie entsprechen möglicherweise den hier verlaufenden Lymphgefässen. Doch auch die Pfortader ist verändert durch rauhe Beschaffenheit der Wandung, an der sich Gerinnselmaterial niedergeschlagen hat, das schmutzig und eiterähnlich aussieht. Die von hier aus präparirten Pfortaderäste, besonders die nach links ziehenden, zeigen dieselbe Veränderung, dem entsprechend sind an der kleinen Curvatur des Magens, Duodenum, Jejunum in der Substanz und zwischen den Mesenterialblättern unmittelbar an der Insertion eine grosse Reihe von Abscessen, die am Magen sogar auf die Wand übergreifen.

Digitized by Google

Am Duodenum und Jejunum zeigt sich die Lage der Abscesse durch hyperämische, schwarzrothe Verfärbung der Schleimhaut, offenbar im Zustand des Infarctes. Frei von diesen Veränderungen sind auffallenderweise gerade die Pfortaderäste des Ileocöcalwinkels. Bei gründlichem Zerschneiden der Leber zeigt sich, dass die Hauptmasse derselben von Abscessen aller Grössen eingenommen ist, und dass auch der linke Lappen zwar nicht von Abscessen aber von Gallenstauung und, wie es scheint, Pfortaderveränderungen befallen ist. In der Kuppe der Leber sitzt ein fast faustgrosser Abscess.

Also auch hier ist als Ausgangspunkt die Appendicitis anzusehen, der secundär die Abscedirung der Leber folgte, nur ist der Weg, den die Infection betreten hat, hier nicht so klassisch ausgeprägt wie in dem vorigen Falle.

Eine grosse Gefahr bei Incision und Drainage eines Leberabscesses bildet ein eventuelles Einfliessen des Eiters in die Peritonealhöhle. Liegen, wie in dem 2. Fall beschrieben wurde, die Verhältnisse derartig einfach, dass der Abscess dem Durchbruch durch die äussere Haut nahe zu sein scheint, so ist mit Sicherheit auf den Abschluss der Peritonealhöhle durch Verwachsung der beiden Serosablätter zu rechnen und jede Vorsichtsmaassregel überflüssig. Wo das aber nicht der Fall ist, muss künstlich ein Schutz gegen Uebertritt des Eiters in die freie Bauchhöhle geschaffen werden. Das kann geschehen durch Vernähung der beiden Blätter mit Catgut, eine Methode, die von Sänger und Lindemann bei Echinokokkusoperation angegeben ist, oder sicherer noch, indem man nach Volkmann's Vorgang bei Echinokokkus, zweizeitig vorgeht und erst in zweiter Sitzung den Abscess eröffnet, nachdem die Peritonealverwachsung stattgefunden hat. Im Falle 3, wo wegen der hochgradigen Schwäche des Patienten eine möglichste Abkürzung der Operation geboten war, versuchte man mit Tampons dem Eintritt von Eiter in die Bauchhöhle zu wehren, leider ohne Erfolg, denn der Patient bekam eitrige Peritonitis. Im Fall 4 war diese Unterlassungssünde die Folge eines diagnostischen Irrthums. Man vermuthete, einen subphrenischen Abscess vor sich zu haben, rechnete demnach mit Sicherheit auf Adhäsionen; die Section aber klärte auf, dass es sich um einen Leberabscess ohne jede Verwachsung in der Gegend der Incisionsstelle handelte, so dass dem Uebertritt von Eiter in die Bauchhöhle Thür und Thor geöffnet war, so ist es zu verstehen, wie in beiden Fällen die Patienten an Peritonitis purulenta zu Grunde gingen.

II. Tumoren der Leber.

Von den zur Resection gelangten 3 Tumoren war einer 1 Syphilom, 1 Sarkom und 1 Adenom, ersteren hat seiner Zeit

Digitized by Google

B. G. Schmidt[1]) ausführlich beschrieben, doch will ich den Fall der Zusammengehörigkeit willen, und weil er des Interessanten genug bietet, nochmals schildern.

Fall 5. Therese A. 37 Jahre alt. Anamnese: Vater der Patientin starb an einem Lungenleiden, die Mutter ist gesund. Von den vier Geschwistern leidet ein Bruder an starkem Husten und Hämoptoe. Patientin hat 5 Kinder, von denen zwei an Krämpfen gestorben sind, ausserdem hatte Patientin einmal im 7. Monat einen Abort angeblich nach schwerem Heben. Der Mann soll gesund sein; weder sie, noch der Mann oder eines der Kinder soll jemals einen Ausschlag oder Geschwüre gehabt haben. Periode stets regelmässig. Im December 1891 nach dem letzten Wochenbett spürte Patientin grosse Schwäche in den Gliedern und starke Schmerzen, die auf ärztliche Behandlung nachliessen, doch trat nach 4—6 Wochen allmählich und anfallsweise wieder Verschlimmerung ein. Patientin will seit December stark abgemagert sein und an häufigen Nachtschweissen leiden. Stuhl war bis vor 14 Tagen hart und zeigte Blutbeimengung. Vor etwa 4 Wochen fühlte sie zufällig bei Betastung des Leibes einen dicken, grossen Tumor im linken Hypochondrium; er liess sich verschieben und machte der Patientin durchaus keine Beschwerden, der deswegen consultirte Arzt wies sie in die hiesige Klinik. Jetzt klagt Patientin nur über Nachtschweisse und Schmerzen in den Gliedern, sonstiges Allgemeinbefinden gut. Kein Husten.

Status praesens: Mittelgrosse, anämische, abgemagerte Frau. Auf der Haut des Rumpfes vorn wie hinten sind zahlreiche bis Pfennigstückgrosse, flache weisse Narben von einem früheren blasigen Ausschlag herrührend. Im Rachen chronische Pharyngitis. Am rechten Schilddrüsenlappen sitzt eine ca. hühnereigrosse Struma, deren hinterer lateraler Theil hart, unregelmässig und wie verkalkt erscheint. Der Thorax ist lang und schmal, Intercostalräume weit; Athmung beiderseits gleichmässig. Supra- und Infraclaviculargruben vertieft. Percussion ergiebt normalen Schall mit Ausnahme eines etwa handtellergrossen Bezirks der linken Seite, welche sich von der Scapular- bis zur hinteren Axillarlinie in der Höhe des 9.—11. Brustwirbels befindet. Dort herrscht starke Abschwächung des Schalles, während auf der gegenüberliegenden entsprechenden Seite die Percussion Schachtelton ergiebt. Die untere Lungengrenze vorn am oberen Rand der 6. Rippe, hinten am 10. Brustwirbel. Athemgeräusch ist vorn oben normal vesiculär, hinten unten rauh mit verlängertem Exspirium und über der gedämpften Partie abgeschwächt ohne Nebengeräusche. Herzdämpfung normal; Töne rein, der 2. Aortenton etwas rauh. Puls 80, regelmässig, weich. Das Abdomen weich, zahlreiche Striae. Im Gebiet des Nabels fällt eine querovale Vorwölbung von ungefähr 2 cm Länge und 5 cm Breite auf. Der Schall über diesem Tumor ist gedämpft tympanitisch und reicht 2 Finger breit nach oben und unten vom Nabel, nach links überschreitet er die Medianlinie um 3 Finger-, nach rechts um 5 Fingerbreite. Im Gebiet des Colon ascendens ist der Schall verkürzt tympanitisch, sonst überall tympanitisch. Die Geschwulst ist cylindrisch,

1) Schmidt, Deutsche med. Wochenschr. 23. Febr. 1893.

Digitized by Google

derb mit unregelmässiger Oberfläche; sie lässt sich in der verticalen Richtung leicht, besonders nach oben verschieben, gut auch nach der rechten Lumbalgegend, während nach links die Verschieblichkeit beschränkter ist. Bei der Athmung geht die Geschwulst mit, beim Aufsitzen spannen sich die Bauchdecken über den Tumoren. Wird der Darm mit Kohlensäure aufgebläht, so zeigt sich die Auftreibung hauptsächlich deutlich in der linken Bauchseite, der Tumor tritt nicht mehr so prägnant unter den Bauchdecken hervor, sein gedämpfter Schall nimmt etwas ab und wird mehr tympanitisch, aber gegen die Umgebung noch deutlich unterscheidbar. Die Leber ist nicht deutlich vergrössert, eben so auch nicht die Milz. Der Leib ist nirgends druckempfindlich. Stuhl meist angehalten.

Am Anus keine Hämorrhoiden. Der auf Ricinusöl erfolgte Stuhl ist weich, normal. Scheide ziemlich weit, Portio tiefstehend, Uteruskörper etwas vergrössert, stark retroflectirt. Ovarien nicht fühlbar. Uterus steht mit dem Bauchtumor in keiner Verbindung. Tumor von der Vagina aus kaum fühlbar. Urin etwas trüb, sauer, frei von Eiweiss, Zucker und Indican.

Diagnose: Tumor des Colon transversum; dafür sprachen die Darmerscheinungen, die blutigen Stühle und die häufigen Obstipationen, sowie das Herüberrücken der Geschwulst bei der Gasaufblähung, und unter Berücksichtigung der Heredität und des Lungenbefundes wurde ein tuberculös ulceröser Tumor des Quercolon vermuthet, die Frage, ob nicht ein Carcinom vorliege, wurde offen gelassen.

12. August. Operation: Dr. Schmidt. Incision in der Medianlinie 8 cm oberhalb des Nabels beginnend bis 5 cm unterhalb desselben. Nach Eröffnung der Bauchhöhle repräsentirt sich der Tumor nicht wie bisher angenommen wurde im Colon transversum sitzend, sondern als eine kleinfaustgrosse Geschwulst, die vom linken Leberlappen ausgeht. Die Oberfläche derselben ist gewölbt, mit punktförmigen, weissen Flecken übersät von etwas gesticktem Muster, ähnlich einem cirrhotischen Process, während die übrige Leberoberfläche normales, glänzendes glattes Aussehen darbietet. Die Geschwulst lässt sich palpatorisch als eine harte Induration gegen das normale weiche Lebergewebe gut abgrenzen. An der Unterfläche der Leber erstreckt sie sich etwas weiter in der Richtung nach dem Hilus zu. In der Umgebung bestehen keine Adhäsionen. Die Leber, und namentlich die mit derselben durch einen etwas eingeschnürten Stil zusammenhängende Lebergeschwulst sind auffallend beweglich. Abtastung des Leibes und der Eingeweide bietet normalen Befund. In der Absicht, den Tumor zu entfernen, wird der linke Leberlappen vor die Bauchwunde gebracht und hier durch Seidennähte, welche die Serosa der Leber mit dem parietalen Peritonealblatt der Bauchdecken verbinden und unterhalb der Geschwulst das Lebergewebe nur oberflächlich fassen, angenäht. (Aehnlich der extraperitonalen Stilbehandlung eines myomatösen Uterus.) Um den hervorragenden Leberlappen wird an der Basis eine elastische Ligatur gelegt und oberhalb derselben der Tumor mit dem Scalpell glatt abgetragen. Dabei zeigen sich auf der Schnittfläche noch ca. drei kleine, weissliche Knötchen z. Thl. auf dem Durchschnitt, welche mit dem scharfen Löffel aus dem Gewebe enucleirt werden können. Ligatur von etwa vier spritzenden arteriellen Gefässen und ca. sechs venös blutenden Stellen. Die Oberfläche blutet im allgemeinen auffallend wenig

Digitized by Google

parenchymatös, die wenigen Stellen aber werden mit dem Thermocauter leicht gestillt. Da die elastische Ligatur abgleitet, wird sie entfernt, und zur Sicherung gegen Zurückgleiten der Leber wird ihre Circumferenz noch einmal mit Nähten, welche auch die äussere Haut fassen, fixirt. Jodoformgaze, Sublimatgazeverband in der gewöhnlichen Weise. Der entfernte Lebertumor ist 8 cm lang, $5^3/_4$ cm breit, $4^1/_2$ cm dick. Er zeigt auf der Oberfläche die vorher beschriebenen Veränderungen. Auf dem Durchschnitt liegt in einer etwas cirrhotisch veränderten Umgebung eine fast hühnereigrosse, wenig abgegrenzte Geschwulstmasse, welche ein homogenes, speckiges, grau-gelbliches Aussehen zeigt, von einzelnen roten Punkten durchsetzt ist und an einer Stelle von einem derben, fibrösen, $^1/_2$ cm breiten Bindegewebsstrang durchzogen wird. Die Tumormasse reicht bis dicht unter die Glisson'sche Kapsel und erscheint noch in 20 Pfennigstückgrösse an der unteren Schnittfläche.

Anatomische Diagnose: Tumor des linken Leberlappens, wahrscheinlich Gumma, vielleicht aber auch Sarkom. Die mikroskopische Untersuchung ergiebt mit Sicherheit, dass es sich um ein Syphilom mit milaren Gummata handelt.

Verlauf: 17. August. Seit der Operation nie Erbrechen. Temperatur normal. Urin ging am ersten Tag spontan ab. Keine Schmerzen. Heute auf Ricinusöl reichlicher Stuhlgang. Erster Verbandwechsel. Verband wenig blutig durchdrängt, geruchlos. Die blossliegende Leberpartie ist trocken ohne Secretion. Die umsäumende Nahtlinie reactionslos. Entfernung einiger Hautnähte. 21. August Entfernung sämmtlicher Nähte. 24. August. Der Leberstumpf hat sich etwas eingezogen, vom Schorfe gereinigt, granulirt gut. Secretion äusserst gering. Temperatur normal, nirgends Schmerzen. 27. August Verbandwechsel, Leberstumpffläche ist verheilt und granulirt.

29. August. Transplantation der granulirenden Leberstumpffläche nach Thiersch vom linken Oberschenkel. Trockener Verband.

11. September entlassen.

Patientin soll sich nach einiger Zeit wieder vorstellen; das geschieht zwar nicht, dagegen schreibt sie im März 1898 auf Anfrage, dass sie ohne Schmerzen sei und völlig arbeitsfähig.

In der Litteratur finde ich achtmal Resection bei Lebersyphilom vorgenommen von Albert[1]), Wagner[2]), Lauenstein[3]), Tillmanns[4]), Koenig[5]), Schmidt[6]) Tricomi[7]), Bastranelli[8]).

Theoretisch wäre natürlich der Grundsatz aufzustellen, in allen Fällen, wo es sich möglicherweise um solche in der Leber locali-

1) Albert, Wien. klin. Wochenschr. 1890. Nr. 52.
2) Wagner, Verhandl. d. Deutsch. Gesellsch. f. Chir. 1890. S. 31.
3) Lauenstein, Ebenda. 1890. S. 33.
4) Tillmanns, Ebenda. 1890. S. 34.
5) König, Lehrb. der spec. Chir. 6. Aufl. II. Bd. S. 255.
6) Schmidt, Deutsche med. Wochenschr. II. Bd. S. 93.
7) Tricomi, Policlinico Sez. chir. No. 7.
8) Bastranelli, Policlinico. 1895.

Digitized by Google

sirte Spätsommer der Lues handelt, zuerst mit einer gründlichen antiluetischen Kur einen Versuch der Besserung zu machen. Doch stellen sich gerade der Diagnose der Lebersyphilome mannigfache Schwierigkeiten entgegen, über die selbst eine Probelaparotomie manchmal nicht hinwegzuhelfen vermag, wie in dem beschriebenen Fall, in dem das Aussehen des Tumors keine Gewissheit über seine Natur brachte. Merkwürdig ist es auch, wie solche Tumoren der Leber über ihren Sitz zu täuschen wissen. Besonders scheint es nach B. G. Schmidt eine Eigenthümlichkeit der gestielten Lebertumoren zu sein, dass sie oft zu einer falschen Diagnose Anlass geben, so wurden in der hiesigen Klinik die beiden gestielten Lebertumoren (Fall 5 und 6) einmal für einen Tumor des Colon transversum und einmal für einen Netztumor gehalten, und gleiche diagnostische Irrthümer finden häufig statt; so berichtet Roux [1]) über ein Carcinom der Leber, das als Tumor des Colon imponirte, Müller (Aachen) [2]) und Sklifosowsky [3]) über Fälle, in denen die Diagnose zwischen Netz-, Mesenterial- und Lebertumor offen gelassen werden musste. In dem folgenden Fall war es ein Sarkom der Leber, das zur Resection Veranlassung gab. Die Frage, ob es überhaupt primäre Sarkome der Leber giebt, die früher durchweg mit Nein beantwortet wurde, ist heute auf Grund einwandfreier Sectionsberichte bejahend zu beantworten, wenn auch die Fälle im Gegensatz zu den secundären Lebersarkomen sehr spärlich gesät sind. Die Frage ist deshalb für den Chirurgen so wichtig, weil man da, wo es sich um metastatische Tumoren der Leber handelt, wohl kaum den Versuch einer Resection machen wird, doch sind, wie der folgende Fall beweisen soll, die diagnostischen Verhältnisse manchmal so schwierig, dass man einen primären Lebertumor zu exstirpiren meint, während leider der Verlauf und die Obduction den wahren Sachverhalt, dass der vermeintliche primäre Tumor nur eine Metastase ist, aufklärt.

Fall 6. Auguste W. 53 Jahre alt. Anamnese: Stets gesund, seit 1 Jahr Menopause. Seit Januar 1897 leidet Patientin an ziemlich heftigen Ischiasschmerzen im rechten Bein; sie wurde deshalb vielfach mit Einreibungen, Pillen etc. behandelt, ohne Erfolg. Seit etwa 6 Wochen bemerkte sie eine Anschwellung in der rechten oberen Bauchgegend, die seitdem langsam weiter gewachsen ist; sie verspürt seitdem oft ein dumpfes Schmerzgefühl im ganzen Unterleib. Stuhl und Urin ohne Störung, nur in letzter Zeit häufiger Harndrang. Kein Erbrechen. Im rechten Bein seit ca. 2 Monaten etwas Oedem. Im Stuhl nie Blut.

1) Roux, Revue med. de la Suisse rom.
2) Müller (Aachen). Deutsche Gesellsch. f. Chir. XXVI. Congress.
3) Sklifosowsky, Wratch. 1898. No. 24. S. 594.

Digitized by Google

Status praesens: 17. Juli 1897. Mittelkräftige anämische Frau. Im rechten Unterschenkel leichtes Oedem. Lungenbefund normal. Herzdämpfung etwas nach rechts verbreitert. Der erste Ton an der Spitze von einem dumpfen Geräusch begleitet; zweiter Pulmonalton verstärkt. Puls 70, klein, etwas unregelmässig. Urin trüb, neutral, kein Eiweiss, kein Zucker. Leberdämpfung nicht vergrössert; Oberfläche glatt. Leib aufgetrieben, gespannt. Nach rechts und oben am Nabel fühlt man dicht unter den Bauchdecken eine ca. kindskopfgrosse Geschwulst, derb, knollig, wenig schmerzhaft, wenig verschieblich. Sie ist nur an den Randpartien vom Darme überlagert. Bei Inspiration rückt sie etwas nach unten, sie reicht bis dicht an die Leber. In der linken Unterbauchgegend aus dem kleinen Becken aufsteigend, findet sich eine 2. Geschwulst von ähnlicher Grösse, gleichfalls derb, weniger knollig, nicht empfindlich, wenig verschiebbar, vom Darm überlagert. In den seitlichen abhängigen Bauchtheilen gedämpfter Schall, keine Fluctuation. Scheide weit, Portio tiefstehend, nach vorn gerichtet. Uteruskörper etwas vergrössert (durch die gespannten Bauchdecken sehr schwer durchzufühlen), vertical gelagert. Die linksseitige Geschwulst lässt sich nicht sicher vom Uterus abtrennen, der jedesmal stärkere Bewegungen derselben mitmacht. Der untere Pol des Tumors lässt sich nur schwer erreichen, er ist von derber, glatter Consistenz. Rechtsseitige Adnexe nicht sicher zu fühlen.

Klinische Diagnose: Linksseitiger Ovarial- oder Uterustumor; Netzmetastasen. Bei der Untersuchung in Narkose liess sich feststellen, dass der Tumor dem vergrösserten Uterus selbst entspricht.

20 Juli. Operation (G. R. Czerny): Medianschnitt 12 cm oberhalb des Nabels beginnend bis zur Symphyse, im ganzen 25 cm lang. Es zeigte sich durch denselben ein traubenförmiger, grobhöckriger Tumor im Epigastrium, der mit dem Colon und Netz fest verwachsen zunächst zwei derbe Adhäsionen hatte. Dieselben wurden mit dem Messer abgelöst und die blutenden Flächen mit Seidennähten übernäht. Dann wurde mit der Lösung des Tumors vom Colon begonnen, da namentlich die Sorge bei Verwachsungen mit diesem die Frage der Möglichkeit einer Exstirpation entstehen liess. Es gelang durch eine doppelte Unterbindung, den Tumor vom Colon transversum und Duodenum abzulösen, das Ligamentum hepaticoduodenale aber ohne die Lage, welche die Vena portae, Arteria hepatica und Ductus choledochus enthielt, wurde doppelt unterbunden und umschnitten und auf diese Weise allmählich vorgehend der Tumor so weit resecirt, dass man sah, wie er, an der Incisura vesicae felleae sitzend, unter Verdrängung der Gallenblase nach rechts von der Leber ausgegangen war und sich, mit einem kleinen faustgrossen Zapfen abgegrenzt, durch das Ligamentum hepatico-duodenale bis hinter das Duodenum erstreckte. Es war möglich, diesen Tumor zu enucleiren und auch seine Kapsel zu reseciren. Endlich wurde das Mesenterium der Gallenblase im Hilus der Leber durchtrennt, der Ductus cysticus doppelt abgebunden und resecirt und der mit einem 12 cm breiten Stiel am Leberrand sitende Tumor in die Höhe geschlagen und die Lebersubstanz in der Mitte mit der Aneurysmanadel durchbohrt. Dann wurden beide Theile mit elastischer Ligatur umschnürt und fingerbreit unterhalb derselben die Lebersubstanz mit dem Thermocauter durchschnitten; dicht an

Digitized by Google

der Schnittfläche liegt noch ein isolirter metastatischer, haselnussgrosser Knoten in der Lebersubstanz. Diese sowie zwei isolirte, bohengrosse, etwas derbe Lymphdrüsen wurden noch exstirpirt und dadurch, wie es scheint, die Radicaloperation vollendet. Im Uterus ein faustgrosses Myom. Operationsdauer 1 1/2 Std. Morphium-Chloroform-Aethernarkose ohne Störung. Puls hält sich ziemlich gut. Der Tumor wiegt 2 1/2 Pfd, hat die Form einer Weintraube, die einzelnen Knollen mit breiter Basis zusammenhängend. Die Schnittfläche an der Leber ist 7 : 5 1/2 cm im Durchmesser. Die einzelnen Knollen zeigen eine weiche Innenfläche, etwas strahlig gefügt, röthlichgraue Farbe, reichliche Gefässpunkte. Mark lässt sich nicht abstreifen. Der grosse Knollen, der gegen das Duodenum zulag, zeigte sich etwas myxomatös entartet und hat einzelne nekrotische Herde. Bei der Durchschneidung der Lebersubstanz rutschte die laterale Ligatur über die Wundfläche; dieselbe blutete sehr wenig; es wurde daher auch die mediale entfernt, nachdem die Wundflächen mit 6 Seidenknopfnähten aufeinandergenäht waren. Die Nahtlinie wurde oberhalb und unterhalb mit Jodoformgaze tamponirt. Schluss der Bauchwunde mit tiefgreifenden Seidennähten.

Anatomische Diagnose: Lymphosarkom des Leberhilus (die etwas erweiterte Gallenblase hängt mit der ganzen linken Seite des Tumors zusammen und enthält einen etwa haselnussgrossen Stein). Uterusmyom. Bis abends bleibt das Befinden der Patientin befriedigend. Kein Erbrechen. Nacht sehr unruhig; starke Temperatursteigerung 38,8°. Puls 110, klein, unregelmässig.

21. Juli. Morgens ist der Leib aufgetrieben, empfindlich. Temperatur 38,8°, Puls 120, sehr klein. Entfernung zweier Nähte; Vorziehung der Tampons, Drainage. Es entleert sich etwas trübe Flüssigkeit. Im Laufe des Tages stark zunehmender Collaps mit Herzschwäche trotz Campher, Strophantus etc. Einläufe werden nicht gehalten. Abends 6 Uhr. Puls 140, kaum fühlbar, aussetzend. Somnolenz. Leib stark aufgetrieben. 10 Uhr abends Exitus.

Obductionsbefund: Frisch genähte Laparotomiewunde. Trübes, eitriges Exsudat in der Bauchhöhle, namentlich im kleinen Becken. Uterus durch einen kindskopfgrossen Tumor sehr stark angeschwollen, steht mit dem oberen Rand handbreit unter dem Nabel und füllt den oberen Theil des keinen Beckens aus. Herzmuskel gelb und mürbe. In der linken Lunge ein glatter, elastischer, zweimarkstückgrosser Tumor an der diaphragmatischen Oberfläche, im Oberlappen ein kleiner, erbsengrosser Tumor, in der rechten Lunge gleichfalls. In einem Zweig der Arteria pulmonalis glatte, weissliche Thromben. In der rechten Niere und Nebenniere je ein Knoten, eine grosse Anzahl an der Unterfläche der Zwerchfells, einer im Peritoneum parietale, einer im Omentum minus. In der Querhöhlung des Sacrum sitzt ein Tumor fest, ist hier eitrig erweicht, und nachdem er entfernt ist, hinterlässt er einen runden Defect im Knochen mit rauher, knöcherner Wandung. In der Umgebung eine grosse Anzahl erbsengrosser Knoten. Von dieser Stelle an ist die Vena hypogastrica vollständig von tumorähnlichen Thrombenmasse ausgefüllt, die sich von hier in die Vena cava fortsetzt und darin einen über daumendicken, harten Tumorzapfen bildet, der die Vena cava vollständig ausfüllt. Vom Duodenum aus lässt sich der Choledochus präpariren, der

Digitized by Google

Cysticus mündet sehr spitzwinklig in ihn und ist, sehr lang erhalten, erst peripher von der Heister'schen Klappe ist er ligirt, die Pfortader ist frei. Uterus ist sehr in die Länge gezogen. Lumen 15 cm lang. Der Tumor nimmt hauptsächlich die Hinterwand ein, ist überall von einer 1/2—1 cm dicken Schicht Uterussubstanz überzogen, in seinem Inneren nekrotisch, gelb, zähe, lederartig, in seiner Consistenz und Faserung an Myom erinnernd, in der Peripherie von einer Reihe weicher, homogener, markiger weisser bis weissgrauer, haselnussgrosser Knoten besetzt.

Also ein Myosarkoma uteri mit zahlreichen Metastasen darunter auch eine in der Leber mit mikroskopischem Befund von Spindelzellen, Riesenzellen und glatten Muskelzellen.

Hätte man zu Lebzeiten der Patientin an eine nur annähernd so grosse Verschleppung der Geschwulstelemente gedacht, so wäre jeder operative Eingriff unterblieben, da ein solcher nur im stande sein konnte, die Lebensfrist zu verkürzen.

Die Zahl der bis jetzt wegen Sarkom vorgenommenen Resectionen ist sehr gering, Müller[1]), Sklifosowsky[2]), D'Urso[3]), Israel[4]), Bardeleben[5]), und die Prognose sehr schlecht, da in der Regel sehr bald Metastasen auftreten, nur in dem von Bardeleben operirten Fall blieb der Patient recidivfrei.

Fall 7. Valentin H. 34 Jahre alt. Anamnese: Familienanamnese ohne Belang. Im Jahr 1882 hatte Patient Typhus, während seines Militärdienstes einen Anfall von Gelbsucht mit hellem Stuhl und dunklem Urin. Er ist verheirathet, hat drei gesunde Kinder. Kein Abortus der Frau. Geschlechtliche Infection geleugnet. Seit einigen Jahren hat Patient Jucken am After, auch geht öfters mit dem Stuhl hellrothes Blut ab. Vor einem Jahr bekam Patient Stuhlverstopfung, gegen die er Abführungsmittel anwandte. Trotzdem hatte er nur alle 4—5 Tage Stuhl. Vor 1/2 Jahr bekam er heftiges Stechen in den Seiten, die nach oben ausstrahlten, zeitweise auch in den Schultern. Die Beschwerden schwanden nach 2 Monaten. Seit 1/2 Jahre wurde der Urin zeitweise dunkel, trübe und übelriechend. Der Arzt soll Eiweiss constatirt haben. Seit 14 Tagen ist derselbe hell und klar. Auch bestand Aufstossen und Brechreiz, doch wurde nur selten wirklich erbrochen. Vor 1/2 Jahr trat in der Oberbauchgegend Schwellung und Härte auf, die anfangs zunahm, dann aber nicht mehr wuchs. Jetzt fühlt Patient eine kuglige Geschwulst von über Kindskopfgrösse im Epigastrium; Schmerzen hat er nur wenig gehabt, er klagt über Spannung an der Stelle des Tumors.

Status praes.: Grosser, mittelkräftig gebauter Mann von anämischem Aussehen. Geringe Abmagerung, keine Kachexie. Keine allgemeinen Drüsenschwellungen, keine Oedeme. Thorax in den oberen Partien ab-

1) Müller, Deutsche Gesellschaft f. Chirurgie. XXVI. Congress.
2) Sklifosowski, Wratch. 1890. No. 27.
3) D'Urso, R. Accad. med. chir. di Napoli.
4) Israel, Deutsche med. Wochenschr. 1894. Nr. 34.
5) Bardeleben, XXII. Congress deutscher Chirurgen. 1893. S. 10.

Digitized by Google

geflacht, in den unteren erweitert. Athmung regelmässig ohne Beschwerden. Lungengrenzen: vorn am Unterrand der 5. Rippe, hinten unten links am Oberrand der 11. Rippe, rechts am Oberrand der 10. Rippe. Percussionsbefund normal. Rechts hinten unten Athemgeräusch etwas abgeschwächt. Herzdämpfung nicht verbreitert, Spitzenstoss innerhalb der Mammillarlinie im 4. Intercostalraum. Herztöne rein und regelmässig. Puls kräftig, 80 in der Minute. Das Epigastrium ist stark vorgewölbt durch einen grossen rundlichen Tumor, der sich am meisten links von der Mittellinie vordrängt. Der Tumor hat seinen Sitz im linken Leberlappen und mag der Schätzung nach gut Faustgrösse haben. Er zeigt eine glatte, rundliche Oberfläche, erstreckt sich vom linken Rippenbogen bis ca. 2 Querfinger breit über die Mittellinie nach rechts und reicht von der Höhe des Schwertfortsatzes bis 2 Finger breit oberhalb des Nabels. Die Percussion über demselben ergiebt gedämpften Schall. Der Tumor ist auf Druck nicht schmerzhaft und giebt in der Tiefe undeutliches Fluctuationsgefühl. Die Leber reicht in der rechten Mammillarlinie vom Unterrand der 5. Rippe bis 3 Querfinger breit unterhalb des Rippenbogen (17 cm). In der Medianlinie vom Knorpelansatz der 7. Rippe am Sternum bis 1 Querfinger oberhalb des Nabels (16,5 cm). In der linken Parasternallinie steht der untere Leberrand 2 Querfinger oberhalb der Nabellinie und erreicht den linken Rippenbogen erst in der Mammillarlinie. In der vorderen Axillarlinie rechts steht der untere Leberrand noch 2 Querfinger unter dem Rippenbogen (19 cm). Der rechte untere Thoraxtheil erscheint durch die vergrösserte Leber stärker vorgewölbt als der linke, was besonders bei Betrachtung des Patienten von der Rückseite auffällt. Dabei fühlt sich die Leber nicht auffallend derb an und ist nirgends druckempfindlich. Der untere Leberand ist in der rechten Hälfte ziemlich normal, am linken Lappen fühlt er sich entsprechend dem Sitz des Tumors verbreitert an. Die Unterfläche desselben lässt sich nicht abtasten. Bei der Athmung bewegt sich die untere Lebergrenze auch des linken Lappens deutlich nach abwärts. Bei tiefer Inspiration kann man zwischen der äusseren Kuppe des Tumors und dem Processus xiphoideus etwas mit dem Finger in die Tiefe dringen. Patient hat kein Erbrechen, keine Magenbeschwerden. Abdomen ist im allgemeinen weich, zeigt nirgends Druckempfindlichkeit, nirgends abnorme Resistenz oder Dämpfung. Milz nicht nachweisbar vergrössert. Inguinaldrüsen leicht erbsengross geschwellt, weich. Urin ist klar, sauer, ohne Eiweiss, ohne Gallenfarbstoff. Temperatur normal. Urinmenge zwischen 1400 und 2000 ccm schwankend. Magenverdauung normal. Darreichung einer Probemahlzeit ergiebt das Vorhandensein freier Salzsäure. Der Magen lässt sich mit ca. 1 l Flüssigkeit anfüllen, ohne dass er dadurch unter dem Rippenbogen, bezw. der Leber, sichtbar oder fühlbar wird. Nur rückt der geschilderte Tumor bei gefülltem Magen etwas nach oben und vorn. Bei Versuch, den Magen stärker anzufüllen, treten Würgbewegungen und Erbrechen auf. Stuhlgang ist stark angehalten, erfolgt nur auf Abführmittel und Einlauf, ohne Blutbeimengung, ohne Schmerzen. Bei der Aufblähung des Dickdarms mit Luft steigt letzte ohne nennenswerthes Hinderniss bis ins Colon ascendens. Die Untersuchung des Blutes ergiebt ca. 55 Proc. Hämoglobingehalt und geringe Leukocytose.

Digitized by Google

Klinische Diagnose: Tumor im linken Leberlappen (vielleicht Echinokokkus?).

Operation. 22. Februar 1896: Schnitt in der Medianlinie bis dicht unter den Nabel, wobei eine supraumbilicale Hernie von halb Haselnussgrösse exstirpirt wurde. Der Tumor in der Leber entsprach der Anheftungsstelle des Ligamentum suspensorium hepatis, so dass dieses nach links von dem Schnitt fiel. An der dünnsten Stelle der Leberoberfläche war diese in eine papierdünne Membran umgestaltet von etwas höckeriger Oberfläche. Dort fühlte sich das Leberparenchym weich, fast fluctuirend an. Da diese Oberfläche wie eine Echinokokkusblase aussah, wurde das Parenchym über derselben 6—7 cm lang vorsichtig gespalten, nachdem die umgebenden Ränder durch Gazecompressen sorgfältig geschützt waren. Aus der Schnittwunde kam altes, schwarz verfärbtes Blut und weiche, alten Gerinnseln ähnelnde Massen. Diese wurden zum Theil mit dem Finger, zum Theil mit dem Löffel ca. 2 Handvoll herausgeholt und die Höhle, deren Wand nach oben scharf begrenzt, nach unten buchtig und uneben war, mit Gaze tamponirt. Da die parenchymatöse Blutung noch ziemlich lebhaft war, wurde die Bauchwunde nach unten mit der Spencer-Wells'schen Naht geschlossen und die Wundhöhle in der Leber mit Silkwormnähten mit der äusseren Hautwunde lappenförmig umsäumt. Die Tamponade der Höhle wurde mit Jodoformgaze erneuert und dann ein Druckverband angelegt. Solange Patient presste, war der Blutverlust ein grosser und mag ca. 1 l betragen haben.

Grobe klinische Diagnose: Echinokokkussack mit hämorrhagischen Coagulis oder, wahrscheinlicher, ein sehr weiches Sarkom mit Hämorrhagie des Leberparenchyms.

Verlauf: Mässig starke parenchymatöse Nachblutung, so dass Verbandwechsel und neue Compression nöthig wurde. Abends und nachts starke Schmerzen.

26. Februar. Erneuerung der Lebertamponade, keine Nachblutung.

27. Februar. Entfernung zweier Nähte.

29. Februar. Nähte entfernt. Wunde sieht gut aus, keine Stichkanaleiterung, keine Nachblutung. Temperatur stieg nur am 4—6. Tag etwas über 38° abends, sonst völlig fieberfrei. Reactionsloser Verlauf.

6. März. Wunde granulirt gut, keine verdächtigen Granulationen in der Tiefe.

10. März. Heute ohne bekannte Veranlassung Urticariaausschlag über den ganzen Körper ohne sonstige Störung. Ausschlag schon am folgenden Tag geschwunden.

10. April. Patient steht zum erstenmal mit Bandage auf.

6. Mai. Patient nach Hause entlassen. Die Leberwunde hat sich zu einer nussgrossen, trichterförmig eingezogenen Oeffnung verkleinert, die wenig secernirt. Keine verdächtige Granulationsbildung. Leberbefund wie oben. Patient hat keine besonderen Beschwerden, fühlt sich nur noch matt und hat wenig Appetit. Stuhl theils spontan, theils auf Einlauf regelmässig. Erhält innerlich Arsenik; soll sich im Sommer wieder vorstellen.

Der Patient liess sich in Heidelberg nicht mehr sehen, doch aus den Mittheilungen des behandelnden Arztes erfahren wir, dass Patient im

Digitized by Google

Sommer 1896 recidivfrei war, dass aber bereits im Sommer 1897 der Tumor wieder so gross war, dass er Athembeschwerden verursachte, mit der Zeit erreichte der Tumor eine enorme Grösse. Am Anfang des Jahres 1898 wurde Patient durch den Tod erlöst.

Streng genommen darf dieser Fall nicht zu den Resectionen gerechnet werden, da es sich nur um Excochleation der Tumormassen handelte. Die Frage nach der Herkunft der Gerinnselmassen, die durch die mikroskopische Untersuchung gelöst werden sollte, gestaltete sich sehr schwierig. Der Befund war folgender (cf. Fig. 1 u. 2).

Fig. 1.

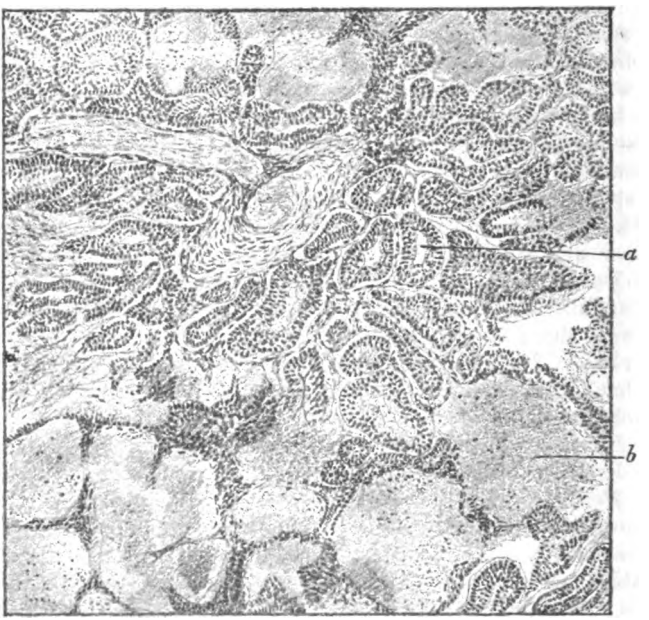

Gallengangadenom mit grossen Bluträumen (schwache Vergrösserung).
a Gallengang. *b* Blutraum.

Die Tumormasse wird neben soliden Schläuchen aus hohen Cylinderzellen grösstentheils von blutgefüllten Hohlräumen eingenommen, deren Wand aus hohen Cylinderzellen gebildet wird, und die theilweise als Hämorrhagien angesprochen werden können. Theils aber sind diese Hohlräume von einem Endothelbelag eingefasst, auf dem die vorher erwähnte Zelllage aufsitzt, so dass der Gedanke nahe lag, als den Ausgangspunkt der Geschwulstbildung das Gefässperithel anzusehen und die Neubildung als Angiosarkom anzusprechen. In

Digitized by Google

Anbetracht der regelmässigen ausgesprochenen hohen Cylindergestalt der Geschwulstzellen wurde davon abgesehen und der Tumor als Gallengangadenom aufgefasst. Was die Frage des Recidivs in diesem Fall betrifft, so ist in Anbetracht des schnellen und kolossalen Wachsthums daran zu denken, ob nicht aus dem Adenom sich im Laufe der Zeit ein Carcinom entwickelt haben könnte, leider ist der Fall nicht zur Section gelangt, so dass eine Controle darüber fehlt.

Es erübrigt noch, mit einigen Worten auf die Frage der Blutstillung bei den genannten Resectionen einzugehen. In den beiden

Fig. 2.

Dasselbe bei starker Vergrösserung.

ersten Fällen, 5 und 6, wo es sich um gestielte Tumoren handelte, wurde der Versuch einer Abschnürung mittels elastischer Ligatur unternommen, jedoch beide Male mit Misserfolg, da die Ligaturen sehr bald abglitten. Als ein glücklicher Zufall ist es anzusehen, dass die darauf eintretende Blutung so gering ausfiel, dass man ihrer leicht Herr wurde. Der elastischen Ligatur wird man demnach — und diese Erfahrung ist von vielen Seiten gemacht — nur mit Misstrauen entgegenkommen, da es ein sehr unzuverlässliches Mittel ist.

Digitized by Google

Im letzten Fall 7 gelang der Versuch, die Blutung durch Compression zu stillen, erst nach bedeutendem Blutverlust von ca. 1 Pfd. In allen Fällen wurde die Wunde extraperitoneal versorgt, um sich gegen Nachblutungen, die aber sehr gering ausfielen, zu schützen.

Der letzte Fall betrifft eine hier zu Lande äusserst selten vorkommende parasitäre Erkrankung, nämlich einen Echinokokkus.

Fall 8. Karl E. Anamnese: Patient stammt aus gesunder Familie und hat ernstere Erkrankungen nicht durchgemacht. Kein Anhaltspunkt für Lues vorhanden. Er ist verheirathet und hat 3 Kinder. In den letzten Jahren hatte er mehrmals Influenza; zweimal hatte er Anfälle von Herzschwäche und Collaps. Seit einem Jahr leidet er an Magenschmerzen, Appetitlosigkeit und Uebelkeit. Seit Herbst 1897 bemerkt er eine stärkere Vorwölbung in der Lebergegend mit Schmerzhaftigkeit, die seitdem dauernd zugenommen hat. Keine Koliken, kein Icterus. Milz und Blut wurden vom Arzt normal befunden. Im Urin etwas Eiweiss. Im December 1897 bestanden vorübergehend subfebrile Temperaturen, ebenso Ende Januar. Patient hat stark abgenommen und fühlt sich sehr abgeschlagen. Stuhl regelmässig; etwas verhalten; nie acholisch. Kein Husten, kein Auswurf.

Status praes.: Patient ist schlank, mager, anämisch. Gewicht 117 Pfd. Kein Icterus.

Lungenbefund normal. Herzdämpfung nicht verbreitert. Herztöne rein; Puls mittelkräftig; ab und zu aussetzend.

Urin klar; sauer; kein Eiweiss, kein Zucker, kein Gallenfarbstoff.

Leib etwas aufgetrieben. Kein Erguss.

Leberdämpfung reicht in der Mammillarlinie von der 6. Rippe bis 4 Finger breit abwärts des Rippenbogens. Dicht unter dem Rippenbogen eine flachgewölbte Anschwellung in der Ausdehnung eines Handtellers; prall, etwas druckempfindlich; im Stehen rückt sie etwas tiefer nach unten. In der Mittellinie reicht die Dämpfung bis 2 Finger breit oberhalb des Nabels. Unterer Leberrand von etwas derber Consistenz. Gallenblase nicht abzugrenzen.

Nieren nicht palpabel. Milz nicht vergrössert.

Klinische Diagnose: Echinokokkus hepatis; die Frage, ob es sich nicht vielleicht um eine Neubildung (Sarkom) handelt, wird offen gelassen.

Operation den 4. März 1898. G. R. Czerny. Da der Tumor bloss beim Stehen unterhalb des Rippenbogens hervortrat, wurde zunächst ein 10—12 cm langer Schnitt dicht unterhalb des Rippenbogens durch die Bauchwand geführt. Derselbe traf den tief herabreichenden rechten Leberrand, und, um auch die Unterfläche desselben abzutasten, da durch die geschwollene Leber bei bedeutender Spannung wenig Spielraum vorhanden war, wurde der Schnitt nach unten verlängert. Bei der Palpation und beim Hervorheben des unteren Leberrandes trat ein synkopeartiger Collaps des Patienten ein. Vorziehen des Unterkiefers, künstlich forcirte Respiration, Tieflagern des Kopfes beseitigte den Zustand; die Chloroformnarkose wurde sofort durch Aethernarkose ersetzt. Beim Betasten der

Digitized by Google

Convexität der Leberoberfläche fühlte man etwa 2 Finger breit oberhalb des Rippenbogens die Grenzen einer prall gespannten, sich derb anfühlenden Geschwulst. Es wurde mit einem strohhalmdicken Troicart punktirt und mit dem Dieulafoy'schen Aspirationsapparat ca. 140 ccm einer fast wasserklaren Flüssigkeit entleert. Nun sank die Mitte der Leberoberfläche etwas ein, und zwar an der grössten Convexität entsprechend der Zwerchfellskuppe, rechts vom Ligamentum suspensorium hepatis, aber offenbar nach dem linken Lappen hinüber reichend. Hier oben hatten sich hämorrhagische Pseudomembranen gebildet, welche die Leber an das Zwerchfell lose befestigten. Die Umgebung der Punktionsöffnung wurde mit Gazestücken geschützt, und um der dünnsten Stelle der Leberoberfläche beizukommen, wurde von der 9. und 10. Rippe ein 7 cm langes und 3 1/2 : 2 cm breites Rippenknorpelstück resecirt, ohne Eröffnung der Pleura. Die Muskel-Fascienschicht wurde nach oben vertical 5—6 cm hoch eingeschnitten, dann konnte man die zusammengefallene Sackwand in den oberen Wundwinkel herabziehen und theils mit fortlaufender, theils mit Catgutknopfnaht an das Peritoneum parietale befestigen.

Die Muskelwunde des Rectus abdominis wurde theils mit Catgut, theils mit tiefgreifenden Seidennähten verkleinert und die Wundhöhle mit Jodoformgaze tamponirt. Dauer der Operation 1 1/4 Stunden. In der durch den Dieulafoy aspirirten Flüssigkeit, die anfangs klar, später mässig getrübt ablief, liessen sich mikroskopisch deutlich Echinokokkenscolices nachweisen, in verhältnissmässig reichlicher Zahl. Die chemische Untersuchung ergab:

Eiweiss, Bernsteinsäure } qualitativ deutlich nachweisbar, aber quantitativ nicht zu bestimmen.
Chloride (auf Null berechnet) ..... 0,54 Proc.

In den ersten 3 Tagen bestand mässiger Meteorismus, eine starke Herzschwäche mit Athemnoth, die in der 2. Nacht einen recht bedrohlichen Charakter annahm. Nach hohen Dosen Campher und Strophantus wurde der Puls am 4. Tag besser.

7. März. Verbandwechsel. Es wird versucht, mit dem Thermocauter den Echinokokkensack zur gründlichen Ausräumung zu eröffnen. Der Sack ist jedoch anscheinend so stark geschrumpft, und die angenähte Stelle hat sich so weit nach oben gezogen, dass es nicht gelingt, die Lichtung des Sackes zu finden. Auch mehrfache ziemlich tiefe Punktionen stossen nirgendwo auf Flüssigkeit. Es wird daher auf die Eröffnung verzichtet und die spontane Rückbildung abgewartet.

Der Verlauf ist von jetzt ab ein ziemlich günstiger, wenn sich auch Patient nur sehr langsam erholt. Stuhl am 5. Tag nach Einlauf. Entfernung der Nähte am 7. Tag. Die Wunde granulirt gut. Patient steht nach 3 Wochen auf, die Wunde hat sich bis auf einen schmalen granulirenden Spalt geschlossen, die Umgebung ist nicht druckempfindlich, die Leber zeigt normale Grösse und nirgends eine Vorwölbung.

Entlassung am 2. April 1898 in steter Reconvalescenz. Gewicht 112 1/2 Pfund.

Dieser Fall illustrirt vortrefflich die Schwierigkeiten, die sich manchmal infolge der versteckten Lage der Leber für die Operation

Digitized by Google

ergeben, und die zu umgehen anfänglich nur durch Verlängerung des Schnittes nach abwärts und Resection zweier Rippenknorpelstücke möglich wurde. Besonderes Interesse aber gewinnt der Fall dadurch, dass der 2. Act der Operation, der 3 Tage später stattfinden sollte, nämlich die Entfernung des Echinokokkussackes durch einen unvorhergesehenen Zufall vereitelt wurde. Der Sack war nämlich inzwischen so stark geschrumpft, und die angenähte Stelle so weit nach oben geschoben, dass es nicht gelang, denselben aufzufinden, und man von jedem weiteren Eingriff absehen musste. Es bestand also die Operation nur in der nach Dieulafoy's Vorgang in den siebziger Jahren mit wechselndem Erfolg häufig ausgeführten Aspirationsmethode, allerdings nach vorausgegangener Fixirung der Blasenwandung mit dem Peritoneum parietale. Wenn man wohl auch mit der Thatsache rechnen muss, dass ein Theil des infectiösen Materials, d. h. der Scolices zurükgeblieben ist, so dürfte man trotzdem mit gewisser Wahrscheinlichkeit auf definitive Heilung hoffen, weil gleichzeitig mit der starken Schrumpfung des Sackes auch ein Absterben der noch vorhandenen Brut erwartet werden konnte. Ob diese Annahme zutrifft, oder ein Recidiv eintritt, hängt in letzter Linie vom Zufall ab, wie denn überhaupt die Operation nur als ein Nothbehelf infolge der eigenartig geschaffenen Situation anzusehen ist. Im Februar 1899 war Patient ohne Schmerzen bei bestem Wohlbefinden und arbeitsfähig. Jedoch ist seit December 1898 ein allmähliches Anwachsen des linken Leberlappens, welcher gegenwärtig das Epigastrium bis zum Nabel ausfüllt, constatirt worden. Möglicherweise entwickelt sich abermals ein Echinokokkussack, welcher aber vorläufig noch nicht sicher erkennbar ist.

Zum Schluss ist es mir eine angenehme Pflicht, Herrn Geheimrath Prof. Dr. Czerny für die gütige Ueberlassung des Materials, sowie Herrn Dr. Petersen für die freundliche Unterstützung bei Anfertigung dieser Arbeit an dieser Stelle meinen verbindlichsten Dank auszusprechen.

Digitized by Google

IV.

Aus der chirurgischen Abtheilung des Alt-Katharinenspitals in Moskau.

Operative Anastomosenbildung zwischen Ureter und Blase (Uretero-cysto-neostomia).

Von

N. A. Sokoloff.

(Mit 4 Abbildungen.)

Die Ureterocystoneostomie ist eine relativ neue Operation der Chirurgie der Harnorgane. Die Zeit ihrer Einführung fällt auf das Jahr 1893, und sind es namentlich die Ureterfisteln, welche, wenn auch nicht ausschliesslich, so doch immerhin den Hauptgrund für sie abgegeben haben.

Ureterenfisteln, welche in früheren Zeiten ein relativ seltenes Vorkommnis gelegentlich schwerer Geburten waren, mussten neuerdings bei dem stetigen Aufblühen der gynäkologischen Chirurgie nothwendigerweise häufiger beobachtet werden. Fritsch[1]) erwähnt aus der Litteratur 200 Fälle von Ureterenfisteln und spricht sich bei der Gelegenheit mit Bestimmtheit dahin aus, dass diese Zahl entschieden zu klein ausgefallen ist, weil einerseits nicht alle Fälle publicirt werden, anderseits Ureterenverletzungen bei letalem Ausgange nach schweren Eingriffen übersehen werden können. Segond[2]) fand unter 420 Hysterektomien 3 Ureterfisteln.

Es würde den Rahmen meiner Abhandlung weit überschreiten, wollte ich mich über die einzelnen zur Heilung der Ureterenfisteln vorgeschlagenen Verfahren auslassen. Die lange Reihe derselben beweist schon, dass sie weit davon entfernt sind, Vollkommenes zu leisten, und in der That droht in hartnäckigen Fällen noch immer die Perspective der Nephrektomie.

1) Fritsch, Die Krankheiten der weiblichen Blase in Veit's Handbuch der Gynäkologie. 1897.

2) Segond, Fistules urétéro-vaginales. Mercredi médical. 1895. p. 174.

Digitized by Google

Seit G. Simon als erster die Niere wegen einer Ureterenfistel entfernte, hat sich diese Operation das Bürgerrecht in der Chirurgie erworben, und ist sie noch bis in die neueste Zeit vielfach ausgeführt worden, auch Fritsch (l. c.), der diesen Eingriff für einen leichten hält, scheint für denselben eingenommen zu sein: die Kranken stehen am 5. Tage auf, sie können concipiren u. s. w. Diesen Standpunkt theilen jedoch nicht alle, so dass z. B. Bardenheuer, der sich mit der zwingenden Nothwendigkeit einer Nephrektomie in Fällen hartnäckiger Ureterfisteln nicht hat befreunden können, auf die Möglichkeit einer Einfügung der Ureteren in den Darm hinwies.[1]) Seine Versuche nach dieser Richtung hin fielen allerdings negativ aus, und erst Novaro[2]) führte 1896 mit Erfolg an Hunden die Transplantation der Ureteren in's Rectum aus und erzielte eine mehrere Stunden andauernde Continenz.

Aber auch diese Idee war nicht dazu angethan, die Aerzte zu befriedigen; deshalb versuchten zuerst Poggi und später de Paoli die Aufgabe anderweitig zu lösen, und zwar durch Einpflanzung des Ureters in eine neu gesetzte Blasenöffnung, Poggi experimentirte erfolglos, und de Paoli erzielte, wenn auch erst nur allmählich, gute Resultate, welche er im Verein mit Bursachi[3]) publicirte.

Paoli und Bursachi führten bei Hunden einen 2 cm langen Schnitt durch die hintere Blasenwand und befestigten in deren oberem Winkel mit Nähten den in einem höheren Niveau durchschnittenen Ureter. Wie schon erwähnt, blieben ihre ersten Versuche erfolglos und nur an 2 Hunden gelang es ihnen, eine feste Vereinigung von Blase und Ureter zu erreichen, wovon sie sich durch Tödtung und Section der Thiere am 46. und 23. Tage post operationem überzeugen konnten. Das Problem war somit anscheinend gelöst; offenbar lag aber die Nothwendigkeit einer vollkommenen Lösung der genannten Frage nicht so genügend auf der Hand, um die Chirurgen zu derartigen Operationen an Lebenden zu veranlassen. Ja noch mehr! Thomson,[4]) der später nach der gleichen Richtung hin experimentirte, erzielte nicht nur keine Erfolge, sondern sprach sich sogar dahin aus, dass die Anastomosenbildung zwischen Ureter und Blase kaum je zur Methode ausgebildet werden dürfte, vielmehr

1) Monari, Ueber Ureter-Anastomosen. Beiträge zur klinischen Chirurgie. XV.

2) Novaro, Ibidem.

3) Paoli und Bursachi, Annales des maladies des organes génitourinaires. 1888.

4) Thomson, Zeitschrift für Geburtshülfe und Gynäkologie. Bd. XXVI. 1893

Digitized by Google

stets den Stempel eines chirurgischen Kunststücks tragen würde. In demselben Jahre veröffentlichte Novaro die ersten 2 Fälle von erfolgreicher Ueberpflanzung des Ureters in die Blase am Menschen. Damit verliess diese Operation das experimentelle Gebiet und zog eine ganze Reihe anderwärts operirter Fälle nach sich. Unabhängig von Novaro veröffentlichten alsbald erfolgreich operirte Fälle Bazy und andere, und erst Büdinger[1]) wandte sich später, gelegentlich seiner Untersuchung über die Behandlung der Fisteln und Verletzungen des Ureters, wiederum dem experimentellen Wege zu. Die ersten Versuche Büdinger's an Thieren misslangen, allmählich jedoch wurde er der Technik so weit Herr, dass seine Angaben mit grossem Vortheil in der Klinik angewandt werden konnten. So empfiehlt er, den Ureter nicht vertical, sondern schief à la Witzel einzunähen, so dass derselbe in einer gewissen Ausdehnung mit dem serösen Blasenüberzug übernäht wird, etwa so, wie das ja in entsprechender Weise gelegentlich der Witzel'schen Gastrostomie geschieht. Das Werthvolle an dieser Angabe, welche den Erfolg der Operation garantirt, liegt eben darin, dass die neuerzielte Lagerung des Ureters in der Blasenwand in gewissem Grade den ursprünglich anatomischen Verlauf derselben wiederholt. Bekanntlich lässt sich der Ureter, ohne dass Ernährungsstörungen zu befürchten wären, in recht grosser Ausdehnung isoliren. Solches führte z. B. Durante gelegentlich der Exstirpation eines grossen Cystadenoms in ausgedehntem Maasse aus und sah hiernach keine pathologischen Erscheinungen irgend welcher Art. Das ist übrigens ja auch verständlich, wenn man sich die Untersuchungen Margarucci's vergegenwärtigt, welcher fand, dass der Ureter durch 2 Arterien gespeist wird, welche, aus der Nierenarterie entspringend, ihn fast bis an die Blase begleiten. Bei Thieren leidet der Ureter selbst dann nicht, wenn er in einer Ausdehnung von 12—13 cm freigelegt wird. Obendrein besitzt der Ureter noch eine schätzenswerthe Eigenschaft, welche für die in Rede stehende Operation von grosser Bedeutung ist. Von chirurgischer Seite ist darauf hingewiesen worden, dass der genügend von Peritoneum entblösste und isolirte Ureter in bedeutendem Grade gereckt werden kann. Damit ist zugleich die Möglichkeit gegeben, Defecte zu compensiren, welche im Verlaufe des Ureters durch Zerquetschung seiner Wände bei geburtshülflichen Operationen, resp. nachträglicher ausgedehnter Gangrän, entstehen können. In dieser Hinsicht existiren bereits klinische Hinweise, weshalb gelegentlich

1) Büdinger, Beiträge zur Chirurgie der Ureteren. Archiv für klinische Chirurgie. Bd. XLVIII. 1896.

Digitized by Google

gynäkologischer Eingriffe entstehende Ureterfisteln eine zweifellos bessere Prognose geben, als solche, welche sich an grosse geburtshülfliche Operationen anschliessen. Für erstere sind sogar Fälle von Spontanheilung verzeichnet (Tuffier s. u.). Hier wird meistentheils der Ureter angeschnitten, und es kommt zu keinem Defect, wie das in der 2. Kategorie der Fall ist. Hierbei bewährt sich eben die Fähigkeit des Ureters, welche gestattet, das centrale Ende bis an die Blase herabzuziehen. Solches konnte Podrez[1]) bei einem 6 cm messenden Defect, dank der grossen Elasticität des Ureters, ausführen. Wir wissen bereits, dass der Ureter dank seiner Ernährungsbedingungen eine grosse Dehnung verträgt. Gefahr droht hierbei nur von seiten der Ureterblasennaht, aber hiergegen bietet volle Garantie die Reihe von Nähten, welche bei der Implantation à la Witzel in grosser Ausdehnung angelegt wird. An Leichenversuchen habe ich mich davon überzeugen können, dass die Elasticität des Ureters eine sehr grosse und direct proportional der Grösse des Schnittes ist, welcher das Peritoneum über ihm durchtrennt. Je grösser der Defect im Ureter, um so grösser wird dieser Schnitt ausfallen müssen, und um so mehr muss der Ureter aus dem umgebenden Zellgewebe isolirt werden. Auf diese segensreiche Eigenschaft des Ureters dürfen wir uns jedoch nur bis zu einem gewissen Grade verlassen, da dieselbe bei einigermaassen ausgedehnten Entzündungsprocessen in der Umgebung des Ureters in Wegfall kommt. Aus diesem Grunde betrachtet z. B. Kelly[2]) Periureteritis als Contraindication für die Ureter-Blasenanostomose, da er in 2 Fällen die Operation unterbrechen musste. Als Indicationen für die in Rede stehende Operation gelten nach Büdinger (l. c.) Verletzungen des Ureters, Strictoren in seinem unteren Drittel, Verschluss durch bösartige Neubildungen und Ureterfisteln. Bei operativen Verletzungen des Ureters ist, wenn solches rechtzeitig bekannt wird, die Naht indicirt (end-to-end approximation Kelly). Was die Fisteln anbetrifft, so ist die Ureterimplantation in die Blase nach Kelly indicirt, wenn die vaginale Operation unmöglich ist — ich würde erläuternd hinzufügen, wegen der hohen Lage der Fistel. Fritsch spricht sich, wie oben erwähnt, sehr vorsichtig, ja sogar zu Ungunsten der Operation aus. Jedenfalls muss der Versuch einer vaginalen Operation vorausgehen (Bandl, Schede, Mackenrodt, Dürssen), und wenn diese nicht gelingt, dann kann man zwischen Nephrektomie und Ureterocystoneostomie wählen. Aber selbst von diesem

1) Podrez, Centralblatt für Chirurgie 1898. Nr. 23.

2) Kelly, Operative Gynecology. Vol. I. 1898. p. 459.

Digitized by Google

Standpunkte aus lassen sich einige Einwendungen machen; so spricht sich Bazy nicht ohne Berechtigung im allgemeinen gegen die vaginalen Operationen aus, welche nach seiner Ansicht keine Garantie gegen Stricturen bieten, womit zugleich die Möglichkeit einer Nierenaffection nicht ausgeschlossen erscheint. Restitutio ad integrum lässt sich eben nur durch Vereinigung von Ureter- und Blasenschleimhaut erreichen, wozu die Laparotomie nothwendig ist. Dass das Einnähen des Ureters in die Blase mit Gefahren verbunden ist, liegt auf der Hand, und ideal könnten wir nur ein Verfahren nennen, welches die Sache extraperitoneal angreift. Als ich aber die Operation an der Leiche ausarbeitete, überzeugte ich mich davon, dass der extraperitoneale Weg schon deshalb schwerer und gefährlicher, als der intraperitoneale Weg ist, weil einerseits das Peritoneum in grosser Ausdehnung abgestreift werden muss, anderseits das zweckmässige Anbringen des Ureters bedeutend erschwert ist, deshalb beschloss ich, in dem sich mir darbietenden Falle diesen Weg zu verlassen. Witzel empfiehlt eigentlich ein gemischtes Verfahren, und Fritsch, welcher den extraperitonealen Weg als idealen bezeichnet, behauptet, dass derselbe absichtlich noch kein Mal betreten worden ist — er selbst sah sich bei einem diesbezüglichen Versuche veranlasst, die Operation zu unterbrechen und mit einer Nephrektomie zu schliessen.

Aehnliche Erwägungen und litterarische Hinweise bewogen mich, in meinem Falle intraperitoneal vorzugehen, und weit davon entfernt, solches zu bedauern, glaube ich im Gegentheil, dass es eine sichere Vereinigung des Ureters und der Blase garantirt, allerdings muss man es nicht bei der blossen Annähung des Ureterendes an die Blase bewenden lassen, sondern den Ureter in einiger Ausdehnung an die Blasenwand befestigen und ihn mit Falten des serösen Ueberzugs der Blase übernähen. Bei einer derartigen Uebernähung mit Serosa tritt offenbar schon sehr rasch eine Verklebung der einzelnen Theile ein und wird eine Garantie gegen Durchsickern von Urin, Abreissen des Ureterendes und andere Zufälligkeiten erzielt, welche nicht nur den Erfolg vereiteln, sondern das Leben der Patienten auf's Spiel setzen.

Da derartige Operationen überhaupt in nur geringer Anzahl ausgeführt worden sind, so habe ich mich der Mühe unterzogen, so weit es mir möglich war, die diesbezüglichen Fälle aus der Litteratur zu sammeln, welche in möglichst kurzer Form hier folgen mögen.

Digitized by Google

1. und 2. Fall Novaro.[1]) Nur kurze Angaben über gelegentlich einer Totalexstirpation des Uterus an 2 Kranken entstandene Ureter-Vaginalfisteln. Bauchdeckenschnitt in der Linea alba. In beiden Fällen erfolgreiche Einnähung des Ureters in die Blase. Tamponade der Wunde. Katheterismus alle 4 Stunden.

Ich erwähne diese Fälle in erster Linie, da sie am 20. Februar und 23. Mai 1893 operirt sind, während die Bazy'schen Fälle am 19. August und 21. November 1893 operirt wurden. Bazy wusste nichts von der Novaro'schen Operation, über die er erst nachträglich in Kenntniss gesetzt wurde. In der erwähnten Publication bringt Novaro keine Details über seine Fälle, doch bestand nach Bazy in dem einen dieser Fälle 15 Tage lang Urinausfluss aus dem unteren Wundwinkel.

3. Fall Bazy.[2]) 43 jährige Frau. Uretervaginalfistel nach Hysterektomie. Erfolglose vaginale Operation. Sectio alta. Ureterenkatheterismus, Laparotomie. Abbruch der Operation wegen Schwäche der Patientin. Secundäre Operation. Einnähung des Ureters in die Blase über einem Nelatonkatheter. Tampon im unteren Wundwinkel. Heilung.

4. Fall Bazy.[2]) 23jährige Patientin. Uretervaginalfistel nach Hysterektomie wegen Fibromyom. Erfolglose vaginale Operation.

10. März 1893 Sectio alta, Durchtrennung des Ureters und extraperitoneale Einpflanzung des Ureters in die Blase. Misserfolg!

21. November 1893 transperitoneale Einpflanzung in die Blase. Trotzdem der Verlauf nicht glatt von statten ging — Heilung.

5. Fall Penrose.[3]) Uteruscarcinom. Exstirpation per laparotomiam. Hierbei muss der untere Theil des Lig. latum entfernt, der Ureter durchschnitten werden. Sein distales Ende wird in die Ligatur mit einbezogen, das proximale in die Blase eingenäht. Heilung.

6. Fall Rouffart.[4]) 26 jährige Frau. Uretervaginalfistel nach Hysterektomie wegen beiderseitiger Salpingitis. Erst Laparotomie wegen Impermeabilität des Darmkanals durch einen Netzstrang bedingt; hierauf 2. Laparotomie zur Heilung der Fistel. Isolirung des erweiterten Ureters und Einnähung desselben in die Blase mit Etagenähten. Heilung.

7. Fall Krug.[5]) Complcirte abdominale Hysterektomie wegen Uterusfibrom. Hierbei Verletzund des Ureters, was sofort bemerkt wird. Einnähung in die Blase. Der Katheter wird am 4—5. Tage entfernt. Heilung.

---

1) Novaro, Transperitoneale Implantation des Ureters in der Harnblase zur Behandlung der Harnleiterscheidenfistel. Wiener med. Wochenschrift 1894. Nr. 15.

2) Bazy, De l'urétéro-cysto-néostomie. Annales des maladies des organes génitourinaires. 1897. No. 7.

3) Penrose, University medical Magazine. 1894. April. Citirt nach Boldt. The American Journal of Obstetries and diseases of women and children. Vol. XXXIII. June. 1896. p. 844.

4) Roufart, Bulletin de l'academie royale de médicine de Belg. 1894. No. 11. Citirt nach Podrez. Lietopiss russkoji Chirurgij 1898. No. 4.

5) Krug, New-York Journal of Obstetries and Gynecology. 1894. p. 495. Citirt nach Boldt. (l. c.).

Digitized by Google

7. Fall Kelly.[1]) Fistel nach Exstirpation des cancrös entarteten Uterus. Das obere Ureterende wird mit grosser Mühe aus den Verwachsungen befreit, weswegen die Mobilisirung des Ureters nur mit grosser Mühe gelingt, so dass Kelly es für nöthig fand, die Blase zu mobilisiren und mit dem Ureter zu vernähen. Drainage; Heilung. In einem anderen Falle gelang es Kelly nicht, den Ureterstumpf aus den leicht blutenden Verwachsungen zu lösen.

9. Fall Krause.[2]) 39jährige Frau. Uterusexstirpation, wobei der Ureter in dem infiltrirten Lig. latum in Ausdehnung von 3 cm entblösst wurde. Am 4. Tage wurde der blossgelegte Ureter nekrotisch, und es kam zur Fistel. Der Versuch, die Fistel auf vaginalem Wege zu schliessen, blieb ohne Erfolg. Ehe die Nephrektomie gemacht werden sollte, beschloss Krause, die Ureterocystoneostomie zu versuchen. Solches führte er auf intraperitonealem Wege aus, wobei er die Ureternähte zum Orificium externum herausleitete und in die Blase einen Nélaton einführte. Die Kranke genass und war nach 4 Monaten gesund.

10. Fall Krause.[3]) 65jährige Frau. Bei der Entfernung eines Uteruscarcinoms wurde ein markstückgrosses Stück der Blase entfernt zugleich mit einem 3 1/2 cm langen unteren Theil des Ureters. Blasennaht und Einpflanzung des Ureters in eine neu gesetzte Blasenwunde. Tod am 3. Tage. Die Section ergab Pyonephrose und alte Endocarditis.

11. Fall Tuffier.[4]) Kurze Mittheilung über 4 Fälle von Ureterovaginalfistel, von denen drei bei Uterusexstirpation, eine bei Eröffnung des Douglas wegen Beckenabscess entstand. In einem dieser Fälle wurde der Ureter in die Blase erfolgreich per laparotomiam eingenäht. In einem weiteren Fall wurde die Operation unterbrochen wegen starker Verwachsungen des Ureters und grosser Schwäche der Kranken. Im 3. Falle schloss sich die Fistel spontan, im 4. Falle unter Cauterisation.

12. Fall Veit.[5]) Verletzung des linken Ureters bei der Operation einer beiderseitigen Pyosalpinx, wonach der Ureter behufs späterer Einnähung in die Blase zunächst in den unteren Winkel der Blasenwunde eingenäht wird. Die Kranke genas langsam. Veit nähte nach Sectio alta den Ureter in die vordere Blasenwand ein. Am 3. Tage Urininfiltration. Eröffnung der Wunde. Nachdem dieselbe zu granuliren begonnen hatte, wurde ein 2. Einpflanzungsversuch gemacht, welcher abermals von Urininfiltration begleitet war, die Patientin ging zu Grunde.

13. Fall Veit (l. c.). Verletzung des Ureters bei Zergliederung eines Ovarialstiels. Schluss der Blasenhöhle. Der Ureter wird zur Wunde herausgeleitet und mit 2 Nähten im Winkel zwischen Peritoneum parietale

---

1) Kelly, Ureterocystostomy performed 7 weeks after vaginal hysterectomy. Bull. of the John Hopkins Hosp. VI. No. 47. 1895. Citirt nach Virchow-Hirsch Jahresbericht.

2) Krause, Centralblatt für Chirurgie. 1895. Nr. 9.

3) Krause, Ibidem.

4) Tuffier, Bull. de la soc. de chirurgie 1895. Séance de 3 avril (Virchow-Hirsch Jahresber.) auch Revue de Chirurgie 1895. No. 5. p. 455.

5) Veit, Zeitschrift für Geburtshülfe und Gynäkologie. Bd. XXXI. S. 454.

Digitized by Google

und Fascia fixirt. Hierauf Schnitt nach unten, Eröffnung der vorderen Blasenwand. Der Ureter wurde schief zugeschnitten und mit Catgutnähten an die Blase befestigt; hierauf wurde der untere Theil des Blasenschnittes vernäht. Die Blasennähte und Fixationsnähte für den Ureter wurden zur Bauchwunde herausgeleitet, welche bis auf die Stelle für die Passage der Nähte geschlossen wurde. Der Fall verlief nicht ganz glatt, es bestand Fieber, vom 6. Tage ab zeigte sich dazwischen aus der Wunde Harn, und dieselbe schloss sich nur allmählich.

14. Fall Olshausen.[1]) Gelegentlich der Discussion über die Mittheilung Veit's theilt Olshausen 1 Fall von Ureterverletzung während der Entfernung eines interligamentösen Tumors mit. Der durchschnittene Ureter wurde sofort in die Blase geleitet und über einem Nelaton eingenäht. Die Einpflanzungsstelle wurde mit Peritoneum überkleidet. $1^1/_2$ Tage verlief alles gut, dann stellte sich Anurie und Tod ein.

15. Fall Westermark.[2]) 42 jährige Frau. Exstirpation eines Uterustumors auf sacralem Wege. Links geht der Tumor auf Blase und Ureter über, weswegen die befallenen Theile entfernt werden. Der Ureter wird in den oberen Winkel der Blasenwunde eingenäht. Heilung.

16. Fall Pozzi.[3]) 30 jährige Frau. Verletzung des Ureters bei Entfernung einer Cyste des Lig. latum. Das centrale Ende wird sofort aufgesucht, das periphere Ende wird nicht gefunden. Sofort wird das centrale Ende in die Blase eingenäht. Tamponade der Implantationsstelle. Wenn auch kein Harn durchsickerte, so kam es doch zur Eiterung, und die Wunde heilte äusserst langsam. Vernarbung kam erst am Ende des 2. Monats zustande. Die Untersuchung der Kranken nach 9 Monaten ergab eine Hernie, wegen welcher sie operirt wurde. Hierbei fand sich eine Dilatation am unteren Ende des implantirten (bout à bout) Ureters. Offenbar kam dieselbe durch die Rückstauung des Harns aus der Blase zustande. Nach Entfernung der Adnexe (Salpingitis, Cyste) wurde die Wunde genäht, und die Kranke genas.

17. Fall Baldy.[4]) Ueber diesen Fall fand ich nur eine sehr kurz gehaltene Mittheilung bei Virchow-Hirsch (Jahresbericht). Offenbar ist dies der Fall, den Kelly in seiner operativen Gynäkologie erwähnt. Der bei der Laparotomie verletzte Ureter wurde mit gutem Erfolg in die Blase eingenäht.

18. Fall Boldt.[5]) 32jährige Frau. Sehr schwere vaginale Hysterektomie (suppurative Salpingitis, chronische Pelveoperitonitis und Metritis

---

1) Olshausen, Zeitschrift für Geburtshülfe und Gynäkologie. Bd. XXXI.

2) Westermark, Ein Fall von Implantation des Ureters in die Harnblase. Hygiea. LVII. 3. S. 247. Citirt nach Virchow-Hirsch Jahresbericht.

3) Pozzi, Observation de greffe de l'uretère dans la vessie pour remedier à une blessure de ce canal au cours d'une laparotomie. Guérison, Résultats éloignés. Annales des maladies des organes génito-urinaires 1895. No. 5.

4) Baldy, A case of surgical injury to the ureter. American Journal of Obstetries and Gynecology. Vol. XXXIII. p. 362. Citirt nach Virchow-Hirsch.

5) Boldt, Implantation of the ureter into the bladder per abdominal section to the cure of uretero-vaginal fistula. Amer. Journal of Obstetries and Gynecology. Vol. XXXIII. p. 844.

Digitized by Google

chronica). Einige Tage nach der Operation wird die Fistel bemerkt. Ein Versuch, sie zu schliessen, misslingt. Bei der Laparotomie stösst man auf starke Verwachsungen des Ureters infolge von Periureteritis. Einnähen in die Blase, ein Katheter wird in den Ureter, der andere in die Blase eingeführt. Heilung.

19. Fall Routier.[1]) Ureterovaginalfistel. Ureterocystoneostomie. Der Fall ist sehr kurz beschrieben. Immerhin wurde die Laparotomie ausgeführt. Die Kranke wurde gesund.

20. Fall Witzel.[2]) 20jährige Frau. Eine Fisteloperation nach Mackenrodt war nicht nur erfolglos, sondern führte sogar eine Verschlechterung in dem Sinne herbei, dass der Ureter dank der Fixation in narbigen Massen überhaupt nicht mehr sondirbar wurde. Mediane Laparotomie, schwieriges Auffinden des Ureters. Eine kleine Incision im Gebiete der Heilungsstelle der Iliaca wurde durch das Bauchfell geführt, von der aus nach einigem Suchen der verdickte Ureter sich finden liess. Durch Anziehen des blossgelegten Stückes trat der Ureter in seinem weiteren unteren Verlaufe deutlich hervor. Nach Durchtrennung desselben in mittlerer Höhe des Ligamentum latum wurde das obere Ende in den oberen Bauchfellschlitz emporgebracht und dann mit einer langen Zange, welche extroperitoneal rechts von der Blasengegend her, oberhalb der Linea innominata über die Darmbeinhöhlung geführt war, wieder herabgezogen. Es folgte die Naht des Bauchfellschlitzes im Lig. latum, des Schlitzes vor der Theilungsstelle der Iliaca und schliesslich des Peritoneum in der ganzen Ausdehnung des medianen Bauchschnittes. Die weiteren Vorgänge vollzogen sich nun vollkommen extraperitoneal. Die Blase, welche nur eine geringe Menge Borwasser enthielt, liess sich durch ganz leisen Zug bis über die Mitte der Darmbeingrube emporziehen, so dass vor ihre obere Kuppe das einzufügende Ureterende in der Ausdehnung von mehr als 4 cm bequem zu legen war. Durch einige kräftige Catgutnähte wurde die Blase in dieser Lage befestigt und der Ureter in dieselbe mit Schrägkanalbildung so eingefügt, wie es Witzel für die Magenfistelanlegung angegeben hat. So entstand ein 4 cm langer schiefer Kanal in der Blasenwand. Drainage zur neuen Oeffnung in der Bauchwand hinaus. Nelatonkatheter in der Blase 4 Tage lang. Heilung. Witzel empfiehlt diese Mobilisirung der Blase für die primäre Ureterocystoneostomie, wenn der Ureter resecirt wird, da die Blase sehr beweglich und ausdehnungsfähig ist. Wenn infolge von Narbencontraction nicht zu erkennen ist, welcher Ureter verletzt ist, wird die Laparotomie indicirt, welche solches feststellen soll, falls eine Sondirung von unten sich als unmöglich erweist. In solchen Fällen wird eine Erweiterung des entsprechenden Ureters stets vorhanden sein. Im Witzel'schen Fall war der Ureter so dick, dass er für die Arteria hypogastrica gehalten wurde. Wenn man aber bestimmen kann, welchem Ureter die Fistel angehört, so muss die Operation extraperitoneal von dem Schnitte für die Unterbindung der Art. iliaca ausgehen.

---

1) Routier, Fistule urétéro-vaginale, urétéro-cystonéostomie. Bull. de la soc. 18. Dec. 1896. Ref. nach Virchow-Hirsch.

2) Witzel, Centralblatt für Gynäkologie. 1896. Nr. 11.

Digitized by Google

21. und 22. Fall Amann.[1]) Zwei erfolgreich operirte Fälle von Uretercervixfisteln, welche unter der Geburt entstanden waren. Vaginale Operation erfolglos. Laparotomie. Freimachen des unteren Ureterenendes und extraperitoneale Einnähung in die Blase, welche nach oben dislocirt und mit Nähten an der Fossa iliaca fixirt wurde. Die extraperitoneale Fixation geschah wie bei Witzel, derart, dass das untere Ureterenende zu einem Schlitz in Höhe der Theilungsstelle der Art. iliaca nach oben herausgeführt und an der nach oben dislocirten und an die Beckenwand fixirten Blase angenäht wurde. Eine derartige extraperitoneale Anastomose hat den Vorzug, dass bei ihr nicht die Gefahren in Frage kommen, welche die intraperitoneale Fixation mit sich bringt.

23. Fall Kayser.[2]) 50jährige Frau. Hysterektomie auf sacralem Wege. Fistel. Erste Operation erfolglos, daher bei der zweiten Eröffnung des Peritoneums per vaginam. Der Ureter wird in einer Ausdehnung von 6 cm herauspräparirt, in die Blase eingenäht. Um ein Abreissen des Ureters von der Blase unmöglich zu machen, wurden die Nähte zur Urethra herausgeführt und über einer Rolle mit 200 g belastet. Diese Vorrichtung sicherte nach Ansicht des Autors den Erfolg, da der Ureter schwer zu mobilisiren und nur mit Mühe an die Blase herabzuziehen war. Die Kranke genas.

24. Fall. Schwarz.[3]) 49jährige Frau. Grosses Uterusfibrom. Verletzung des dilatirten Ureters in der Nähe seiner Mündung in die Blase. Sofortiges Einnähen in die Blase. Der Katheter blieb im Ureter 6 Tage liegen. Heilung.

25. Fall. Albarran.[4]) 20jähriges Mädchen, überzähliger Ureter, welcher in die Vagina mündete. In die Blase führten zwei normale Ureteren. Querer hoher Blasenschnitt, Ureterenkatheterismus. Schnitt in die Vagina, Auslösen des überzähligen Ureters. Schnitt in die hintere Blasenwand. Einpflanzung des überzähligen Ureters in dieselbe. Die Anastomose wird von der Blase aus durch Catgut vereinigt.

Nach 6 Tagen zeigte sich wieder Harn in der Vagina, welchen Umstand Albarran einer zu frühen Resorption der Nähte zuschreibt. Bei Wiederholung der Operation wurde die Fistel von der Vagina aus breit eröffnet, der Ureter in grösserer Ausdehnung gespalten und an die Blase in ganzer Ausdehnung des Schnittes genäht. Heilung.

26. Fall. Podrez.[5]) 19jährige Frau. Postoperative Ureterovaginalfistel, infolge der Eröffnung beider Scheidengewölbe zur Lösung der Vernarbungsstränge an Uterus und Adnexen. Ein grosser halbmond-

---

1) Amann, Ueber Uretereneinpflanzung in die Blase auf abdominalem Wege zur Heilung v. Ureterenfisteln. Verhandlungen d. d. Ges. für Gynäkologie VII. Centralblatt für Chirurgie. 1898. Nr. 2. S. 56.

2) Kayser, Ein Fall von Implantation des Ureters in die Blase. Centralblatt für Chirurgie. 1897. Nr. 47.

3) Schwarz, Gazette des hôpitaux 1897, No. 125.

4) Albarran, Uretère surnuméraire. Gazette des hôpitaux 1897, No. 74.

5) Podrez, Urétérocystoneostomie. Centralblatt für Chirurgie 1898, Nr. 23. — Lietopiss russkoji Chirurgij 1898, No. 4.

Digitized by Google

förmiger, schürzenartiger Schnitt ermöglichte eine Untersuchung der Kloake, welche sich um das Ende des durchschnittenen Ureters gebildet hatte. Der Durchmesser des centralen Ureterendes betrug 5 mm. Das Peritoneum wurde dem Ureter entlang 8 cm weit bis zu seiner Mündung in die Kloake eröffnet, hier wurde der Ureter durchschnitten, und da sein unteres Ende zur Implantation untauglich war, so wurde er nach oben bis um weitere 6—7 cm entblösst, wonach er sich bedeutend recken und sich rechts unten in die seitliche Blasenwand einnähen liess. Ein Katheter wird in den implantirten Ureter eingeführt. Durchspülung des Nierenbeckens, welches viel trüben Inhalt aufweist. Heilung.

27. Fall. Anna Fullerton.[1]) 36jährige Frau. Gelegentlich der Entfernung der Adnexe wurden 2 Stränge an der Basis des Lig. latum verletzt, welche sich als doppelte Ureterbildung erwiesen. Beide vesicalen Enden wurden durchschnitten und die renalen Enden rechts oben in die Blase eingenäht. Heilung.

28. Fall. Mein Fall. P. M., 26jährige Frau trat in das Alt-Katharinenspital zu Moskau den 20. October 1898 mit Klagen über Harnincontinenz ein, welche sie nach einer Geburt am 18. November 1897 acquirirt hatte. Aus dem Krankenbogen, welchen ich der Liebenswürdigkeit des Collegen N. J. Jwanow verdanke, führe ich nur die folgenden Angaben an.

P. M., 24 jährig, trat in das Moskauer geburtshülfliche Institut am 18. November 1897 ein. 4. Schwangerschaft. Die früheren Geburten und Wochenbetten verliefen normal. Letzte Regel im Februar 1897. Wann die ersten Bewegungen eintraten, weiss Patientin nicht. Bauchumfang 98 cm. Höhe des Uterus 37 cm. Bauchform oval. Herztöne der Frucht links. Mammae und Mammillae normal. Beckenmasse: D. troch. = 31, D. sp. = 23, D. Cr. = 24, Conj. ext. = 19, Conj. d. = 11. Körperlänge 158 cm. Temp. 36,6°. Puls 60—90. Aeussere Genitalien zeigen nichts Besonderes. Muttermund für 1½ Finger durchgängig. Die Blase ist noch vor Eintritt in das geburtshülfliche Institut gesprungen. Der Kopf liegt vor. Eintritt in's Geburtszimmer am 18. November 10 Uhr 30 Min. Um 5 Uhr Beginn der Geburtswehen. Geburt am 19. November um 7 Uhr 20 Min. früh morgens. Die Placenta folgt 10 Min. später. Die 1. und 2. Geburtsperiode dauerte 26 Stunden 30 Minuten. Temp. post partum 38,8°. Viel Fruchtwasser. Eiweiss im Harn. Da die 1. Geburtsperiode zu lange dauerte, so wird beschlossen, die Geburt mit der Zange zu beenden. Narkose. Hohe Zange. Anlegen und Schliessen der Zange schwierig; 8—10 starke Tractionen, jedoch ohne Erfolg. Deshalb wird zur Craniotomie geschritten. Mit dem Perforateur wird eine Oeffnung in die Sagittalnaht an der grossen Fontanelle gemacht, der äussere Löffel kommt auf die Stirn und das Wangenbein zu liegen. Das Anlegen des Cranioklasten ist sehr leicht — die Extraction recht schwer. Placentaentfernung nach Crédé. Uterusspülung mit 1:3000 Sublimatlösung. Nach der Geburt wird die ganzen 5 Tage des Spitalaufenthaltes Urinincontinenz registrirt. Allgemeinbefinden zufriedenstellend. Temp. am

1) Dieser Fall wird von Kelly in Operative Gynecology — Vol. I, p. 459 erwähnt.

Digitized by Google

Tage nach der Geburt morgens 37,5° — abends 38,3°. Im weiterem Verlauf normal. Pat. verliess das Spital am 24. November und trat bald darauf in eine der Moskauer städtischen Krankenanstalten, wo sie zwei Monate lag, und wo nach ihren Angaben die Blase elektrisirt wurde. Da keine Besserung eintrat, verliess sie das Spital und trat, nachdem sie an verschiedenen Stellen ohne Erfolg consultirt hatte, in unser Spital.

Die Kranke erzählt, dass Urin beständig abgeht, wenngleich Pat. gleichzeitig spontan urinirt und eine beträchtliche Continenz zeigt.

Mittlerer Körperbau. Innere Organe normal. Die Untersuchung der Vagina ergiebt eine normale vordere Wand. Die Cervix Uteri zeigt einen nach links ziehenden Riss, welcher in eine entsprechende Narbe des linken Scheidengewölbes übergeht, das offenbar auch zerrissen war. Bei anhaltender Betrachtung zeigt sich, dass aus der Cervix in Tropfen sich Flüssigkeit entleert. Der Uterus ist mässig antevertirt und leicht nach hinten verzogen. Die rechtsseitigen Adnexe sind im hinteren Douglas, die anderen gar nicht zu fühlen.

Die Blasencontinenz ist gut, 200 g einer blaugefärbten Flüssigkeit werden vollkommen zurückgehalten. Die Cystoscopie zeigt die Blasenschleimhaut unverändert bis auf eine Differenz in der Configuration der Ureterenöffnungen: während die rechte schlitzförmig ist, stellt die linke eine klaffende runde Oeffnung dar. Bei andauernder Beobachtung, konnte ich nachweisen, dass sich die rechte Oeffnung contrahirte, und zugleich die Strudelbewegung in der Flüssigkeit eintrat. Die linke Oeffnung bleibt in ihrer ursprünglichen Ruhelage. Da der Verdacht einer Ureterfistel in mir aufstieg, gab ich der Patientin innerlich Methylenblau. Als ich am nächsten Tage den in die Vagina eingeführten Tampon untersuchte, fand ich eine leichte Blaufärbung desselben. Die nunmehrige Cystoscopie ergab eine krasse Differenz zwischen beiden Ureteröffnungen. Nach genauer Blasenauswaschung konnte ich sehen, wie aus dem rechten Ureter intensiv gefärbter Urin herausspritzte, während die linke Oeffnung nichts absonderte und die ganze Zeit in unbeweglichem Ruhezustand klaffte. Damit war die endgültige Ueberzeugung von dem Vorhandensein einer Ureterenfistel gewonnen. Um mir aber ein Urtheil über ihre Localisation zu verschaffen, zog ich den Uterus mittels Muzeux'scher Zange herab. Nach starker Ectropionirung der Cervix liess sich links an der Innenseite der oberen Muttermundslippe eine Oeffnung erblicken, welche Flüssigkeit absonderte. Die Oeffnung lag 1—1½ cm nach oben hin von dem unteren Cervixrande. Ein Sondirungsversuch ergab wenig, da die Sonde nach oben nur um ein geringes eindrang und dann sich in der Wunde fing. Ebenso konnte mit metallischen und elastischen Kathetern nur 1 cm hoch vorgedrungen werden. Die Harnanalyse ergab nichts Besonderes, im übrigen war es unmöglich bei der hohen Localisation der Fistel den gesammten Harn aufzufangen.

Die Kranke war Tag ein Tag aus nass und verlangte nachdrücklich, von dem schweren Leiden befreit zu werden. Sie sieht sehr wohl aus und ist durch das Leiden, das nunmehr 1 Jahr lang besteht eher psychisch deprimirt.

Das Aussehen der Fistelöffnung, die Form der linken Uretermündung in der Blase und das Fehlen jeglicher Secretion aus derselben (cystoskopische Untersuchung), dieses alles gab mir ein Recht, anzunehmen, dass

Digitized by Google

ich es mit einer Zerreissung des Ureters zu thun hatte. Die Patientin gab an, dass sie am Anfang der Krankheit einen Schmerz unter dem linken Rippenbogen fühlte, bisweilen auch den Eindruck einer hier bestehenden Geschwulst hatte. Augenblicklich fehlte beides, ich konnte kein Mal links eine vergrösserte Niere fühlen.

Bei der hohen Lage der Fistel, konnte ich nicht auf den Erfolg einer vaginalen Operation rechnen, deshalb stand ich von einem solchen Eingriff ab, um so mehr, als auch bei Vaginalfisteln derartige Operationen nur zu oft misslingen. Um so eher würde ich bei einer Cervixfistel Zeit und Kräfte der Kranken unnütz in Anspruch nehmen. Ich musste zwischen Nephrektomie und Ureterocystoneostomie wählen. Ich spreche natürlich nicht von der Kolpokleisis, welche die Kranke nicht nur verstümmelt, sondern auch Gefahren mit sich bringt, welche in keinem Verhältniss zu dem auf diesem Wege erzielten Zustande stehen. Die Erfolge meiner Vorgänger liessen mich für die Ureterocystoneostomie entschliessen, und zwar wollte ich zunächst den extraperitonealen Weg wählen. Ich erwähnte aber schon, dass ich bei meinen diesbezüglichen Studien an der Leiche vor der schwierigen Technik und den Misserfolgen anderer Autoren (Fritsch) Halt machte. Das Aufsuchen der Ureteren ist nicht leicht, und das Peritoneum wird in grosser Ausdehnung abgelöst — kurz die relative Gefahrlosigkeit hält kaum den Schwierigkeiten und Gefahren die Wage, welche diese Ablösung bedingt. Was riskirte ich bei der intraperitonealen Methode? Bei der schiefen Einnähung des Ureters in die Blase à la Witzel und Uebernähung desselben mit dem serösen Ueberzug erhält man einen so festen und absolut hermetischen Abschluss gegen die Bauchhöhle, dass eine gewisse Kraft dazu gehört, um den Ureter von der Blase abzureissen. Davon habe ich mich gelegentlich eines Versuches an der Leiche überzeugen können. Ausserdem bedingt die Uebernähung des Ureters mit Peritoneum sehr bald einen hermetischen Abschluss der Wunde und macht ein Hineingerathen des Harnes in die Bauchhöhle unmöglich. Will man ganz sicher gehen und sich von jeder Unregelmässigkeit im Verlauf wahren, so können allerdings Zweifler und Skeptiker zum Tampon greifen und peinlich den Kranken überwachen, um im gegebenen Moment operativ einzugreifen.

Auf die oben erwähnten Ausführungen gestützt, blieb ich bei der intraperitonealen Methode. Als Gegenindication gegen die Ureterocystoneostomie giebt Kelly (l. c.) u. a. an: 1. Schwäche der Kranken 2. Pyelitis, 3. ausgedehnte Periureteritis. Die erste fiel bei dem ausgezeichneten Wohlbefinden meiner Patientin weg. Schwerer war es,

Digitized by Google

sich über 2. und 3. ein Urtheil zu verschaffen. Für die Gesundheit der rechten Niere sprach der wiederholte normale Harnbefund. Dass die linke Niere nicht Sitz einer Pyelitis war, konnte mit einiger Sicherheit daraus gefolgert werden, dass die Patientin 1 Jahr lang ihr Leiden hat, ohne dass das Allgemeinbefinden gelitten hätte. Ausserdem waren während ihres langen Spitalaufenthaltes kein einziges Mal Temperatursteigerung, Schmerzen in der linken Nierengegend oder Nierentumor registrirt werden. Ueber eine etwaige Periureteritis endlich hielt es schwer, sich vor der Operation mit Sicherheit auszusprechen, da ich bei wiederholter Untersuchung, wenn ich tief eindrückte, zwei- bis dreimal den Eindruck eines länglichen Stranges hatte, welcher dem Verlauf des Ureters entsprach; doch war das nicht immer der Fall und die Empfindlichkeit konnte durch das tiefe Eindrücken hervorgerufen worden sein.

Ich glaubte somit ein Recht zu haben die angeführte Operation zu unternehmen. Zu diesem Zwecke begann ich die Patientin sorgfältig vorzubereiten (wiederholte Wannen-, Bauchdecken- und Vaginaltoilette).

Der Medianschnitt würde mir offenbar wenig Platz geben, der grosse Schnitt von Podrez schien mir überflüssig, deshalb entschied ich mich für einen halbmondförmigen Schnitt, welcher von der Symphyse durch den linken Rectus erst nach links und dann nach oben ging und am meisten dem Verlauf des Ureters entsprach. (Fig. 1.) Schon beim Leichenversuch überzeugte ich mich von der Zweckmässigkeit dieses Schnittes und bei der Operation fand ich direct von diesem Schnitt aus den Ureter in situ.

Die Operation wurde am 7. December 1898 in Trendelenburg-scher Hochlagerung in Morphiumchloroformnarkose ausgeführt. Gleich nach Eröffnung der Bauchhöhle machte sich ein deutlicher Strang bemerkbar, welcher links hervortrat und nach unten in's kleine Becken verlief. An der Theilungsstelle der grossen Gefässe liegt der Strang nach aussen von demselben, diese Lage behält er bei und kreuzt die Gefässe erst tief unten. Die Arterie pulsirt nach innen vom Ureter. Nach Spaltung des Peritoneums verfolgte ich den Strang bis an seine Eintrittsstelle in's Lig. latum. Hier war der Ureter offenbar stark fixirt, so dass ich ihn nicht präparirend nach oben ziehen konnte, umsomehr als eine parenchymatöse Blutung entstand und die Gefahr einer Verletzung der Vena uterina nahe lag; ich musste daher aufhören. Vor mir lag nunmehr der in einer Ausdehnung von 8 cm isolirte Ureter von Bleistiftdicke, in dessen Wandung deutlich erweiterte Gefässe verliefen. Ein Marlystreifen wurde unter ihm nach oben durchgeführt, ich führte noch eine Ligatur durch, welche ich so tief als möglich dort anlegte, wo der Ureter in's Lig. latum eintrat und schnürte sie zu. Hierauf band ich den Marlystreifen fest und durchschnitt

Digitized by Google

den Ureter zwischen den 2 Ligaturen. Das centrale Ende schlug ich nach oben um. Da das periphere Ende sehr tief lag, konnte ich es weder von oben aus katheterisiren, noch vernähen und beschränkte ich mich deshalb auf Cauterisation des oberhalb der Ligatur gelegenen Endes mit dem Paquelin. Ich hatte den Ureter möglichst tief zu durchtrennen gesucht, um ein möglichst langes centrales Ureterende zu bekommen und keine Schwierigkeiten beim Heranziehen desselben Ureters an die Blase zu haben.

Fig. 1.

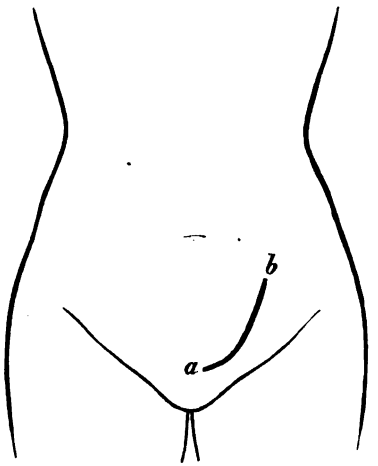

a b = Schnittführung.

Nachdem ich, wie gesagt, den durchschnittenen, mit Marly unterbundenen Ureter nach oben zurückgeschlagen hatte, liess ich die Blase mit 200 g warmer Borsäure füllen. Ich muss hinzufügen, dass in das untere Ende des centralen Ureterstumpfes ein Nelaton'scher Katheter Nr. 17 eingeführt und an dasselbe mit einer temporären Naht fixirt worden war. Als die Blase gefüllt war, nähte ich an ihre hintere Wand das Ureterende mit der Berechnung, dass das untere Ende frei blieb. Der Ureter war in einer Ausdehnung von ca. 2,5 – 3 cm angeheftet. (Fig. 2, I.) Ich hatte ihn so gelegt, dass er von links oben etwas nach rechts verlief. Nach Fixirung des Ureters an die Blasenwand hob ich den serösen Ueberzug der Blase auf und vereinigte ihn über dem angehefteten Uretertheil, so dass sein Verlauf an der Blase ganz bedeckt war, mit Ausnahme seines Endes mit dem darin steckenden Katheter. (Fig. 2, II.) Nachdem ich so den Ureter fixirt hatte, liess ich die Flüssigkeit aus der Blase abfliessen, in dieselbe wurde ein Troikar mit einem langen, dünnen Drainrohr eingeführt. Die Blasenwand wurde mit demselben an der vis à vis dem freien Ureterende liegenden Stelle vorgestülpt; die Blase wurde $1^1/_2$ cm weit eröffnet. Durch die Oeffnung wurde das Drainrohr in die Bauchhöhle, der Troikar zur Urethra zurück herausgeführt. Durch die Ränder des Blasenschnittes wurden 2 Ligaturen geführt, um bei Einstülpung des Ureterendes die Ablösung der Blasenschleimhaut zu vermeiden.

Digitized by Google

Nachdem ich das Drainrohr in den Nélaton'schen Katheter eingeführt hatte, zog ich vermittelst desselben und des Nelaton das frei gebliebene Ureterende in die Blase. (Fig. 2, III.) Die Ligatur, welche Katheter

Fig. 2.

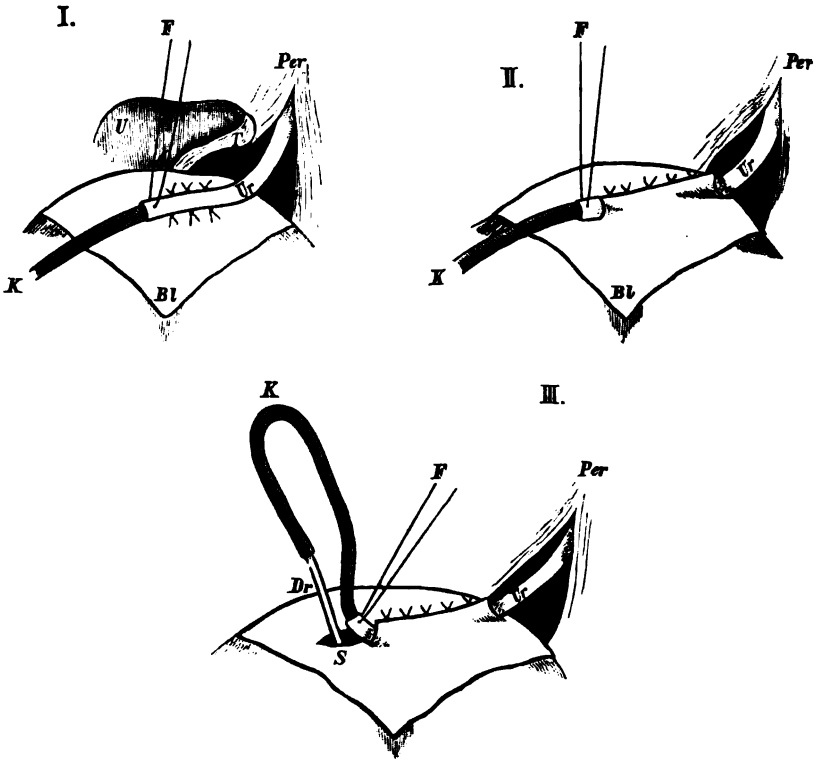

Bl. Blase.
Ur. Ureter.
Per. Peritoneum (gespalten).
U. Uterus.
K. Katheter im Ureter liegend.
Dr. Drainrohr, per urethram zur Blasenöffnung hinausgeführt.
S. Schnitt in der Blasenwand.
F. Fixationsnaht für den Katheter.
T. l. Tuba Fallopiae (nach rechts hinübergeschlagen).

Fixation des Ursters in der Blasenwand.

und Ureter vereinigte, wurde gelöst und herausgezogen, der Katheter tiefer in den Ureter geschoben. Nachdem das Ureterende in die Blase gezogen war, nähte ich es an die Submucosa der Blase ohne irgendwo die Mucosa zu durchstechen, was bei den verdickten Wänden des Ureters ein Leichtes war. Die Blasenöffnung wurde verengt und das in die

Digitized by Google

Blase eingeführte Ende mit doppelter Nahtreihe durch die Serosa überdeckt. So war der Ureter in die Blasenwand versenkt, welche ihn vollkommen überdeckte. Das mit dem Nélaton eingeführte Drainrohr wurde an der äusseren Urethralöffnung fixirt und in die Blase ein Katheter eingeführt. Nach Lösung des Marlystreifens am Ureter konnte ich mich davon überzeugen, dass zu dem im Ureter liegenden Katheter helle, durchsichtige Flüssigkeit abfloss. Das Peritoneum über dem Ureter konnte ich nunmehr bis auf 2 cm vernähen, weswegen ich über den freigebliebenen Theil die Tubenfimbria legte, um so mehr, als dieses ohne jegliche Spannung geschehen konnte. So lag der Ureter gewissermaassen extraperitoneal. Die Blasenwand wurde an den unteren Wundrand fixirt, die Wunde wurde durch fortlaufende Naht zu Peritoneum, Muskeln, Aponeurose einzeln vernäht. Nach Schluss des Peritoneums blieb zwischen demselben und der vorderen Wand eine Höhle, in welche ich einen kleinen Tampon einführte, der zum unteren Wundwinkel herausgeleitet wurde.

Die ganze Operation dauerte ungefähr 2 Stunden; es wurden etwa 60 g Chloroform verbraucht. Die Kranke überstand die Operation relativ gut und klagte nur über Schwäche und Uebelkeit.

Schon bald konnte man einen krassen Unterschied zwischen den in verschiedenen Gefässen aufgefangenen Urinen constatiren. Während der Urin aus der linken Niere klar und durchsichtig war, war der aus der Blase kommende Urin blutig gefärbt. Gegen Abend Temperatur 37,1°, Puls 120. Uebelkeit, Erbrechen. Am nächsten Morgen 37,5°, abends 37,8°. Der am vorherigen Tage aus dem linken Ureter gesammelte Urin sieht ganz rein aus, heute ist er ein bischen blutig tingirt, wohl eine Beimischung von der Blase aus, während der aus der Blase stammende Harn, wie schon erwähnt, gestern mehr, heute weniger gefärbt war. Puls 110.

9. December. Die Patientin hat die Nacht wenig gut geschlafen. Temp. morgens 37,0°, abends 38,0°. Das Erbrechen hat aufgehört. Patientin ist lebhafter, gesprächiger. Der in der Blase liegende Katheter ist herausgerutscht, und da der Harn einen Bodensatz aufweist, so wird die Blase leicht durchgespült und der Katheter wieder eingeführt. Puls 90.

Abends rutschte der Katheter aus dem Ureter, und da eine Wiedereinführung unmöglich erschien, so musste man sich mit dem Blasenkatheter begnügen.

10. December. Die Besserung schreitet rasch vorwärts. Harn besser, alkalisch infolge des Katheters à demeure mit starkem Phosphatniederschlag. Trotz der am 13. December eingetretenen Menses fühlt sie sich sehr gut und durch den Operationseffect in gehobener Stimmung, da sie zum erstenmal vollkommen trocken liegt. Die sehr vernünftige Patientin, welcher die Nothwendigkeit der absoluten Ruhelage auseinandergesetzt worden war liegt ununterbrochen auf dem Rücken. Seit dem 13. December ist der febrile Zustand verschwunden. Am 11. Tage Entfernung der Nähte, die Wunde ist geheilt. Am 18. December abends hat Patientin zum erstenmale spontan Stuhlgang, will gern das Bett verlassen trotz des Katheters à demeure, den ich noch nicht aus der Blase entfernen mochte. Solches geschah erst am 22. December für einen Tag. Die Patientin urinirt

Digitized by Google

selber, erhält die Anweisung häufiger zu uriniren und nicht länger als 2 Stunden den Harn zurückzuhalten. Nachdem ich für die nächsten 2 Nächte den Katheter eingeführt hatte, beschloss ich zuletzt den Katheter ganz fortzulassen. Darnach besserte sich der Harn rapide, seine Reaction wurde bald neutral, dann sauer mit geringem Niederschlag. Ich muss hinzufügen, dass ich schon früher die Blase auswusch, sowie aber der Katheter entfernt war, wurde die Blase mit stets wachsenden Quantitäten von Itrol- und Borsäurelösung durchgespült. Am 28. December, als der Katheter vollkommen entfernt worden war urinirte Patientin fünfmal, im Laufe von 24 Stunden dreizehnmal. Allmählich stieg die Blasencapacität bis 150 g und damit sank die Häufigkeit der Urinentleerung bis auf sechsmal. Die Patientin erholte sich vollkommen und verlangte dringend nach Hause.

Da eine Verwachsung der in Frage kommenden Theile für mich ausser Frage stand, cystoskopirte ich die Patientin und fand folgendes: Die Blasenschleimhaut ist normal gefärbt, weder die rechte, noch die linke Uretermündung haben sich seit der Operation verändert. Die neugebildete Uretermündung liegt an der hinteren oberen Blasenwand. Das Lumen ist breiter, als das der anderen, was auch mit der Dilatation des Ureters übereinstimmt, welche ich bei der Operation constatirt hatte. Die Uretermündung erinnert sehr an diejenige, welche von Casper in seinem Handbuch für Cystoskopie abgebildet ist (Tafel III, Fig. 9). Nach oben von der Oeffnung ist eine kleine Ekchymose. Diese Uretermündung sitzt gewissermaassen auf einem Schleimhautwall der Blasenwand. Die Patientin verliess das Spital den 7. Februar. Die Fähigkeit den Urin zurückzuhalten war vollkommen normal geworden, der Urin selber war rein und durchsichtig.

Das wäre alles, was ich an casuistischem Material habe zusammenbringen können. Vielleicht, dass ich einige Fälle übersehen habe, vielleicht dass ungünstig verlaufene Fälle nicht publicirt werden. Immerhin müssen die bekannten Daten als günstig bezeichnet werden. Ich habe absichtlich diejenigen Fälle fortgelassen, wo Geschwülste die Indication abgeben, z. B. Fälle von Küster[1]), Albarran[2]), u.a. da ja in solchen Fällen die Operation nicht rein und mit Blasenresection complicirt ist. Aber auch diese Fälle verliefen meist erfolgreich, so dass man aus ihnen ein gewisses Plus für die in Rede stehende Operation reduciren könnte. Nichtsdestoweniger hielt ich es für richtiger mich auf die angeführten Fälle zu beschränken.

Wir hatten somit 28 Fälle, von denen nur drei letal verliefen, also ein Procentsatz von 10,7. Dabei muss aber in Betracht gezogen werden, dass die Operation sich in ihrem Entwickelungsstadium befand und dass der letale Ausgang nicht immer auf Kosten

1) Küster, Langenbeck's Archiv. Bd. LIII, S. 465.

2) Albarran, Annales des maladies des organes génito-urinaires Bd. VIII. No. 5. p. 453.

Digitized by Google

der Operation zu setzen war. Die Operation an sich kann nicht als technisch schwierig bezeichnet werden, mit Ausnahme der Fälle wo sie contraindicirt war (Periureteritis) und wir haben allen Grund anzunehmen, dass sie die Concurrenz mit der Nephrektomie aushalten kann.

Die Mehrzahl der Fälle, bei denen die Ureterocystoneostomie angewendet wurde, betraf Ureterfisteln, welche gelegentlich verschiedenartiger gynäkologischer Operationen entstanden waren — 24 Fälle; in 3 Fällen (zwei von Amann und dem meinigen) wurde die Operation an Fisteln ausgeführt, die unter der Geburt entstanden waren. Nur in einem Fall mündete ein überzähliger Ureter ausserhalb der Blase in die Vagina. In der Mehrzahl der Fälle wurde der intraperitoneale Weg eingeschlagen und nur in einzelnen wenigen Fällen wurde er mit dem extraperitonealen combinirt (Witzel, Veit). Kayser operirte per vaginam (Ausnahmefall), Albarran zuerst ohne Erfolg von der Blase aus, dann per vaginam. Solange wir keine vollkommenere als die von Witzel vorgeschlagene combinirte Methode besitzen, müssen wir uns an die intraperitoneale Methode halten. Die einzige Gefahr läge hierbei allerdings darin, dass wir keine Garantie für den Fall eines Misslingens der Naht besitzen. Dank der Asepsis müssen aber solche Fälle die Ausnahme sein und bei schiefer Einnähung des Ureters ist ein solches Misslingen überhaupt in Frage gestellt. Die schiefe Implantation bietet ohne Zweifel grosse Vorzüge dar und es ist zu verwundern, dass sie selten angewandt worden ist. Man erzielt einen vollkommenen Hermetismus, und selbst für den Fall irgend eines Misserfolges würden die frühzeitigen Verklebungen das Eintreten von Harn in die Bauchhöhle verhindern. Ich erwähnte schon, dass für solche Fälle ein Tampon bis zu einem gewissen Grade vor Gefahr schützt. Ohne Zweifel ist die Fixirung des Ureters bei der schiefen Implantation eine so feste, dass ein eventuelles Abreissen unmöglich erscheint und Maassnahmen, wie sie Kayser in seinem Fall anwandte, überflüssig erscheinen. Bei der intraperitonealen Methode wird der Ureter mobilisirt und eine Zerrung desselben nach Vereinigung desselben kann nur für grosse Defecte seiner Wand in Frage kommen. Die Festigkeit der Naht sichert ausserdem die Ventrofixation der Blase, die ich auch in meinem Fall anwandte. Die Ventrofixation der vorderen Blasenwand wird schon lange von vielen Chirurgen bei Blasenoperationen angewandt, weil sie eine Ruhigstellung der Blase bewirkt und so zur Sicherung der Naht, ohne Beeinträchtigung der Funktion der operirten Theile, beiträgt.

Digitized by Google

Noch ein Moment wäre zu ventiliren, nämlich der Rückfluss des Urins durch die neugebildete Mündung. Die Möglichkeit eines solchen Vorganges beweist der Fall von Pozzi, wo 2 Monate nach der Operation das untere Ende des implantirten Ureters merklich erweitert gefunden wurde.

Einmal muss erwähnt werden, dass in allen Fällen einer länger bestehenden Ureterfistel eine Erweiterung des Ureters besteht, was allerdings einen Rückfluss begünstigen muss, anderseits müssen wir aber auch hier darauf hinweisen, dass solche nur bei der terminalen Einpflanzung des Ureters in die Blase der Fall sein kann. Ob das auch bei der schiefen Implantation der Fall sein wird, lässt sich zunächst bei den geringen diesbezüglichen Daten schwer beantworten. Man kann nur annehmen, dass die Bedingungen hierfür in letzterem Fall für einen Rückfluss nicht günstig ausfallen werden; allerdings müssen kommende Beobachtungen die Entscheidung fällen. Aber auch unter solchen Bedingungen können wir nur sagen, dass mit der Erleichterung des Abflusses auf diesem oder jenem Wege etwa vorhandene Entzündungserscheinungen in der Niere nachlassen können, wie uns solches in dem Falle von Podrez begegnet, wo der eitrige Urin nachträglich klar wurde. Dieser Fall ist auch nach einer anderen Richtung sehr lehrreich, indem er auf die Möglichkeit einer Infection der Niere von einer Kloake aus hinweist, welche die entzündliche Reaction des umgebenden Gewebes um die Enden des zerrissenen Ureters gebildet hat. Schon Bazy weist auf das Gefährliche der Stricturenbildung im Ureter bei den vaginalen Operationen hin. Alle diese Angaben geben gewichtige Stimmen für das von mir analysirte Operationsverfahren ab, es lässt sich mit Bestimmtheit aussagen, dass, wenn im Falle Podrez die vaginale Methode versucht worden wäre, die Operation nicht nur erfolglos gewesen, sondern auch das Leben der Patientin in ernste Gefahr gebracht worden wäre, einmal durch Fortentwickelung des entzündlichen Processes, dann aber durch den Zeitverlust. Deshalb verdient die angegebene Operationsmethode eine weitere Verbreitung und häufigere Anwendung, als das bis hierher der Fall gewesen ist.

Ist die Fistel tief gelegen, ist der Ureter auf cystoskopischem Wege sondirbar, dann wäre die Ureterocystoneostomie nicht nur gewagt, sondern auch nicht am Platze. In solchem Falle wäre es ein directer Fehler, wollte man den vaginalen Weg nicht benutzen.

Liegt die Fistel hoch, sind Narben in der Vagina vorhanden, ist die Fistel contrahirt, oder sind schon fruchtlose Versuche auf

Digitized by Google

vaginalem Wege vorausgegangen, dann kommt die Ureterocystoneostomie in Frage.

Von den Contraindicationen, wie sie Kelly anführt, muss allein die Periureteritis als ernstes Moment betrachtet werden, da die Schwäche der Patientin im allgemeinen eine jede Operation verbietet, und die Pyelitis, wie wir am Falle Podrez gesehen haben, nicht nur eine Contraindication ausmacht, sondern sogar nach der Operation verschwinden kann. Man hat also nur mit der Periureteritis zu rechnen. Aber auch hier können nur auffallend schwere Fälle in Frage kommen, wenn die Beweglichkeit des Ureters bedeutend gelitten hat, eine Mobilisirung demnach unmöglich ist. Uebrigens kann dieser Mangel an Ausdehnungsfähigkeit des Ureters durch entsprechende Mobilisirung des Blase ausgeglichen werden, was auch theilweise von Kelly und Witzel auf Grund anderweitiger Erwägungen ausgeführt worden ist.

Resumire ich meine Ausführungen, so muss ich mich dahin aussprechen:

Die Ureterocystoneostomie verdient die volle Berücksichtigung seitens der Aerzte, sie giebt eine geringe Mortalität, ist technisch nicht schwierig und führt gewöhnlich zur completen Heilung. Indem sie die Kranken vor wiederholten operativen Eingriffen schützt, sucht sie möglichst normale anatomische Verhältnisse wieder herzustellen, weswegen sie nicht nur viel höher als die Nephrektomie gestellt werden muss, sondern auch vor den vaginalen Methoden den Vorzug verdient. Was die technischen Details betrifft, so giebt der gegenwärtige Stand der intraperitonealen Eingriffe eine bessere Prognose, ja der intraperitoneale Weg ist technisch leichter als der extraperitoneale oder combinirte Weg. Bei der Implantation des Ureters ist das schiefe Einnähen à la Witzel absolut nothwendig. Die Ventrofixation der Blase trägt zur Garantie des gewünschten Erfolges bei.

N. A. Sokoloff.

Digitized by Google

V.

Aus dem städtischen Krankenhause am Urban zu Berlin (Abtheilung von Herrn Prof. Dr. Körte und der path.-anatom. Anstalt).

Ein Fall von multiloculärem Echinococcus.[1]

Von

Oberarzt Dr. Brentano und Prosector Prof. Dr. Benda.

Herr Brentano:

Meine Herren! Ende November vorigen Jahres hatte ich Gelegenheit, im städtischen Krankenhause am Urban einen Fall von multiloculärem Echinococcus zu operiren, über den ich Ihnen heute Abend berichten möchte. Der Fall stellt insofern ein Unicum dar, als die Erkrankung zwar vom Knochen ihren Ausgangspunkt genommen zu haben scheint, sich im weiteren Verlaufe aber ausschliesslich in den Weichtheilen ausbreitete. Es entstand eine grosse Geschwulst, die der äusseren Untersuchung gut zugängig war und sich in toto entfernen liess.

Ich möchte noch bemerken, dass ich weder vor, noch während der Operation die wahre Natur der Erkrankung erkennen konnte, sondern dass dies erst Herrn Prosector Dr. Benda gelungen ist, welcher Ihnen das Präparat nachher demonstriren wird.

Der Patient, um den es sich handelt — Sie sehen ihn hier —, ist 61 Jahre alt, von Beruf Maler und niemals aus Norddeutschland herausgekommen. Er bemerkte zuerst im Jahre 1893 nach einem Falle auf die Hüfte eine kleine Geschwulst am hinteren Rande der rechten Darmbeinschaufel, die allmählich grösser wurde, ihm aber keinerlei Beschwerden machte. Zur Aufnahme ins Krankenhaus fühlte er sich erst bewogen, als die mittlerweile zu ansehnlicher Grösse angewachsene Geschwulst am 24. November vorigen Jahres aufbrach und etwa $1^1/_2$ l einer dünnflüssigen, angeblich eitrigen Masse entleerte.

Ich fand bei der Untersuchung des Patienten einen etwa 3 Mannsfaust grossen, harten, höckrigen Tumor, welcher der rechten Darmbeinschaufel aufsass und von der Articulatio sacro-iliaca bis zum Trochanter major reichte. Die obere Hälfte der Geschwulst hatte eine halbkugelige

1) Vortrag, gehalten in der Sitzung der Freien Vereinigung vom 6. Febr. 1899.

Digitized by Google

Gestalt und eine fast knorpelharte Consistenz, während die untere sich weicher anfühlte und stellenweise zu fluctuiren schien.

Die Verschieblichkeit der Geschwulst war im ganzen gering, in den unteren Partien aber ausgesprochener wie in den oberen.

Die Oberfläche war namentlich oben uneben und höckrig, unten ziemlich glatt.

Die Haut war mit der Geschwulst nur in der Nähe des unteren Poles verwachsen, hier auch etwas geröthet und an einer erbsengrossen Stelle perforirt. Aus der Perforationsöffnung entleerten sich eigenthümliche Massen, die sich noch am ersten mit stark zerkochtem Reis vergleichen liessen, aber gelblicher aussahen, als solcher. Knochenbestandtheile oder Blasen waren makroskopisch in diesen Detritusmassen nicht zu erkennen, die mikroskopische Untersuchung derselben wurde leider versäumt. Mit der Sonde kam man von der Perforation aus in eine geräumige, starrwandige Höhle, aber nirgends auf rauhen Knochen.

Die Geschwulst hatte bei der äusseren Betrachtung eine gewisse Aehnlichkeit mit einem grossen Lipom und war uns auch als solches zugesandt worden. Doch sprach der Zerfall, die geringe Beweglichkeit und vor allem die auffallend harte Consistenz gegen diese Annahme, und es schien mir wahrscheinlicher, dass es sich um eine im Zerfall befindliche maligne Neubildung oder um einen tuberculösen Process des Knochens handle.

Ich begann die Operation damit, dass ich die Perforationsöffnung umschnitt und vernähte und dann die Haut von einem grossen Bogenschnitte aus zurückpräparirte. Die Ausschälung der Geschwulst gelang dann unten ziemlich leicht und auf stumpfem Wege, weiter oben mussten Theile der Fascie und der oberflächlichen Glutäalmuskelbündel mitgenommen werden. Schliesslich sass der Tumor nur noch am hinteren oberen Rande der Crista ossis ilei dextri fest und riss hier ab, als ich ihn anzog. Der Geschwulst, die intact herausgekommen war, haftete eine schmale Knochenleiste an. Der zurückbleibende Knochen war vom Periost entblösst und bot das Bild gewöhnlicher Caries, aber nichts liess die wahre Natur der Geschwulst erkennen, vor allem fehlte die Einlagerung kleiner und kleinster Blasen in die Maschenräume der Spongiosa. Der Knochen wurde dann nach Abpräparirung der Muskelansätze, soweit er cariös schien, mit Hammer und Meissel resecirt und auf diese Weise ein etwa 10 cm langes und 4 cm hohes Stück der Darmbeinschaufel von der Spina posterior sup. an fortgenommen. Einige eigenthümliche schlauchförmige, leicht zerreissliche, weil ganz dünnwandige, vom Tumor ausgehende Fortsätze, die sich im retroperitonealen Gewebe verloren, wurden nachträglich noch exstirpirt, ohne dass man über ihre Natur recht ins Klare gekommen wäre.

Die Wunde wurde dann mit Jodoformgaze tamponirt und später ein Theil derselben secundär genäht.

Wie Sie bei dem Patienten sehen, ist der secundär genähte Theil der Wunde geheilt, während der resecirte Knochen noch stellenweise durch Granulationen bedeckt ist.

Alle inneren Organe, das muss ich noch bemerken, sind nachweisbar nicht erkrankt.

Digitized by Google

Wie Sie nachher von Herrn Benda hören werden, stellt die Geschwulst einen Echinococcus multilocularis vor, der bei uns in Norddeutschland nur recht selten zur Beobachtung kommt. In den wenigen Fällen dieser Art handelte es sich zumeist um Knochenechinokokken, und ich glaube, dass auch in meinem Falle der Ausgangspunkt im Knochen zu suchen ist, und zwar in der Crista ossis ilei dextri. Im weiteren Verlaufe hat sich der Parasit aber nicht in der Spongiosa des Knochens ausgebreitet und zu ansehnlichen Auftreibungen und Zerstörungen der Darmbeinschaufel, wie in den sonst beobachteten Fällen geführt, sondern hat die Corticalis bald durchbrochen und sich in den Weichtheilen weiter entwickelt. Bemerkenswertherweise hat er dabei seinen multiloculären Charakter beibehalten und zur Bildung eines grossen, knorpelharten Tumors mit centralem Zerfalle geführt, genau so, wie es Virchow für die Leber zuerst als exulcerirte Echinococcusgeschwulst beschrieben hat.

Was die Häufigkeit des Vorkommens angeht, so wird nach einer Berechnung von Frey der Echinococcus nur in 3,5 Proc. aller Fälle im Knochen angetroffen. Die Knochen des Beckens und vor allem das Darmbein scheinen aber relativ häufig zu erkranken. Doebbelin hat 23 solcher Fälle gesammelt. Es ist bemerkenswerth, dass unter diesen 23 Fällen nachweislich nur einmal die uniloculäre Form vorgelegen hat, in allen übrigen dagegen der Ech. multilocularis. Man muss demnach annehmen, dass die Spongiosa die Entwickelung des der multiloculären Form besonders begünstigt.

Auf die Frage, ob der multiloculären Form ein Krankheitserreger sui generis zu Grunde liegt, oder ob die Tänie des multiloculären Echinococcus identisch ist mit der des uniloculären, will ich nicht näher eingehen und nur hervorheben, dass auch in neuester Zeit die meisten Autoren an der zuerst von Virchow ausgesprochenen Ansicht festhalten, dass es lediglich äussere, bildungs- und entwickelungshemmende Momente sind, die die Entstehung der multiloculären Form bedingen.

Die Demonstration des Präparates möchte ich Herrn Dr. Benda überlassen.

Herr C. Benda (a. G.):

Der pathologisch-anatomische Befund des Präparates von Echinococcus multilocularis.

Das mir von Herrn Kollegen Brentano zur Untersuchung übergebene Präparat stellte einen theils zusammengesunkenen, theils klaffenden Sack von nahezu Kindskopfgrösse dar, es zeigte eine Haupthöhle

Digitized by Google

und mehrere kleinere Ausstülpungen. Die Wandungen wechseln in ihrer Dicke von etwa $^1/_2$ cm (in den unteren Abschnitten entsprechend dem Operationsberichte) bis nahezu 4 cm in den obersten Abschnitten. Hier haben sie eine fast knorpelige Härte, beim Durchschneiden stösst man nirgends auf Kalk, resp. Knochen. Die Höhle war bei der Uebergabe bis auf etwas schleimartigen Inhalt leer. Ihre Oberfläche hatte meist eine feingebuckelte oder warzige Beschaffenheit, von bräunlich-rother Farbe. Ich hatte, als ich die Herkunft des Präparates noch nicht kannte, zuerst den Eindruck einer tuberculösen oder krebsigen Serosa. Den Eindruck der Geschwulst machten aber besonders verschiedene Inseln von fast rein weissen, etwas zerfaserten oder zottigen Wucherungen, die ziemlich scharf gegen die erst beschriebene granulationsartige Oberfläche abgegrenzt, nach innen hervorragten. Im oberen Abschnitt hat die ganze Höhlenoberfläche diese weisse, zottige Beschaffenheit. Auf den Durchschnitten findet sich, den Wucherungen entsprechend, die ganze Wandung mit einem geschwulstartigen Gewebe durchsetzt. Dasselbe ist von knorpelartiger Consistenz und fast rein weisser Farbe, durch die es sich überall scharf gegen das umgebende fibröse, stark bluthaltige Gewebe abgrenzt. Die Schnittfläche zeigt einen feinalveolären Bau, nur stellenweise sieht man kleine Cystchen, aus denen schleimiger Inhalt hervorquillt.

Sonst lässt sich kein charakteristisches Krebssaft von der Schnittfläche abschaben. Bis auf dieses einzige fehlende Merkmal ist der Eindruck der malignen Geschwulst in jeder Beziehung ausgesprochen. Nur an einzelnen Stellen wird der Verdacht in eine andere Richtung gelenkt. Man gelangt auf einigen Durchschnitten in grössere cystische Räume, aus denen Schleim mit eigenthümlichen, ungefähr gleich grossen festeren Körpern hervorquillt. Letztere gleichen in Grösse, Farbe und Consistenz gequollenen Reiskörnern. Bei der frischen Untersuchung sieht man hier mikroskopisch gefaltete, geschichtete Membranen, die an Parasitenmembranen erinnern. Scolices oder Haken werden trotz anhaltenden Suchens nicht gefunden.

Die Aussenfläche der Geschwulst ist von den operativ durchtrennten fibrösen Lamellen gebildet. An einigen Stellen liegen innerhalb derselben noch kleine isolirte Knötchen von weisser Farbe und derberer Consistenz, die auf den Durchschnitten denselben theils cystischen, theils feinalveolären Bau erkennen lassen, wie die Hauptgeschwulst.

Der wahre Charakter der Geschwulst wurde erst auf mikroskopischen Schnitten erkannt, die nach Formolalkoholhärtung, theils mit dem von *mir* empfohlenen Gefrierverfahren, theils nach Celloidindurchtränkung angefertigt wurden. Bei der Untersuchung unterstützte mich mein damaliger Volontärassistent, Herr Dr. Landauer. Als Färbung bewährte sich besonders eine von mir angegebene Doppelfärbung mit Eisenhämatoxylin-van Gieson (Deutsch. med. Wochenschr. 1898 Nr. 30).

Trotzdem auch auf den Schnitten nie Scolices wie Haken gesehen wurden, ist aus dem Befunde der typischen geschichteten Membranen die Grundlage der Bildung als ein Parasit, der Echinococcus, sicher gekennzeichnet, und zwar haben wir die Form des multilocularis oder alveolaris vor uns.

Digitized by Google

Aus dem mikroskopischen Befunde, der sich ja in allem Wesentlichen den bekannten Angaben anschliesst, hebe ich nur weniges hervor. Alle die Theile der Cystenwand, die makroskopisch einen granulationsartigen Charakter zeigten, enthalten auch mikroskopisch keine Bestandtheile des Parasiten. Die Begrenzung der Höhle wird hier von einem Granulationsgewebe gebildet, welches bedeutende Mengen von Riesenzellen enthält. Dieselben bilden stellenweise derartige Haufen und Stränge, dass man auch hier wieder an Carcinomzapfen erinnert wird, auch die Aehnlichkeit mit dem sogen. Syncytium der Placenta ist stellenweise schlagend. Solche Zapfen dringen nebeneinander einfach oder wenig verzweigt fast senkrecht von der Höhle aus in die Tiefe, und zwar alle ziemlich gleich weit. Bisweilen schliessen sie kleine Hohlräume ein, die mit Detritus gefüllt sind. Ich glaube annehmen zu dürfen, dass diese Zapfen zu Grunde gegangenen, durch Fremdkörperriesenzellen und Granulationen ersetzten Parasitenzotten entsprechen.

An der Grenze gegen die parasitären Wucherungen sieht man die entsprechenden Uebergangsformen, zwischen denen hier Alveolen mit unregelmässigen, arrodirten Membranen, mit Riesenzellen dicht besetzt, gefunden werden.

Die eigentlichen geschwulstartigen Abschnitte zeigen die massige Infiltration eines bindegewebigen Stromas mit parasitären Wucherungen. Letztere sind von äusserst unregelmässigem Bau. Stellenweise findet man fast nur geschichtete Membranen ohne Höhlung. An anderen Stellen besteht eine Höhlung, die mit den charakteristischen Geweben des Wurmes gefüllt ist, wir finden hier eine kleinzellige Subcuticularschicht, im Inneren Kalkkörper, Detritus und vereinzelte kleine Zellen.

Die Höhlungen hängen, soweit dies aus den Schnitten erkennbar ist, meist zusammen. Sie bilden also zottenartig verästelte Schläuche, nur selten erschienen sie blasenartig abgeschlossen. Die am meisten in die Peripherie vorgeschobenen Enden haben häufig einen sehr auffälligen Aufbau, eine halsartige Einschnürung, der eine mit ziemlich symmetrischen Ausstülpungen versehenen Verdickung und sogar eine rostellumartige Spitze folgt, so dass sie Scolices sehr ähneln, aber stets das Hakenkranzes entbehren.

Die Dicke der Membranen ist sehr verschieden. Stellenweise ist mit meiner Färbung ausser der lamellösen eine radiäre Streifung sehr auffällig. Dieselbe scheint feinen Porenkanälen zu entsprechen, die von dem Wurmparenchym nach aussen dringen. In den gegen die Haupthöhle zu gelegenen Membranen liegen häufig Zellen, die ganz zweifellos als Leukocyten des Wirthes anzusprechen sind.

Das Stroma ist vielfach von einer unregelmässig faserigen, völlig zellenlosen oder nur Leukocyten enthaltenden, offenbar nekrotischen Masse gebildet. Gegen die Tiefe nimmt es deutlich den Charakter des fibrillären Bindegewebes mit vielfachen Rundzelleninfiltrationen an. Die Fibrillenbündel bilden eine der Circumferenz der Haupthöhle concentrische lamellöse Anordnung. Diese Lamellen zeigen vielfach durch die eingelagerten Parasitenzapfen Verwerfungen, so dass sie sich der Oberfläche der Zapfen umlagern. Es ist aber ganz besonders hervorzuheben, dass gerade die peripherischsten Enden der Parasiten bisweilen direct die

Digitized by Google

Lamellen durchbohren. Nur vereinzelt dringen Kanäle, die wahrscheinlich Lymphgefässen entsprechen, schräg durch die Lamellen. Sie sind jedenfalls viel spärlicher als die Parasitenzapfen. An den seitlichen Rändern der Parasitenwucherung sind, wie schon erwähnt, reichliche Riesenzellen und Granulationsgewebe um die Zapfen angehäuft. Vereinzelt finden sich auch solche Anhäufungen von Granulationen an anderen Stellen mitten innerhalb einer Parasiteninsel.

Die Eigenthümlichkeiten der vorliegenden Bildung bestehen also 1. in dem Fehlen einer parasitären Hauptblase, 2. in dem daraus folgenden ausschliesslich exogenen Wachsthum, 3. in der ausschliesslichen Bildung steriler (scolexloser) Zapfen, 4. in dem Fehlen einer sklerotischen Wirthskapsel, dagegen Vorliegen einer progressiven Einwucherung in das Wirthsgewebe, wobei letzteres theilweise nekrotisirt wird, theilweise durch reactive Wucherung das Parasitengewebe zerstört.

Während die drei ersten Punkte keine bemerkenswerthen Abweichungen von dem bereits bekannten ergeben, ist meines Ermessens der letzte Befund von einiger Tragweite für das Verständniss der Bildung. Ich lege vor allem darauf Gewicht, dass dieser Befund ein Urtheil über den Werth der vielerseits für den Leberechinococcus und noch neuerdings von Wilms (Beitr. z. klin. Chir. Bd. XXI) für den Knochenechinococcus angenommenen Beziehungen zwischen präformirten Kanälen der Kapsel und der alveolären Wucherung der Parasiten gestattet. Wenn ich auch nicht bezweifele, dass die Wucherung auch die in der Kapsel vorhandenen Lymphgefässe zur Ausbreitung benutzen wird, ist doch unzweifelhaft, dass sie ausserdem ganz beliebig das Wirthsgewebe durchwühlt, und hierin nicht nur malignen Geschwülsten ähnelt, sondern diese sogar übertrifft. Dabei zeigt sie zugleich eine diesen ebenfalls ähnliche partielle Hinfälligkeit des neugebildeten Parasitengewebes durch ausgedehnte regressive Metamorphosen. Diese Verhältnisse sind nur so zu deuten, dass die Ursache der Bildung nicht in der präformirten Gestaltung der Kapsel gelegen ist. Wie weit nun aber vielleicht gerade die reactive Entwickelung der Kapsel oder interne Eigenschaften des Parasiten Ursache und Wirkung sind, dafür kann ich kein neues Material beibringen. Ich sehe in der Form des Parasiten keine Veranlassung, denselben als besondere Species von Echinococcus hydatidosus abzutrennen. Ich habe bei der Demonstration in der chirurgischen Vereinigung darauf hingewiesen, dass wir in dem Cysticercus racemosus der Arachnoidea für den Cysticercus cellulosae eine analoge Degenerationsform besitzen; ich hatte damals noch nicht Kenntniss davon ge-

Digitized by Google

nommen, dass Virchow mir schon vor 16 Jahren (Berl. klin. Woch. 1883) in diesem Vergleich zuvorgekommen ist.

Bemerkenswerth bleibt noch die in allen mitgetheilten Fällen festgestellte mangelhafte Entwickelung von Scolices, die in unserem Fall bis zur völligen Sterilität getrieben ist. Es ist in Erwägung zu ziehen, ob nicht zwischen der Scolexbildung und der Wucherung ein derartiger Antagonismus besteht, dass die Scolexbildung bei beschränkter äusserer Wucherung, die äussere Wucherung, wie wir sie im Echinococcus multilocularis vor uns haben, bei verhinderter Scolexbildung eingreift. Die multiloculäre Form wäre alsdann dem sogenannten Inskrautschiessen von Pflanzen bei Degeneration der Blüthenstände vergleichbar.

Digitized by Google

VI.

Zur Totalresection der Diaphyse langer Röhrenknochen bei acuter, infectiöser Osteomyelitis.

Von

Dr. Paul Jottkowitz, Oppeln.

(Mit 2 Abbildungen.)

Unsere Litteratur der acuten Osteomyelitis stellt hinsichtlich des therapeutischen Vorgehens nur zwei operative Verfahren als berechtigt hin: die Incision des vorhandenen Abscesses und die Frühaufmeisselung des erkrankten Knochens. Daneben wird die Amputation des erkrankten Gliedes, von Chassaignac noch als einzig lebensrettender Eingriff empfohlen, als ultimum refugium in Betracht gezogen. Gar nicht erwähnt oder aber völlig verworfen wird die von England und Frankreich aus Ende der 60er und Anfang der 70er Jahre empfohlene Totalresection erkrankter Diaphysen.

So skizzirt Wollenberg[1]) den therapeutischen Standpunkt des Jahres 1885 folgendermaassen: „Ferner muss nach König als durchaus ungerechtfertigt die totale Resection des erkrankten Knochens, wie sie gegenwärtig in Frankreich geübt wird, bezeichnet werden, da dieselbe ein schwerer Eingriff ist und directe Lebensgefahr involvirt. Es besteht nur die Wahl zwischen Incision und Frühaufmeisselung."

Desgleichen bezeichnet R. v. Knoblauch[2]) die subperiostale Resection als einen zu schweren Eingriff, nach welchem mangelhafte Regeneration nur allzu häufig wäre.

Küster[3]) erwähnt der subperiostalen Resection in folgender

---

1) Wollenberg, Die Lehre von der acuten, infectiösen O. spontanea, ihre Entwickelung und ihr gegenwärtiger Standpunkt. Dissert. Leipzig 1885.

2) R. v. Knoblauch, Ein Beitrag zur Behandlung der acuten Osteomyelitis. Diss. Marburg 1892.

3) Küster, Ueber Frühoperationen der Osteomyelitis. Archiv f. klin. Chir. XLVIII. Bd. 4. Heft.

Digitized by Google

Weise: „Diese Operationsmethode hat in Deutschland nie rechte Aufnahme gefunden, wie ich glaube, mit Recht. Macht man die Operation sehr früh, d. h. zu einer Zeit, in welcher sie die Lebensgefahr abwendet, so ist die Regeneration des Knochens mindestens sehr unsicher. Geben doch selbst die Anhänger des Verfahrens zu, dass der neu gebildete Knochen zuweilen um mehrere Centimeter kürzer bleibe. Wird aber die Operation später gemacht, zu einer Zeit, wo die Lebensgefahr vorüber, die Nekrose entschieden ist, so ist sie überflüssig geworden."

In ähnlicher Weise fasst Friedemann[1]) 1895 die in der Litteratur vertretenen Anschauungen zusammen in dem Urteil: „Die Behandlung einiger französischer und englischer Ärzte (Duplay, Mac Dougall, Holmes), die in der Totalexstirpation der befallenen Diaphyse bestand, hat in Deutschland keinen Eingang gefunden."

Gegenüber dieser allgemein gültigen Anschauung dürfte nun die folgende Krankengeschichte, wie ich glaube, in mehrfacher Hinsicht einiges Interesse bieten.

Stefan St., 3 Jahre alt, erkrankte, soweit eine Anamnese erhältlich, Anfang Juli 1897 mit Schüttelfrost, hohem Fieber, Schmerzen und Schwellung verschiedener Gelenke.

Am 25. August 1897 bot der Kleine folgenden Befund: Auf der Vorderfläche des rechten Schultergelenkes findet sich eine schwappende, apfelgrosse Geschwulst von gerötheter, aber intacter Haut bedeckt. — Der ganze rechte Oberschenkel ist von der Leistenbeuge bis zum Knie unförmig geschwollen, an der Innenseite dicht unter der Leistenbeuge besteht eine Fistel, aus welcher sich jauchiger Eiter entleert, die Sonde gelangt auf rauhen Knochen. Temperatur 39,8°, Puls äusserst klein, jagend.

Diagnose: Acute, multiple Osteomyelitis. In Chloroform-Aethernarkose incidirte ich nun zunächst den Abscess an der oberen Humerusepiphyse, vereinigte mehrere im Knochen vorhandene kleine Fisteln mit dem Meissel zu einer gemeinsamen Oeffnung und schabte von dieser aus den kranken Herd, welcher weit in den Gelenkkopf hineinreichte, ohne dass ein Durchbruch in das Gelenk erfolgt war, ausgiebig aus. Naht des grössten Theils der Wunde, Drainage des unteren Winkels mit Jodoformgaze.

Das rechte Hüftgelenk erwies sich als verjaucht. Dasselbe wird breit eröffnet und drainirt, die obere Femurepiphyse zeigt sich gelöst. — An der Innenseite des Femur, an der Grenze von mittlerem und unterem Drittheil wird eine 2. Incision angelegt, der Knochen zeigt sich weithin vom Periost entblösst, aber glatt, die untere Femurepiphyse erweist sich ebenfalls als gelöst.

---

1) Friedemann, Ueber acute, eitrige Osteomyelitis mit besonderer Berücksichtigung der Therapie. Inaug.-Diss. Berlin 1895.

Digitized by Google

Glatte Heilung des Herdes an der Humerusepiphyse, die Jauchung aus dem Hüftgelenk dauert fort. Infolgedessen am 9. October 1897 Entfernung des gelösten Gelenkkopfes, Abtragung des völlig morschen Trochanter major, der Femurschaft wird aus der Wunde herausgedrängt und, soweit er sich krank erweist, abgetragen, ohne dass es gelingt, ins Gesunde zu kommen. Die Wunde wird breit offen gelassen, Extensionsverband.

Fig. 1.

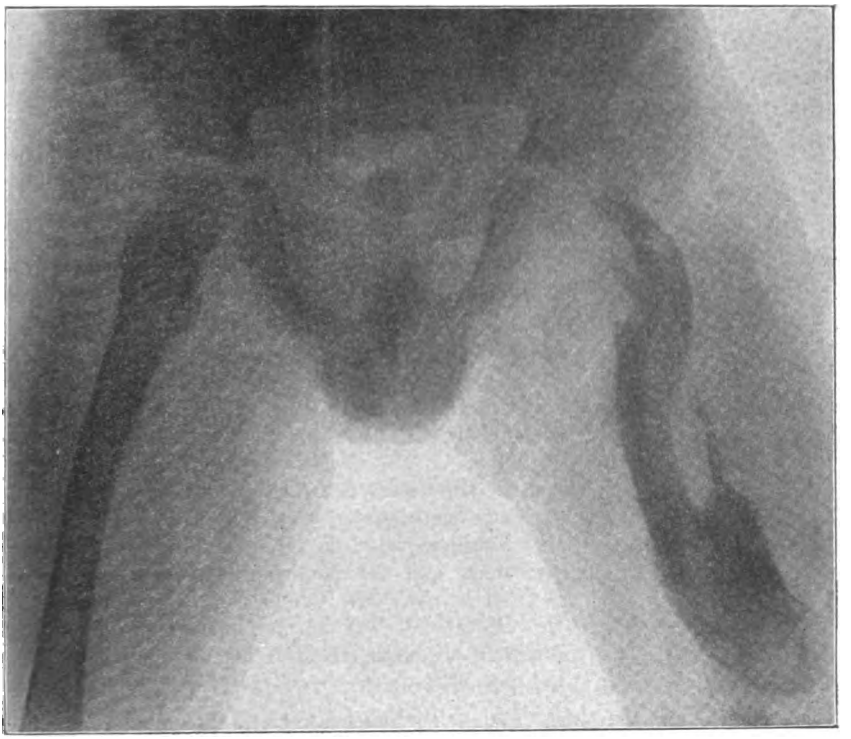

Am Nachmittag nach der Operation Collapstemperatur, am nächsten Morgen ist die Temperatur normal und bleibt es, das Allgemeinbefinden hebt sich von Tag zu Tag, beim Verbandwechsel erweist sich der Tampon aus dem Hüftgelenk als nahezu trocken, dagegen eitert es aus dem Drain, welches auf die Diaphyse führt, weiter.

Am 27. October steigt nun plötzlich unter heftigem Schüttelfrost die Temperatur von neuem auf 40,5°, ohne dass der Abfluss des Eiters behindert gewesen wäre, am Morgen des 29. October zeigen sich 2 Abscesse, der eine im mittleren Spatium interosseum des linken Handrückens, der andere in der Musculatur der rechten Wade.

Gegenüber diesen offenbar pyämischen Erscheinungen entschloss ich mich nach Spaltung der Abscesse zur völligen Entfernung des gesammten

Digitized by Google

kranken Knochens. Nach Anlegung einer Incision im untersten Drittheil der Aussenseite des Femur führte ich eine Gigli'sche Drahtsäge um den Knochen und durchtrennte denselben. Die beiden so entstandenen Stücke des an beiden Enden gelösten Schaftes liessen sich mühelos extrahiren. Das Periost erwies sich als verdickt, jedoch noch völlig weich und schlaff, nur der dem Knie unmittelbar anliegende Abschnitt zeigte schon Ossification; die in Bildung begriffene Lade sass hier dem Knochen auf, etwa wie eine Zwinge dem Stock.

Fig. 2.

Dieses lässt sich auch noch deutlich auf dem am 4. April 1898, also 5 Monate später, angefertigten Röntgenbilde erkennen, welches ich der Liebenswürdigkeit meines hochverehrten, früheren Chefs, Herrn Professors W. Wagner-Königshütte, verdanke. Der sehr schön sichtbare, theils neugebildete, theils noch in Bildung begriffene Knochen zeigt im untersten Abschnitt eine wesentlich plumpere Form.

Im abermaligen Extensionsverbande blieb der Kleine nun 6 Wochen, die Eiterung war wie abgeschnitten, nur zweimal haben sich im weiteren Verlauf noch in der Narbe bedeutungslose kleine Abscesse gebildet.

Vom 1. Januar 1898 ab, wo dem Gefühl nach der neue Knochen schon völlig fest war, also nach 8 Wochen wurden passive und active Bewegungen im Bett ausgeführt, nach weiteren 14 Tagen Gehversuche, die sehr gut ausfielen. Die bestehende Verkürzung von 3 1/2 cm wurde durch eine Erhöhung der Sohle und des Absatzes ausgeglichen, und der Kleine war nach wenigen Tagen im stande, mit einem Stock umherzulaufen. Das Hüftgelenk war normal beweglich, die active Beugung im Kniegelenk gelang bis zu einem Winkel von 80°.

Heute, am 15. März 1899, also mehr als 1 1/2 Jahre nach Resection der Diaphyse, stellt sich die Verkürzung des Oberschenkels nur um 1 cm grösser dar, obwohl der Kleine sich äusserst kräftig entwickelt hat, wie das beigefügte Bild (Fig. 2) zeigt, welches Anfang März d. J. aufgenommen ist.

Der geschilderte Fall charakterisirt sich durch Form und Localisation der Erkrankung als ein seltener und zugleich schwerer.

Die multiple Form der Osteomyelitis ist an sich sehr selten, so dass Funke[1]) aus der gesammten Litteratur nur 37 Fälle (unter 500) zusammenstellen konnte.

1) Funke, Beiträge zur Kenntniss der acuten Osteomyelitis. Archiv f. klin. Chir. L. Bd. S. 21. 1895.

Digitized by Google

Was die Localisation der Erkrankung anlangt, so berichtet Heidenhain[1]) unter 46 Fällen über vier von Erkrankung der oberen Femurepiphyse mit Vereiterung des Hüftgelenks, Mühlens[2]) aus der Schedeschen Klinik über nur 6 Epiphysenlösungen unter 105 Erkrankungsfällen: zweimal war das Hüftgelenk vereitert.

Aus der gesammten Litteratur endlich hat Schütze[3]) auf Helferich's Veranlassung eine Zusammenstellung von 31 Fällen von Epiphysenosteomyelitis geliefert. Wenn ich unter diesen diejenigen herausgreife, welche sich in der Localition zum Vergleiche mit meinem Falle eignen, so ergiebt sich folgende Betheiligung: Es war erkrankt

die obere Femurepiphyse vierzehnmal,
„ untere „ fünfmal,
„ obere Humerusepiphyse zweimal.

In keinem aller Fälle waren 2 Epiphysen erkrankt.

Noch seltener als die Epiphysenosteomyelitis scheinen aber die Fälle von diffusem, subperiostalem Abscess im Bereich einer ganzen Femurdiaphyse zu sein. Wenigstens vermochte ich nur einen Bericht von Zielewicz[4]) über fünf derartige Fälle zu finden. Einmal war gleichzeitig das Hüftgelenk, einmal das Kniegelenk vereitert. — Einen Fall mit der gleichen Localisation der Erkrankung, wie der meinige sie bot, habe ich in der Litteratur nicht gefunden.

Was nun die Prognose unseres Falles anlangt, so ergiebt ein Vergleich mit den aus der Litteratur erhältlichen Ergebnissen, dass dieselbe eine ausserordentlich ungünstige war.

Bei Kindern unter 5 Jahren, welche an Osteomyelitis erkranken, beträgt die Mortalität im allgemeinen nach Friedemann[5]) 62,5 Proc., bei multipler Osteomyelitis ohne Rücksicht auf das Alter stellt sich dieselbe nach Stettiner[6]) etwa ebenso hoch (von neunzehn endeten zehn letal), was aber im Hinblick auf unseren Fall noch viel schwerer ins Gewicht fällt, die 5 Fälle von diffusem Abscess im Bereich der Femurdiaphyse, über welche Zielewicz berichtet, endeten sämmtlich letal.

1) Heidenhain, Archiv f. klin. Chir. XLVIII. Bd. 2. Heft. 1894.

2) Mühlens, Beiträge zur Osteomyelitis mit besonderer Berücksichtigung der Therapie. Dissert. Bonn 1897.

3) Schütze, Zur Casuistik der Osteomyelitis. Nekrose an den Epiphysen langer Röhrenknochen. Diss. Greifswald.

4) Zielewicz, Archiv für klinische Chirurgie. 1889. XXXVIII. Bd.

5) Friedemann, Ueber acute, eiterige Osteomyelitis mit besonderer Berücksichtigung der Therapie. Dissert. Berlin 1895.

6) Stettiner, Deutsche med. Wochenschrift. 1896. Nr. 12.

Digitized by Google

Gegenüber der Schwere der Erkrankung und der ungünstigen Prognose, welche dieselbe bot, ist somit das erreichte Resultat wohl als ein selten günstiges zu betrachten, und schon dieses rechtfertigt die Art des therapeutischen Vorgehens, welches übrigens durch die Lage der Dinge, wie ich glaube, direct geboten war. Gegenüber der drohenden Lebensgefahr wäre ja nur noch die Amputation in Frage gekommen, und dieser dürfte doch die Resection unbedingt vorzuziehen sein.

Aber nicht bloss in der Concurrenz mit Amputation oder Exarticulation ist die Resection einer ganzen Diaphyse, welche von diffusem, osteomyelitischem Abscess umfasst ist, berechtigt, sondern sie dürfte, zur rechten Zeit ausgeführt, günstigere Aussichten bieten, als jede andere Therapie.

Die Frühaufmeisselung und Auslöffelung einer ganzen Femurdiaphyse, welche als einziges Verfahren in Betracht käme, um die Totalnekrose zu verhüten, ist von Heidenhain (l. c.) einmal ausgeführt worden. Der Tod erfolgte am selben Abend im Collaps, und Heidenhain selbst erklärt den Eingriff für unausführbar.

Ueberlässt man nun, nachdem man durch Incision für Abfluss des Eiters gesorgt hat, den weiteren Process bis zur völligen Ausbildung der Todtenlade sich selbst, so setzt man zunächst den Organismus den Gefahren der äusserst langwierigen Eiterung aus, und überwindet der Patient diese, so zieht sich die Heilungsdauer ausserordentlich in die Länge, wie beispielsweise in dem einen Falle Küster's (l. c. Fall 18 der Statistik) vom 18. Juli 1892 bis 7. September 1893. Das einzige Bedenken, welches sich gegen die Totalresection geltend machen lässt, ist die Gefahr einer mangelhaften Regeneration des Knochens. Diese besteht zweifellos bei einer frühzeitigen Resection in dem Stadium der Erkrankung, in welchem für andere Fälle die Frühaufmeisselung geboten ist.

Wenn aber in unserem Falle trotz voraufgegangener Hüftgelenksresection ein tragfähiger Oberschenkel sich gebildet hat, dann ist wohl zu hoffen, dass, nachdem die vom Periost gelöste Diaphyse einige Zeit auf dasselbe ols knochenanbildender Reiz gewirkt hat, stets eine genügende Regeneration erfolgen wird.

Der in Ossification begriffene Periostschlauch stellt gewissermaassen schon eine noch weiche Lade dar, und die Resection des der Nekrose verfallenen Knochens nur eine frühzeitige Sequestrotomie, welche aber der späteren gegenüber die grossen Vortheile bietet, dass sie ohne wesentlichen Blutverlust ausführbar ist, dass die Eiterung sofort coupirt und die Heilungsdauer ausserordentlich abgekürzt

Digitized by Google

wird. Besonders auch das letzte Moment ist für das schliessliche funktionelle Resultat doch zweifellos von hoher Bedeutung, indem es durch die Möglichkeit des viel früheren Gebrauches der erkrankten Extremität alle die Nachtheile, welche allzu lange Ruhigstellung für Gelenke und Muskeln im Gefolge hat, hintenan hält.

Aus diesen Gründen ist, wie ich glaube, bei diffusem osteomyelitischem Abscess, welcher eine ganze Diaphyse eines langen Röhrenknochens vom Periost entblösst hat, zwar nicht die frühzeitige gänzliche Entfernung des Knochens, wie sie Petersen[1]) für kleine Röhrenknochen empfohlen hat, wohl aber die rechtzeitige Entfernung, sobald der Verlauf zeigt, dass die Totalnekrose zweifellos eintreten wird, der späteren Sequestrotomie bei ausgebildeter Lade vorzuziehen.

1) Petersen, Ueber Operationen an den kleinen Röhrenknochen wegen acuter und chronischer Osteomyelitis. Archiv f. klinische Chirurgie. XXXII. Bd. 2. Heft. 1885.

Digitized by Google

VII.

Besprechungen.

1.

Die gonorrhoische Gelenkentzündung nach Beobachtungen der chirurgischen Universitätsklinik in der königl. Charité zu Berlin. Von Dr. Erich Bennecke, Assistenten der Klinik. Mit einem Vorwort von Dr F. König, ordentlicher Professor der Chirurgie, Geh. Medicinalrath. (Berlin 1899. Verlag von Aug. Hirschwald. N.-W. Unter den Linden 68. 52 S.)

Verfasser veröffentlicht in vorliegender Arbeit auf Veranlassung seines Chefs die in der Charité gemachten Erfahrungen über die Beziehungen der Gonorrhoe zu den Erkrankungen der Gelenke" aus der Zeit vom 1. December 1895 bis dahin 1897. In dieser Zeit sind im ganzen 56 Patienten (18 Männer, 38 Frauen) mit gonorrhoischen Gelenkerkrankungen dort in Behandlung gewesen. Verfasser bemühte sich 1, resp. 2 Jahre nach der Entlassung über das derzeitige Befinden jener Patienten Erkundigungen einzuziehen, was ihm bei $^3/_4$ der Patienten gelang, während sogar mehr als die Hälfte sich persönlich vorstellte.

Infolge dessen giebt diese Arbeit ein aus rein thatsächlichen Beobachtungen geschöpftes, recht anschauliches Bild von der vielgestaltigen Pathologie dieser so wichtigen Erkrankungen und den vielfach recht wenig befriedigenden therapeutischen Erfolgen in schwereren Fällen. Sie erfüllt in vollem Maasse das, was König im Vorwort als Zweck dieser Mittheilungen hinstellt: „Sie sollen die Aufmerksamkeit der Fachgenossen auf eine Reihe von Eigenthümlichkeiten richten, welche sich auf das zeitliche Auftreten und den Verlauf, zumal der multiplen Erkrankungen, beziehen. Im besonderen werden sie auch dazu beitragen, die Besonderheiten des Auftretens und des Verlaufes in einzelnen Gelenken und die Behandlung derselben, wir weisen unter anderen auf die Erkrankungen im Hüftgelenk hin, „allgemeiner bekannt zu machen."

Die Arbeit zerfällt in einen allgemeinen und einen speciellen Theil. Im ersteren schildert Verfasser nach einem kurzen geschichtlichen Ueberblick, in welchem vor allem die ätiologische Bedeutung des Genokokkennachweises in den Gelenken berührt wird, das klinische Bild der gonorrhoischen Gelenkerkrankungen und unterscheidet dabei mit König unter Zugrundelegung des pathologisch-anatomischen Befundes 4 Formen: Hydrops, serofibrinöse Entzündung, Empyem und phlegmonöse Entzündung. Die Pathologie derselben, vor allem der in der Charité am häufigsten beobachteten, schweren, phlegmonösen Form wird präcise, aber völlig ausgiebig behandelt. Die Besonderheiten der nicht seltenen polyarticulären Form, vor allem einiger sehr schwerer Spätformen werden alsdann noch hervorgehoben und schliesslich noch die nur selten beobachteten Complicationen (Iritis, Sehnenscheidenentzündung) gestreift. Die Schilderung der Therapie nimmt einen etwas breiteren Raum ein. Stets wurde die noch vorhandene Gonorrhoe mit milden Mitteln behandelt. Die Therapie der Gelenkerkrankung ist rein local; allgemeine oder innere

Digitized by Google

antirheumatische Mittel sind nutzlos. Sie bestand bei den exsudativen Formen meist in Punktion des Ergusses und Injection von einigen ccm 5 proc. Carbolsäurelösung nebst Immobilisirung des Gelenkes.

Hierbei heilten die leichteren Formen, Hydrops und reine serofibrinöse Entzündung stets, Empyeme meistens aus. Bei den phlegmonösen Formen warnt Verfasser vor zu eingreifenden Methoden: absolute Ruhigstellung des Gelenkes (mittels Gypsverband bei Knie-, Fuss, Hand- und Ellenbogengelenksentzündungen, mittels Gewichtextension bei Coxitis gonorrhoica!). Eisblase im Anfang und in der Folgezeit mehrmals wiederholter kräftiger Jodanstrich brachten die Schmerzen und die acuten Entzündungen meist zur Rückbildung. In späteren Stadien muss mit der grössten Vorsicht (sonst Schmerzen und Wiederaufflackern der Entzündung!) und grössten Geduld an die Mobilisirung der Gelenke gegangen werden mittelst passiver Bewegungen und, wenn diese nichts fruchten, mittelst Brisement forcé in Narkose und schliesslich medicomechanischer Nachbehandlung, welche zumeist ausserhalb des Krankenhauses vorgenommen wurde.

Die Prognose quoad functionem muss in jedem schweren Fall vorsichtig gestellt werden. Die Aetiologie wird auch insofern gestreift, als die Erfahrungen in der Charité ergeben, dass der Gonococcus für sich allein im stande ist, schwere Gelenkentzündungen zu verursachen. (In 27 untersuchten Fällen achtmal Gonokokkenbefund positiv!) Mischinfectionen mit Streptokokken, Staphylokokken und Kapselkokken sind häufig, zuweilen wurden überhaupt keine Bakterien im Exsudat gefunden. Eine Gelenkinfection kann in jedem Stadium der Gonorrhoe eintreten. Von 34 (männlichen) Patienten haben acht angegeben, dass die Arthritis in der 1. Woche einsetzte. Bei Frauen ist diese Bestimmung sehr schwierig, da der Anfang der Gonorrhoe bei ihnen schwer festzustellen ist. Die Diagnose kann fast in jedem Fall schon aus dem klinischen Bild, mit Sicherheit aus dem weiteren Verlauf gestellt werden. Wir sehen jede acute Gelenkentzündung bei einem Menschen, der an Tripper leidet, oder eben gelitten hat, für dringend verdächtig des gonorrhoischen Ursprungs an, wenn nicht eine andere Aetiologie offenkundig ist."

„Praktisch ergiebt sich die Nothwendigkeit, bei jeder acuten Gelenkentzündung nach einem Tripper zu fahnden und dessen eingedenk zu sein, dass auch die spätesten Stadien desselben, z. B. das der „Fäden" beim Mann, noch eine Gelenkaffection hervorrufen können."

In dem speciellen Theil stellt Verfasser die Beobachtungen bei den einzelnen Gelenken zusammen. Fast für jedes Gelenk stellt sich nicht nur das klinische Bild verschieden dar, sondern auch der Verlauf und die Folgen zeigen grosse Unterschiede. Infolge dessen ist auch die Therapie bei den verschiedenen Gelenken verschieden. Trotzdem finden sich natürlich gerade hier einige Wiederholungen auch aus dem allgemeinen Theil, doch gewinnen diese Abschnitte durch die Mittheilung der bei den Nachuntersuchungen der Patienten gewonnenen Resultate erhöhtes Interesse.

Auf genauere Schilderung dieser einzelnen Abschnitte muss hier füglich verzichtet werden, doch sei vor allem auf die Kapitel über das Knie- und das Hüftgelenk hingewiesen. Werthvoll ist auch im letzteren

Digitized by Google

die Mittheilung über einen Sectionsbefund einer an schwerer Coxitis gonorrhoica leidenden graviden Frau, die nach zwölfwöchentlicher Krankheitsdauer an doppelseitiger Pyelonephritis zu Grunde gegangen war. Hier fand sich sogar bei totaler Zerstörung des Gelenkknorpels eine markstückgrosse runde Perforation der Pfanne, welche in den ersten 5 Wochen vor der Aufnahme in die Charité und vor Anlegung des Extensionsverbandes entstanden sein musste.

Am Schlusse der Arbeit findet sich ein 256 Nummern enthaltendes Litteraturverzeichniss, welches bis auf's Jahr 1664 zurückgreift.

F. Heubach.

2.

Kriegschirurgen und Feldärzte des 17. und 18. Jahrhunderts. Von Prof. Dr. Albert Köhler. (Berlin 1899 bei Hirschwald. 8. 269 S. Mit 13 Portraits, 5 Abbildungen, 2 Plänen.)

Dies Geschichtswerk bildet den ersten Theil eines grösseren Werkes: „Die Kriegschirurgen und Feldärzte Preussens und anderer deutscher Staaten in Zeit- und Lebensbildern", welches von der Medicinalabtheilung des Kgl. Preuss. Kriegsministeriums herausgegeben wird, und bildet damit das 13. Heft ihrer Veröffentlichungen aus dem Gebiete des Militärwesens.

Die zu Grunde liegenden Acten der ehemaligen Pepinière, der jetzigen Kaiser Wilhelm-Akademie, auf der Preussens Militärärzte ihre Bildung allein empfangen haben, ehe es zur Gründung der Universität in Berlin kam, geben diesem Werke seinen Werth. Daneben hat das eingehende Studium der hinterlassenen Schriften unserer grossen Chirurgen früherer Zeit Herrn Prof. A. Köhler, der sich um ihre Sammlung und Auftreibung vor ihrem gänzlichen Untergang sehr verdient gemacht hat, viel Anhaltspunkte ergeben um uns in 12 Lebensbeschreibungen das Wirken und den Einfluss solcher Männer wie Matthäus Gottfried Purmann, Lorenz Heister, Lebrecht Schmucker, Ulrich Bilger und Christian Theden mit ihrer europäischen Berühmtheit ins Gedächtniss zurückzurufen. Manche fehlenden Daten liessen sich wohl noch aus den Kirchenbüchern ergänzen oder sicherer feststellen. Aber auch so ist dies ein verdienstliches Werk, da der Glanz der deutschen Chirurgie früherer Jahrhunderte nicht bloss im Auslande, sondern jetzt auch bei vielen unserer deutschen Professoren der Chirurgie vollständig vergessen ist.

Vorausgeht den Lebensbeschreibungen eine Einleitung, welche uns die schwierige Entwickelung der deutschen Chirurgie aus ihren beiden Gegensätzen darstellt. Auf der einen Seite stehen die gelehrten Professoren der Chirurgie, die, philologisch gebildet, oft jeder praktischen Erfahrung entbehren, nicht operirten und die Chirurgie nur als Nebenfach theoretisch vortrugen und in ihren Schriften verbreiteten, wie der als Botaniker berühmte Leonhard Fuchs und der als Physiologe vor allem bekannte Alb. v. Haller.

Auf der anderen Seite finden wir die wohlgebildeten und erfahrenen Praktiker, wie sie sich in der Noth der Zeit im Felde wie in den Stadtspitälern bildeten, Feldärzte wie der Ordensritter Heinrich v. Pfolspeundt, Hans v. Gersdorf, Spitalärzte

Digitized by Google

wie Fabricius Hildanus, Hironymus Brunswig, Gottlieb Purmann. Zu einer Verschmelzung der beiden Standpunkte kam es dann in Laurentius Heister, der nach 3 Feldzügen mit 27 Jahren Prof. der prakt. Chirurgie in Altdorf wurde und mit 35 Jahren seine berühmte Chirurgie von europäischem Ruf schrieb, das erste systematische Werk der Chirurgie nach dem Zeugniss von Benjamin Bell. Kleine geschichtliche Excurse dienen hier und da, um das oft sehr bunte Herumtreiben der Feldärzte in der Welt verständlich zu machen; wenn aber (S. 27) unter den Verdiensten des grossen Kurfürsten die Gründung der 3 Universitäten Königsberg, Duisburg und Frankfurt a. O. aufgezählt wird, so beruht das wohl auf einem Irrthum. Duisburg ist wohl 1655, aber Königsberg schon 1544 und Frankfurt a. O. 1506 gegründet.

Das Rückgrat für die Bildung der preussischen Militärärzte bilden die Vorläufer der Pepinière, der heutigen Kaiser Wilhelms-Akademie.

Kurfürst Friedrich III. legte 1694 für das Collegium medicum eine Anatomiekammer an.

Friedrich Wilhelm I. gründete 1713 das Theatrum anatomicum, an dem Männer wie Prof. Cassebohm lehrten, und baute 1709 als Pestkrankenhaus die Charité, die als unbenutzt 1710 zum Garnisonslazareth gemacht und 1726 ihrer jetzigen Bestimmung als Lehrinstitut übergeben wurde. Gleichzeitig wurde den Regimentsfeldscheerern erlaubt, innerlich und äusserlich zu kuriren, nachdem schon 1724 das Collegium med. in ein medico-chirurgicum verwandelt war. Als bei der Vergrösserung der Armee die Feldscheerer nicht ausreichten, verschaffte sich Friedrich d. Gr. durch I. L. Petit zwölf französische Chirurgen, die sich jedoch nicht als brauchbar bewährten.

Die Genehmigung zur Errichtung der Pepinière wurde nach vielen Verhandlungen erst 1795 ertheilt.

Als ein wesentliches Verdienst von Matthäus Gottfried Purmann habe ich früher (Dtsche. Zeitschr. f. Chir. Bd. XXXIX S. 339) hervorgehoben, dass er schon wiederholt mit Erfolg den Croupschnitt gemacht hat, also schon 150 Jahre, ehe ihn Bretonneau und Trousseau angeblich entdeckt haben, selbst lange, ehe in Frankreich Ende des 18. Jahrhunderts Caron für seine Einführung vergeblich gekämpft hat.

Schmucker bekam in der Schlacht bei Soor 1745 beim Verbinden einen Schuss durch das Knie und dann einen zweiten in die linke Schulter, in der Schlacht bei Prag einen Prellschuss gegen den linken Orbitalrand, so dass er bewusstlos vom Pferde fiel und 4 Tage lang Blut spuckte. Bei der Belagerung von Schweidnitz 1761 wurde er mit seinem ganzen Lazareth von den Oesterreichern gefangen genommen, wie Theden nach der Schlacht bei Leuthen 1757 auf dem Wege zum Lazareth von österreichischen Husaren und beim Feldzug in Polen 1759 von Kosaken. Das sind jedenfalls Zeichen, dass in Friedrich d. Gr. Kriegen die Chirurgen nicht erst zur Thätigkeit kamen, wenn „Victoria geblasen", wie das Gerede gegangen ist.

Der Schluss des ganzen dankenswerthen Werkes bildet eine actenmässige Darstellung der Gründung der Charité, welche durch die Pläne von Berlin aus den Jahren 1723 und 1737 illustrirt wird.

Prof. Dr. Edm. Rose.

Digitized by Google

Anzeigen litterarischer Neuigkeiten, welche der Redaction zugeschickt worden sind:

Revue de chirurgie. Réd. M. F. Terrier. Paris. Heft 5. 10. Mai 1899, enthält u. a.:
L. Bérard u. X. K. Delore, Ueber Ileus durch den Meckel'schen Divertikel.
S. Coelho, Ueber Entfernung des Gasser'schen Knotens mit Herausreissen des Trigeminus.
A. Podrez, Ueber Herzchirurgie.
E. Marandon de Montyel, Ueber Delirien nach Operationen.
G. Mahe, Ueber einen complicirten Unterkieferbruch.

Bulletin of the Johns Hopkins Hospital. Baltimore. Vol. X. No. 97. April 1899, enthält u. a.:
Arbeiten von Robert Reuling, Arthur Herring und W. T. Howard über Gascysten im Gehirn durch den Bacillus aerogenes capsulatus mit Abbildungen.

La Clinica Chirurgica. Anno VII. Milano. No. 4. 30. April 1899, enthält u. a.:
Rinaldo Cassanello, Ueber Kiefercysten.
Nasi, Carlo, Ueber Laryngofissur und
Eugenio Casati, Ueber permanente Kniescheibenluxation.

Deutsche Aerztezeitung. Red. von Stadelmann. Berlin 1899, Heft 1 u. 2, enthält u. a.:
C. Bayer, Ueber Repositionshindernisse bei manchen Brüchen d. Cond. ext. hum.

Die Therapie der Gegenwart. Red von Klemperer. Berlin. 5. Heft. 40. Jahrg. Mai 1899, enthält u. a.:
Emil Kraus, Ueber Tetanustherapie.
Th. Gluck, Ueber Kehlkopfchirurgie.
C. Posner, Ueber terminale Hämaturie.

Archiv für experimentelle Pathologie. Red. von Naunyn und Schmiedeberg, enthält u. a.:
Meyer und Baum, Zur Theorie der Alkoholnarkose.
Rolly, Ueber die Wirkung des Diphtheriegiftes auf das Herz.

Festschrift zum 100jähr. Bestehen der Leipziger med. Klinik. Leipzig, F. C. W. Vogel. 1899 (zugleich LXIV. Bd. des Deutschen Archivs f. klin. Medicin), enthält u. a.:
Ernst Hankel, Stichverletzung der Aorta.
A. Westphal, Ueber Syringomyelie.
W. Rosenblath, Ueber Hirnerschütterung.
Wilh. Hallwachs, Ueber Myocarditis bei Diphtherie.
Paul Schichhold, Ueber Typhusbacillen im Harn.
Walter v. Oettingen und Carl Zumpe, Tetanusbacillen in den Organen.
Oswald Vierordt, Ueber Pneumokokkenempyeme.

Transactions of the American Dermatological Association. Report v. John Bowen. Concord. 1889.

N. Rüdinger, Cursus der topographischen Anatomie. 4. Aufl. Bearbeitet von Wilh. Höfer. München. 8. bei Lehmann. 1899. 221 S. mit 82 zum Theil in Farben ausgeführten Abbildungen.

Veröffentlichungen aus dem Gebiete des Militärsanitätswesens. Herausgegeben von der Medicinalabtheilung des Kgl. Preuss. Kriegsministeriums. 13. Heft. Kriegschirurgen und Feldärzte des 17. u. 18. Jahrhunderts, von Prof. Dr. Alb. Köhler. Berlin 1899 bei Hirschwald. Mit 13 Porträts, 5 Abbildungen u. 2 Plänen.

Röntgenstrahlen. Ihre Verwendung und ärztliche Praxis. München, bei Voltohm. Elektr. G. S.

Mikroskope. No. 38. Ernst Leitz. Optische Werkstätte. Wetzlar 1899.

Konrad Brunner, Erfahrungen und Studien über Wundinfection und Wundbehandlung. III. Theil. Frauenfeld, bei J. Huber. Die Begriffe Pyämie und Septikämie im Lichte der bakteriologischen Forschungsergebnisse. 8. S. 110.

F. Terrier und H. Hartmann, Chirurgie de l'estomac. 8. Paris 1899 bei Steinheil. Mit 139 Abbildungen. 368 S.

Edmund Rose.

Digitized by Google

VIII.

Aus der chirurgischen Klinik von Prof. Kocher in Bern.

Experimentelle Beiträge zur Aetiologie und Therapie der Epilepsie.

Von

Dr. H. Ito aus Japan.

(Mit 6 Abbildungen.)

Bereits vor einer Reihe von Jahren hat sich Professor Kocher in Bezug auf die Entstehung der epileptischen Anfälle auf Grund seiner reichlichen klinischen Erfahrung folgendermaassen geäussert: „Wir fassen also den epileptischen Insult, wie er am Menschen zur Beobachtung kommt, namentlich bei der Jackson'schen Epilepsie auf als eine durch plötzliche intracranielle Druckschwankungen und daherige Circulationsstörungen zustandegekommene Commotio Cerebri bei abnormer, anatomisch begründeter Erregbarkeit gewisser Gehirnabschnitte, speciell im Bereich der Hirnrinde."

Nach ihm gehört zur Disposition zur Epilepsie neben der gesteigerten Reizbarkeit des Gehirns im allgemeinen und in Form isolirter localer anatomischer Veränderungen die bleibend oder vorübergehend vermehrte Spannung des Liquor cerebralis, und namentlich bedingt dabei die Plötzlichkeit der Druckveränderung und daherige Circulationsstörung innerhalb der Schädelhöhle den Reiz auf die krankhaft erregbare, anatomisch veränderte Rindenpartie.

Auf die Anregung von Professor Kocher habe ich diesbezügliche Thierexperimente angestellt. Die Versuchsanordnungen sind ja klar: man misst an den Versuchsthieren vorher die Spannung der Cerebrospinalflüssigkeit und macht dieselben auf irgend eine Weise künstlich epileptisch. Wenn die Thiere epileptisch geworden sein sollten, bestimmt man die Spannung wieder und vergleicht die Werthe beider Messungen. Schliesslich kann man die epileptischen Thiere operativer Druckentlastung des Gehirns unterwerfen und deren Wirkung auf die Anfälle constatiren.

Digitized by Google

I. Wie hat man die Thiere künstlich epileptisch gemacht, und was für Thiere hat man dazu gewählt?

Für mich ist es vor allem von grösstem Belang, zu wissen, wie es sich mit diesen Fragen verhält. Diesbezügliche Erörterungen möchte ich hier folgen lassen.

Kellie stellte Versuche an mit Schafen und Hunden, Piorry mit Hunden, und beide sahen nach reichlicher Blutentziehung sehr häufig Zuckungen eintreten.

Schon Travers hob die Aehnlichkeit der Krämpfe nach Blutverlust mit denen der Eklampsie hervor, doch war Marshall Hall der erste, der grösseres Gewicht auf ihre Uebereinstimmung mit fallsüchtigen Anfällen überhaupt legte. Er trat der Frage nach dem centralen Ausgangspunkt der Fallsucht selbst nahe, aber er war nicht zu allen Zeiten gleicher Ansicht über die Quelle der Krämpfe nach Blutverlusten. Er findet dieselbe erst im Gehirn, aber als er später bei einem Schafe Krämpfe auftreten sah, nachdem diesem das Rückenmark durchschnitten und dann erst die Carotiden geöffnet waren, verlegt er sie in das Rückenmark.

Astley Cooper unterband an einem Kaninchen die Carotiden; Athmung und Herzbewegung wurden beschleunigt, aber keine andere Wirkung erzeugt. Die Wirbelschlagadern wurden 5 Minuten lang mit dem Daumen comprimirt, die Luftröhre aber völlig frei gelassen. Die Athmung stockte fast auf der Stelle, es traten Zuckungen ein, das Thier verlor das Bewusstsein und schien todt zu sein. Der Druck ward aufgehoben, und es kam mit einer krampfhaften Inspiration wieder zu sich. Es lag auf einer Seite, machte heftige, zuckende Bewegungen, athmete mühsam, und das Herz schlug mit Schnelligkeit. Nach 2 Stunden hatte es sich erholt, aber sein Athmen blieb erschwert. Der Druck wurde fünfmal mit demselben Erfolge wiederholt.

Er erzählt, dass bei einem anderen Kaninchen nach Unterbindung der Vertebrales die Zuckungen sich erst dann einstellten, als die Carotiden auch noch unterbunden wurden.

Er unterband auch einem Hunde beide Carotiden und Vertebrales. Das Thier schien danach ohne Empfindung, wie berauscht, athmete schwer, die Pupillen waren erweitert, es fiel auf die Seite und hatte Zuckungen. Nach zweitägiger Betäubung und allgemeiner Lähmung erholte sich das Thier und wurde ein guter Haushund, bis Cooper ihn nach 9 Monaten tödtete, um seine Schlagadern einzuspritzen. Zahl und Grösse der Anastomosen war ausserordentlich.

Panum wiederholte den Versuch Cooper's und entdeckte einen Umstand, welcher aufklärt, warum der Hund am Leben blieb. Nachdem er beide Carotiden und Vertebrales unmittelbar hinter einander zugeschnürt hatte, bekam der Hund Zuckungen und wurde ohnmächtig. Nach einiger Zeit öffnete das Thier die Augen wieder und lag nun 4 Stunden lang ruhig, athmete sehr tief und langsam, aber regelmässig, und obgleich sehr matt, konnte es doch stehen, wenn man es aufhob. Die Injection der Schlagadern des getödteten Thieres ergab, dass die Arteriae vertebrales beim Hunde zwischen dem 2. und 3. Halswirbel sehr starke

Digitized by Google

Zweige zum Rückenmark abgeben, die sich miteinander verbinden und einen gemeinschaftlichen Stamm bilden, der gegen das Hirn hinaufsteigend sich weiter oben abermals in 2 Zweige theilt, die zur Bildung der Arteria basilaris beitragen.

Mayer sah bei einer Taube nach der gleichzeitigen Unterbindung der Carotiden und Flügelschlagadern den Tod unter Convulsionen und tetanischen Stössen, wobei die unterbundenen Gefässe zerrissen, eintreten. Bei einem Pferde, dem er die Carotiden unterband, folgten Schwäche des Auges, Schwindel, Zusammenfallen, wie vom Blitze getroffen, Schäumen, Convulsionen, Raserei und nach kurzem Tetanus der Tod, 58 Minuten nach der Operation. Beim Pferde wird die Arteria basilaris nicht durch die Vereinigung der Wirbelschlagadern, sondern der Arteriae occipitales im Foramen magnum gebildet; die Vertebrales treten zwar umfänglich in den Wirbelkanal ein, werden aber fadenförmig, ehe sie in die Schädelhöhle gelangen.

Kussmaul und Tenner beobachteten ausnahmslos heftige und allgemeine Zuckungen bei der Verblutung zahlreicher Hunde, Katzen und Kaninchen. Nach reichlichen Versuchen stellen sie sich die Sache so vor: „Das 1. Glied in der Kette der Erscheinungen des fallsüchtigen Anfalles stellt die unmittelbare oder reflectorische Reizung des Centrum spinale dar, welches die Muskeln des Nackens und der Stimmritze in Contraction setzt, womit denn gleich das 2. Glied gewonnen wird. Das dritte ist die Compression der Halsvenen (Sphagiasmus) durch die zusammengezogenen Nackenmuskeln (Trachelismus) und Asphyxie durch den Glottiskrampf (Laryngismus). In 4. Reihe brechen erst Bewusstlosigkeit, Unempfindlichkeit und die allgemeinen Zuckungen als Folge der venösen Blutüberfüllung des Gehirns und der Asphyxie aus. Die unvollständigen Anfälle gehen hauptsächlich aus dem Trachelismus, die vollständigen aus Trachelismus mit Laryngismus hervor.“ Und sie kommen zum allgemeinen Schlusse: „Die Krämpfe, welche bei der Verblutung warmblütiger Thiere und des Menschen eintreten, gleichen denjenigen, welche bei der Fallsucht beobachtet werden. Krämpfe von derselben Form treten ein, wenn das Gehirn plötzlich seines rothen Blutes beraubt wird, wie dies bei der Unterbindung der grossen Schlagaderstämme des Halses der Fall ist. Fallsuchtartige Krämpfe werden gleichfalls erzielt, wenn das arterielle Blut rasch die venöse Beschaffenheit annimmt, wie dies bei der Unterbindung der Luftröhre geschieht. Es ist in hohem Grade wahrscheinlich, dass der Eintritt der Krämpfe in diesen Fällen abhängt von der plötzlich unterbrochenen Ernährung des Gehirns. Es ist nicht bedingt durch die veränderten Druckverhältnisse, unter die das Gehirn gestellt wird. Die fallsüchtigen Krämpfe bei der Verblutung gehen nicht vom Rückenmark aus; sie gehen auch nicht vom Grosshirn aus; ihr Centralherd ist vielmehr zu suchen in den excitabeln Bezirken des Gehirns, welche hinter den Sehhügeln gelegen sind. Anämie der vor den Grosshirnschenkeln gelegenen Hirntheile bedingt beim Menschen Bewusstlosigkeit, Unempfindlichkeit und Lähmung; wenn Krämpfe dabei entstehen, so müssen auch excitable Theile hinter den Sehhügeln Veränderungen erlitten haben. Die Erscheinungen des unvollkommenen fallsüchtigen Anfalles lassen sich aus Veränderungen des Grosshirns allein herleiten, die Erscheinungen des

Digitized by Google

vollkommenen Anfalles dagegen setzen eine Veränderung des ganzen Gehirns voraus. Die Krämpfe in der Fallsucht sind mit Recht als Cerebrale zu bezeichnen, und das Rückenmark spielt dabei wahrscheinlich nur die Rolle eines Leiters, wobei es die Anstösse, die es vom Gehirn her empfängt, den Muskeln übermittelt. Umschriebene anatomische Veränderungen des Gehirns oder Veränderungen von längerer Dauer können die nächste Ursache epileptischer Anfälle nicht darstellen, wohl aber fallsüchtige Zustände bedingen (zur Fallsucht disponiren). Die plötzlich aufgehobene Ernährung ist nur eines der Momente, wodurch das Gehirn in jenen eigenthümlichen inneren Zustand geräth, der sich als fallsüchtiger Anfall offenbart. Die arterielle Congestion des Gehirns scheint nicht im stande zu sein, andere als Lähmungserscheinungen hervorzurufen. Die venöse Congestion des Gehirns, sowie die arteriell-venöse Congestion bedingen Zustände, welche eher den apoplektischen, als den epileptischen einzureihen sind. Es ist wahrscheinlich, dass gewisse Formen der Fallsucht in einem Krampfe der Gefässmuskeln der Gehirnarterien beruhen. Der fallsüchtige Zustand, der zu den Anfällen disponirt, nimmt bald das ganze Gehirn ein, bald nur einzelne Bezirke, von denen aus das übrige Gehirn in denjenigen veränderten Zustand gebracht wird, welcher dem fallsüchtigen Anfall zu Grunde liegt. Die Medulla oblongata scheint als Ursprungsstelle der Glottisverengerer und der vasomotorischen Nerven häufig den Ausgangspunkt eclamptischer und epileptischer Anfälle darzustellen."

Einen eifrigen Verfechter fand diese Lehre von Kussmaul und Tenner in H. Nothnagel. Er stellte zunächst fest, „der centrale Ausgangspunkt der allgemeinen Körperconvulsionen — wenn man diesen Ausdruck gebrauchen will, das Krampfcentrum — ist in der Substanz des Pons zu suchen", und modificirte die Lehre derart, dass der epileptische Anfall durch von einander unabhängige, coordinirte Erregung zweier Centren bedingt sei — des Gefässverengernden am Boden des 4. Ventrikels und des in der Varolsbrücke enthaltenen Krampfcentrums. Nach ihm wird das epileptische Coma durch eine Erregung des vasomotorischen Centrums speciell für die Hirngefässnerven bedingt; es gehen nun die Erregungen beider Centren in gegenseitiger Unabhängigkeit nebeneinander her, und im weiteren Verlaufe des Insults werden Bewusstlosigkeit und Krämpfe durch venöse Hyperämie erzeugt, resp. unterhalten.

Heubel's Versuch in Bezug auf das Verhalten des Krampfcentrums des Frosches gegen gewisse Arzneistoffe fiel im ähnlichen Sinne aus: „Somit wirkt der Reiz auf das Organ, welches er direct trifft, d. h. auf die Medulla oblongata oder vielmehr auf bestimmte Ganglienzellen derselben erregend ein, während gewisse Funktionen der von der Reizungsstelle entfernteren Centralorgane, und zwar des Rückenmarkes, sowie der vor der Medulla oblongata gelegenen Gehirntheile namentlich des Grosshirns, ohne vorhergehende Funktionssteigerung eine mehr oder weniger bedeutende Depression erfahren."

Die anatomischen Verhältnisse des verlängerten Markes brachten Schroeder van der Kolk auf die Idee, den Ausgangspunkt der Epilepsie dahin zu verlegen aus dem Grunde, weil dieselben anscheinend am meisten zur gleichzeitigen Uebertragung reflectorischer Bewegungs-

Digitized by Google

impulse auf beide Körperhälften geeignet sind. Er fand zur Bestätigung seiner Ansicht in allen Leichen von Epileptischen nach längerem Bestehen der Krankheit neben zahlreichen inconstanten Veränderungen die Capillaren der Medulla oblongata erweitert und ihre Wände verdickt. Nach ihm sind die Ganglien der Medulla oblongata mit einer Leydener Flasche oder mit dem elektrischen Organe gewisser Fische zu vergleichen. Der epileptische Anfall wäre darnach dem aus der Flasche springenden Funken oder der Entladung des elektrischen Organes an die Seite zu setzen, und die Ganglien würden in den Intervallen gleichsam für neue Explosionen geladen. Er nahm an, dass die erhöhte Thätigkeit der Ganglienzellen in der Medulla oblongata ihren Einfluss auch auf die vasomotorischen Nerven des Gehirns erstrecke und der dadurch gestörte Blutumlauf der Grund sei, weshalb während eines epileptischen Anfalles das Bewusstsein verloren gehe.

Landois behauptete, dass bei Kaninchen allgemeine Convulsionen durch Verschluss der Halsvenen hervorgerufen werden können, und glaubte nun, eine physiologische Ergänzung der pathologisch-anatomischen Beobachtung Schroeder's gefunden zu haben. Es gelang Hermann und Escher, bei Katzen durch Compression der grossen Venen, die das Blut vom Hirn zurückführen, dieselben Symptome hervorzurufen, welche durch Verschluss der zuführenden Arterien bewirkt werden; sie sagen darnach: „Es unterliegt wohl nun keinen Zweifel mehr, dass die letzte Ursache beider Krampfarten dieselbe, nämlich die von Kussmaul und Tenner angedeutete, von Rosenthal bestimmt ausgesprochene, der veränderte Gasgehalt gewisser Hirnbezirke ist.“ Rosenthal kam nämlich bei Untersuchungen über Athembewegungen zum Schluss, „dass jedesmal, wenn in den Gefässen des respiratorischen Centralorganes nicht vollkommen mit Sauerstoff gesättigtes Blut kreist, in den Ganglien dieses Organes Bewegungseffecte ausgelöst werden, welche je nach dem Sauerstoffgehalt des Blutes verschieden gross ausfallen.“

O. Nasse verdrängte das Blut aus dem Gehirn vollständig durch Kochsalzlösung und sah die nach einfacher Compression der Arterien eintretenden Krämpfe ausbleiben. J. Rosenthal meinte dagegen, dass die dabei injicirte Flüssigkeit die Erregbarkeit des Nervensystems rascher aufhebe, als es zur Erregung desselben komme. Jolly sah aber sowohl bei Einleitung von destillirtem Wasser als von Kochsalzlösung in die Carotis, während jede Blutzufuhr zum Gehirn abgeschnitten war, wohl ausgebildete allgemeine Krämpfe eintreten.

Nach Langendorff und Zander gelingt es, an Kaninchen durch periphere Vagusreizung und den damit verbundenen Herzstillstand Kussmaul-Tenner'sche Krämpfe hervorzurufen, wenn die Thiere mit einer mässigen Chloraldose vergiftet sind: „Es entwickelt sich nämlich 10—15 Secunden nach Beginn der diastolischen Ruhe ein completer epileptischer Anfall.“

P. Ferrari konnte bei Hunden einen grossen Theil des gesammten Sinusgebietes, z. B. alle Sinus des Schädeldaches undurchgängig machen, ohne dass die Funktion des Gehirnes Schaden nahm; erst die Verlegung sämmtlicher Abflusswege des Blutes aus dem Schädel tödtete rasch die Thiere, meist nach Vorausgang eines epileptischen Anfalles.

Digitized by Google

Riesinger kommt zum ähnlichen Schluss, „dass auch eine möglichst weitgehende Hemmung des Blutabflusses aus der Schädelhöhle wenigstens unmittelbar keine Krämpfe auslöst.“

Fredericq beobachtete, dass bei Kaninchen, denen beide Vertebrales und eine Carotis unterbunden waren, Verschluss der 2. Carotis, wenn derselbe mehrere Male nach einander für kurze Zeit wiederholt worden war, minutenlang ertragen wurde, ohne die Kussmaul-Tenner'schen Krämpfe und den Tod herbeizuführen; diese Erscheinung soll nach ihm auf einer collateralen Erweiterung anderer Subclaviaäste neben den unterbundenen Vertebrales beruhen.

Dass aber der Pons und die Medulla oblongata die alleinige Centralstation für die Entstehung epileptischer Anfälle bilden soll, ist wenigstens zweifelhaft geworden im Hinblick auf den durch die späteren Untersuchungen gelieferten Nachweis, dass einerseits auch das Rückenmark für sich allein Körperkrämpfe erzeugen kann, und anderseits die Erstickungskrämpfe bei Erhaltenbleiben der Grosshirnhemisphären mannigfaltiger und ausgiebiger sind, als nach Abtragung derselben. Freusberg gelangte zu dem Satze, dass auch vom isolirten Rückenmarke bei Verblutung und Erstickung Krämpfe auftreten, dass auch dieses als Ausgangsort allgemeiner Convulsionen anzusehen ist. Luchsinger zeigte, dass ein dem Kussmaul-Tenner'schen entsprechender Versuch sich auch am Rückenmark anstellen lässt, am besten an der Katze. Die beiden Forscher wiesen ferner nach, dass die bei Vergiftung mit gewissen Stoffen auftretenden Krämpfe nicht von der Medulla oblongata allein aus, sondern ebenso vom isolirten Rückenmarke aus entstehen. Auch v. Schroff ist der Ansicht, dass sogenannte Krampfcentra noch unterhalb der Medulla oblongata im Rückenmark vorhanden sind. Freusberg zeigte weiter, dass die Strychninwirkung in denjenigen Muskelgebieten, welche vom isolirten Rückenmarke innervirt werden, sogar früher auftritt als in den übrigen. Högyes sieht die Ursache der Krämpfe in Erregung der vorderen Hirntheile: „Bei den oben geschilderten Experimenten treten zwar in einzelnen Fällen, in denen die Hemisphären exstirpirt wurden, allgemeine Krämpfe auf, aber in der Mehrzahl derselben nicht, und im ersteren Falle sind sie sehr geringen Grades. Wenn hingegen einzelne Theile des Mittelhirns entfernt werden, so bleiben die allgemeinen Krämpfe ganz aus.“

Ein wenig früher als Kussmaul und Tenner gelang es Brown-Séquard, eine dauernde Epilepsie bei Meerschweinchen künstlich zu erzeugen. Durch Verletzung des Rückenmarkes, wobei dasselbe zur Hälfte oder ganz durchschnitten wurde oder einen einfachen Stich erhielt, Läsion der Medulla oblongata, der Pedunculi cerebri, der Corpora quadrigemina, eines oder beider Nervi ischiadici oder dessen Hauptastes Nervus popliteus internus und schliesslich durch Amputation eines Beines konnte er, nachdem nach der Verletzung eine gewisse Zeit verstrichen war, an den Versuchsthieren epileptische Krämpfe constatiren. Dieselben treten entweder spontan oder bei Reizung einer bestimmten Körperregion auf. Diese sogenannte „Zone épileptogène“ befindet sich auf derselben Seite der Verletzung, nimmt einen Theil des Gesichtes und des Halses ein und zeichnet sich durch Anästhesie aus; sie liegt an der der Verletzung entgegengesetzten Seite, wenn Hirnschenkel oder Vierhügel den Angriffspunkt

Digitized by Google

bildeten; nach Valtat und Brown-Séquard kann sie auch bei einseitiger Läsion doppelseitig auftreten. Die Anfälle bestehen in klonischen Convulsionen fast sämmtlicher Musculatur des Kopfes, des Rumpfes und der Glieder mit Ausnahme der gelähmten Muskeln. Das Thier scheint das Bewusstsein verloren zu haben oder wenigstens die Sensibilität, und wenn der Anfall lange gedauert hat, befindet sich dasselbe im Zustande des Stupors und zeigt grosse Abneigung gegen die willkürlichen Bewegungen. Manchmal wird diese Epilepsie erblich: es giebt bei Jungen auch eine epileptogene Zone, ohne dass sie selbst vorher verletzt waren. Nach längerer Zeit verliert sich dieser Zustand der Thiere, und auch die epileptogene Zone schwindet. Brown-Séquard erhielt Anfälle, auch nachdem er den Thieren das Grosshirn, das Kleinhirn und einen Theil der Protuberantia und der Medulla oblongata abgetragen hatte. Die Epilepsie infolge der Verletzung des Nervus ischiadicus war nicht bloss bei Meerschweinchen beobachtet worden, sondern Brown-Séquard selbst hat dieselbe bei Kaninchen, und Trasbot bei Katzen constatirt; Dickson ist es gelungen, bei einem Kaninchen durch halbseitige Durchschneidung des Rückenmarkes Epilepsie zu erzeugen. Brown-Séquard meint: „que la moelle épinière, chez les animaux, peut être la cause (je ne dis pas le siège) d'une affection épileptiforme", aber in Bezug auf den Ausgangspunkt der Epilepsie ist er folgender Ansicht: „L'épilepsie semble consister essentiellement dans un accroissement d'excitabilité réflexe de certaines parties de l'axe cérébro-spinal et dans la perte du contrôle que, dans les conditions normales, la volonté possède sur la faculté réflexe. La base de l'encéphale et, spécialement, la moelle allongée, est le siège le plus fréquent de cet accroissement d'excitabilité réflexe, d'où il suit que cette partie du centre nerveux est le siège ordinaire de l'épilepsie."

Brown-Séquard behauptet, dass der Anfall unter dem Einflusse einer Reizung der Schleimhaut des hinteren Abschnittes des Mundes durch einen Kohlensäurestrom angehalten werde; er bestätigte zwar die Rosenthal'sche Angabe, dass die künstliche Respiration die Strychninwirkung aufzuheben vermag, verwarf aber dessen Erklärung: nicht die übergrosse Arterialisirung des Blutes sei die Ursache davon, sondern die mechanische Reizung der Ausbreitung der Vagi in den Bronchien und des Phrenicus und anderer Nerven in dem Zwerchfell, hervorgebracht durch die gewaltsame Eintreibung der Luft, so dass die Thätigkeit der motorischen Centren, welche bei dem epileptischen Anfall, bei der Strychninvergiftung oder bei grossen plötzlichen Blutverlusten in Anspruch genommen wird, gehemmt werde. Diese Behauptung wird aber von Filehne entschieden in Abrede gestellt. Auch Leube konnte constatiren, dass ein Ueberfluss an Sauerstoff im Körper die Wirkung des Strychnins verhindert, und Uspensky hat ebenfalls nachgewiesen, dass die künstliche Respiration die Wirkung solcher Gifte wie Pikrotoxin etc. aufzuheben im stande ist, bei welchen die Krämpfe einen ausgesprochenen reflectorischen Charakter zeigen. Dagegen meint Rossbach: „die künstliche Respiration aber hat weder einen Einfluss auf die Erhaltung des Lebens der strychnisirten Thiere, noch auf die Intensität und Dauer der Strychninkrämpfe." Jochelsohn hat unter Rossbach's Leitung zahlreiche Versuche über die Wirkung der Apnoe auf den Verlauf der Strychninvergiftung angestellt und be-

Digitized by Google

hauptet, dass die Krämpfe dadurch nicht verhindert werden, und das Leben nur um 3—4 Stunden verlängert werden kann.

Schiff hat den Brown-Séquard'schen Versuch wiederholt und die Krämpfe bei Hunden schon mehrfach nach Verletzung des Cervicalmarkes, und zwar bereits nach der ersten Woche beobachtet. Er konnte bei Hunden während der Anfälle die Bewusstlosigkeit nicht constatiren, und der Vergleich mit der Epilepsie sei nach ihm nicht zulässig. Er sagt: „Ich habe diese Hyperkinesie auch bei Fröschen und sogar schon wenige Minuten nach querer Durchschneidung des Rückenmarkes beobachtet, es scheint mir, dass analoge Zustände bei Vögeln vorkommen, aber am ausgebildetsten und heftigsten sah ich sie immer bei Meerschweinchen..... Es scheint mir, dass einige Thiere, z. B. Rana esculenta (nicht temporaria und oxyrhyncha) verwandte Erscheinungen selbst nach Durchschneidung mehrerer Nervenwurzelpaare oder der grossen Nervenplexus an der Wirbelsäule darbieten können."

Laborde hat der biologischen Gesellschaft zu Paris 2 Frösche vorgestellt, bei denen eine Hautreizung genügt, um epileptische Krampfanfälle hervorzurufen. Bei dem einen Frosch war ein Theil des Hirns exstirpirt; bei dem anderen war nur eine engbegrenzte Läsion durch einfachen Stich der Corpora restiformia vorhanden.

Westphal hat folgende Methode der künstlichen Erzeugung von Epilepsie bei Meerschweinchen entdeckt: „Wenn man einem Meerschweinchen einen Schlag oder eine Anzahl von Schlägen auf den Schädel applicirt, sei es vermittelst eines kleinen Hammers — ich bediente mich des umgekehrten Percussionshammers — wobei der Kopf fest gegen die Unterlage angedrückt wird, oder indem man einfach das Thier mit dem Schädel gegen einen harten Gegenstand schlägt, so erfolgt eine Anzahl allgemeiner Convulsionen von ganz demselben Charakter wie die hervorgerufenen oder spontanen Attaquen der nach Brown-Séquard künstlich epileptisch gemachten Thiere. Der Anfall erfolgt entweder unmittelbar nach den Schlägen auf den Schädel oder eine Reihe von Secunden bis 1 Minute später." Nach diesem „Klopfversuch" scheint nach ihm ein Zeitraum von 4—5 Wochen verstreichen zu müssen, bevor man einen vollständigen Anfall hervorbringen kann; um übrigens die Affection hervorzubringen, ist es nicht einmal nöthig, dass der Klopfversuch selbst einen Krampfanfall unmittelbar zur Folge habe: wenn man nämlich die Gewalt schwächer einwirken lässt — wobei dann nur eine leichte Betäubung des Thieres zu bemerken ist, ohne Spur eines Krampfes — so vermag dasselbe gleichfalls den späteren dauernden epileptischen Zustand mit ganz denselben Charakteren zu acquiriren. Am leichtesten ist der Klopfversuch bei ganz jungen Thieren, da bei ihnen eine sehr geringe Einwirkung genügt; er meint noch, die Affection tritt um so schneller ein, je häufiger man in kurzen Zwischenräumen den Klopfversuch angestellt hat. Die Dauer des epileptischen Zustandes ist verschieden; bei manchen Thieren ist er durch viele Monate hin (6 Monate und darüber) zu constatiren, bei anderen erlischt die eigenthümliche Fähigkeit der epileptogenen Zone 6—8 Wochen nach dem Auftreten des ersten Anfalles. Es kommt ab und zu vor, dass man zu einer Zeit durch Reiz der epileptogenen Zone keinen Anfall mehr bewirken kann, und nach einigen Tagen

Digitized by Google

diese Möglichkeit wiedergekehrt ist. Er hat einmal längere Zeit nach Verletzung des Rückenmarkes in der Dorsalgegend bei einem Hunde auf Reiz unvollkommene Attaquen beobachtet. Er constatirte constant eine Läsion der Medulla oblongata oder des oberen Cervicalmarkes, indem man auf Querschnitten sehr zierliche kleine Hämorrhagien wahrnahm; somit dürfte es nach ihm angemessener sein, zur Erklärung dieser späteren, nach dem Klopfversuche eintretenden Epilepsie die Hämorrhagien in der Medulla spinalis heranzuziehen. Schliesslich bemerkt er jedoch: „Wenn man daher die Anfälle der Meerschweinchen als epileptische bezeichnet, so muss man, glaube ich, eingedenk sein, dass damit über den Zustand des Bewusstseins während derselben nichts ausgesagt wird, und die Anfälle den klassischen nicht ohne weiteres gleich gesetzt werden dürfen."

Brown-Séquard konnte nun durch Schläge auf den Kopf, Meerschweinchen epileptisch werden lassen, auch nachdem das Hirn entfernt war. Rückenmarksverletzung führt um so eher zur Epilepsie, je näher sie — zwischen dem 5. Lendenwirbel und dem 1. Cervicalwirbel — dem letzteren gelegen ist. Deshalb nimmt er wie auch Westphal an, dass es die der Medulla oblongata benachbarten Markportionen sind, deren Störungen die Epilepsie bewirken. Vulpian ist derselben Ansicht, indem er sagt: „S'il s'agit d'un cobaye atteint d'épilepsie expérimentale, et chez lequel on provoque un accès en froissant mécaniquement la zone épileptogène, on peut admettre que l'irritation, ainsi produite, va exciter la région cervicale supérieure de la moelle et le bulbe rachidien d'une façon spéciale, et déterminer secondairement, dans diverses parties de l'axe cérébro-spinal, des modifications qui se traduisent par les perturbations fonctionnelles observées."

In Bezug auf die Erblichkeit der künstlich erzeugten Epilepsie bei Meerschweinchen leitet Obersteiner das Gesetz ab, dass diejenige der Mutter die Jungen mehr schädigt als die des Vaters, dass aber ausser Epilepsie auch Schwäche, Parese und eine der neuroparalytischen ähnliche Augenaffection vorkommen. Der Anfall wird nach ihm gewöhnlich von der Bewusstlosigkeit, einem stuporösen Zustande, noch um eine merkbare Zeit überdauert. In der Regel verschwindet nach Monaten wieder die Tendenz zu den Anfällen, aber er meint: „Ich muss die Wiederherstellung eines vollkommen normalen Zustandes, nachdem das Thier einmal epileptisch gewesen, sehr in Zweifel ziehen, denn für's erste habe ich nach Jahren, wenn die Thiere schon gesund schienen, spontan oder auf Reizung einen Anfall eintreten gesehen, und für's zweite sind die Jungen von bereits geheilten Thieren ebenso häufig, wenn nicht häufiger, hereditär belastet, als die Jungen noch mitten in dem Krankheitsprocesse stehender Thiere."

Gegen den Einwand, dass die Meerschweinchenepilepsie nichts mit der menschlichen gemein habe, tritt Binswanger bestimmt auf, mit der Behauptung: „darauf lässt sich erwidern, dass sowohl Bewusstseinsverlust, als auch tonische und klonische Zuckungen das Bild der Anfälle zusammensetzen, dass also die weitgehendsten Analogien mit der menschlichen Epilepsie bestehen; freilich muss zugegeben werden, dass auch „rudimentäre" Anfälle zur Beobachtung kommen, und dass die Wiederholung dieser Versuche bei Kaninchen und Katzen sehr häufig ohne

Digitized by Google

Erfolg geblieben sind. Noch unsicherer sind die Versuchsergebnisse beim Hunde."

Meerschweinchen wurden nach Svetlin nicht epileptisch, wenn sie vorher mit einer bestimmten Dose Atropin behandelt waren; erhielten sie das Atropin, nachdem sie nach der Operation epileptisch geworden waren, so schwanden die Krämpfe binnen 2 bis 3 Wochen.

Unterwirft man Thiere den Drehungen einer Centrifugalmaschine, auf der man sie radiär befestigt hat, so tritt nach Salathé, wenn der Kopf peripher steht, Hyperämie, wenn er sich central befindet, Anämie des Gehirns ein. Gutnikow hat unter Obersteiner's Leitung diesen Versuch wiederholt und widersprechende Ergebnisse erhalten. Bei Drehungen eines Meerschweinchens mit dem Kopfe zur Peripherie erhielt er Gehirnanämie, bei denselben mit dem Kopfe zum Centrum Gehirnhyperämie. Er meint, todte Thiere verhalten sich so, wie Salathé es angegeben hat, wo die Centrifugalkraft sich allein geltend macht, während bei lebenden Thieren neben derselben Einflüsse des vasomotorischen Centrums im entgegengesetzten Sinne, und zwar überwiegend wirksam werden. Nun erhielt er nach Drehungen von Meerschweinchen, denen vorher ein Stückchen des Nervus ischiadicus ausgeschnitten worden, wenn der Kopf zur Peripherie gekehrt war, eine Verstärkung der epileptischen Anfälle, wenn aber bei diesen Thieren vor den Drehungen sich noch keine Anfälle gezeigt hatten, so traten diese jetzt auf. Bei Drehungen mit dem Kopfe zum Centrum wurde nichts Aehnliches beobachtet, dagegen entwickelte sich ein eigenthümlicher Krankheitszustand: Trägheit, Mangel an Fresslust etc. Er glaubt sich zum Schlusse berechtigt: „Anämie des Gehirnes ist der Aeusserung der Nervenzerrüttung in Form epileptischer Anfälle förderlich; Hyperämie des Gehirns trägt dazu nicht bei. Gehirnanämie ist bei Meerschweinchen dasjenige Moment, welches vermittelnd steht zwischen Zerrüttung des Nervensystems und Aeusserung derselben in Form epileptischer Anfälle."

Auch Mendel hat vor Gutnikow Salathé's Versuch an Hunden wiederholt und ein anderes Resultat bekommen. Wenn man nämlich einen Hund auf einer Tischplatte so befestigt, dass er mit dem Kopfe in der Mitte derselben sich befindet, diese Platte nun in rasche Drehungen versetzt und nach kurzer Zeit mit dem Drehen aufhört, so bekommt man starken Nystagmus beider Augen, pendelnde Bewegungen des Kopfes und leichte Benommenheit. Dreht man etwas länger, so wird das Thier bewusstlos, bekommt kurze Zeit nach dem Aufhören des Drehens allgemeine Krämpfe und hat einen epileptischen Anfall. Prüft man nun unmittelbar nach dem Aufhören des Drehens und vor dem Ausbruche der Krämpfe den Puls, so findet man denselben erheblich verlangsamt und aussetzend. Es geht also hier dem epileptischen Anfalle deutlich eine Vagusreizung voraus, die nach ihm wohl unzweifelhaft am Boden des 4. Ventrikels ihren Ursprung hat, und es dürfte wohl die Wahrscheinlichkeit nahe liegen, dass auch die epileptischen Krämpfe einer Reizung in jener Gegend entsprechen. Er schliesst somit: „Für mich sind die bei jenen Drehungen gemachten Erfahrungen beweisend, dass der epileptische Anfall bei Thieren auch von Reizung der Centren an der Hirnbasis hervorgebracht werden kann." Befestigt man dagegen den

Digitized by Google

Kopf des Thieres am Rande des Tisches, und dreht man denselben täglich etwas langsam und wenig anhaltend, so werden chronische Entzündungsprocesse in den Häuten und speciell auch in den centrischen Rindenterritorien hervorgebracht, mit den Erscheinungen, welche Mendel der progressiven Paralyse der Irren an die Seite stellt; epileptische Anfälle werden aber im ganzen Verlaufe der Krankheit nicht beobachtet. Gerdes hat constatirt, dass Katzen die Drehungen gut vertragen, Hunde dagegen, besonders erwachsene, sofort oder nach wiederholten Drehungen, pathologische Erscheinungen zeigen.

Nach Holm können Krämpfe bei jungen Kaninchen durch Schläge mit dem Percussionshammer auf den Kopf, in der Linie zwischen den beiden Ohren hervorgerufen werden. Die Muskelzuckungen haben eine Aehnlichkeit mit denen beim epileptischen Anfall des Menschen, das convulsivische Bild ist aber nicht ganz genau dasselbe bei jedem Thiere.

Die Epilepsie kann auch experimentell mittels einiger toxischen Substanzen hervorgerufen werden. Am wichtigsten sind in dieser Beziehung die Untersuchungen von Magnan mit Absynthessenz. Der Anfall erzeugte sich auch dann, wenn vorher die Hirnhalbkugeln abgetragen waren; nach der Durchschneidung des Rückenmarks, etwa unter dem verlängerten Mark war derselbe zunächst auf die Theile beschränkt, welche vom letzteren innervirt sind, später kam auch das Rückenmark an die Reihe. Er fand auch mit dem Eintreten der Convulsionen starke Füllung der kleinsten Gefässe sowohl wie der Arterien und besonders der Venen der Retina, ebenso an der Gehirnoberfläche, wobei sich das Gehirn hernienartig in die Oeffnung der Dura hineindrängte; zugleich waren die Pupillen erweitert und reagirten nicht gegen Licht. Magnan vertritt aber in seinen späteren Arbeiten den Standpunkt der corticalen Entstehung der Epilepsie und schreibt die verschiedenartigen Störungen verschiedenen Rindengebieten zu. Danillo constatirte, dass sich tetanische und klonische Perioden der Anfälle je nach den Dosen von Absynth verschieden verhalten. Pasternatzky trennte die Hirnrinde durch einen Horizontalschnitt im Niveau der psychomotorischen Zone von der unterliegenden weissen Substanz; wenn er nun so behandelten Hunden Absynth injicirte, blieben die epileptischen Anfälle aus, während die Thiere unter dem Einflusse von Hallucinationen standen. Nach Boyce scheint Absynth das gesammte Centralnervensystem zu beeinflussen, aber er schliesst, „that the maximal effect of absinthe is produced, when the motor area is present.“ Ott meint: „The word cortico-frontal might express the origin of convulsive epilepsy due to absinthe.“ François-Franck ist aber der Ansicht: „Les épilepsies toxiques et l'épilepsie absinthique en particulier se produisent indépendamment de toute participation du cerveau: l'action convulsivante de certains poisons s'excerce d'emblée sur les centres bulbo-medullaires.“

Nach Rosenstein beendet die chronische Bleivergiftung das Leben der Versuchsthiere sehr oft durch die Zufälle der Epilepsie, welche bis auf kleine Nuancen den urämischen gleich sind. Seine Hunde sind alle daran gestorben, und das Blei war im Gehirn nachweisbar. Er sagt: „die Ursache, das anatomische Substrat der epileptischen Zufälle, ist die Anämie des Gehirns.“

Digitized by Google

Landois konnte durch Bestreichen der Gehirnoberfläche mit Kreatin und einigen anderen Harnbestandtheilen epileptiforme Anfälle hervorrufen. Gallerani und Lussana konnten betreffs des Kreatin dies bestätigen. Nach Lapinsky kann man sehr typische Convulsionen beobachten, wenn man die Grosshirnhemisphären des Frosches durch Kreatin reizt; wenn das verlängerte Mark durch dasselbe gereizt wird, entstehen ebenfalls Convulsionen. Er meint: „ob nun das medulläre Krampfcentrum der Coordination der corticalen Krämpfe dient, oder ob es den letzteren durch seine Theilnahme eine besondere Kraft oder eine bestimmte Form verleiht, muss dahingestellt bleiben.“ Bickel fand auch die starke krampferregende Wirkung der Gallenbestandtheile. v. Korányi und Tauszk haben bei Kaninchen die motorische Zone der einen Gehirnrinde mit Liebig'schem Fleischextract bestrichen, so traten klonische Zuckungen namentlich in der gekreuzten Gesichtshälfte auf; berührten sie aber jetzt diese Gesichtshälfte, so traten sofort ausgebreitetere, oft epileptisch tetanische Contractionen der Extremitäten etc., zunächst derselben, dann auch der gereizten Seite ein. Exstirpirten sie die gereizte Rindenpartie, so kehrte die Erscheinung nach einer vorübergehenden Hemmung doch wieder. Sie nehmen das Reflexcentrum nicht in der Rinde, sondern wahrscheinlich im Mittelhirn an; die Rinde ist nach ihnen bei der corticalen Epilepsie nur insofern betheiligt, als abnorme Zustände derselben die Erregbarkeit gewisser tieferer Reflexcentren dauernd erhöhen.

Charrin hat bei einem Versuchsthier durch Einverleibung der Toxine spinale Epilepsie entstehen sehen. Marie ist der Ansicht: „l'épilepsie dite idiopathique est presque toujours d'origine infectieuse, sa cause est donc extérieure à l'individu et postérieure á la conception; au point de vue du traitement, on doit essayer l'emploi des toxines d'origine microbienne ou des substances agissant á la façon de celles-ci.“ Lemoine schliesst sich ihm an. Voisin und Petit kommen nach mehrfachen Versuchen zu dem Schlusse, dass die allgemeine Epilepsie je nach den auslösenden Ursachen in die Reflexepilepsie und die Intoxicationsepilepsie getheilt werden kann, die letztere immer von gastrointestinalen Störungen eingeleitet und begleitet ist und auf Autointoxication oder Heteroinfection beruht.

Die sorgfältigen klinischen und pathologischen Beobachtungen von Hughlings Jackson über einseitig localisirte epileptiforme Krämpfe und seine diesbezüglichen Deductionen verbreiten neues Licht über die physiologische Bedeutung gewisser Theile des Grosshirns. Er legte dar, dass gewisse convulsivische Bewegungen der einen Körperseite durch krankhafte Zustände, welche einen localisirten Reiz an der entgegengesetzten Hemisphäre hervorrufen, bedingt seien. Durch solche Thatsachen kam er zu dem Schlusse, dass jene Windungen, welche sich in der Nähe des Streifenhügels befinden, in directer Beziehung zu den Bewegungen stehen. Die convulsivischen Erscheinungen sind demnach das Resultat eines reizenden oder auslösenden krankhaften Zustandes der Hirnrinde in dieser Gegend.

Diese Ansicht wurde von vielen als eine zwar geistreiche, aber doch fantastische Speculation angesehen, da ihr die experimentelle Bestätigung fehlte.

Digitized by Google

Nachdem Fritsch und Hitzig im Jahre 1870 die elektrische Erregbarkeit des Grosshirns entdeckt hatten, wurde die Aufmerksamkeit der Experimentatoren, die sich mit der Frage nach dem Ausgangspunkte der epileptischen Krämpfe beschäftigten, auch auf diesen Theil des Centralnervensystems gelenkt. Die beiden Forscher hatten selbst Gelegenheit, bei Application des Inductionsstromes auf die Hirnrinde Nachbewegungen entstehen zu sehen: „bei zweien unserer Versuchsthiere bildeten sich aus diesen Nachbewegungen wohlcharakterisirte epileptische Anfälle heraus. Der Anfall begann halbseitig mit Zuckungen in der vorher gereizten Musculatur, breitete sich dann aber auf alle Körpermuskeln aus, so dass es zu einem vollständigen Strecktetanus kam. Die Pupillen waren dabei ad maximum erweitert. Eins von den Thieren hatte zwei, das andere drei solcher Anfälle."

Hitzig theilt später einige Versuche mit, bei denen Verletzungen der Hirnrinde im Laufe der Zeit epileptiforme Anfälle herbeigezogen hatten.

Versuch 1. Einem kleinen, schwarzen, weiblichen Pinscher wurde am 2. April 1870 in der Morphiumnarkose nach Aufsetzung einer Trepankrone ein linsengrosses Stück des Centrums für die rechte Vorderextremität exstirpirt und die Hautwunde alsdann durch Knopfnähte vereinigt.

3. April. Frostschauder, Schwanz zwischen den Beinen; frisst jedoch etwas.

4. April. Hat noch Fieber, die Wunde per primam geschlossen.

5. April. Kein Fieber mehr, leiser Druck auf die etwas geschwollene Operationsstelle sehr empfindlich und von Zuckungen in der rechten Vorderextremität gefolgt, nachher liegt der Hund eine Weile apathisch da.

Am 26. Juni, nachdem er sich bis dahin ganz wohl befunden hat, ein mehrere Stunden dauernder, epileptischer Anfall; nachher ist er sehr verstört, schreckhaft und frisst nicht. Derartige Anfälle wiederholen sich von da an täglich oder mindestens alle 2 Tage, manchmal treten sogar mehrere Anfälle an einem Tage auf. Ausserdem nahm ein bereits seit Mitte Juni bemerkter räudeähnlicher Ausschlag immer mehr zu, so dass der Hund am 8. Juli getödtet wurde.

Section: An Stelle des heraustrepanirten Knochenstücks eine sehr derbe bindegewebige Masse, die der Haut, den Rändern des Knochens und der Dura, sowie dem Gehirne fest adhärirte; darunter ein bräunlicher Erweichungsherd von einer weissen, erweichten fast haselnussgrossen Partie umgeben. Anderweitige Veränderungen insbesondere an den Häuten fehlen.

Versuch 2. Einem kleinen Hunde wurde am 30. Juli 1871 das durch Trepanation freigelegte Centrum für die rechte Vorderextremität kauterisirt, ohne dass die Pia vorher abgetragen worden wäre; sodann wurde die Wunde mit Ausnahme des unteren Wundwinkels zugenäht.

31. Juli. Kein Fieber, Fresslust, das Secret hat freien Abfluss.

3. August. Die Wunde ist heut zum Theil aufgebrochen.

18. August. Nach längerer Eiterung die Wunde allmählich geheilt. Plötzlich ein wohl charakteristischer, circa eine Viertelstunde dauernder epileptischer Anfall. Nach Beendigung desselben stundenlang Krämpfe

Digitized by Google

in der rechten Vorderextremität. In den nächsten Tagen ist der Hund ausserordentlich schwach, verweigert die Nahrung gänzlich.

21. August. Tod.

Section 22. August: Dura und Pia der Convexität links sehr injicirt, Schädelhaut an der Operationsstelle durch eine bindegewebige Masse mit dem Gehirne verwachsen.

Andere Verwachsungen, Auflagerungen oder Ergüsse fehlen. An der Operationsstelle weisse Erweichung, in der Mitte keilförmiger brauner Herd.

Versuch 3. Einem kleinen braunen Hunde wurde am 13. September 1871 ein Theil des durch Trepanation freigelegten Centrums für die rechte Vorderextremität exstirpirt und die Wunde durch die Naht vereinigt.

14. September. Aeusserst heftige Krämpfe, an denen sich immer alle Muskeln der rechten Körperhälfte, die Kau- und Respirationsmuskeln beider Seiten betheiligen, so dass ein nach unten gerichteter Nystagmus entsteht. Die Muskeln der linken Körperhälfte betheiligen sich ausnahmsweise. Die Anfälle werden durch kurzes Geschrei und Bellen eingeleitet und unterbrochen, während derselben Schaum vor der Schnauze. Auf die Pupillen wurde nicht geachtet. Tod an demselben Tage 2 Uhr mittags.

Section um 3 Uhr. Etwas, aber sehr wenig blutig-wässerige Flüssigkeit zwischen Schädel und Haut, so dass nicht einmal eine Anschwellung der Stelle äusserlich wahrzunehmen war. Die Schädelwunde durch einen geringen Prolapsus cerebri ausgefüllt. Im Gehirn selbst und an den Häuten mit Ausnahme einer kleinen rothen Erweichung an der Operationsstelle absolut nichts, nicht einmal stärkere Injection.

Versuch 4. Einem etwa 5 Monate alten kleinen Hunde wurde am 30. April 1873 ein Theil des durch Trepanation freigelegten Centrums für die Hinterextremität exstirpirt und die Wunde durch die Naht vereinigt.

Die Wunde heilt unter Eiterung langsam.

16. Mai. Anfall von wohlcharakterisirten, epileptischen Krämpfen, der sich am 17. und von da an bis zum 18. morgens, wo der Tod erfolgte, fast unaufhörlich wiederholte.

Section: 18. Mai. Hautwunde fast vernarbt. An der Stelle des Knochendefectes noch weiches Granulationsgewebe. Die Dura der rechten Schädelhälfte nirgends adhärent und auch sonst durchaus normal. Die Dura der linken Schädelhälfte überall, besonders nach hinten zu weisslich getrübt, erheblich verdickt, an der Innenfläche mit sehr zahlreichen kleineren und grösseren Blutextravasaten und Gefässramificationen bedeckt, jedoch der Pia nicht adhärent. Beim Aufschneiden der Membr. atlantooccip. fliesst eine nicht erhebliche Menge Cerebrospinalflüssigkeit und etwas Blut ab. Ueber dem linken Kleinhirn dicht am Tentorium und der Mittellinie ein etwa 2,5 cm langes, 3 mm breites Coagulum. Die Pia der Basis ebenfalls getrübt, um die grösseren Gefässe herum etwas serös infiltrirt. Entsprechend der Trepanationstelle gelbliche Färbung der Rinde und im Centrum derselben ein braunröthlicher, 4—5 mm in die Tiefe reichender Infarct. In den Ventrikeln keine Flüssigkeit, deren Ependym rein weiss.

Digitized by Google

Versuch 5. Einem mittelgrossen, schwarzen Hunde wurde am 26. September 1874 tiefgreifende Auslöffelung am linken Stirnlappen ausgeführt.

30. September. Bei der Untersuchung war der Hund durchaus normal, hatte einen ziemlich grossen Prolapsus. Während er nachher in der Stube umherlief, trat plötzlich ein kurzdauernder Anfall von Krämpfen ein, durch die der Hund nach links gegen die Wand geschleudert wurde. Die Pupillen waren beide dilatirt und beide Bulbi nach rechts gedreht. Die Dauer des Anfalles war so kurz gewesen, dass über die sonst betheiligten Muskeln nichts Sicheres beobachtet werden konnte. Nach demselben trat Erbrechen einer flüssigen, grünlichen Masse und starkes Speicheln ein, auch war der Hund, wie sich aus seinem taumelnden Gange schliessen liess, offenbar schwindlig. Nochmalige genaue Untersuchung wies die Abwesenheit anderweitiger Anomalien nach.

1. October. Schwindlig, stark speichelnd, soll auch wieder gebrochen haben, so dass wahrscheinlich wieder ein Krampfanfall dagewesen ist. Sonst keinerlei Anomalien.

10. October. Wunde vernarbt.

18. October. Der Hund hat sich bisher ganz normal verhalten.

Einzelne Formen der Epilepsie, bei denen gleichwohl das Wesen des Anfalles in einem Krampfzustand der vasomotorischen Nerven bestehe, lassen sich demnach nach Hitzig, was die auslösende Kraft des Anfalls betrifft, mit höchster Wahrscheinlichkeit auf einen chronischen Reiz im Grosshirn zurückführen. Er sagt: „Verletzung der Hirnrinde kann Epilepsie nach sich ziehen."

Ferrier experimentirte an Hunden, Katzen, Kaninchen, Meerschweinchen und Vögeln, um die Richtigkeit der Jackson'schen Theorie über Pathogenese der Epilepsie, der Chorea und der Hemiplegie zu prüfen und sprach auf Grund von Reizversuchen die Ansicht aus, dass Rindenverletzungen Epilepsie machen können. Nach François-Franck soll er bei den Affen, welchen er einen Theil der motorischen Zone zerstört hatte, spät auftretende epileptische Anfälle beobachtet haben. In seiner späteren Mittheilung mit Yeo über die Erfolge der Verletzung verschiedener Regionen der Gehirnhemisphären bei den Affen findet man den folgenden Versuch:

Experiment 28. In this case, the hemisphere was exposed in the region of the junction of the temporo-sphenoidal with the occipital lobe, and at this point a horizontal incision was made with a wire cautery guided by a director, and another along the second temporo-sphenoidal fissure with a view to separate and detach the inferior temporo-sphenoidal convolution and hippocampus. The operation was effected with little haemorrhage, and the animal in the course of an hour was able to make efforts to sit up, moving all four limbs, but always falling over on the right side as soon as it gained the upright position.

Next day the animal was well and vigorous, and able to run about and climb up the bars of its cage hand over hand.

There was no trace of motor paralysis.

On the third day the animal appeared in much the same condition, but it did not seem so inclined to run about spontaneously as before.

Digitized by Google

During the afternoon of this day the animal had an attack of unilateral spasm of the right side, lasting a few seconds, and apparently without loss of consciousness.

On the fourth day, the animal was found dead in the evening.

Post-mortem examination. — On removal of the dressings the edges of the wound were found united except at the anterior extremity. There was no suppuration. On reflection of the integuments, a clot was found projecting from the orifice of the skull, above the left ear. On removal of the brain the left middle fossa was found filled with a quantity of broken-down cerebral substance and recent effusion which had come from the injured temporo-sphenoidal lobe. There was no appearance of inflammation or suppuration either on the convexity or base of the brain, and no effusion except the recent haemorrhage in the middle fossa.

Nach Albertoni befinde sich an der Hundehirnrinde hinter dem Sulcus cruciatus eine Stelle (la Zona cerebrale epilettigena), von welcher aus sowohl durch mechanische Reize, als auch durch schwache elektrische Ströme ein vollkommen gut charakterisirter epileptischer Anfall ausgelöst werden könne. Dasselbe sei bei Katzen, nicht aber bei Kaninchen möglich. Andere Hirnoberflächenpunkte müssten, um denselben Effect hervorzubringen, mit sehr viel stärkeren Strömen gereizt werden, und auch dann fielen die epileptischen Allgemeinconvulsionen nur sehr schwach aus. Er wurde aber von Luciani und Tamburini darauf aufmerksam gemacht, dass man auch von anderen reizbaren Zonen, welche in jener Windung nicht enthalten sind, mit einem Strome derselben Intensität einen epileptischen Anfall hervorbringen kann. Gelegentlich bemerke ich hier, dass später Paneth bei Hunden epileptische Anfälle nur bei Reizungen des Extremitätenfeldes im hinteren Theil des Gyrus sigmoideus erhalten konnte.

Nach der Zerstörung der erregbaren Zone auf der einen Seite genügt nach Albertoni die Erregung der entgegengesetzten Seite, um einen epileptischen Anfall, unter Betheiligung der Muskeln beider Seiten, hervorzurufen. Er hat daraus den Schluss gezogen, „dass das Gehirn sich bei Erzeugung der Epilepsie nicht als autonomes, sondern als beiläufiges Centrum verhält.“ Es ist nach ihm möglich, dass nicht im Gehirne, sondern in der Protuberanz und im Rückenmarke Bewegungscentren vorhanden seien, in welchen eine einseitige Erregung, welche von einem begrenzten Punkte ausgeht, sich der anderen Körperseite mittheilen und auch verallgemeinern könne.

Er schreibt weiter: „Der erregte oder gespannte Zustand der Hirnrinde ist für mich ein Element von grosser Wichtigkeit und Nothwendigkeit für die Entwickelung und Verallgemeinerung der epileptischen Erscheinungen, in vielen Fällen kommt die Epilepsie auch vom Gehirne her. Wenn aber die Hirnrinde auch Ausgangspunkt der epileptischen Krämpfe sein kann, so ist sie gar nicht oder wenigstens nicht ausschliesslich das Centrum derselben, und die Epilepsie hat somit nicht in allen Fällen ihren Ursprung im Hirne.“

Unter seinen Versuchen findet man folgende, in denen sich epileptische Krämpfe spät nach den Operationen entwickelten:

7. Versuch. Den 23. August 1878. Hündchen ca. 45 Tage alt. Aufdeckung der linken Hirnhälfte in der Gegend der erregbaren Zone.

Digitized by Google

Man zerstört ein wenig die Cerebralsubstanz des Gyrus postcruciatus. Den 24. August. Am Morgen ging es dem Thiere gut, und man bemerkte keine Störung der Bewegungen. Gegen Abend aber wurde es in folgendem Zustande gefunden: das Bewusstsein ist verloren, comatöser Zustand, die Krämpfe sind ununterbrochen und auf alle Glieder gleichmässig, sowie auf das Gesicht vertheilt; es giebt Speichelfluss (Status epilepticus). Autopsie. Der Gyrus postcruciatus ist theilweise zerstört, aber er fehlt nicht; man bemerkt Erweichung.

15. Experiment. 10. April 1879. Kräftiger Hund. Man bohrt rechts den Schädel an in der Gegend der erregbaren Zone. Indem man mit dem Strom die Gegend des N. facialis angreift, hat man einen starken epileptischen Anfall. Man nimmt die Hirnsubstanz der erregbaren Zone weg.

23. April 1879. Plötzlich wurde dem Hunde unwohl, er winselt kläglich, und ein wenig Hirnsubstanz kommt aus der Wunde. In den Nachmittagsstunden lag er auf den Boden gestreckt, ohne Bewusstsein in epileptischem Zustande, alle Glieder und die Schnauze waren von krampfhaften Erschütterungen bewegt.

24. April 1879. Heute Morgen findet man den Hund noch in demselben Zustand, ohne Bewusstsein auf den Boden gestreckt. Die Erschütterungen sind leicht, aber ununterbrochen in den hinteren Gliedern beider Seiten, in den Muskeln des Unterkiefers und der Schnauze, reichlicher Speichelfluss, sehr selten Erschütterungen der vorderen Glieder. Das Thier stirbt am Nachmittag. Autopsie. An der Stelle der rechten Gyri prae- und postcruciatus und der vorderen Hälfte der ersten und zweiten äusseren Windung der rechten Seite findet man einen Brei, der aus Blut, Eiter und Rückstand von Hirnsubstanz besteht. Fast die ganze Halbkugel ist erweicht und von Eiter infiltrirt; Seh- und Streifenhügel sind kaum erkennbar. Die Hirnschenkel zeigen sich gut erhalten; aber an der Basis zwischen diesen Schenkeln findet man ein wenig Eiter; in der Seitenkammer der entgegengesetzten Hemisphäre findet man auch Eiter.

Albertoni meint: „Die Katze verhält sich ganz wie der Hund; und ich habe mehrere Male den Ausbruch der Epilepsie infolge von Verletzung der Hirnrinde bei beiden dieser Thiere gesehen."

Corona entfernte einem englischen Hunde von 3,6 kg Körpergewicht die ganze linke Windung in der postcruciaten Partie, das Centrum für die rechten Glieder, in der Tiefe von etwa $^1/_2$ cm. Zwei Monate nach der Operation, wo der Hund ganz geheilt war, wurde derselbe von einem allgemeinen tonisch-klonischen Krampfanfall überfallen, der die rechten Glieder bevorzugte, in denselben begann und dann nach der anderen Seite, dem Nacken, der Schnauze etc. überging. Aehnliche Anfälle wiederholten sich öfters im Laufe des Tages. In den folgenden Tagen fehlten die Anfälle, aber es gab eine deutliche beständige Reitbahnbewegung im kleinen Kreise von rechts nach links, indem der Körper und der Hals des Thieres stark in der Richtung gebogen war. 4 Tage, nachdem es epileptische Anfälle gehabt hatte, wurde das Thier getödtet, um den anatomischen Grund der Reitbahnbewegung und der Epilepsie zu suchen.

Bei der Autopsie entsprechend der Gehirnnarbe eine Erweichung sowohl in der Tiefe als auch an der Oberfläche verbreitet. Im ent-

Digitized by Google

sprechenden Centrum ovale punktförmige Hämorrhagien. Die Basalganglien normal. Wenige Flüssigkeit und leichte Injection des Ependym des linken Seitenventrikels. Kleinhirn, Brücke und Hirnschenkel, makroskopisch unverletzt. Mikroskopisch Eiter in den erweichten Theilen und dilatirte Haargefässe in den beiden Hirnschenkeln.

Pitres und François-Franck sind ähnlicher Ansicht wie Albertoni in Bezug auf die Pathogenese der Epilepsie; sie meinen, dass die Rinde bei den Reizungen entschieden eine Rolle spielt und nicht bloss die Transmission der Ströme zu den unter ihr liegenden erregbaren Gebilden vermittelt.

François-Franck selber sagt so: „L'écorce se comporte dans l'épilepsie d'origine corticale comme la zone épileptogène dans l'épilepsie périphérique; elle donne le signal de l'attaque en provoquant la suractivité des éléments cellulaires du bulbe et de la moelle; ceux-ci agissent ensuite pour leur propre compte et sont les véritables organes producteurs des Convulsions et les agents de leur généralisation." Unter mehr als 100 Versuchen sah er einmal durch mechanische Reizung der Dura und zweimal durch elektrische Erregung des centralen Endes des Vagus epileptische Anfälle entstehen und führt folgende Fälle der spät auftretenden Epilepsie an:

Expérience No. 3 (13 décembre 1877). Chienne jeune, vigoureuse. Opération pendant l'anesthésie chloroformique à dix heures du matin: trépanation à droite; mise à nu de la région du sillon crucial et des circonvolutions marginales. A une heure, section de la dure-mère. Détermination des points excitables pour les membres et la face du côté opposé, avec courants induits faibles.

A quatre heures et demi, sous l'influence d'excitations répétées, accès épileptique débutant dans le membre antérieur gauche, dont on a excité le centre cortical: petites secousses rapides s'étendant au membre postérieur du même côté; cerveau turgescent, non violacé, faisant hernie; pupilles très dilatées. Au bout de quelques secondes, l'accès se généralise. A cinq heures, l'animal étant reprosé, ablation, avec une curette, du centre du membre antérieur gauche seul, après cautérisation, tout autour de ce centre, des vaisseaux de la pie-mère, avec le thermo-cautère; hémorrhagie très modérée. Répétition, sur la coupe de substance blanche, des essais pratiqués d'abord sur l'écorce: mouvements simples; pas de convulsions. Le lendemain, après examen un peu prolongé, le chien, laissé libre, est pris d'un accès qui débute par de petites secousses dans le membre postérieur gauche dont le pied est projeté en arrière (ruade); en quelques secondes, les convulsions s'étendent et gagnent le cou; la chute se produit, avec tétanisation complète du membre postérieur gauche, incomplète du membre postérieur droit; secousses rapides du côté gauche de la face, dilatation pupillaire totale des deux côtés, salivation très abondante, les deux membres antérieurs restant flasques. L'accès se termine par la décontraction des membres postérieurs avec grands mouvements cloniques, flaccidité persistante des membres antérieurs.

Le 15 décembre, accès spontane le matin à neuf heures et demie, avec les même caractères que celui de la veille.

Digitized by Google

Le 19 décembre, opération sur le côté gauche; os et téguments très vasculaires; mise à nu de la région sigmoïdienne, excitation simultanée des points corticaux correspondant aux membres du côté gauche, le tout sans anesthésie.

Le 20 décembre, en essuyant la plaie cérébrale faite la veille, grand accès épileptique débutant par les membres du côté opposé.

Le 21, le chien est trouvé mort, en état de rigidité. L'autopsie montre que la lésion corticale est bien circonscrite, comme il a été dit plus haut; les circonvolutions voisines sont fortement hypérémiées; pas de pus ni de sang épanché à la surface du cerveau; pas d'hémorrhagie centrale.

Expérience No. 16 (20 janvier 1878). Chien loulou, jeune, vif, méchant. — Zone motrice droite à découvert. Examen des effects d'excitations d'intensité invariable, mais de fréquence croissante.

Apparition d'accès épileptiques (état de mal) en dehors de toute excitation actuelle, ayant débuté par les muscles extenseurs du membre antérieur dont le centre cortical avait été préalablement excité, et se généralisant ensuite.

Expérience No. 25 (25 mars 1878). Chienne boule-dogue opérée pour l'étude des accidents consécutifs à la destruction de la zone motrice: ablation au bistouri du gyrus sigmoïde droit; pansement antiseptique. Animal conservé plusieurs mois, sans accidents.

Le 24 janvier 1879, accidents observés pour la première fois: écume sanglante aux lèvres, inquiétude; démarche en cercle vers la droite; quand on arrête l'animal, il reste fixe sur ses pattes, regardant à droite; il a des secousses convulsives dans tout le côté gauche du corps, sauf dans la patte de derrière. Les pupilles sont égales. Pas de délire appréciable, pas de fièvre. Le lendemain, après une nuit passée dans la pièce chaude du calorifère, on constate un accès d'épilepsie partielle limité au côté gauche du corps, mais plus intense que la série de ceux qu'on avait observé la veille et s'étendant de plus au membre postérieur gauche. — Impossibilité de se tenir debout chute à droite; tête toujours tournée à droite, déviation des yeux vers la droite (côté de la lésion).

Le 27, l'animal s'est réfugié dans le cendrier du calorifère qui n'avait pas été allumé la veille; il est couché sur le côté droit, les oreilles redressées avec quelques secousses convulsives et rapides à forme vibratoire, sauf dans la patte postérieure gauche, dont les secousses sont espacées.

Le 28, trouvé mort le matin, en rigidité complète. Autopsie le soir même. — Cerveau adhérent à la cicatrice fibreuse du crâne; la calotte est enlevée en même temps que la voûte des hémisphères. — Foyer de ramollissement rouge circonscrit, occupant la région sigmoïdienne droite et s'étendant à 1 cm et demi dans l'épaisseur du centre ovale. Pas d'apparance d'atrophie pédonculaire ou pyramidale (cerveau et moelle conservés dans le bichromate pour examen ultérieur). — Système veineux encéphalorachidien gorgé de sang. — Viscères sains, anémiés, surtout l'intestin.

A l'examen histologique, dégénération descendante occupant le fascicule postérieur du faisceau latéral de la moelle.

Digitized by Google

Er zieht daraus den folgenden Schluss: „Nous avons vu de notre côté, que si la lésion cérébrale ne devient pas destructive et ne supprime pas la zone motrice, les accès peuvent se reproduire pendant des mois; si, au coutraire, la zone motrice est détruite par les progrès du processus inflammatoire, l'épilepsie disparaît et fait place aux accidents paralytiques ordinaires.“

Luciani veröffentlicht zunächst das Protokoll von drei Thieren, welche nach Zerstörung der motorischen Zone der Hirnrinde später epileptisch wurden.

Erster Fall: Bei einem erwachsenen und kräftigen Hunde von gekreuzter Rasse wurde am 8. Mai 1878 vor den Studenten der allgemeinen Pathologie der Universität zu Parma während der durch in das Rectum eingespritzte Opiumtinktur und darauf folgende Chloroformirung entstandenen Narkose, ein grosser Theil des Gehirns entblösst, welcher die ganze hintere gekreuzte Partie der linken Sigmoidalwindung einnimmt und die gebogene Partie der zweiten äusseren Windung derselben Seite, welche der Sigmoidalwindung anliegt. Nach Durchschneidung der Dura mater findet man in der Oeffnung in der Nähe des Sinus longitudinalis eine bedeutende Hämorrhagie. Indem man die Ströme ziemlich verstärkt und sie bald auf das Centrum des hinteren Gliedes, bald auf das Centrum des Orbicularis einwirken lässt, erhält man epileptische Anfälle, welche sich auf die ganze rechte Hälfte des Thieres verbreiten. Man wiederholt den Versuch mit einem sehr starken Strome, um einen vollständigen Anfall beider Seiten hervorzubringen, und das gelingt nicht, das Thier hat immer nur einen einseitigen, wenn auch sehr starken Anfall mit reichlichem Speichelfluss und von der Dauer von 4—5 Minuten. Man entfernt die aufgedeckte Zone ausgiebig und tief, der Art, dass man ausser der Corticalsubstanz auch die weisse Substanz und die graue, welche in dem Sulcus cruciatus eingebettet ist, zerstört. Ziemlicher Blutverlust. Man schliesst die Hautöffnung durch eine getrennte Naht. Das Thier ist sehr niedergeschlagen, kann nicht aufrecht stehen. Wenn man es erhebt, fällt es immer auf die rechte Seite.

20. Mai. In den letzten Tagen bessert sich der Zustand des Thieres, die paralytischen Erscheinungen der rechten Seite geben nach. Heute muss man es sehr lange und aufmerksam beobachten, um es von einem gesunden Hunde unterscheiden zu können. Wenn es von Furcht ergriffen ist, so kann man sagen, dass die Bewegungen der rechten Glieder schwach sind im Vergleich zu denen der linken Glieder. Nach mehreren Tagen ist die Wunde des Thieres vollkommen geheilt, auch die anderen Funktionen sind normal. Man führt es in's Irrenhaus von Reggio, um andere Versuche mit ihm vorzunehmen.

13. August. Das Thier, das immer gesund und munter war, bekam heute epileptische Anfälle, und zwei davon wurden von einem Kranken des Hauses beobachtet, der nichts Wichtiges darüber sagen kann. Das Thier blieb sehr niedergeschlagen und geschwächt. Indem man nach dem letzten Anfalle mit einem Finger auf die Narbe der früheren Wunde drückt, giebt der Hund Zeichen von sehr starkem Schmerz, hat aber keine Krämpfe.

Digitized by Google

14. August. In der Nacht scheint er noch verschiedene epileptische Anfälle gehabt zu haben; auf dem Boden liegt viel Speichel. Heute Morgen hat er fortdauernde klonische Krämpfe der Muskeln der Schnauze, des Unterkiefers und des Halses mit Speichelfluss. Die hinteren Glieder sind halb gebogen und liegen ruhig auf dem Boden; die vorderen sind nach vorn gestreckt, zuweilen jedoch ist das rechte Glied halb zurückgezogen mit der oberen Seite der Pfote gegen den Boden. Hier und da geht das Thier einige Schritte rückwärts mit dem Kopfe nach hinten gebogen, wie von Schwindel befallen.

Wenige Minuten nachdem man den Hund im eben beschriebenen Zustande verlassen hat, hört man ihn stark bellen. Er hat einen heftigen Krampfanfall, der sich auf die Muskeln des Unterkiefers, der Schnauze und des Halses beschränkt. Er öffnet und schliesst den Mund, indem er furchtbar bellt und durch die Zusammenziehung der Muskeln der Schnauze und der Lippen die Zähne zeigt, hebt den Kopf durch Zusammenziehung der Muskeln des Nackens. Pupillen sehr erweitert. Die Conjunctiva sehr injicirt; kein Speichelfluss mehr. Die Glieder unbeweglich: die hinteren halb gebogen, die vorderen nach vorn gestreckt, das rechte Glied jedoch weniger als das linke. Mit einem Stocke bedroht, giebt er keine Zeichen der Furcht, auch ändert sich die Form des Anfalles nicht. Er beisst nur in den Stock, wenn man ihm denselben zwischen die Zähne schiebt, wann er das Maul öffnet. In dieser Heftigkeit dauert der Anfall etwa 5 Minuten; das Thier geht dann in einen Zustand von Erschöpfung über und streckt sich in der Seitenlage auf den Boden, indem es immer den Mund öffnet und schliesst. Das Maul ist blutig, da sich das Thier wiederholt in die Zunge gebissen hat. Wenige Minuten nachher ist das Thier in einen vollständigen Collapsus verfallen, dyspnoische Respiration, seufzende Ausathmungen, leichte Bewegungen des Unterkiefers und der Zunge. Stirbt nach einer Stunde.

Nekroskopie. Die knöcherne Oeffnung, welche im Schädel gemacht wurde, ist mit einer starken fibrösen Membran bedeckt, die sich in die Haut fortsetzt und mit der unterliegenden Hirnsubstanz so vereinigt ist, dass man sie von der letzteren nicht trennen kann, ohne grosse Stücke derselben mitzunehmen. Harte und weiche Hirnhaut zeigen sich mit Blut überfüllt, aber nicht übermässig; sie sind nicht verwachsen, selbst nicht in der Umgebung der oben bei der Operation beschriebenen Stelle. In der Dicke des ovalen Centrums der linken Halbkugel, da wo die Hirnrinde abgetragen ist, fühlt man eine Verhärtung, welche zwischen den Fingern den Eindruck einer Schnur macht, und welche von einer bindegewebigen Narbe herrührt, die den Platz der zerstörten Substanz einnimmt. Die Ganglien der Basis sind normal. Der Pedunculus cerebri der linken Seite ist härter als der der rechten, während die Stränge des Rückenmarkes und verlängerten Markes (wegen der bekannten Kreuzung) der rechten Seite härter und weniger entwickelt sind als die der linken (absteigende Degeneration).

Im 2. Fall handelt es sich um einen bastarden Jagdhund von ungefähr 3 Monaten, welchem man in 2 Sitzungen den linken hinteren Gyrus postcruciatus vollständig wegnahm. Das Thier wurde am folgenden Tage nach der 2. Operation von Krämpfen des Unterkiefers befallen mit

Digitized by Google

Bewegungen des Kopfes und hier und da der Muskeln der rechten Seite der Schnauze; es blieb aufrecht, war bei Bewusstsein und bewegte sich, wenn man ihm drohte. Der Hund hielt Kopf, Hals und Wirbelsäule stark nach links gekrümmt. Der convulsivische Zustand dauerte einige Stunden und verschwand allmählich. In den folgenden Tagen merkte man an ihm verschiedene sensorielle, sensitive und motorische Unordnungen, aber keine epileptiformen Convulsionen mehr. Das Thier genas nach einigen Tagen vollkommen.

Im 3. Falle handelte es sich um einen kleinen, schwarzen, afrikanischen Affen, welchem man in 3 Sitzungen den Gyrus angularis der beiden Seiten und den oberen linken Gyrus temporo-sphenoidalis ausrottete. Am 3. Tage nach der letzten Operation hatte das Thier Krämpfe der rechten Glieder; und diese Krämpfe wiederholten und verallgemeinerten sich in den folgenden Tagen. Der letzte Anfall dauerte nicht mehr als 2 oder 3 Minuten, das Thier verfiel dann in den Collapsus und wurde nach wenigen Stunden todt in Leichenstarre gefunden.

Nekroskopie. An 2 Trepanationslöchern findet man starke fibröse Membranen, die mit Haut, Dura mater, Periost und darunterliegender Gehirnsubstanz verwachsen sind, welch' letztere theilweise degenerirt und indurirt ist. Im Gebiete des Temporosphenoidallappens, das bei der letzten Operation aufgedeckt wurde, findet man eine ein wenig über den Knochendefect hervorragende Erweichung reichlich mit rahmartigem, dickem und fadenziehendem Eiter bestreut, von unregelmässiger Oberfläche und von gelb-grünlichen Producten infiltrirt. Die Entzündung geht weiter bis an die Basis der zwei aufsteigenden Scheitel- und Stirnwindungen. Im Gebiete des entsprechenden Centrums ovale findet man kleine capilläre Blutungen. Auch im nächstliegenden Linsenkern sieht man sehr feine rothe Punkte, die in dem anderseitigen fehlen. Der Eiter überzieht den aufgedeckten Theil, infiltrirt sich zwischen Dura mater und Arachnoidea bis an die Oberfläche des Hinterhauptlappens und schreitet längs der grossen Incisur zwischen die beiden Hemisphären. Das Ependym des Vorderhorns des linken Ventrikels und die Tela chorioidea derselben Seite zeigen eine kleine Menge der dicken gelblichen Masse. Sonst alles normal.

Luciani schliesst daraus: „La zona motrice della corteccia cerebrale rappresenta l'organo centrale delle convulsioni epilettiche. l'eccitamento morboso, diretto o indiretto, da qualsivoglia causa prodotto, in qualsiasi maniera sviluppata, di detto zona, è il momento essenziale del processo epilettico. L'eccitamento morboso del midollo allungata è probabilmente il momento accessorio, complementare e non necessario del processo medesimo."

Später macht Luciani folgende Mittheilung: Von circa 50 Hunden, deren Gehirnrinde bald in Fronto-parietal-, bald in Parieto-occipital-Lappen verstümmelt war, starben mit Ausnahme von zweien, die ohne ersichtliche Ursache todt gefunden wurden, alle infolge schwerer Anfälle der Epilepsie. Sie haben früher oder später, d. h. die einen schon kurz nach der völligen Vernarbung der Schädelwunde, die anderen nach einigen Monaten und die dritten nach 1 oder $1^1/_2$ Jahre angefangen,

Digitized by Google

an wohl charakterisirten epileptischen Anfällen zu leiden. Die Anfälle waren anfangs milde und selten, wiederholten sich nur alle 20 oder 30 Tage, nahmen allmählich an Stärke und Häufigkeit zu, und endlich stellte sich ein Status epilepticus ein, der zum Tode führte. Die Verschiedenheiten in Bezug auf die Zeiten des ersten epileptischen Ausbruches nach der verstümmelnden Operation möchte er auf die Ausbreitung der exstirpirten Zone, ihre topographische Lage und ihre funktionelle Natur zurückführen.

Er glaubt, auch bei den Katzen dasselbe behaupten zu können, wie bei den Hunden, obwohl die Zahl der Experimente hier klein ist. Er hat eine Katze, die nach wahren epileptischen Convulsionen an Mania impulsiva leidet.

Ferner hat er zwei von ihm operirte, aber noch nicht epileptische Hunde, die zusammengebracht wurden, beobachtet, von deren 8 Jungen drei nach 3 oder 4 Tagen starben, vielleicht infolge ungenügenden Säugens, und fünf schon nach circa einem Monate eins nach dem anderen mit Intervallen von wenigen Tagen wohl charakterisirte epileptische Anfälle zeigten und im Status epilepticus hinter einander starben. Aehnliches erfuhr er auch von Katzen. Eine operirte Katze, die wahrscheinlich von einem normalen nicht operirten Kater belegt worden, warf mehrere Junge, und eins davon leidet an epileptischen Anfällen wie die Mutter.

Bubnoff und Heidenhain kommen zum Schluss, dass die Rinde selbst das erregte Element bei den Reizungen an der Hirnoberfläche sei. Die häufig infolge der Reizung auftretenden epileptischen Anfälle können im Beginn durch Abtragung der gereizten Rinde unterdrückt werden, später aber nicht mehr; der primäre Ausgangspunkt sei also die Rinde, später gerathen auch andere in die Leitung eingeschaltete Organe in selbständige Erregung. Zwar könne auch durch Reizung der blossgelegten weissen Substanz Epilepsie erzeugt werden, jedoch mit anderer Reihenfolge der Erscheinungen, und nur solange die gegenüberliegende Rinde noch erhalten sei, also nur durch secundäre Erregung der letzteren mittels der Associationsfasern. Sie stellen sich vor, dass in den motorischen Ganglienzellen neben den Erregungsvorgängen stets auch Hemmungsvorgänge verlaufen, welche namentlich die Erregung beendigen; mit dieser Anschauung stehe im Einklang, dass bei tiefer Narkose die epileptischen Anfälle, d. h. die Ausbreitung der Erregung auf andere Centra, begünstigt sind.

Unverricht konnte durch elektrische Reizung nicht nur der vorderen motorischen Rindenregion, sondern auch der hinteren Partien epileptische Anfälle erzeugen. Exstirpation der einzelnen motorischen Centren bedinge nach ihm eine Ausschaltung der entsprechenden Muskelgebiete aus dem Krampfbilde. In einzelnen Fällen kommen in diesen Muskeln Mitbewegungen vor, welche durch ein Uebersprungen des Reizes in tieferen Centralapparaten bedingt seien und häufig einen mehr tonischen Charakter tragen. Die Erregung pflanze sich zwar fort entsprechend der topographischen Anordnung der Rindencentra, erleide aber keine Aenderung ihres Verlaufes, wenn man benachbarte Rindengebiete durch tiefe Einschnitte in die Hirnsubstanz von einander isolire. Auch die völlige Umschneidung

Digitized by Google

eines Centrums störe den normalen Verlauf der Muskelkrämpfe nicht, so dass also in tieferen Centralherden eine Uebertragung der Erregung stattzufinden scheint. Er sagt, dass „der durch Reizung der Hirnrinde erzeugte Krampfanfall von allen bisher experimentell erzeugten Krampfformen die meiste Aehnlichkeit mit den Anfällen der menschlichen Epilepsie zeigt", und stellt die Behauptung auf, dass „nicht nur zur Entstehung von klonischen Muskelkrämpfen, sondern auch zur Weiterverbreitung und zum Fortbestehen derselben die motorische Hirnrinde unbedingt erforderlich ist." Er hat nach einmaliger oder wiederholter elektrischer Reizung spontane Krämpfe oder Status epilepticus entstehen sehen.

Auch Wernicke, gestützt auf die Versuche Munk's, tritt für die corticale Theorie der Epilepsie ein. Hat man nämlich durch fortgesetzte Reizung einer Rindenpartie das Versuchsthier (Hund) in allgemeine Convulsionen versetzt, so können diese augenblicklich unterbrochen werden, dadurch, dass man das gereizte Rückenmark mit einem flachen Schnitte abtrennt. Dieser Versuch gelingt jedoch nicht mehr, wenn der Schnitt angelegt wird, nachdem die Krämpfe eine Zeitlang spontan bestanden haben. Die Neigung, nach Exstirpationen epileptisch zu werden, beobachtete Munk besonders an durch grosse Morphiumdosen narkotisirten Thieren. Ein Erschrecken durch den Anblick der Peitsche, eine plötzliche Erschütterung oder ein lautes Geräusch reichten dann hin, vereinzelte oder sich häufende epileptische Anfälle zu veranlassen. Die Morphiumnarkose an sich reicht dazu nicht aus. Die Localität der Exstirpationen war dabei ganz unwesentlich. Während dieses Verhalten sich hauptsächlich auf die erste Zeit nach der Operation bezieht, kann später ebenfalls das spontane Auftreten epileptischer Anfälle durch gewisse Anlässe bedingt sein. So beobachtete Munk es einige Male bei tragenden Hündinnen nach dem Geburtsacte. Alle diese Anfälle können vereinzelt auftreten, um nie mehr wiederzukehren. Mit gewisser Reserve spricht somit Wernicke für die corticale Theorie: „Durch alle diese Erfahrungen wird selbstverständlich noch nicht bewiesen, dass die Grosshirnrinde der einzige Ausgangspunkt der Epilepsie ist. Möglicherweise werden sich bei experimenteller Durchforschung des ganzen Gehirnes noch andere Ausgangspunkte derselben oder ganz ähnlicher Erscheinungsform herausstellen. Aber das ist festzuhalten, dass es vorläufig der einzige experimentell festgestellte Ausgangspunkt der Epilepsie ist."

Munk hat angegeben, dass die Erregung eines Krampfanfalles durch Reizung ausserhalb der motorischen Zone stattfinden kann, aber nur bei hinreichender Verstärkung des Stromes, und dass der Effect auf Stromschleifen beruhen kann. Gegen die abweichende Behauptung Unverricht's macht Danillo geltend, dass man, um einen Krampfanfall von der hinteren Hirnrindenpartie aus erzeugen zu können, zu solchen Reizmitteln greifen muss, bei welchen von einer engbegrenzten Wirkung der Ströme keine Rede sein kann.

Goltz hatte einen Hund mit sehr grossem Substanzverlust beider Hälften des Grosshirns; der Hund starb unter epileptischen Krämpfen, die ohne nachweisbare äussere Ursache bei ihm ausgesprochen waren, nachdem er 2 Jahre und 3 Monate die letzte Operation überlebt hatte. Ein anderer, dem der vordere Quadrant der rechten Hemisphäre und die

Digitized by Google

linke ganze Hemisphäre ausgespült waren, wurde plötzlich von epileptischen Krämpfen heimgesucht, denen er, nachdem er die letzte Operation einige Monate überlebt hatte, erlag. Ein dritter mit Zerstörung der Hinterhauptlappen starb plötzlich nach einem epileptischen Anfall. Auf Grund solcher Erfahrungen vermeidet er, die operirten Hunde zu incommodiren, indem er meint: „Thiere mit verstümmeltem Grosshirn verfallen sehr leicht in Krämpfe, sowie sie sich aufregen. Ihr Nervensystem ist in einem sehr labilen Gleichgewicht und muss vor jeder Erschütterung sorgfältig bewahrt werden. Hat man erst einmal einen epileptischen Krampfanfall durch mangelnde Vorsicht veranlasst, so reihen sich an diesen neue Anfälle, und das Leben des Thieres wird gefährdet.“ Er behauptet ferner: „dies gilt auch für solche Hunde, welche keine sogenannten motorischen Centren mehr besitzen“, und kommt zum folgenden Schluss: „Die Hypothese, nach welcher epileptische Krämpfe von den sogenannten motorischen Rindencentren ausgehen sollen, ist ganz unbegründet. Gerade diejenigen Thiere, denen diese sogenannten Rindencentren in grösster Ausdehnung weggenommen waren, unterliegen am meisten der Gefahr, tödtlichen, epileptischen Krämpfen zum Opfer zu fallen.“

Nach Rosenbach ist die Mannigfaltigkeit des klinischen Bildes der Fallsucht durch Verschiedenheit in der Art und dem Grade der Verbreitung der pathologischen Rindenerregung bedingt, welche dem epileptischen Anfall zu Grunde liegt; zwischen der sogenannten corticalen und der idiopathischen Epilepsie besteht in pathologischer Hinsicht kein wesentlicher Unterschied. Die Theorie, welche den Ausgangspunkt des epileptischen Anfalles in die Centren der Medulla oblongata und Varolsbrücke verlegt, ist nach ihm nicht stichhaltig: „Die Krampfanfälle, die an Hunden durch elektrische Reizung des Gehirns erzielt werden, sind Resultat einer Erregung der motorischen Rindencentren und bieten je nach den Reizungsbedingungen die grösste Aehnlichkeit mit der sogenannten corticalen oder mit der idiopathischen Epilepsie der Menschen.“

Couty suchte bei den Reizversuchen an der Grosshirnoberfläche die Rinde selbst auszuschalten, theils durch Unterbindung der 4 Hirnarterien, theils durch Exstirpationen, und es traten so die localisirten Erfolge der Reizungen, ebenso die Contracturen und die epileptischen Anfälle auf. Er schliesst hieraus, dass die motorischen Wirkungen der Rindenreizung nicht von der Rinde selbst, sondern von darunter liegenden weissen Fasern herrühren, welche sich zu motorischen Centren der Medulla oblongata und spinalis begeben.

Adamkiewicz identificirt seine durch Einführung der Laminariastücke in den Schädel hervorgerufenen unilateralen Compressionskrämpfe mit der Jackson'schen Epilepsie; nach ihm haben die motorischen Apparate ihren Sitz in der Tiefe des Hirns, und hat die Gehirnrinde selbst mit ihnen direct nichts zu thun.

Vulpian will beweisen, dass Elektrisation subcorticaler Elemente ohne Betheiligung grauer Rindensubstanz epileptische Anfälle auslösen kann; nach ihm ist die Rinde des Gyrus sigmoideus zur Entstehung der Epilepsie nicht nothwendig; vom Mark aus kann dieselbe durch schwächere Reize hervorgerufen werden.

Digitized by Google

Asch und Neisser fanden, dass die elektrische Erregbarkeit der verschiedenen Schichten der Grosshirnrinde verschieden ist, und dass jedoch das Maximum nicht in der weissen Substanz, sondern in der Grenzzone liegt.

Johannson hat unter Leitung von Openchowski unter anderem constatirt, dass vom Linsenkern gleichwie von der Hirnrinde durch elektrische Reizung typische epileptische Anfälle und von Pedunculi cerebri epileptiforme Krämpfe hervorgerufen werden können.

Nach Binswanger liegen im Boden der Rautengrube eine Reihe erregbarer Punkte, welche auf Reizung mit tonischen Krampfzuständen des Rumpfes, Kopfes und der Extremitäten und complicirteren Erscheinungen associirter Bewegungsformen der Extremitäten antworten; diese motorischen Reizerscheinungen sind reflectorischer Art, und die Reflexcentren sind vorzugsweise in der dorsalen Brückenhälfte gelegen und besitzen die Bedeutung einer Sammelstation der Niveaucentren des Rückenmarkes, indem sie der Vermittelung umfassender associirter Bewegungen dienen. Die Form des Krampfes ist diejenige der tetanischen Erregung und krampfhafter Steigerung der associirten Muskelbewegungen des ganzen Gliedes. Es gelang ihm niemals, weder durch elektrische, noch mechanische Reizung von der Brücke aus wahre epileptische Anfälle auszulösen. Er stellt sich aber deren Pathogenese so vor: „Die Natur der epileptischen Vorgänge ist noch unaufgeklärt; am ungezwungensten und mit den Experimentalergebnissen am besten übereinstimmend ist die Anschauung, dass es sich hierbei um abnorm gesteigerte Erregbarkeitszustände der corticalen Centralapparate des Grosshirns handelt. Dieselben führen unter dem Einflusse sonst subminimal bleibender Reize vielleicht durch langsame und allmähliche Summation und selbstthätige Steigerung derselben innerhalb dieser Centren zu mehr minder plötzlicher und periodischer gewaltsamer Entladung der aufgesammelten Erregungen und damit zu den verschiedenartigen epileptischen Krankheitsäusserungen. Der auslösende Reiz ist entweder direct in der maximalen Spannung der erregenden Vorgänge selbst zu suchen oder besteht in zufälligen äusseren oder inneren Reizen..... Der epileptische Anfall im engeren Sinne ist eine dieser Krankheitsäusserungen. Derselbe entspringt ebenfalls der supponirten Rindenentladung; doch ist zum Zustandekommen der Convulsionen eine intensive und im Beginne der Krämpfe einsetzende Miterregung der subcorticalen motorischen Centralapparate des Pons und der Medulla oblongata durchaus nothwendig."

Ziehen, der früher nachwies, dass die klonische Componente des durch faradische Reizung der Hirnrinde des Hundes erzeugten Krampfes in der Rinde selbst ihren Ursprung hat, dass hingegen der tonische Theil des Anfalles auf einer secundären Erregung infracorticaler Centren zurückzuführen sind, hat nun die Arbeit Binswanger's fortgesetzt und ergänzt. Es hat sich nämlich herausgestellt, dass locomotorische Laufbewegungen im Gebiet der Sehhügel und der vorderen Vierhügel und tetanischer Krampf im Gebiet der hinteren Vierhügel als Reizeffecte auftreten. Somit kommt er zum Schluss: „Jetzt ist im Brücken- und hinteren Vierhügelgebiet des Kaninchens ein Ort gefunden, welcher auf mechanische und faradische Reize (wahrscheinlich reflectorisch) mit einem ganz exquisit

Digitized by Google

tonischen, die Reizung überdauernden Krampf antwortet. Die Möglichkeit, dass dieser Ort derselbe ist, welcher bei faradischer Reizung, indirect erregt, der tonischen Componente des sogenannten Rindenkrampfes den Ursprung giebt, leuchtet ein..... Die bei faradischer Rindenreizung auftretenden klonisch-tonischen Krämpfe sind in ihrem klonischen Theil corticalen, und in ihrem tonischen infracorticalen Ursprungs."

Wieting äussert sich gegen die obige Ansicht wie sein Lehrer Unverricht, dass den infracorticalen Ganglien keine selbständige Bedeutung für das Zustandekommen epileptischer Anfälle zukomme, dass die Anregung dazu vielmehr stets von der motorischen Rindenzone ausgehe, und dass Ursprungsstelle des Tonus und Clonus eine gemeinschaftliche, d. h. die unversehrte Hirnrinde sei.

v. Bechterew behauptet, es gebe kein Krampfcentrum im Pons, dagegen ein Centrum für die Locomotion, dessen Reizung immer nur tonische, nie klonische Krämpfe zur Folge hat. Bei schwachem, localisirtem Reiz der Hirnrinde, besonders der Bewegungscentren entstehen Jackson'sche, bei starkem, ausgebreitetem gewöhnliche Anfälle; nach Entfernung grösserer oder kleinerer Theile der Hirnrinde in der Region der Bewegungscentren fällt der klonische Theil des Anfalles fort, und es bleiben bloss die tonischen Krämpfe; die Basaltheile des Gehirns wirken hauptsächlich auch nur im tonischen Stadium.

Nach Dupuy ruft beim narkotisirten Hunde elektrische Reizung der Dura in ihrer ganzen Ausdehnung epileptische Krampfanfälle hervor.

v. Openchowski erzeugte mittels der Verdunstungskälte des Aethers auf der motorischen Rindenpartie als auch auf der des Occipitallappens circumscripte Erfrierungsherde und rief so typische epileptische Anfälle hervor.

Schliesslich findet man unter Roncali's Experimenten folgende Fälle der spät auftretenden Epilepsie aufgezeichnet:

13. Experiment. 6,7 kg schwerer schwarzer Hund.

12. August 1896. Einen Stein von 12 g Schwere zwischen Dura und Tabula interna des Schädelknochens derart eingelegt, um den ganzen linken Lobus parietalis zu comprimiren.

13. August 1896. Das Thier ist stark abgeschlagen, und aufgereizt zum Gehen, hat es einen taumelnden Gang. Die rechten Beine scheinen beide in Bewegungen nicht frei zu sein: das vordere knickt um, das hintere wird nachgeschleppt. Die Pupillen, besonders die linke, stark dilatirt; die Reaction gegen Licht verspätet. Das Thier scheint total blind und auf dem dem Drucke entgegengesetzten Ohr gänzlich taub zu sein.

14. August 1896. Man constatirt eine verminderte Hautsensibilität der rechten Glieder.

15. August 1896. Der Hund leidet an totaler Analgesie der rechten Beine. Die Pupillen sind immer noch dilatirt, besonders die linke; man constatirt an Stelle der Amaurose eine wahre linksseitige Hemianopsie. Er scheint stumm zu sein und bellt in der That nicht.

16. August 1896. Der Hund bellt nicht, lässt aber ein heiseres, tiefes Gewinsel vernehmen, wenn er etwa auf der nicht gelähmten Seite Schmerz fühlt. Sein Charakter hat sich geändert: er ist gewaltthätig und bissig geworden.

Digitized by Google

28. August zu 1. September 1896. Motilitäts-, Sensibilitäts- und Gesichtsstörungen sind gänzlich hergestellt; Veränderungen der Stimme und Neigung zu beissen sind verschwunden. Das Thier ist deutlich abgemagert.

2. September 1896. Der Hund soll heute auf Erde geworfen alle Glieder erschüttert, viel Schaum vor dem Maul gehabt haben und nach einer kurzen Zeit wie betäubt aufgestanden sein.

3. September 1896. Das Thier soll heute auch gegen den Mittag ähnliche Erscheinungen dargeboten haben, wie am vorhergehenden Tage.

4. September 1896. Der Hund ist gegen 11 Uhr vormittags unruhig und zittert am ganzen Körper, was sich besonders in den Muskelgruppen der rechten Seite ausprägt. Sogleich, nachdem diese Unruhe 2—3 Minuten gedauert hat, äussert das Thier heiseres Geschrei und macht Manègebewegungen nach rechts hin. Die Pupillen sind inzwischen dilatirt. Die Kreisbewegungen dauern einige Minuten. Auf einmal stösst der Hund ein klägliches, heiseres und in die Länge gezogenes Geschrei aus, wird auf Erde geworfen und zuckt im ganzen Körper. Die Contractionen haben in den Muskelgruppen der rechten Backe angefangen, und nachdem das Thier auf die Erde hingeworfen war, haben sich dieselben schnell in die Muskelgruppen der beiden rechten Glieder verbreitet und nachher in den Muskeln des ganzen Körpers verallgemeinert. Die Contractionen sind sehr stark, und während dieser Zeit hält das Thier den Kopf stark nach hinten zurückgezogen; das Maul ist weit aufgesperrt, und der Speichel kommt in grosser Menge heraus. Während des Anfalles hat das Thier noch Wasser gelassen. Dieser Anfall der wahren corticalen oder Jackson'schen Epilepsie hat 3—5 Minuten gedauert; nachher ist der Hund mit Mühe aufgestanden, spazirt wankend und zeigt deutliche Zeichen des Schwindels und der Gesichtsverdunkelung: all diese Phänomene sind nach 20—40 Minuten verschwunden. Der Hund hat im Laufe des Tages keinen Anfall mehr gehabt.

In den folgenden Tagen wiederholten sich die Anfälle, die von Tag zu Tag frequenter und intensiver geworden sind. Das Thier magerte ab, und sein allgemeiner Zustand verschlechterte sich. Am 24. October 1896 wurde das Thier todt gefunden, nachdem es 74 Tage die Operation überlebt hatte.

Nekroskopie. Der Hund ist ausserordentlich abgemagert. An der Stelle der früheren Kopfwunde sind die Muskeln mit Pericranium, Rändern des Knochendefectes und mit der convexen Oberfläche der Dura durch Narbengewebe stark und fest verwachsen. Es giebt auch eine feste Verwachsung zwischen Dura und Knochen am Umfang des Knochendefectes. Der linke Scheitellappen ist schwerlich verletzt. Der Stein liegt darin wie versteckt, indem er in die Gehirnsubstanz eingedrungen und von Dura von allen Seiten umgeben ist, wie ein Finger im Handschuh. Aeusserlich ist der Stein durch Granulationen bedeckt, welche von den Rändern der den Stein umgebenden Dura ausgegangen sind. Der Stein drückt den ganzen Scheitellappen und noch theilweise die postrolando'sche Windung und einen kleinen Theil des Sulcus cruciatus. Keine Blutung an der Schädelbasis; hingegen eine starke Hyperämie der Gefässe der Dura und Pia. Der Rückenmarkskanal und der Seitenventrikel

Digitized by Google

der comprimirten Seite scheinen nicht dilatirt zu sein. Sonstige Organe des Hundes sind normal.

16. Experiment. 7 Kilo schwerer, schwarzer Hund.

12. August 1896. Einen 12 g schweren Stein hineingeschoben, zur Compression des linken Scheitellappens.

13. August 1896. Dilatation der Pupille und verspätete Reaction gegen Licht. Die rechten Beine sind etwas contrahirt.

14. August 1896. Die Contraction der Glieder dauert noch. Das Thier ist gänzlich blind auf beiden Augen und völlig taub auf dem rechten Ohr.

15. August 1896. Sehr evidente Parese der rechten Beine; complete rechtsseitige Anästhesie; linksseitige bilaterale Hemianopsie an Stelle der Amaurose.

23. August 1896. Motilitäts- und Sensibilitätsstörungen existiren noch, aber im stationären Zustande und vermehren sich nicht; Gesichtsstörungen vermindern sich; Gehörserscheinungen sind gänzlich verschwunden. Der allgemeine Zustand des Thieres ist völlig gut; es frisst und verliert nicht an Körpergewicht.

28. August 1896. Das Thier ist völlig hergestellt; keine Erscheinungen mehr.

29. August zu 3. September 1896. Der Hund gewinnt an Gewicht. Dieser Hund hat, im Gegensatz zu denjenigen, denen der Scheitellappen comprimirt wurde, keine Neigung zu beissen; im Gegentheil ist er sanftmüthig und freundlich.

4. bis 17. September 1896. Der Hund ist vollständig in den Zustand wie vor der Operation zurückgekehrt.

18. September 1896. Heute morgen soll der Hund einen epileptischen Anfall gehabt haben.

20. September 1896. Heute Morgen um 7 Uhr soll der Hund wieder einen Anfall gehabt haben.

21. September 1896. Heute beobachtet man endlich den epileptischen Anfall. In der Anfangsperiode sieht man eine Zitterbewegung, fast gleichzeitig in allen Muskelgruppen, besonders auf der rechten Seite, welche das Thier genöthigt hat, sich einige Minuten wie bei Veitstanz zu bewegen. Sofort auf diese fibrillären Contractionen folgen die Contractionen der Muskeln der rechten Backe; das Thier stösst ein heiseres Geschrei aus, fängt an, um sich zu drehen und macht wahre Manègebewegungen nach der rechten Seite hin. Dann fällt das Thier auf den Boden, wie vom Blitze getroffen, schreit heiser und in die Länge gezogen, hat Schaum vor dem Maul, und die Muskelgruppen des ganzen Körpers contrahiren sich. In diesem Stadium dilatiren sich die Pupillen, und die Schliessmuskeln erschlaffen, so dass das Thier Koth und Wasser lässt. Auch in diesem Falle kann man mit Gewissheit sagen, dass die Contractionen in den Muskelgruppen der Backe und des vorderen Gliedes auf der der Compression entgegengesetzten Seite sehr flüchtig angefangen haben. Wie bei dem anderen Hunde hat man auch bei diesem beobachtet, dass der Kopf stark nach hinten gezogen ist, wie bei der Strychninvergiftung. Dieser Anfall, wie derjenige bei dem anderen Hunde, beginnt mit dem corticalen Typus: er fängt an einer circumscripten Muskelgruppe

Digitized by Google

an und nimmt nachher den wahren festen Charakter an, indem die Muskeln des ganzen Körpers daran theilnehmen. Der Anfall hat 4 bis 5 Minuten gedauert; dann steht der Hund mit Mühe auf, geht unsicher und zeigt deutliche Zeichen von Schwindel und der Gesichtverdunkelung. In der That geht der Hund wie ein Betrunkener einher, hat gleichsam einen ataktischen Gang und stösst an die vor sich liegenden Gegenstände an; so hat man sich von der momentanen Gesichtsverdunkelung nach dem epileptischen Anfall überzeugt. All diese Erscheinungen verlieren sich in 20 bis 30 Minuten nach dem Anfall. Der Hund hat im Laufe des Tages keinen Anfall mehr gehabt.

In den folgenden Tagen hatte das Thier vereinzelte Anfälle; der allgemeine Zustand wurde schlechter; das Thier bekam eiterige Entzündung der Horn- und Bindehaut beider Augen. In den letzten Tagen hatte es häufige Anfälle, bis 12 innerhalb 3 Stunden, und das Thier starb am Abend des 17. November 1896, nachdem es die Operation 97 Tage überlebt hatte.

Nekroskopie. Die gewöhnlichen Zeichen der Verwachsung und der Hyperämie der Hirnhäute. Der Stein drückt den ganzen Scheitellappen und ist in der Gehirnsubstanz eingebettet, genau so wie bei dem vorigen Fall. Keine anderen nennenswerthen Erscheinungen am Gehirn. Die Hornhaut der beiden Augen ist eiterig zerstört; es scheint, dass der Eiter sich auch in der Vorderkammer befindet. Brust- und Bauchorgane sind gesund.

30. Experiment. 8 Kilo schwerer, weisser Hund.

19. September 1896. Injection von 6 ccm Agar-Agar ins Gebiet des linken Scheitellappens. Contractur der rechten Glieder, Cheyne-Stokes' Respiration und Dilatation der Pupillen. Nach dem Mittagsessen findet man das Thier auf die Erde gestreckt und stark abgeschlagen.

20. September 1896. Heute Morgen findet man den Hund in derselben Lage wie gestern. Die Pupillen sind weit dilatirt, besonders die linke, welche gegen das Licht reagirt. Die Respiration ist noch oberflächlich, aber nicht wie gestern. Die rechten Glieder sind gelähmt; die rechtsseitige Anästhesie. In diesem Momente beobachtet man einen wahren epileptischen Anfall und keinen Jackson'schen, zum Unterschiede der Anfälle bei den vorhergehenden Fällen. Sozusagen ohne irgend eine initiale Periode, wenigstens ohne eine objectiv wahrnehmbare Periode, bekommt der Hund auf einmal eine krampfhafte Attaque tetanischen Charakters. Der Kopf stark nach hinten gebeugt, die Glieder gestreckt und contrahirt, unruhige oberflächliche und frequente Respiration, ausserordentlich dilatirte Pupillen und Zähne fest in einander gesperrt. Nach circa 5 Minuten haben die Muskelcontractionen angefangen zu erschlaffen, das Maul öffnet sich ein wenig, und es fliesst der Speichel; Abgang von Koth und Urin. Nach weiteren 5 bis 6 Minuten hören die Erscheinungen auf, und das Thier bleibt auf der Erde gestreckt, völlig entkräftet. Der Hund hat im Laufe des Tags noch zwei andere Anfälle gehabt. Homonyme bilaterale Hemianopsie und Stumpfheit des Gehörs der der Compression entgegengesetzten Seite.

21. September 1896. Der Hund ist stark abgeschlagen. Zum Gehen gezwungen, fällt er jeden Augenblick, indem das rechte Vorderbein fort-

Digitized by Google

während umknickt und das gleichseitige Hinterbein nachgeschleppt wird. Auch heute hat man denselben epileptischen Anfall wie am vorhergehenden Tage beobachtet.

22. September 1896. Der Hund ist stark abgeschlagen, liegt auf der Erde und hat eine oberflächliche Respiration. Am Abend hat er einen sehr schweren epileptischen Anfall, und darnach stirbt er.

Nekroskopie. Sehr deutliche Hyperämie der Dura und Pia; subdurale Blutung; Gegenwart des Agar auf der Oberfläche des Scheitellappens mitten im Blute. Blutung in dem entsprechenden Seitenventrikel.

31. Experiment. 6 kg schwerer, pomeranzenfarbiger Hund.

20. September 1896. Injection von 6 ccm Agar-Agar, subdural ins Gebiet des rechten Scheitellappens. Direct nach der Injection dieselben Erscheinungen wie bei anderen Hunden. Nach einigen Stunden findet man den Hund auf die Erde gestreckt, kaum mit Zeichen des Lebens.

21. September 1896. Der Hund ist auf die Erde gestreckt und äusserst abgeschlagen. Pupillen stark dilatirt; der Hund scheint total amaurotisch zu sein. Die Respiration hat den Cheyne-Stokes'schen Typus. Paralyse der linken Beine und linksseitige völlige Anästhesie. Er hat Anfälle, wie diejenigen bei dem vorhergehenden Thiere gehabt.

22. September 1896. Heute Morgen findet man den Hund todt.

Nekroskopie. Sehr starke Hyperämie der Hirnhäute. Subdurale Blutung und Zerfall der Nervensubstanz des Scheitellappens durch die Wirkung des Agar. Keine Blutung in dem rechten Seitenventrikel.

32. Experiment. 7 kg schwerer, pomeranzenfarbiger Hund.

22. September 1896. Injection von 5 ccm Agar-Agar unter die Dura und in die Substanz des linken Scheitellappens derart, dass dasselbe in den betreffenden Seitenventrikel gelangt. Erscheinungen der Erstickung und der starken Muskelcontractionen der entgegengesetzten Seite direct nach der Injection. Nach 3 Stunden findet man den Hund in äusserster Abgeschlagenheit auf der Erde liegen. Die Respiration am oberflächlichsten und Dilatation der Pupillen enorm.

23. September 1896. Völlig derselbe Zustand wie am vorhergehenden Tage. Anästhesie und Paralyse der der Compression entgegengesetzten Seite, vollständige bilaterale Amaurose und auch völlige Taubheit der beiden Ohren.

24. September 1896. Heute hat der Hund ganz dieselben epileptischen Anfälle, wie die bei den vorhergehenden Hunden.

26. September 1896. Heute findet man den Hund todt.

Nekroskopie. Beträchtliche Hyperämie der Hirnhäute. Keine subdurale Blutung. Der linke Scheitellappen intact; in demselben findet man ein kleines Loch, wodurch die Canülennadel durchgedrungen ist. Der linke Seitenventrikel ist stark dilatirt und enthält viel Agar-Agar und Blut.

33. Experiment. 5,4 kg schwerer, weisser Hund.

12. October 1896. Injection von 6 ccm Agar-agar durch den linken Scheitellappen in den betreffenden Seitenventrikel. Respirationsphänomen, starke Muskelcontraction der rechten Glieder, Dilatation der Pupillen und zwar links mehr als rechts. Der Hund ist stark abgeschlagen und liegt gestreckt auf dem Boden.

Digitized by Google

13. October 1896. Die rechten Glieder sind paralytisch, und an ihnen fehlt jede Art der Sensibilität, sowohl tactile und thermische, als auch algesische. Die Pupillen sind dilatirt, und eine vollständige Amaurose scheint vorhanden zu sein. Das rechtsseitige Gehör scheint vollkommen zu fehlen. Ein epileptischer Anfall, identisch zu denen bei anderen Hunden.

15. October 1896. Die Amaurose ist verschwunden, und an ihrer Stelle constatirt man eine homonyme, bilaterale Hemianopsie.

16. October 1896. Die gewöhnlichen epileptischen Anfälle.

19. bis 25. October 1896. All die Motilitäts-, Sensibilitäts-, Gesichts- und Gehörsstörungen sind verschwunden. Die Stimme beträchtlich erniedrigt, der allgemeine Zustand verschlechtert; epileptische Anfälle.

26. October bis 3. November 1896. In diesen Tagen keine andere Erscheinung, ausser dass die Abmagerung ausgeprägter geworden ist. Man findet das Thier am Morgen des 3. November todt.

Nekroskopie. Dura ist mit den Rändern des kleinen Loches, wodurch die Canülennadel eingeführt ist, durch Organisation der Exsudate verwachsen. Dura ist stark und Pia beträchtlich hyperämisch. Im Gebiete des linken Scheitellappens findet man einen Haufen Agar; wenn man das letztere entfernt hat, nimmt man den Lappen graulich verfärbt wahr, was gänzlich das Aussehen des erweichten nervösen Gewebes darbietet. Ausserdem befindet sich in der Substanz dieses Lappens ein Loch, welches in den linken Seitenventrikel führt, wo man ein wenig Agar und Blut findet. Keine Blutung an der Hirnhaut sowohl auf, als auch unter der Dura.

In Bezug auf die Eigenthümlichkeit der bei seinen Hunden aufgetretenen Epilepsie macht Roncali auf den folgenden Unterschied aufmerksam, dass dieselbe bei den Fällen mit der Compression des Scheitellappens mittels Steins einen corticalen Charakter zeigte, während dieselbe infolge der Agar-Injection allgemeiner Natur war.

Aus den vorhergehenden litterarischen Angaben geht es deutlich hervor, und schliesslich liegt es auch in der Natur der Sache, dass die Mehrzahl der Versuche dafür angestellt sind, um der Pathogenese der Epilepsie näher zu treten, und darin spiegelt sich die Entwickelung der Physiologie des ganzen Centralnervensystems Schritt für Schritt ab. Fast allgemein wird nun das Wesen der epileptischen Veränderung durch eine gesteigerte Irritabilität gewisser Hirncentren zu erklären versucht; über den Sitz derselben kommen hauptsächlich drei Anschauungen zur Geltung: 1. diejenige, welche die Hirnrinde als alleinigen Ausgangspunkt der Krankheitserscheinungen der Epilepsie betrachtet — Corticale Theorie, 2. diejenige, welche den eigentlichen Sitz der Krankheit in den Pons und die Medulla oblongata verlegt — medulläre Theorie, und 3. diejenige, welche die beiden Ansichten vermittelt — cortico-medulläre Theorie.

Die hierbei künstlich erzeugte Epilepsie kann man in zwei Gruppen theilen: die acute und die chronische Form. Die erstere,

Digitized by Google

welche unmittelbar auf Reiz folgt oder kurz nachher entsteht und sich später spontan nicht mehr reproducirt, interessirt mich augenblicklich wenig aus leicht ersichtlichen Gründen, obwohl sie sonst von hohem wissenschaftlichen Werthe ist. Die letztere hingegen, welche als die spät auftretende Epilepsie gleichsam eine selbständige Krankheit darstellt, indem die Anfälle früher oder später eine geraume Zeit nach dem Trauma spontan auftreten und sich im weiteren Verlaufe wiederholen, ist für mich von hohem Belang; diese Form muss ich für meine Arbeit haben.

Was nun die Versuchsthiere anbetrifft, kann man nach Albertoni, der ohne Zweifel an verschiedenen Thiergattungen Versuche angestellt hat, bei Hunden, Katzen und Baummardern durch elektrische Reizung Epilepsie erzeugen; bei Meerschweinchen bedarf man dazu im allgemeinen aussergewöhnlich starker Ströme; bei Kaninchen, Pferden, Eseln, Lämmern, Schafen und Ziegen kann man niemals einen wahren epileptischen Anfall hervorbringen, wenn man auch einen starken Strom anwendet; unter all den Thieren lassen sich die Erscheinungen, welche sich nur irgendwie mit den epileptischen vergleichen liessen, beim Schafe am schwierigsten constatiren.

Auch François-Franck sagt: „Le chien et le chat sont les animaux d'élection pour l'étude de l'épilepsie corticale," und fügt hinzu, dass der Affe nach Couty dafür ganz unpassend wäre, während derselbe nach Ferrier infolge der Hirnerregung epileptiforme Anfälle haben könnte.

Schlägt man Journale und Lehrbücher der Veterinärkunde nach, so findet man auch, dass der Hund vorzugsweise unter den Hausthieren an Fallsucht leidet. Es wurden so z. B. im Wiener Hundehospital im Laufe des Studienjahres 1859/60 113 mit Fallsucht behaftete Hunde zur Behandlung übernommen; Lafosse fand unter 130 000 Einhufern nur vier epileptische, während unter 25 000 Hunden 255 epileptische waren; nach F. Müller ist die ausgebildete Epilepsie bei den Hunden der verschiedensten Racen keine seltene Krankheit.

In den Lehrbüchern von Hertwig, Röll, Schneidemühl etc. findet man ebenfalls, dass der Hund „weit häufiger als andere Thiere", „am häufigsten" unter allen Hausthiergattungen oder „verhältnissmässig oft" an der Epilepsie leidet. Reynal schreibt folgendermaassen: „Le chien, plus exposé aux maladies nerveuses, est également de tous les animaux celui, qui paraît être le plus souvent atteint du haut mal .... Après le chien, viendrait le porc, puis le boeuf, et, enfin, en dernière ligne, le cheval. L'épilepsie s'attaque aussi aux oiseaux, et particulièrement aux serins, aux canaris et aux perroquets. Plusieurs fois, je l'ai observée sur de jeunes moineaux."

Es herrscht somit überall die übereinstimmende Ansicht, dass der Hund dasjenige Thier ist, welches sowohl künstlich, als auch gleichsam von selbst am meisten zur Epilepsie disponirt; in der That hat man jene chronische Form der künstlichen Epilepsie meistens an Hunden hervorgebracht.

Digitized by Google

Ich muss noch eines anderen Thieres hierbei gedenken; das ist das Meerschweinchen, an welchem Brown-Séquard zuerst jene spät nach Trauma auftretende Form der Epilepsie constatirt hat. Seitdem sind Katzen, Hunde und Kaninchen auf ähnliche Weise in Angriff genommen worden, aber Westphal betont mit Recht: „jedenfalls scheinen die Meerschweinchen die stärkste Disposition zu haben und sind gleichsam als neuropathische Thiere κατ' ἐξοχήν zu betrachten."

Es würde somit meinem Zwecke am besten entsprechen, wenn ich die beiden Thiergattungen, Hunde und Meerschweinchen, als die Versuchsthiere herauswähle und dieselben auf diese oder jene Weise chronisch epileptisch zu machen trachte.

II. Versuche an Hunden.

An allen Versuchsthieren haben wir zunächst die Spannung der Cerebrospinalflüssigkeit zu ermitteln versucht. Wir sprechen hier von der Spannung der Cerebrospinalflüssigkeit und nicht vom Hirndruck, denn das Wort Hirndruck findet nach Naunyn und Falkenheim im zweifachen Sinne Anwendung: das eine Mal den krankhaften Zustand, in welchen das Centralnervensystem durch einen auf ihm lastenden abnorm hohen Druck versetzt wird, und seine Symptome zu bezeichnen, das andere Mal den Druck selbst, der auf dem Centralnervensystem lastet, und nicht seine Folgen. Prof. Kocher macht, um die Zweideutigkeit zu vermeiden, folgende Bemerkung: „Es ist unrichtig, Hirndruck und Spannung des Liquor zu identificiren. Hirndruck ist uns vielmehr identisch mit erhöhter gegenseitiger Spannung der kleinsten Gehirntheile selber, wodurch direct die in ihnen und auf ihnen verlaufenden Gefässe comprimirt werden."

Was nun die Methode anbetrifft, haben wir die Membrana atlanto-occipitalis blossgelegt, nach dem Verfahren von Ziegler-Frank eine Hohlnadel in dieselbe eingeführt und mit dem Hürthle'schen Membranmanometer verbunden. Wir haben uns anfangs der Leber'schen Canüle bedient, die sich aber oft als ungenügend erwies; später haben wir uns eine der Knoll'schen Canüle ähnliche machen lassen, womit wir sehr zufrieden waren. Die Knoll'sche Canüle ist conisch geformt, an dem einen Ende stark nach Fläche gekrümmt und abgeplattet, in ein Stilet auslaufend und an der Convexität mit einer grösseren Oeffnung versehen; sie wird bis zu einer an der Concavität befindlichen Marke eingeführt, welche die Lage der an der Convexität befindlichen Oeffnung anzeigt. Unsere Canüle hat zum Unterschiede von der obigen an beiden Seiten mehrere Oeffnungen anstatt einer grösseren an der Convexität und ist nicht abgeplattet, sondern überall rund.

Digitized by Google

Die Versuchsthiere wurden alle einer combinirten, d. h. der Morphium-Aether-Narkose unterworfen, und der so gefundene Werth der Spannung der Cerebrospinalflüssigkeit war im Mittel der Messungen an 14 Hunden 175 mm Wasser mit Maximum 300 mm und mit Minimum 30 mm. Die pulsatorische Schwankung der Spannung betrug durchschnittlich 50 mm, mit beiden extremen Werthen 100 mm und 15 mm; die respiratorische 85 mm, mit beiden Extremis 135 mm und 25 mm.

Es muss hier bemerkt werden, dass diese Werthe je nach der Lage des Kopfes der Thiere verschieden ausfallen, und dass der Kopf bei den obigen Messungen so fixirt war, dass der höchste Punkt des Scheitels sich ungefähr 10 cm höher befand als der Punkt des Rückens, welcher den ersten Brustwirbeln entspricht, was nach Sivén die deutlichsten Hirnbewegungen geben soll.

Die Spannung, welche in der Cerebrospinalflüssigkeit unter natürlichen Bedingungen herrscht, ist von vielen Autoren mit verschiedenen Werthen angegeben worden.

Die ersten Versuche, die Hirnbewegungen zu messen, wurden von Ravina vorgenommen. Derselbe fügte in eine Trepanöffnung am Schädel eines Hundes einen hölzernen Hohlcylinder ein; in die Oeffnung desselben wurden zwei eiserne Drähte so angebracht, dass zwischen beiden 1 Hollundermarkstäbchen, das die Drähte etwas überragte, hin und her bewegt werden konnte. Das Stäbchen stand auf einem senkrechten Korkplättchen, welches die Oberfläche des Gehirns berührte, und das obere Ende des Stäbchens glitt an einer Papierscala auf und nieder.

Auch Magendie hat es unternommen, den Druck der Cerebrospinalflüssigkeit zu messen, indem er versuchte, in den Arachnoidealsack am Lig. atlanto-occipitale ein Manometer luftdicht einzuführen und zu befestigen. Leyden trepanirte den Schädel des Versuchsthieres an zwei nicht weit von einander gelegenen Stellen. In eine der beiden Oeffnungen wurde bei unverletzter Dura ein mit Wasser gefülltes gerades Manometer luftdicht eingeschraubt, in der anderen die Dura eröffnet, so dass die Dura in der ersten Oeffnung sofort zusammenfiel. Nun wurde auch die 2. Trepanöffnung mit einem Manometer versehen und in denselben so lange Wasser gegossen, bis die Wassersäule im 1. Manometer, welche inzwischen gesunken war, wieder ihre ursprüngliche Höhe erreichte; der hierzu erforderliche Druck im 2. Manometer soll nach Leyden dem normalen Druck der Cerebrospinalflüssigkeit gleich sein, und er fand bei morphinisirten Hunden denselben gleich dem Druck einer Wassersäule von 100—110 mm.

Jolly hat bei seinen Versuchen, nachdem die Schädelhöhle mit dem Manometer in Verbindung gesetzt war, zunächst so lange gewartet, bis die Flüssigkeit in demselben, die Puls- und Athemschwankungen abgerechnet, eine constante Höhe erreicht hatte. So konnte er bei Hunden 25 mm Wasser als niedrigsten Werth für die Inspiration und

Digitized by Google

145 mm als höchsten für die Exspiration unter normalen Verhältnissen finden; bei ruhiger Athmung betrugen die Athemschwankungen 10 bis 20 mm, die Pulsschwankungen 5—10 mm; bei forcirter Respiration konnten sich die ersteren bis auf 50 mm und darüber erheben. Key und Retzius, Koch und v. Bergmann haben den Magendie'schen Versuch mit Erfolg wiederholt. Die beiden ersteren Forscher trepanirten beim Hunde einen Wirbelbogen, fügten 1 Manometer in die Oeffnung ein und gaben für die Spannung des Liquor einen Druck von 12—16 mm Quecksilber (165—220 mm Wasser) in der Inspiration und 18—20 mm (245—270 mm Wasser) in der Exspiration an. Koch stach eine mit einem Manometer verbundene Canüle durch das Lig. atlanto-occipitale ein und fand am curarisirten Thier bei allerdings herabgesetztem Blutdruck den Liquordruck gleich etwa 60 mm Wasser; v. Bergmann fand ihn daselbst am narkotisirten Thier ungefähr 80 mm Wasser gross, erhielt aber später an den letzten Lendenwirbeln eines Hundes den Werth von 120—160 mm, mittels einer in den Subarachnoidealsack eingeführten und mit der graduirten Bürette verbundenen Canüle.

Bochefontaine führte bei Hunden gleichfalls nach Magendie's Vorgang durch die Membrana atlanto-occipitalis eine Glascanüle ein, setzte diese mit einem Quecksilbermanometer in Verbindung und kam zum Resultat, dass der Cerebrospinaldruck im Ruhezustand dem atmosphärischen gleich sei, dass er bei jeder Herzsystole eine Erhöhung bis auf 0,5 mm Quecksilber mache und endlich, dass er bei Exspiration eine Steigerung bis auf 5,5 mm zeige. Nach Adamkiewicz stellt der normale Druck der Cerebrospinalflüssigkeit im Verhältniss zur Atmosphäre eine sehr geringe positive Grösse dar.

Falkenheim und Naunyn haben durch die nach Entfernung der unteren Lendenwirbelbögen blossgelegte Dura mater Nélaton'schen Katheter in den Subarachnoidealraum eingeführt und denselben durch einen Gummischlauch mit einem Manometer in Verbindung gesetzt, oder sie haben eine mit einer Olive versehene scharfe Hohlnadel daselbst eingestochen, mit welcher eine bis zu einer Marke mit Wasser gefüllte Glasröhre verbunden war. Es dürfte nach ihnen die Normalhöhe des Subarachnoidealdruckes auf gegen 100—150 mm Wasser für den kräftigen Hund zu schätzen sein.

Cybulski sah bei Hunden durch die Kries'sche Methode den intracraniellen Druck zwischen 72 und 190 mm Wasser schwanken.

Dean brachte an grossen chloroformirten Hunden 1 Manometer mittels der Scheide einer grossen Lumbarnervenwurzel in Verbindung und fand den normalen Druck der Cerebrospinalflüssigkeit zwischen 70 und 150 mm Wasser schwankend.

Hill trepanirte am Schädel der Hunde und Katzen und fand manometrisch den normalen intracraniellen Druck je kaum über 10 mm Quecksilber (135 mm Wasser) steigen.

Nach Ziegler, der damit, wie vorher angegeben, verfahren hat, beläuft sich der normale Hirndruck an curarisirten Hunden bei horizontaler Lage und mit etwas gehobenem Kopfe, im Mittel auf 6 mm Quecksilber (80 mm Wasser) und im Maximum auf 16,5 mm (225 mm).

Digitized by Google

Sivén trepanirte am Schädel der Versuchsthiere, benutzte im Princip die von v. Schultén angegebene Methode und fand, dass der Hirndruck beim Hunde in horizontaler Lage ungefähr 3 mm Quecksilber (40 mm Wasser) zu schätzen sei.

Durchmustert man die obigen Angaben der verschiedenen Forscher, so findet man bei Hunden 270 mm Wasser (Key und Retzius) für das Maximum der Spannung der Cerebrospinalflüssigkeit und 25 mm (Jolly) für das Minimum derselben. Dies stimmt mit dem Resultate unserer Messungen überein, welche für die beiden extremen Werthe 300 mm Wasser und 30 mm ergeben haben, mit einem Mittel von 175 mm. Die normale Spannung der Cerebrospinalflüssigkeit oder der normale Subarachnoidealdruck stellt somit eine sehr wechselnde Grösse dar und ist nicht etwa von der Körpergrösse abhängig, wie bereits Naunyn und Falkenheim es mit Recht betont haben, obwohl es nach Dean der Fall sein soll. Nach den beiden ersteren Forschern findet eine stetige Secretion und Resorption von Cerebrospinalflüssigkeit statt, und das Verhältniss dieser beiden Factoren bestimmt die Menge des vorhandenen Liquor cerebrospinalis und damit auch im wesentlichen den Druck, unter dem derselbe steht. Sie meinen ferner, Schwäche und Decrepidität der Thiere scheine den Druck zu vermindern. Das ist entschieden der Fall: wir haben bei einem Thiere kurz vor dem Tode den Subarachnoidealdruck zu ermitteln versucht, es gab aber keine Pulsationen, und bei der gleich darauf folgenden Autopsie stellte es sich heraus, dass der Liquor überall kaum zu constatiren war (Prot. Nr. 1).

An den Curven des Subarachnoidealdruckes unterscheidet man 3 Arten der Schwankungen: cardiale, respiratorische und vasomotorische oder vasculäre. Die beiden ersteren sind in unseren Curven immer mehr oder weniger deutlich vorhanden (Fig. Nr. 1); die letztere, welche dadurch entstehen soll, dass die kleinen Hirngefässe sich periodisch zusammenziehen und erschlaffen, und die respiratorischen Schwankungen sich dadurch zu grösseren Undulationen längerer Dauer gruppiren, haben wir immer vermisst.

Galen sollen pulsatorische und respiratorische Hirnbewegungen bekannt gewesen sein; er nahm an, dass das Gehirn sich innerhalb der Schädelhöhle nach Art des Herzens zusammenziehe und erweitere.

Piégu zeigte nun auf dem Wege des Versuches, dass an jedem Körpertheile, wenn er unter dieselben Bedingungen versetzt wird, unter denen sich das Gehirn befindet, auch dieselben Volumenschwankungen wie an diesem wahrnehmbar werden. So machte er diese Bewegungen sichtbar durch Eintauchen eines Gliedes in einen mit Flüssigkeit gefüllten, geschlossenen Kasten, woran ein enges Steigrohr angebracht war. In

Digitized by Google

Fig. 1.



Curve der Spannung der Cerebrospinalflüssigkeit des Hundes.

Fig. 2.

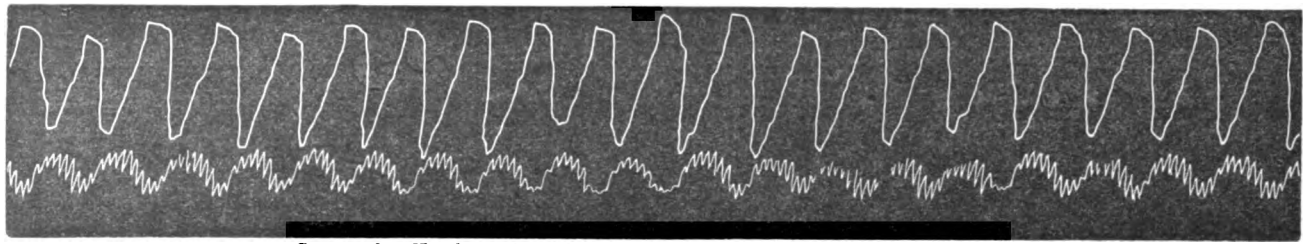

Curven des Hundes: Obere für Respiration, untere für Cerebrospinaldruck.

Fig. 3.



Curven des Hundes: Obere für Respiration, untere für Cerebrospinaldruck.

Digitized by Google

Bezug auf die pulsatorische Schwankung äussert sich Fredericq folgendermaassen: „Comme on le voit, la pulsation cérébrale est le résultat de la combinaison de deux facteurs: 1° les variations périodiques dans l'afflux du sang artériel apporté du coeur gauche par les carotides et les vertébrales (pouls artériel); 2° les variations périodiques dans l'écoulement du sang veineux vers le coeur droit (pouls veineux). Ce dernier facteur avait été méconnu jusqu' à présent.“ Wir können aber im ansteigenden Wellenschenkel unserer Curven eine anacrotische Elevation oder eine der arteriellen Pulsation direct vorangehende Undulation nicht constatiren, wie das entsprechend der Systole des rechten Herzohres und dem Jugularpuls durch den venösen Einfluss entstehen soll; wohl stimmt es jedoch mit der Ziegler'schen Beschreibung überein: „Der Puls, den wir am Liquor wahrnehmen, ist dem arteriellen sehr ähnlich, er zeigt insbesondere die Dicrotie des Arterienpulses, die pulsatorische Erhebung fällt zeitlich mit der Erhebung des arteriellen Pulses zusammen wie auch der ganze Verlauf, doch zeigt der Liquorpuls eine charakteristische Abweichung, die primäre Erhebung vor dem dicroten Einschnitt ist verhältnissmässig gering, und nach dem dicroten Einschnitt bleibt der Druck noch längere Zeit gleichmässig erhalten, diese Eigenthümlichkeit rührt wohl her von einer Interferenz mit den venösen Pulsen, d. h. der Venenpuls wirkt rückwärts auf den Hirnpuls.“

Was die respiratorischen Schwankungen anbelangt, leiteten de la Mure und v. Haller dieselben von der exspiratorischen Rückstauung des venösen Blutes in das Gehirn und dem während der Inspiration erleichterten Abflusse dieses Blutes ab; Lorry war der erste, der auch den Einfluss in Betracht zog, den der Herzimpuls und folglich der stystolisch beschleunigte Zufluss des arteriellen Blutes auf die Hirnmasse ausübte. Ob nun die respiratorischen Hirnbewegungen hauptsächlich durch Druckschwankungen in den Venen hervorgerufen werden oder in den Arterien, das scheint heutzutage noch nicht ganz entschieden zu sein.

Magendie, Ecker, Leyden, Longet, Quincke, François-Franck, v. Schultén, Fredericq, Adamkiewicz, Knoll, Falkenheim und Naunyn, Roy und Sherrington etc. sind für die venöse Theorie; Althann, Cramer, Salathé, Wertheimer, Sivén etc. für die arterielle. Wertheimer und Sivén haben in der Mehrzahl der Fälle gefunden, dass die Hirnpulscurve während der Inspiration steigt und während der Exspiration sinkt. Es wird aber von beiden Seiten mit gewisser Reserve ausgesprochen. Salathé meint z. B.: „nous pensons qu'il faut aussi faire une part aux degrés variables de réplétion veineuse.“ Anderseits sagt Fredericq z. B: „Cependant il peut arriver qu'exceptionellement l'influence artérielle l'emporte, et que le graphique cérébral monte à l'inspiration, pour présenter son point le plus déclive à l'expiration.“

Wir haben es in der Regel so gefunden, dass die Curve der Cerebrospinalspannung während der Exspiration stieg und während

Digitized by Google

der Inspiration sank; nur ausnahmsweise war das Umgekehrte der Fall (Fig. Nr. 2), oder die Curve begann schon während der Inspiration zu steigen und während der Exspiration zu sinken (Fig. Nr. 3), was auch für die arterielle Natur der Schwankungen spricht, denn die Steigerung des Blutdruckes beginnt während der Inspiration, erreicht ihr Maximum im Beginn der Exspiration und sinkt während der Exspiration und der Athmungspause, um ihr Minimum beim Beginn der Inspiration zu erreichen.

Es kam manchmal vor, dass sich gar keine respiratorische Schwankung wahrnehmen liess. Salathé meint, dass die Oscillationen bei langsamer und wenig accentuirter Respiration verschwinden und bei beschleunigter und beengter deutlich hervortreten; so ähnlich Brissaud und François-Franck. Thatsächlich, wenn man die Exspiration erhöht durch den Händedruck unterhalb des Rippenbogens oder künstlich den Thorax comprimirt, wird die Erhebung der Curve noch deutlicher. Von anderer Seite wird aber betont, dass die Druckveränderungen in der Cerebrospinalhöhle bei der Thoraxcompression in erster Linie von gleichzeitigen Druckveränderungen in den Arterien hervorgerufen werden, und dass der behinderte venöse Abfluss während der Compression von relativ untergeordneter Bedeutung sei.

Endlich möchten wir hier noch eine Thatsache hervorheben, dass sowohl die pulsatorischen als auch die respiratorischen Druckschwankungen undeutlich ausfallen, wenn die Spannung der Cerebrospinalflüssigkeit hochgradig ist. Dies kann man auch direct demonstriren: erhöht man nämlich die Spannung künstlich, so werden die Schwankungen der Curven kleiner und undeutlicher; erniedrigt man dieselbe, so werden sie wieder deutlich.

Nach Althann bemerkt man nach Trepanation des Schädels und Entfernung der Dura häufig, dass das Gehirn keine Spur von Pulsation zeigt, und dass es erst nach einiger Zeit, gewöhnlich nach Abfluss von etwas Cerebrospinalflüssigkeit, zu pulsiren anfängt; eine Ausnahme von diesem Verhalten findet nach ihm nur dann statt, wenn entweder der Schädelinhalt sehr schwach gespannt, daher auch die Dura an der Trepanationsstelle schlaffer ist und ihrer stärkeren Ausbuchtung einen geringeren Widerstand entgegenstellt, oder wenn die Bewegungen sehr stark sind, wie bei forcirter Respiration.

Nach dieser Auseinandersetzung über die Methodik der Messung der Cerebrospinalspannung und über deren normale Grösse und Schwankungen gehen wir zur Beschreibung der Versuche an Hunden über: die genaue Notiz davon ist in den am Schlusse beigefügten Protokollen angegeben.

Digitized by Google

Wir haben hierzu 15 Hunde geopfert. Nach Pillwax waren es am häufigsten junge Hunde von schwächlicher Constitution und reizbarem Temperamente, besonders Hunde gemischter Abkunft und namentlich Seidenhundbastarde, welche von der Fallsucht befallen wurden, doch kamen auch Hunde reiner Racen, und zwar zarte junge Windhunde und Pinscher, sowie jugendliche weich- und feinbeharte, besonders lichtgefärbte Jagdhunde mehrfach wegen Fallsuchtanfällen zur Behandlung.

F. Müller meint, es leiden einzelne Hunderacen, wie Doggen, Windhunde, Mopse, Pinscher, öfter an nervösen Zuständen als andere, und in einzelnen Fällen scheint eine Anlage zur Epilepsie bei gewissen Racen mit dicken Köpfen und grossem Gehirn vorhanden zu sein, so dass man dieselbe am häufigsten bei Mopsen, Windhunden, seltener bei Fleischerhunden, Landhunden beobachtet.

Unter unseren Versuchshunden befanden sich 5 Spitze, 4 Hunde ohne Race, 2 Jagdhunde gekreuzter Race, 2 Dachshunde, 1 Pinscher und 1 Pudel; aus äusseren Gründen war es nicht immer möglich, die im oben angedeuteten Sinne gewissermaassen disponirten Hunde zu haben. Dafür waren sie alle jung, etwa 1 bis 1½, höchstens 2 Jahre alt. Andererseits ist die Grosshirnrinde neugeborener Hunde bis etwa gegen den 10. Lebenstag nach Soltmann, Albertoni und Bekhterieff elektrisch noch nicht erregbar, obwohl nach Lemoine, Marcacci, Paneth und anderen das nicht der Fall sein soll, so dass ganz junge Thiere für unseren Versuch auch nicht anzurathen wären.

Es ist zunächst darnach getrachtet worden, die Menge des Liquor cerebralis zu vermehren und die Spannung desselben zu steigern.

Nach v. Bergmann sind die Raumbeschränkungen, mit denen man es bei den Kopfverletzungen zu thun hat, hauptsächlich durch dreierlei Ursachen bedingt: 1. durch ein traumatisches Blutextravasat, 2. durch Schädelbrüche mit Impression oder eingedrungene Fremdkörper, und 3. durch Ansammlung von Entzündungsproducten innerhalb der Schädelkapsel.

Experimentell ist in dieser Beziehung mit verschiedenen Mitteln gearbeitet worden; Galen und v. Haller haben bereits diesbezügliche Versuche angestellt.

Lorry und Schwartz comprimirten den Schädel junger Thiere gewaltsam; A. Cooper, Budge und Dalton drückten mit Fingern direct auf das Gehirn. Serres und Flourens liessen es innerhalb der Schädelhöhle absichtlich zur Blutung kommen; Rees spritzte Blut hinein, Panas Oel und defibrinirtes Blut, Malgaigne, Magendie und Poppel einfaches Wasser. Die späteren Forscher haben meist Flüssigkeiten benutzt, und seitdem v. Leyden dünne Lösung von Ei-

Digitized by Google

weiss und Kochsalz angewandt hatte, pflegt man Gewicht auf den Gebrauch von indifferenten Flüssigkeiten zu legen. Sonst hat man aber noch verschiedene Dinge in den Schädel der Thiere eingeführt: Quecksilber und Glycerin (Manz); Wachstalg (Pagenstecher); comprimirte Luft (François-Franck), Gelatine, Wachsöl, Schwamm, Watte und Kork (Duret); Laminaria, Glasperle, Nagel und Holzstift (Adamkiewicz); Kautschukballon (v. Schultén); Mastix (van Stockum); Glasscheibe (Dean); Paraffin (Deucher); Bleikugel (Neumayer); Filtrirpapier (Druif) und Stein und Agar-Agar (Roncali).

v. Schultén brachte für eine mehr locale Wirkung künstliche Fractur hervor; Grashey maass Compressibilität der Gehirnsubstanz im Piëzometer; Levy prüfte Elasticität derselben mittels des belasteten Stiftes.

An Menschen hat bereits Magendie in den Fällen von Hydrorachis oder Hydrocephalus den Druckversuch angestellt: „En comprimant la tumeur, et par conséquant en faisant rentrer dans son séjour normal le liquide, on ajoute nécessairement à sa pression sur l'axe nerveux cérébro-spinal; alors les effets ne se font pas attendre: l'enfant perd immédiatement connaissance et tombe dans un assoupissement comateux profond, qui cesse dès qu'on permet au liquide de rentrer dans le sac herniaire extérieur, d'où il avait été forcé de sortir."

Seitdem sind die Versuche an Meningocele oder Schädeldefect des Menschen von v. Bergmann, Mikulicz, Albert, Kappeler, Professor Kocher, Giannelli, van Popta etc. beschrieben, bald mit positivem, bald mit negativem Resultat in Bezug auf das Entstehen der Hirndrucksymptome. Auch im Wintersemester 1898/99 hat Professor Kocher ein Kind mit Kephalohydrocele und ein anderes mit Meningocele sacro-lumbalis vorgestellt und an beiden mit Erfolg den Druck angewandt.

Wir haben uns hohle, ovale, überall glatte Glaskörper blasen lassen; sie haben den grösseren Durchmesser 2 cm, den kleineren 7 mm und im Durchschnitte die Grösse von 0,6 cm; der Einfachheit halber nennen wir im folgenden diese Glaskörper „Glaskugeln".

Die Glaskugeln wurden in vielen Versuchen, bald zwischen Dura und Knochen, bald zwischen Dura und Pia, bald in die Gehirnsubstanz, bald in den Seitenventrikel eingeführt. Es wurde dabei die Hoffnung gehegt, dass die Glaskugeln Vermehrung der Cerebralflüssigkeit bewirken könnten, wie etwa eine Gelenkmaus Gelenkerguss zur Folge hat.

In einer anderen Reihe von Versuchen wurde eine bei gewisser Wärme schmelzende und bei Körpertemperatur erstarrende Masse zwischen Dura und Knochen oder zwischen Dura und Pia oder in die Gehirnsubstanz bis in den Seitenventrikel injicirt; wir benutzten hierzu das durch Beimischung einer blauen Oelfarbe nachher leicht kenntliche Paraffin mit dem Schmelzpunkte 45° C.

Digitized by Google

In einem Falle haben wir Laminariastücke zwischen Dura und Knochen hineingeschoben; wieder im anderen Falle haben wir defibrinirtes Blut in die Gehirnsubstanz injicirt.

Um die mechanische Wirkung eines Fremdkörpers mit einer gleichsam in die Länge ziehenden chemischen zu combiniren, haben wir in einem anderen Falle mit Jodoformgaze vollgestopfte Glasröhren mit abgebrochenen Enden zwischen Dura und Pia und in die Gehirnsubstanz hineingelegt.

Um die rein chemische Wirkung zu erzeugen, haben wir in einem Versuch Terpentinöl in die Gehirnsubstanz eingespritzt; weil aber so die Wirkung des Terpentinöls zu rasch und energisch vor sich ging, haben wir uns in einem anderen einer Terpentin-Celloidin-Kapsel nach Poljakoff bedient. Nach ihm verfertigt man sich die Kapsel auf folgende Weise: in ein sterilisirtes Gefäss mit Celloidinlösung in Aether und Spiritus zu gleichen Theilen wird ein Glasstäbchen mehrere Male hintereinander hineingetaucht. Wird nun das mit Celloidin beschickte Stäbchen ins sterilisirte Wasser gelegt, so kommt die Celloidinkappe ganz leicht von ihm ab. Man fülle eine sterilisirte Pipette mit der sterilisirten zu untersuchenden Flüssigkeit, giesse gewisse Tropfen davon in die Kappe, drehe mittels einer sterilisirten Pincette das offene Ende der Kappe herum und lege sie wieder in die Celloidinlösung hinein; so ist die Celloidinkapsel fertig. Wenn man die mit Terpentinöl gefüllten Kapseln zu wiederholten Malen im Autoclave sterilisirt, werden sie leicht brüchig; man kann dem Uebelstande ausweichen, wenn man sie in einem mit sterilisirtem Terpentinöl gefüllten Reagenzgläschen aufbewahrt.

In einem weiteren Falle haben wir künstlich eine Impressionsfractur erzeugt. Von den sonstigen Eingriffen, die wir an unseren Versuchsthieren vornahmen, erwähnen wir hier: Auslöffelung der Gehirnsubstanz, Injection von Strychnin, Hammerschläge und Keulenschlag auf den Kopf und partielle Resection der Schilddrüse. Die oben genannten Eingriffe wurden selten einzeln, meist in verschiedenen Combinationen an einem und demselben Thiere mit gewissen Intervallen ausgeführt.

Die Thiere wurden bei den Operationen in der Regel einer combinirten Narkose unterworfen; Morphium wurde je nach der Grösse der Thiere in der Dose von 0,05 bis 0,1 g subcutan injicirt; nachher wurden sie mit Aether betäubt. Ausnahmsweise für einfache, kurz dauernde Operationen haben wir uns mit Morphiumnarkose begnügt. Instrumente wurden gekocht, die in die Schädelhöhle ein-

Digitized by Google

zuführenden Fremdkörper entweder gekocht oder durch Flammen gezogen und überhaupt alles möglichst aseptisch gemacht. Von den Trepanen, welche wir brauchten, hatte das grössere den Durchmesser von 1 cm und das kleinere 0,6 cm. Von der Wundbehandlung schien es uns am einfachsten und besten, wenn man Wunden nicht zunähte und einfachen Collodialverband darauf legte; wenn der Verband von selbst abfiel, waren die Wunden meist zugeheilt. Die Thiere sind nach den Operationen schlechter Laune, und es wäre unangenehm, Verbände zu wechseln, Drainage zu entfernen und Nähte zu beseitigen. Meistens heilten die Wunden reactionslos, und nur selten hatten wir über Wundinfection zu klagen.

Von den Erscheinungen, welche man an den Versuchsthieren nach den Eingriffen an der Scheitelgegend beobachtet hat, ist die Motilitätsstörung in erster Linie zu nennen, welche fast constant jedesmal auftrat. In der Regel wurden die Glieder der dem Eingriffe entgegengesetzten Seite paretisch. Kurz nach der Operation, wenn das Thier sich aufrichten und spazieren will, werden die afficirten Beine hochaufgesetzt und nachgeschleppt; es scheint am Carpal-, resp. Sprunggelenk etwas locker zu sein, so dass die Pfoten leicht nach vorn oder hinten oder seitlich umknicken. Das Thier wackelt und schaukelt; die Bewegungen sind unbeholfen, und es fällt manchmal auf die Seite um. Oft wird der Fussrücken statt des Zehenballens auf den Boden aufgesetzt; dieses letzte Symptom, welches zuerst Bouillaud auffiel, ist später auch von Vulpian, Hitzig, Goltz und anderen beschrieben worden.

Was die Sensibilitätsstörung betrifft, haben wir in zwei Versuchen (Prot. Nr. 13 und 14) nach der Auslöffelung an der motorischen Gegend daraufhin geprüft; kurz nach der Operation konnte man mittels Klemme oder durch Drücken oder Streicheln die Anästhesie der entgegengesetzten Seite constatiren, aber etwa 3 Wochen später nicht mehr.

Ein Hund (Prot. Nr. 4) scheint die ganze Zeit eine herabgesetzte Empfindung der rechten Körperseite gehabt zu haben, in der Aufregung machte der Hund einen tölpelhaften, ataktischen Gang und streifte mit der Körperseite an den umherstehenden Gegenständen derb an, allein es wurde ihm das Halsmark bei der ersten Messung der Cerebrospinalspannung verletzt, und bei der Autopsie constatirte man eine Erweiterung des Centralkanals nach rechts hin mit der am Volumen stark reducirten Rückenmarkshälfte derselben Seite.

Bei den Hunden mit Sensibilitätsstörungen haben wir die etwaige Beeinträchtigung der Temperaturempfindungen

Digitized by Google

geprüft, das Resultat war aber ganz unsicher, obwohl dieselbe nach den Angaben von Herzen und Dessoir sicherlich bestehen soll.

Im Jahre 1870 stellten Fritsch und Hitzig fest, „dass vielmehr sicher einzelne seelische Funktionen, wahrscheinlich alle, zu ihrem Eintritt in die Materie oder zur Entstehung aus derselben auf circumscripte Centra der Grosshirnrinde angewiesen sind.“ Fritsch und Hitzig constatirten ferner durch Exstirpation eines Theiles des Centrums für die Vorderextremität, dass die Versuchsthiere die Möglichkeit, dieselbe zu bewegen, nur unvollkommen verloren und an der Sensibilität wahrscheinlich gar nichts eingebüsst hatten. Nach ihnen bestehe vielleicht noch irgend eine motorische Leitung von der Seele zum Muskel, während in der Leitung vom Muskel zur Seele irgendwo eine Unterbrechung vorhanden sei; möglicherweise betreffe diese Unterbrechung die Endstation der hypothetischen Bahn für den Muskelsinn, jedenfalls habe sie aber ihren Sitz an Stelle des verletzten Centrums.

Hitzig bezeichnet nachher den Zustand mit dem Namen, Störung des Muskelbewusstseins. Auch Bastian sieht in der motorischen Zone nur Centra des Muskelsinnes.

Schiff erkannte in den Beschreibungen von Fritsch und Hitzig die charakteristischen Züge des Verlustes des Tastgefühles ohne wahre motorische Lähmung, gab aber später seine Ansicht auf zu Gunsten der Existenz der motorischen Centren, wenigstens bei Affen.

Nothnagel behauptete aber durch seine Experimente der Chromsäureätzung an der Gehirnconvexität der Kaninchen, dass das Bein der Thiere weder unempfindlich, noch gelähmt werde, dass nur der Muskelsinn aufgehoben sei, und dass eine strenge Localisation der geistigen Funktionen auf bestimmte Centren der Grosshirnrinde nicht vorhanden sei.

Nach Goltz existirt Rindengefühllosigkeit und Rindenlähmung nicht: „diese Art von Centren waren todtgeborene, unreife Früchte ..... Es ist unmöglich, durch irgend welche begrenzte Zerstörung der Grosshirnrinde irgend einen Muskel dauernd zu lähmen oder auch nur dem Einfluss des Willens zu entziehen.“

Auch Brown-Séquard ist der Ansicht, dass die Lähmungen nach Verletzung der psychomotorischen Sphäre keine wahren Lähmungen, sondern nur Bewegungshemmungen wären. So ähnlich v. Korányi.

Dupuy constatirte angeblich Fortbestehen der normalen Bewegungen der 4 Pfoten bei einem Hunde, trotz vollständiger und beiderseitiger Abtragung der grauen Substanz der psychomotorischen Centren in der Nähe des Sulcus cruciatus.

Nach Ferrier giebt es rein motorische Lähmung der willkürlichen Bewegung, ohne Beeinträchtigung der Sensibilität, wenn man die Centren zerstört.

Nach Luciani und Seppilli enthält die sogenannte motorische Zone wirkliche motorische Centren, untermischt mit sensiblen; isolirte Entrindung bestimmter Gebiete der Zone ruft senso-motorische Störungen hervor.

Digitized by Google

Auch Mott tritt durch das Ergebniss seiner Versuche an Affen für die gemischte sensorisch-motorische Funktion centraler Hirnwindungen ein.

H. Munk verlegt die Fühlsphäre in den Scheitellappen, indem hier in der Rinde die specifischen Empfindungen, Wahrnehmungen und Vorstellungen des Gefühlsinnes zustandekommen und die zugehörigen potentiellen Erinnerungsbilder ihren Sitz haben sollen.

Die Störung der Sensibilität infolge der Verletzung der motorischen Zone wird aber von v. Bechterew und Schäfer nicht bestätigt. Nach dem ersteren giebt es darnach weiter nichts als motorische Störungen, die Sensibilität bleibt vollkommen erhalten; der letztere schliesst darüber: „It cannot therefore be the case that the motor paralysis which is produced by a lesion of the Rolandic area is due to a sensory disturbance. And it also follows that tactile sensibility is not localized in the same part of the cortex from which voluntary motor impulses directly emanate."

Wir haben bei unseren Versuchen, bei denen wir die Sensibilitätsstörung geprüft haben, die motorischen Centren nicht genügend ausgelöffelt; jedenfalls war die nachweisbare Existenz der gestörten Berührungs- oder Druckempfindungen fast ephemer.

Auch die Bewegungsstörungen haben sich nach einer geraumen Zeit fast so vollkommen ausgeglichen, dass man das Thier bei einer flüchtigen Betrachtung leicht für ein unversehrtes halten konnte. Allein, wenn die Thiere sich reckten oder auf den hinteren Beinen stehend emporrichteten, so konnte man constatiren, dass das Vorderbein der der Operation entgegengesetzten Seite zurückblieb. Wenn sie sich schüttelten, fuhren die Glieder der afficirten Seite leicht nach aussen. Dies waren Störungen bleibender Natur.

Flourens meinte, dass ein zurückgelassener Theil der Hemisphären den vollen Gebrauch sämmtlicher Funktionen wiedererlangen könne. Seitdem aber Nothnagel bemerkte, dass die Folgen der Verletzung sich wieder ausgleichen lassen, hat man auch nach dem Ersatze für die vernichtete Rindenpartie gesucht.

Goltz unterscheidet Ausfallserscheinungen dauernder Natur von Hemmungserscheinungen vorübergehender Natur. Unter den Ausfallserscheinungen versteht er das geringste Maass von Störungen, welches sich zu irgend einer Zeit und in irgend einem Falle nach einer bestimmten Hirnverletzung beobachten lässt. Und bei der Wiederherstellung nach Verstümmelung des Grosshirns handelt es sich nach ihm gar nicht um die Bildung neuer Centren, sondern nur um die Wiederaufnahme alter Funktionen durch unversehrte Centren, deren Thätigkeit unterbrochen war, durch einen irgendwo aufgebauten unbesiegbaren Widerstand zwischen dem Organ des Willens und den Nerven, die den Willen ausführen. Später giebt er doch zu, „dass in der vorderen Hälfte des Grosshirns symmetrisch gelegene Einrichtungen stecken, welche für einander eintreten können."

Digitized by Google

Carville und Duret suchten den Ersatz in derselben Hemisphäre, Soltmann im Gegentheil in der anderen Hemisphäre im Falle der Wiederherstellung.

Hitzig gedenkt der vielen Möglichkeiten der Restitution; eine sehr einfache Annahme sei die, dass man nicht das ganze Centrum zerstört habe. Später nimmt er dafür an, dass die niederen Bewegungscentren (vornehmlich das Rückenmark) sich allmählich an die veränderten Umstände anpassen.

Nach Schiff giebt es keine Wiederherstellung der Funktionen, sondern bloss Besserung der Symptome, indem das Thier sich an die bleibenden Störungen durch compensatorische Bewegungen accommodire. Ebenso bleibt nach Ferrier die Paralyse permanent, und die Restitution ist nur scheinbar; der Ersatz werde nach Ausschälung der linksseitigen motorischen Zone von der symmetrischen rechten Zone dargeboten, und die motorischen Centren beiderseits zerstört übernehme der Streifenkörper ihre Rolle.

Die Restitution nach isolirter Entrindung führen Luciani und Seppilli auf eine Stellvertretung der entfernteren Rindenpartien durch die subcorticalen Ganglien zurück. H. Munk schreibt die partielle Wiederherstellung der Erregbarkeitszunahme der Rückenmarkscentren zu.

Soweit wir uns orientiren konnten, finden wir somit in diesen wichtigen Fragen der Funktionen der Centren im Scheitellappen noch keine übereinstimmende Aufklärung.

Die Manègebewegungen haben wir zweimal, nämlich das eine Mal (Prot. Nr. 3) nach Einschieben von Glaskugeln zwischen Dura und Gehirn und das andere Mal (Prot. Nr. 5) nach Ausslöffeln an der motorischen Gegend beobachtet, beide Male nach der verletzten Gehirnseite hin.

Zwangsbewegungen, bei welchen die Thiere eine gegebene kleinere oder grössere Kreisbahn immer wieder durchlaufen, nennt man nach Christiani seit Magendie Reitbahnbewegungen. Magendie selbst schreibt darüber so: „un mouvement en cercle à droite ou à gauche, semblable a celui du manège, se montre par la section de la moelle allongée faite de manière à intéresser la portion de cette moelle qui avoisine en dehors les pyramides antérieures ..... Si je coupe à droite, l'animal tournera à droite, et à gauche si j'ai coupé de ce côté."

Seither sind viele diesbezügliche Versuche angestellt worden; nach I. Munk beobachtet man fast bei allen einseitigen Verletzungen des Mittel- und Stammhirns die Zwangsbewegungen.

Die Experimente von Philipeaux und Vulpian, die in einer Läsion einer Hemisphäre bestanden, riefen immer Reitbahngang nach der Seite der Verletzung hervor. Pagenstecher beobachtete bei seinen Versuchen mit Wachsinjection das Mouvement de

Digitized by Google

Manège dreimal nach der Seite der Verletzung hin. Auch Goltz fand bei seinen Hunden mit verstümmeltem Grosshirn, dass sie die Neigung, nach der verletzten Seite hin im Kreise zu drehen, behielten. v. Bechterew kommt zu dem Resultat, dass die Stelle, deren Zerstörung diese Art der Bewegung bewirkt, weit hinter der motorischen Zone liegt, dass die Drehung des Thieres bei mehr oberflächlicher Zerstörung nach der verletzten Seite hin stattfindet, und dass die Zwangsbewegung schliesslich vollständig verschwinden kann. Loeb meint, die Fähigkeit, sich nach der gesunden Seite zu drehen, oder geradeaus zu gehen, sei durchaus nicht aufgehoben; nur werde die Drehung nach der verletzten Seite bei jeder Gelegenheit bevorzugt und erfordere weniger Zeit und anscheinend weniger Anstrengung.

Unsere 2 Fälle mit Reitbahnbewegungen nach der verletzten Seite hin reihen sich den erwähnten physiologischen Experimenten genau an und verschwanden später auch völlig.

Derselbe Hund (Prot. Nr. 3), der vorher, nach Einschieben von Glaskugeln Reitbahnbewegungen machte, bog später, nachdem er Keulenschlag auf den Kopf erhalten, beim Gang häufig nach rechts aus, während die linken Beine zeitweise an Contractur litten.

Nach Goltz liebt das Thier bei starker Asymmetrie der Verletzung, sich beim Laufe nach derjenigen Seite hinzudrehen, welche der hochgradigen Verstümmelung des Hirns entspricht; er unterscheidet diese Reitbahnbewegungen von den echten Zwangsbewegungen, denn das Thier vermag immer bei gegebenem besonderem Anlass, sich auch nach der entgegengesetzten Seite umzuwenden. Das stimmt auch ganz mit unserem Fall überein, denn wir schliessen durch die linksseitige Contractur auf eine stärkere Affection der rechten Hirnhemisphäre durch den Keulenschlag auf den Kopf.

Auch derselbe Hund zeigte kurz nach dem Keulenschlag Steifheit und Parese der linken Beine; später stellte sich eine Zeitlang ab und zu eine eigenthümliche periodische Contractur derselben Beine ein: er ging auf 4 Beinen in normaler Weise einher; blieb er stehen, so schwebte das linke Vorderbein in der Luft, und er hüpfte auf 3 Beinen, indem das linke Hinterbein, an den Leib angezogen, den Boden nicht berührte. Bubnoff und Heidenhain entwickelten die Vorstellung, dass in den motorischen Ganglienzellen neben den Erregungsvorgängen stets auch Hemmungsvorgänge verlaufen, welche namentlich die Erregung beendigen.

Hering und Sherrington konnten durch Hirnrindenreizung an narkotisirten Thieren eine Erschlaffung von vorher contrahirt ge-

Digitized by Google

wesenen Muskeln bei Auslösung coordinirter Bewegungen feststellen, ausser der reciproken Innervation der wahren Antagonisten ergaben sich auch noch andere, complicirtere Verhältnisse zwischen verschiedenen Muskelgruppen. Endlich will Starke zeigen, dass die Erregbarkeit der motorischen Nerven durch Auftragen von Chlornatrium auf gewisse Theile des Centralnervensystems als ein Reizungs- und nicht als ein Ausfallsphänomen stark herabgesetzt werde, jedoch mit gleichzeitiger Contractur oder Erschlaffung der von den Nerven innervirten Muskeln nicht verbunden. Somit versteht es sich von selbst, dass bei einem gestörten Verhältniss zwischen Erregung und Hemmung oder zwischen Contraction und Relaxation die Körperbewegungen besonders bei complicirteren Acten leicht unbehülflich werden können.

Krampfanfälle hatten wir unmittelbar nach den Operationen fünfmal, Strychninkrämpfe ausgenommen. Bei einem Fall, (Prot. Nr. 3) hatten wir nach einem Keulenschlag auf den Kopf Krampfanfälle, beim anderen (Prot. Nr. 6) nach Paraffininjection ins Gehirn, beim dritten (Prot. Nr. 7) nach Terpentinölinjection, beim vierten (Prot. Nr 11) nach Paraffininjection ins Gehirn und endlich beim fünften (Prot. Nr. 12) nach Hineinschieben von Glaskugeln in die Gehirnsubstanz.

Diese Anfälle wiederholten sich meist kurz hintereinander, und wir hatten so Status epilepticus in recidivirender Form.

Pagenstecher beobachtete heftige epileptiforme Convulsionen, bestehend in Opisthotonus und Streckkrämpfen der Extremitäten, ohne Betheiligung der Kiefermuskeln, nur während der Injection der Wachsmasse, dabei aber auch fast regelmässig; einmal beim raschen Nachlass des Druckes nach Entfernung des Apparates und theilweisem Ausfliessen der Wachsmasse, wurde der Hund erst von Convulsionen ergriffen. Auch Deucher sah an Kaninchen nach Injection von Paraffin typische epileptische Anfälle auftreten. Wir hatten nach Paraffininjection zweimal die Anfälle gesehen; das eine Mal (Prot. Nr. 6), wo Paraffin alle Ventrikel überschwemmte, trat Tonus hervor; das andere Mal (Prot. Nr. 11), wo dasselbe mehr auf der Gehirnoberfläche verbreitet war, trat Klonus in den Vordergrund. Diesbezüglich schreibt Duret folgende Worte: „Dans le cas de pression intraventriculaire, nous avons été témoins de la prolongation excessive des attaques de contracture; nous avons eu un tétanisme presque continuel et très-violent.“ Der Anfall nach Terpentin-Injection (Prot. Nr. 7) trat zuerst am linken Hinterbein auf, griff dann der Reihe nach linkes Vorderbein, Glieder der anderen Seite,

Digitized by Google

Gesicht und Rumpf, und war vorwiegend klonischer Natur. Die Anfälle nach Keulenschlag (Prot. Nr. 3) waren typisch epileptisch; bei denen nach Hineinschieben von Glaskugeln (Prot. Nr. 12) überwog wieder der klonische Charakter. v. Leyden bemerkte bei seinen Experimenten über gesteigerten Hirndruck, dass die Unruhe selten gleich in Coma und Erschlaffung überging, in der Regel in Krämpfe, welche sich meistens zu epileptiformen Convulsionen mit Opisthotonus und intensiver Streckung der Hinterextremitäten steigerten.

Naunyn und Schreiber haben dagegen epileptische Anfälle nur selten und dann beobachtet, nachdem schon seit langer Zeit das Thier gar keinem Druck mehr unterlag, und es ist ihnen aufgefallen, dass man wohl charakterisirte epileptiforme Anfälle bei dem experimentellen Hirndruck des Hundes nicht beobachtet. Dem gegenüber betont aber v. Schultén, dass die Krämpfe wirkliche epileptiforme Convulsionen sind.

Was nun die Vermehrung der Cerebrospinalflüssigkeit anbelangt, ist bei einem Falle (Prot. Nr. 4) viel Flüssigkeit bei der letzten Operation herausgeflossen; bei der Autopsie war der rechte Ventrikel gewaltig vergrössert. Hier war sicherlich der Liquor cerebralis vermehrt, aber das Thier erlag der Operation, und genaue Angabe des Druckes ist unmöglich.

Beim anderen (Prot. Nr. 10) war der mittlere Druck ungefähr um das Doppelte vermehrt im Vergleich zum durchschnittlichen Druck vor den Operationen.

Der 3. Fall (Prot. Nr. 13) zeigte bei der Autopsie den Liquor cerebralis überall stark vermehrt.

Endlich beim vierten (Prot. Nr. 15) war der mittlere Druck nach Eingriffen mehr als um das Fünffache vermehrt im Vergleich zum Druck vor denselben.

Bei diesen 4 Fällen konnten wir die Vermehrung des Cerebraldruckes constatiren. Was für Symptome haben sie dargeboten?

Die beiden ersteren Fälle waren auffällig gewesen durch Umwandlung des Charakters. Sie hatten wenig Interesse für die Umgebung; sie spielten nicht mit den Kameraden, betheiligten sich nicht am Gebell anderer Hunde und waren in der Regel stumm. Sie flohen das Licht, suchten dunkele Ecken auf, blieben dort hocken und liessen sich gar nicht hervorlocken. Bloss wenn sie Hunger hatten oder ihre Nothdurft verrichten wollten, kamen sie für eine kurze Weile heraus. Der Gesichtsausdruck war immer finster, und es schien, als ob es ihnen verdriesslich wäre, oder als ob sie Kopfweh hätten. Wenn man sie hingegen ein wenig reizte, so fletschten

Digitized by Google

sie die Zähne, knurrten, bissen blindlings um sich und geriethen überhaupt in einen scheusslichen Wuthanfall.

Die Umwandlung des Charakters, speciell Bosheit und Bissigkeit, scheint aber dem Hirndruck nicht ganz zugeschrieben werden zu dürfen, denn Goltz sagt: „Hunde bekommen nach der Wegnahme des Vorderhirns in der Regel einen reizbaren, aufgeregten Charakter ..... Ein böser, gewaltthätiger, rauflustiger Hund wird regelmässig dauernd gutmüthig und harmlos, sowie ihm die Hinterhauptslappen genommen sind.“ Loeb hat das experimentell und Welt in einigen klinischen Fällen bestätigt. Wir haben aber noch einen Fall (Prot. Nr. 3), dessen Charakter gutmüthig und zutraulich wurde, obwohl Glaskugeln vorn zwischen Dura und Knochen hineingeschoben worden waren. Uebrigens hat Goltz selbst nicht selten das von der obigen Regel abweichende Vorkommniss erfahren; auch Roncali sah Hunde durch Compression des Scheitellappens in der Regel bissig werden, selten sanftmüthig.

Der dritte (Prot. Nr. 13) war kurz nach der Operation übler Laune, empfindlich und reizbar, winselte kläglich mit verdriesslicher Miene; allmählich wurde er stumpf; die Stimme wurde heiser. Später rührte er sich nur auf den Reiz hin; endlich wurde er comatös und starb.

Der vierte (Prot. Nr. 15) blieb die ganze Zeit nach der letzten Operation apathisch. Er knirschte von Zeit zu Zeit mit den Zähnen und wurde immer und immer schwächer, so dass er schliesslich den Hinterkörper nicht mehr ordentlich erheben konnte. Die Augen waren starr und ein bischen bläulich glänzend; der ganze Ausdruck enthielt in sich schwer Krankhaftes.

Hier scheint es uns passend, einige allgemeine Betrachtungen über das Zustandekommen der Hirndrucksymptome einzuschalten.

Die Cerebrospinalflüssigkeit, welche schon vorher von Cotugno erkannt worden war, wurde am Anfang dieses Jahrhunderts von Magendie wieder entdeckt. Der letztere wies nach, dass diese Flüssigkeit an der Oberfläche des Gehirns und des Rückenmarks, in den von ihm so genannten Subarachnoidealräumen (espace sous-arachnoïdien) enthalten ist. Ueber die Quelle der Flüssigkeit schreibt er so: „la pie-mère, presque exclusivement tissue de vaisseaux sanguins, et ayant sous ce rapport beaucoup de ressemblance avec le parenchyme pulmonaire, offre les conditions les plus favorables à une sécrétion prompte et considérable; tout porte donc à la supposer l'organe sécréteur du fluide céphalo-rachidien.“ Nach ihm schützt schon die Gegenwart der Cerebrospinalflüssigkeit das Cen-

Digitized by Google

tralnervensystem vor der etwaigen Einwirkung der Traumen, aber sie spielt eine noch wichtigere Rolle: „Ainsi la circulation peut s'effectuer sans obstacle dans les vaisseaux cérébraux, grâce au liquide céphalo-rachidien qui empêche le cerveau de les comprimer dans ses mouvements, compression qui serait inévitable si le cerveau remplissait exactement la cavité inflexible du crâne. Mais il y a plus encore, et le liquide, s'interposant entre les circonvolutions où pénètre la pie-mère, s'oppose à leur adossement, et favorise ainsi puissamment la circulation capillaire qui s'accomplit sur toute la surface cérébrale extérieure."

Henle nennt das subarachnoideale Bindegewebe ein physiologisch wasserstichtiges Gewebe und meint, dass die areoläre Beschaffenheit dieses Gewebes der Cerebrospinalflüssigkeit eine fast so rasche Ortsveränderung erlaube, als wenn sie frei das Centralorgan umspüle.

Der continuirliche Zusammenhang der Subarachnoidealräume des Hirns und Rückenmarks unter einander und mit anderen Theilen wurde durch Versuche von Key und Retzius, Althann, Quincke, His, Luschka, Merkel, Schwalbe etc. festgestellt.

Nach Quincke wird die Cerebrospinalflüssigkeit wahrscheinlich von den Blutgefässen abgesondert und fliesst auf bestimmten Bahnen in die Lymphgefässe ein; Hitzig spricht von einem Secretionsdruck in derselben, welcher einen höheren Werth besitzt, als derjenige ist, mit dem die eigene Elasticität und der Blutdruck das Gehirn gegen die Schädelwände treiben, so dass das Gehirn sich dauernd in einem Zustande physiologischer Compression befindet. Auch Naunyn und Falkenheim sind der Ansicht, dass die Cerebrospinalflüssigkeit keineswegs ein einfaches seröses Transsudat, d. h. abfiltrirtes Blutserum, sondern ein specifisches Secret ist, und dass die Plexus chorioidei der Secretion derselben dienen.

Nun ist nach v. Bergmann das Ausweichen des Liquor cerebrospinalis von der Schädel- zur Rückgratshöhle das wichtigste und hauptsächlichste Mittel, um Raum im Schädel zu schaffen. Unter physiologischen Verhältnissen sorgt nach ihm die Dehnung des spinalen Durasackes und eine blitzschnelle Resorption dafür, dass die höhere Spannung des Liquor cerebrospinalis, welche ihm jeder Pulsschlag und jede Ausathmung, sowie jede arterielle Hyperämie ertheilen, sofort ausgeglichen und beseitigt wird; wird diese Einrichtung, die physiologisch ein constantes Verhältniss zwischen Ausscheidung und Fortschaffung des Liquor setzt und erhält, gestört, gehemmt oder aufgehoben, so entwickeln sich die charakteristischen

Digitized by Google

Hirndruckerscheinungen als Folgen einer mehr oder weniger plötzlichen Herabsetzung der Blutgeschwindigkeit im Schädel.

Nach Adamkiewicz ist der Liquor selbst ein Transsudat aus dem Blute; für die Annahme aber, dass er ein Secret sei, dürfte jede Basis fehlen. Die Quelle des Liquor ist der capilläre Blutdruck des Centralnervensystems; seine Spannung wird deshalb von dem Blutdruck beherrscht und kann ihm unter keinen Umständen gleich sein und noch viel weniger ihn dauernd übertreffen. Eine Spannungszunahme des Liquor wird vom lebenden Gehirn gar nicht vertragen; der geringste Liquorüberdruck wirkt mit Sicherheit tödtlich. Die sogenannten Hirndrucksymptome haben mit dem Druck nichts zu thun; es sind einfache Reiz- und Lähmungsphänomene des Gehirnes. Der künstlich gespannte Liquor fliesst durch die Venen ab; die Schädelvenen gleichen den Liquorüberdruck sofort aus und können ihn bis zu einer Stauung, d. h. einem Hirndruck nicht anwachsen lassen. Er vergleicht die Lehre vom Hirndruck mit einer wissenschaftlichen Illusion und schliesst, „dass von der geltenden Lehre vom Hirndruck nichts bleibt, was uns über das Wesen und die Bedeutung intracranieller Raumbeschränkungen unanfechtbar aufklären könnte, — ja, dass die Lehre selbst nur ein Scheindasein führt, da das, dessen Ursprung, Natur und Wirkung sie erklären will, überhaupt nicht existirt, nämlich eine erhöhte Spannung des Liquor oder, wie man sich bisher ausgedrückt hat, der pathologische Hirndruck."

Es giebt aber nach Adamkiewicz doch einen Druck im Gehirn. Druck zu entwickeln, ist nach ihm eine der vielen, dem lebenden Protoplasma inhärenten und mitgeborenen organischen Kräfte. Der nicht dem leisesten Druck gewachsene, zarte Getreidekeim bricht die harte Erdscholle durch; der weiche Pilz, den der Fingerdruck zermalmt, hebt nach dem Regen den Erdboden hoch und schiesst noch mit der Last desselben auf seinem Hute frei empor. Gewaltiger ist die Druckkraft der höheren Pflanzen; ihre Wurzeln können Felsen sprengen und zerbrechen Mauern. Auch die thierische Zelle entfaltet eine ganz gewaltige Expansionskraft; es genügt, auf die sich entwickelnde Eizelle hinzuweisen. Von der pathologischen Zelle gilt das Gleiche, nur dass diese mit ihrer Kraft eine gewisse Rücksichtslosigkeit verbindet: sie kennt keine Widerstände, bahnt sich die kürzesten Wege durch das Gesunde und zermalmt selbst Knochen. Auch die Leukocyten gehören zu diesen gewaltthätigen Elementen. Alle Tumoren, sowohl feste, als auch flüssige, entwickeln sich im Gehirn auf Kosten des compressiblen Gehirngewebes und condensiren es; sie comprimiren aber weder die Capillaren,

Digitized by Google

noch verschliessen sie die Venen. Sie setzen auch die Cerebrospinalflüssigkeit nicht unter höheren Druck und am allerwenigsten dann, wenn der Tumor ein allgemeines Exsudat ist und ganz den Raum erfüllt, der unter normalen Verhältnissen für den Liquor bestimmt ist. „Denn wo der Liquor ganz abgeflossen und also überhaupt nicht vorhanden ist, da fehlt selbst das nothwendigste Substrat für den Hirndruck."

Hier kommt es unseres Erachtens vor allem darauf an, was man unter dem Liquor cerebrospinalis versteht; Adamkiewicz nennt es nur Liquor cerebrospinalis, solange er sich unter physiologischen Bedingungen befindet, und v. Bergmann betont ausdrücklich, dass der allgemeine Hirndruck niemals ein physiologisches Phänomen ist, und daher den Breiten der Gesundheit fehlt.

Auf Anregung des Prof. Kocher hat Deucher experimentell bewiesen, dass der frei communicirende Liquor cerebrospinalis nicht nöthig ist zum Zustandekommen des allgemeinen Hirndrucks, sondern dass im wesentlichen auch die Gehirnsubstanz die Leitung des Druckes übernehmen können muss. Somit sind nach Prof. Kocher die Hirndrucksymptome durch Raumbeschränkung des Schädelinhaltes zurückzuführen auf eine vermehrte Spannung innerhalb der incompressiblen Nervensubstanz einerseits und innerhalb der Cerebrospinalflüssigkeit anderseits.

Reiner und Schnitzler kamen zu ähnlichem Schluss, dass das Vorhandensein des Liquor kein nothwendiges Postulat für das Auftreten der Hirndrucksymptome ist, und sprechen ihm bei der Blutcirculation im Gehirn unter physiologischen Verhältnissen, sowie unter manchen pathologischen Zuständen eine sehr bedeutungsvolle Rolle ab.

Nach van Stockum aber sind die allgemeinen Symptome des Hirndruckes keine Folgen erhöhter Spannung des Liquor cerebrospinalis; sie werden durch Circulationsstörungen in der Medulla oblongata verursacht, indem die gereizte Hirnrinde als ein vasomotorisches Centrum reflectorisch dahin wirke.

Naunyn und Falkenheim unterscheiden unter den Hirndrucksymptomen directe oder eigentliche und indirecte oder uneigentliche. Die Indirecten gehören dem allgemeinen Hirndruck an, werden aber durch chronische Gewebsstörungen vermittelt; deshalb kommt es für ihre Entstehung nicht sowohl auf die Höhe des Subarachnoidealdruckes, sondern vielmehr auf die Dauer der krankhaften Steigerung desselben an. Man kann auch die beiden Grade des Hirndruckes, um welche es sich hier handelt, nach ihnen so unterscheiden, dass

Digitized by Google

man den höheren Grad des Hirndruckes, der mit directen Hirndrucksymptomen einhergeht, als manifesten Hirndruck, den geringeren Grad, welcher nur indirecte Hirndrucksymptome macht, als latenten Hirndruck bezeichnet. Uebrigens hat Prof. Kocher die Benennung indirecte und directe statt allgemeiner und localer Drucksymptome vorgeschlagen.

Von unseren vorher erwähnten Fällen (Prot. Nr. 4 und 10) gehören die beiden ersteren ohne Zweifel zu dem latenten Hirndruck oder zu der chronischen Form desselben. Die beiden letzteren, obwohl sie keine in die Augen springenden directen Symptome zeigten, waren mehr acuter Natur; der eine davon (Prot. Nr. 13) ging sicherlich an der Lähmung der Funktionen der wichtigen Hirncentren zu Grunde, der andere war beinahe daran (Prot. Nr. 15).

Wie kommt denn eine solche Vermehrung der Cerebrospinalflüssigkeit zustande?

Bereits Magendie giebt an, dass wenn man bei einem Thiere den Liquor cerebrospinalis durch Punktion zwischen Atlas und Hinterhaupt gänzlich ausfliessen lässt, derselbe sich nach 24 Stunden von neuem ebensoviel sammelt, wie vor der Punktion.

Nach Naunyn und Falkenheim schwankt bei Hunden die Grösse der Secretion von 1 ccm in 6 Minuten bis zu 1 ccm in 40 Minuten; die Körpergrösse scheint nicht in erster Linie entscheidend zu sein, noch weniger ist die Secretion von der Höhe des Arteriendruckes abhängig, hingegen wird die Secretion durch intravenöse Infusion grösserer Mengen von physiologischer Kochsalzlösung erheblich gesteigert.

Malgaigne und Duret ist es aufgefallen, dass eine beträchtliche Menge von Wasser vom Arachnoidealsack absorbirt werden kann.

Naunyn und Schreiber fanden, dass bei Erhöhung des subarachnoidealen Druckes durch Eintreiben erwärmter Kochsalzlösung eine grosse Menge davon resorbirt wird. Nach Naunyn und Falkenheim ist für die Grösse der Resorption hauptsächlich der Druck entscheidend, welcher an der Convexität der Gehirnhemisphäre herrscht, weil hier der Widerstand der Filtra zu überwinden ist; die Resorptionsgrösse steigt ganz unverhältnissmässig mit dem Drucke, ist noch von der Körpergrösse, d. h. der Grösse des resorbirenden Apparates abhängig und von der Höhe des arteriellen Druckes ganz und gar unabhängig.

Es versteht sich somit von selbst, dass die Cerebrospinalflüssigkeit unter normalen Verhältnissen eine physiologische Bilanz zwischen Secretion und Resorption hält, so dass deren Spannung niemals dauernd

Digitized by Google

abnorm hoch werden kann; erst bei gestörtem Gleichgewicht kann es zustandekommen.

Naunyn und Falkenheim bemerken, es müsse der Möglichkeit Raum gegeben werden, dass durch dauernde Steigerung der Secretion der Cerebrospinalflüssigkeit auch ohne Störung der Resorption Steigerungen des Subarachnoidealdruckes zustandekommen. Erheblich dürfte jedoch der Subarachnoidealdruck, ohne dass eine Störung der Resorption dabei mitwirkt, nicht steigen können.

Jacob konnte so durch Infusion von grosser Menge Kochsalzlösung in den Subarachnoidealraum nicht die geringsten Drucksymptome erzielen und kommt zum Schluss, dass eine Vermehrung des Liquor cerebrospinalis an sich nicht genügt, um erhebliche Drucksymptome hervorzurufen.

Nach Adamkiewicz strömt die Cerebrospinalflüssigkeit nicht nur direct in die Venen ab, indem zwischen dem Behälter des Liquor und den Venen offene Communicationen bestehen, sondern es wird auch überhaupt der Liquorstrom durch den Venenstrom beherrscht.

Als Hill mit Methylenblau gefärbte Kochsalzlösung langsam in den Subduralraum einspritzte, fand er binnen 15 bis 30 Minuten im Ureter blau gefärbten Harn; er meint, die überschüssige Flüssigkeit trete schneller in den Sinus als ins Lymphsystem, entweder mittels der Pacchioni'schen Körper oder direct durch die Dura mater.

Auch nach Reiner und Schnitzler bestehen auf ähnlichem Wege zwischen den venösen Blutbahnen und serösen Häuten Communicationen innerhalb der Schädelhöhle.

Ziegler's Versuche mit Cyankalium bewiesen, dass die Wegschaffung des Liquor durch die Blutbahn besorgt wird: „Eine offene Verbindung zwischen Liquor und Blutgefässen, wie sie in den Pacchioni'schen Granulationen angenommen wird, wäre zur Erklärung hierfür die einfachste Lösung. . . . . Uns scheint eine andere Erklärung berechtigter (Heidenhain), dass nämlich die Resorption durch die lebende Capillarwand vermittelt wird." v. Zeissl constatirte, dass die Einspritzung der Jodjodnatriumlösung in das periphere Ende der Carotis unter starker Steigerung des Blutdruckes eine beträchtliche Steigerung des Gehirndruckes hervorrief; er nimmt dabei ausser der vermehrten Blutfülle des Gehirns eine Transsudation aus den veränderten Gehirngefässen an.

Wenn wir bei pathologisch gestörter Bilanz beide Momente der gesteigerten Secretion und der verminderten Resorption vor uns haben, so ist es klar, dass die Spannung der Cerebrospinalflüssigkeit erst recht abnorm hoch werden kann. In unseren beiden letzteren Fällen

Digitized by Google

(Prot. Nr. 13 und 15) handelte es sich eben um die vermehrte Spannung infolge von Pachymeningitis et Leptomeningitis serofibrinosa acuta und Hydrocephalus internus acutus. Bereits Naunyn und Falkenheim hielten bei entzündlichen Krankheiten der Pia mater und beim entzündlichen Hydrocephalus ausser einer vermehrten Exsudation eine gestörte Resorption für sehr wahrscheinlich. Jetzt können wir mit Ziegler eine abnorm hohe Spannung des Liquor cerebralis bei entzündlicher Alteration der lebendigen Capillarwand sehr gut verstehen.

Wir haben sonst sehr oft durch eine mechanische Raumverdrängung in der Schädelhöhle versucht, den Hirndruck hervorzurufen. Allein die aseptischen Fremdkörper wurden bis zu einer bestimmten Grösse und bei ihrer relativ harmlosen Lage merkwürdig gut vertragen. Einerlei, ob sie zwischen Dura und Knochen, zwischen Dura und Pia, in der Gehirnsubstanz selbst oder in den Seitenventrikeln lagen, wurden sie eingekapselt und riefen fast niemals eine vermehrte Secretion der Cerebrospinalflüssigkeit hervor. Nachdem die durch Eingriffe verursachten unmittelbaren Erscheinungen vorüber waren, verlief es fast symptomlos. Mikroskopisch constatirte man eine geringe Verdickung der Knochen an der betreffenden Stelle; vor allem wucherte die Dura und mauerte die Fremdkörper ein; Pia verdickte sich etwas, so auch Ependym; in der Gehirnsubstanz selbst nahm man eine minimale fibröse Reaction um die Fremdkörper herum wahr.

Adamkiewicz konnte nicht einmal eine Reaction in Gestalt einer auch nur angedeuteten Bindegewebsentwickelung am Rande der Löcher, worin Fremdkörper lagen, constatiren, das war aber bei uns so weit nicht der Fall. Bei der Injection von heissem Paraffin war die reactive Entzündung bei weitem stärker, man konnte weit in die Gehirnsubstanz hineingehende maschige Bindegewebszüge constatiren (Fig. Nr. 4 und 5). An der förmlich dellenartig gedrückten Stelle selbst ist die Gehirnsubstanz einfach atrophisch; Hypervascularisation und Gewebsneubildung war kaum angedeutet, so dass von der Adamkiewicz'schen Condensationshypertrophie keine Rede sein konnte. Bei all diesen nahm man fast keine oder wenigstens keine auffällige Vermehrung der Cerebrospinalflüssigkeit wahr. Man muss dabei natürlich auch die folgenden Angaben mit in Erwägung ziehen.

Bereits Magendie hob hervor, dass, wenn man 24 oder 48 Stunden nach dem Tode die Leiche öffnet, ein grosser Theil der Cerebrospinalflüssigkeit verschwunden ist, theils durch die Imbibition

Digitized by Google

in die umgrenzenden Gewebe, theils durch die allmähliche Verdunstung. In einigen Versuchen Quincke's trat nach Zinnobereinspritzungen sowohl an der Wirbelsäule wie am Schädel schon im Verlaufe des ersten Tages der Tod ein; bei dem Fehlen jeder localen Läsion im Centralnervensystem und der Kürze der Zeit seit der Einspritzung ist er geneigt, eine plötzliche Steigerung des Druckes

Fig. 4.

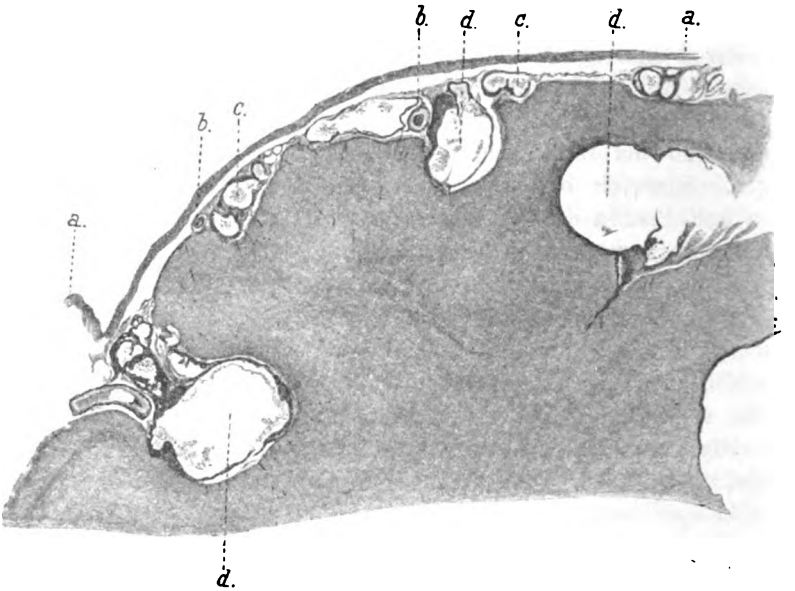

Lupenvergrösserung.
Horizontalschnitt der Hirnhemisphäre des Hundes, nach van Gieson gefärbt.
a Verdickte Dura mater.
b Querschnitt der Gefässe.
c Durch Bindegewebe eingekapselte Paraffinmasse.
d Hohlraum inmitten der Gehirnsubstanz, in welchem zu Lebzeiten des Hundes die Paraffinmasse lag.

in der Hirnrückenmarkshöhle dafür verantwortlich zu machen und meint: „Erhebliche Spannung der Hirnhäute und Anämie des Hirns braucht sich bei der Section nicht vorzufinden, da nach dem Tode sehr leicht ein Theil der Flüssigkeit in die umgebenden Gewebe transsudiren kann.“ Auch Hitzig überzeugte sich bei einer grösseren Zahl von Hunden, welche bereits vor mehr als 24 Stunden getödtet waren, dass im Sacke der Dura, wenigstens an der Convexität, auch nicht ein einziger Tropfen vorhanden war: „Die Hirnsubstanz selbst hatte nunmehr also den Raum eingenommen, welcher früher durch die Cerebrospinalflüssigkeit angefüllt wurde.“

Digitized by Google

Naunyn und Falkenheim fanden öfters, dass die Resorption im Subarachnoidealraum nach dem Tode der Thiere noch lebhafter als bei Lebzeiten von statten ging. Unter den normalen Verhältnissen stimmt es vollkommen mit unserer Erfahrung überein, aber bei pathologisch vermehrter Spannung der Cerebrospinalflüssigkeit

Fig. 5.

Schwache Vergrösserung.
Horizontalschnitt der Hirnhemisphäre des Hundes, nach van Gieson gefärbt.
Durch Paraffin verursachte Bindegewebsneubildung in der Gehirnsubstanz.

sollte man sie in reichlicher Menge selbst bei der nicht gleich vorgenommenen Autopsie constatiren, und wir constatirten es auch wirklich.

Wie können aber Fremdkörper im Schädel symptomlos verlaufen?

Pagenstecher fand bei der Injection von Wachstalgmasse zwischen Dura und Knochen keine Drucksymptome an denjenigen Hunden, bei denen das Verhältniss zwischen Volumen der Wachsmasse und Volumen des Schädelraumes durchschnittlich 0,029 betrug. Bei der Gelegenheit der vollständigen Rehabilitirung der Thiere, die nach Drucksymptomen mit dem Leben davonkamen, äussert er sich folgendermaassen: „Die andauernde Compression der Gefässe und die daraus resultirende Ernährungsstörung der Gehirnsubstanz bringt ausser den beschriebenen Funktionsstörungen Zerfall und Resorption mit sich. Diese finden in der nächsten Umgebung der injicirten Masse, wo der Druck der intensivste ist, am stärksten statt ..... In solchem Schwund von wenig wesentlichen Gehirntheilen beruht die sogenannte Gewöhnung an dem Gehirndruck."

Nach v. Bergmann findet das Schwinden der Drucksymptome ohne Schwinden der Druckursache seine Erklärung in einer Ausgleichung

Digitized by Google

der Ernährungsstörung, und eine solche kommt in vielfacher Weise zu stande: „Einmal können sich für die Ernährung der in ihrer Blutzufuhr beschränkten Hirnprovinz mit der Zeit neue collaterale Bahnen öffnen, dann kann von dem in seiner Menge nicht minder, als seiner Spannung veränderlichen Liquor cerebrospinalis so viel resorbirt werden, als erforderlich ist, um das Maass der früheren oder wenigstens einer nicht mehr störenden Spannung herzustellen. Endlich ist es auch denkbar, dass Theile des unvollständig ernährten Hirns zerfallen und resorbirt werden und also durch Atrophie der Nervensubstanz selbst Raum geschafft wird. Waren die geschwundenen Hirntheile für die Funktion unwesentlich oder durch andere ersetzbar, so bleibt ihr Ausfall unbemerkt. Durch all' diese Vorgänge kommt die sogenannte Gewöhnung an den Hirndruck zustande."

Nach Adamkiewicz ist die Gehirnmasse compressibel und giebt dem Druck jedes in der Schädelhöhle sich entwickelnden raumbeschränkenden Herdes nach. Es liegt in der Natur jeder Materie, dass sie mechanischen Gewalten um so vollkommener nachgiebt, je langsamer dieselben auf sie einwirken. Die reine Compression verläuft vielmehr, ob sie schnell oder langsam sich entwickelt, bis zu einer gewissen Grenze stets symptomlos. Das einzige was unter solchen Verhältnissen im Gehirngewebe entsteht, sind Veränderungen anatomischer Art: kurzdauernde Compressionen machen das Hirngewebe nur hyperämisch, Compressionen von langer Dauer dagegen verdichten dasselbe, regen gleichzeitig in ihm Hypertrophie und zur Erhaltung und Ernährung des hypertrophischen Gewebes eine Hypervascularisation an. Es giebt jedoch zwischen der Latenz der Symptome und der Grösse der comprimirenden Herde kein directes Verhältniss; bei seinen Versuchen an Kaninchen schwankte die Grösse der raumbeschränkenden Herde zwischen den Grenzen einerseits des sechsten und anderseits des 77. Theiles der Masse des Grosshirns. Nach ihm ist der sogenannte acute Hirndruck eine Hirncompression, welche sich aus den Wirkungen der Compression und reizender Nebenwirkungen zusammensetzt, während nur der sogenannte chronische Hirndruck eine reine Compression darstellt.

Nach Bayliss und Hill verhält sich die Sache so: „If a foreign body be introduced into the sub-dural space in the parietal region of a dog, complete compensation only takes place to the extent of 2—3 ccm.... The compensatory mechanism is provided for by the exit of the small quantity of cerebrospinal fluid which lies in the ventricles and in the arachnoidal spaces at the base of the brain. This fluid passes out into the vertebral canal. If the foreign body be of greater volume than 2—3 ccm, the venous sinuses are compressed, the cerebral capillaries are obliterated, the intracranial pressure rises, and the cerebral circulation is disordered."

Es kann nach Cybulski bei Kaninchen latent verlaufen, wenn das Volumen der eingeführten Laminaria nicht $^1/_{19}$—$^1/_{20}$ des Hirnvolumens übertrifft.

De Gaetano kommt zu demselben Schluss wie Adamkiewicz, dass die nervöse Substanz des Gehirns compressibel ist. Die 2 Hauptthatsachen, welche Roncali bei diesbezüglichen Versuchen gefunden

Digitized by Google

hat, sind: „la proprietà di comprimersi del tessuto nervoso e la tolleranza massima alle pressioni dell'encefalo."

Aus seiner reichlichen Erfahrung über die Lumbalpunktion zieht Quincke den Schluss: „dass mässige Drucksteigerung mit schweren Druckerscheinungen auf eine acute, stark erhöhter Druck mit geringen Drucksymptomen auf chronische Erkrankung schliessen lässt; — in letzterem Falle hat eben schon eine allmähliche Anpassung des Centralorganes stattgefunden."

Bei einem unserer Fälle (Prot. Nr. 6) führte Paraffininjection von circa 4 ccm Drucksymptome und Tod herbei, dabei war der Boden des 4. Ventrikels selbst gedrückt; beim anderen (Prot. Nr. 8) richtete die subdurale Paraffininjection von ungefähr derselben Grösse ebenfalls dadurch das Thier zu Grunde; beim dritten (Prot. Nr. 11) gab es schon vorher im Schädel 5 Glaskugeln von 3 ccm zusammen, später dazu 1 ccm Paraffin in die Gehirnsubstanz injicirt, ging das Thier zu Grunde; beim 4. (Prot. Nr. 12) wurden 7 Glaskugeln in die Gehirnsubstanz hineingeführt, das Thier bekam Drucksymptome und erholte sich erst, nachdem zwei davon herausgekommen waren; später wurden 3 Laminariastücke, welche zusammen zu 1,1 ccm gequollen sind, zwischen Dura und Knochen vorgeschoben, und das Thier blieb am Leben, ohne deutliche Drucksymptome darzubieten.

Sonach scheinen Bayliss und Hill Recht zu haben mit ihrer Angabe. Die Hunde, in deren Schädel Fremdkörper von 4 ccm Grösse auf einmal hineingeführt worden, sind an schweren Drucksymptomen zu Grunde gegangen; mit den Fremdkörpern von 3 ccm Grösse sind die Thiere ohne dieselben mit dem Leben davongekommen. Dass man hier aber einfach nicht so schematisiren darf, liegt auf der Hand.

Wollte man Fremdkörper allmählich hinter einander mit gewissen Intervallen in die Schädelhöhle einführen, so würde sie ohne Zweifel eine recht beträchtliche Grösse ertragen, ohne die geringsten Drucksymptome zeigen zu wollen. Die cerebrale Flüssigkeit hat Zeit auszuweichen oder resorbirt zu werden; die Gehirnsubstanz kann zusammen- oder ausgedrückt werden, wie wir das an den Gehirnen von einigen Fällen (Prot. Nr. 3 und 12) gut begreifen konnten.

A. Mosso nimmt an, dass bei den normalen Hirnpulsationen kein Uebergang der Cerebrospinalflüssigkeit in den Rückgratskanal stattfindet, und macht auf den Venenreichthum des Gehirns, die äusserste Dilatationsfähigkeit dieser Venen und die günstige anatomische Vorrichtung der Einmündung kleiner Venenzweige in starrwandige Blutleiter aufmerksam. Auch Bayliss und Hill sprechen

Digitized by Google

die dem Liquor zugeschriebene wichtige Funktion ab; so Bochefontaine, Reiner und Schnitzler.

Bei einem Versuch (Prot. Nr. 10) haben wir an der Convexität etwa 2,8 ccm Paraffin zwischen Dura und Knochen injicirt. Die an der Atlanto-occipitalmembran gemessene Spannung der Cerebrospinalflüssigkeit stieg dabei sofort um 50 mm Wasser im Vergleich zum Maximum der Spannung vor der Injection und sank nachher ganz allmählich bis auf das frühere Niveau der Curve hinunter. Es kann hierbei an beide Momente des Ausweichens und der Resorption der Cerebrospinalflüssigkeit gedacht werden, und das Absteigen der Curve, d. h. das Ausgleichen der abnorm gesteigerten Spannung war nicht so prompt und blitzschnell, wie man es bei einer solchen Raumbeschränkung erwartet hätte. Ginge Uebertritt der Cerebrospinalflüssigkeit aus der Schädelhöhle in den Rückgratskanal prompt vor sich, und wäre die Erweiterungsfähigkeit des letzteren beträchtlich, so müsste die Curve fast momentan in das frühere Niveau hinuntersinken, selbst angenommen, dass auch kein Tropfen Liquor dabei resorbirt würde. Uebrigens fanden A. und E. Cavazzani, dass sowohl die Secretion als auch die Resorption der Cerebrospinalflüssigkeit sehr langsam vor sich gehen.

Naunyn und Schreiber haben bei ihren Druckversuchen direct gezeigt, dass plötzliche Erniedrigung des Blutdruckes in den Gefässen am sichersten die Anfälle manifesten Hirndruckes hervorruft, was v. Schulten bestätigt. Naunyn und Falkenheim nehmen nun an, dass auch Steigerung des Blutdruckes in den Hirnarterien dieselben Anfälle auszulösen im stande ist. Die beiden letzteren Forscher meinen: „Zur Erklärung der anfallsweisen Steigerungen des Hirndruckes mit directen Drucksymptomen beim Hirntumor hat man seit Althann's und Bergmann's Arbeiten Schwankungen des Blutdruckes in den Hirnarterien herangezogen. Gewiss mit Recht, denn oft lässt vor allem die Plötzlichkeit im Auftreten dieser Anfälle, ihr gelegentlich schnelles Vorübergehen sich schwer anders erklären, wenn man auch zugeben kann, dass sie in einzelnen Fällen durch plötzliche Steigerung des den Tumor begleitenden Hydrocephalus oder durch eine Schwellung des Tumors hervorgerufen werden."

An unseren Versuchsthieren haben wir ähnliches mit grosser Spannung erwartet; sie sollten durch die Eingriffe in den Zustand des latenten Hirndruckes versetzt werden und durch plötzliche Druckschwankungen und daherige Circulationsstörungen epileptische Anfälle kriegen, d. h. chronisch epileptisch werden. Leider ist es in

Digitized by Google

keiner Weise und in keinem Falle eingetreten. Wohl geriethen einige Thiere in den Status epilepticus, aber bloss unmittelbar nach den Eingriffen; wohl bekamen andere abnorm vermehrte Spannung der Cerebrospinalflüssigkeit, aber sie gingen entweder an schweren directen Hirndrucksymptomen zu Grunde oder zeigten weiter nichts als einige indirecte Drucksymptome. Uebrigens muss es hier nochmals bemerkt werden, dass wenn die Thiere epileptisch werden sollten, dürfte die Spannung der Cerebrospinalflüssigkeit nicht so stark werden, dass sie in den Zustand des manifesten Hirndruckes verfallen. Dieselbe müsste vielmehr innerhalb des latenten Druckes schwanken; wie wir auch direct nachweisen konnten, nehmen cardiale und respiratorische Druckschwankungen mit intensiver Spannung der Cerebrospinalflüssigkeit beträchtlich ab.

Warum wurden unsere Hunde nicht chronisch epileptisch? Diese Frage ist natürlich schwer zu beantworten; Positives lässt sich schliesslich doch nichts ermitteln.

Albertoni meint: „Es giebt Hunde (ihre Zahl ist klein), bei welchen man kaum die partielle Epilepsie hervorbringen kann, wenn man auch einen doppelt so starken Strom als den gewöhnlichen anwendet, so stark nämlich, dass die Elektricität sich durch das übrige Gehirn verbreitet..... Es ist mir noch nicht gelungen, festzustellen, mit welchen Bedingungen diese Unterschiede verbunden sind. Gewiss handelt es sich nicht um einen Zufall, da sich diese Thatsache bei demselben Hunde zu verschiedenen und entfernten Zeiten immer wiederholt, wenn man sowohl auf die eine als auch auf die andere Hemisphäre einwirkt.“ Unverricht, der dasselbe Missgeschick zu beklagen hatte, gedenkt an eine gewisse individuelle Prädisposition der Hunde zum Zustandekommen der epileptischen Phänomene.

Anderseits behauptet Luciani, der ca. 50 Hunde hinter einander chronisch epileptisch machen konnte: „Prendiamo nota intanto del fatto importante, che i cani mutilati di un segmento qualunque del cervello vanno presto o tardi soggetti ad accessi epilettici progressivamente crescenti in intensità e frequenza, fino alla morte.“

In den klinischen Fällen hat Delanef das 30. Lebensjahr als dasjenige bezeichnet, von dem an man die Entstehung der Epilepsie als tardive bezeichnen könne. Nach Mendel dürfte es zweckmässig sein, die Fälle von Epilepsie, welche nach dem 40. Lebensjahre entstehen, als Epilepsia tarda zu nennen. Nun in den Fällen der Spätepilepsie constatirte Fürstner, dass in einer ganz frühen Lebensperiode Kopfverletzungen, encephalitische Processe stattgefunden haben, die auch dauernde Residuen hinterliessen, oft so geringgradig, dass sie leicht übersehen werden können, und zwar bald am Schädel, bald in sonstigen Theilen des Körpers.

Bei unseren Fällen war die Beobachtungsdauer längstens 298 Tage (Prot. Nr. 3) nach der ersten Kopfoperation, sonst betrug die-

Digitized by Google

selbe bei einem Falle 211 Tage (Prot. Nr. 4), beim anderen 183 Tage (Prot. Nr. 10), beim 3. 177 Tage (Prot. Nr. 12), beim 4. 127 Tage (Prot. Nr. 7); die übrigen hatten alle Beobachtungsdauer unter 100 Tagen.

Es sind hauptsächlich Hitzig, Albertoni, Corona, François-Franck, Luciani, Goltz und Roncali, welche an ihren am Grosshirn operirten Hunden später Epilepsie entstehen sahen. Goltz beobachtete, dass einer seiner operirten Hunde 2 Jahre 3 Monate nach der letzten Operation epileptisch wurde; Luciani constatirte die Anfälle bei einigen seiner verstümmelten Hunde 1—1½ Jahre später; aber bei den meisten Thieren der Autoren entwickelte sich die Epilepsie kurz nach der Operation oder spätestens innerhalb einiger Monate. Wir hätten unsere Hunde ohne Zweifel noch länger beobachten sollen, allein, es ist immerhin auffällig, dass keiner davon epileptisch geworden ist.

Goltz fürchtete, seine operirten Hunde in Aufregung zu versetzen, weil sie leicht Anfälle kriegen könnten. Nicht zufrieden mit den Drohungen mit der Peitsche, wobei einige Thiere förmlich an allen Gliedern zitterten, haben wir zweien (Prot. Nr. 3 und 4) unserer schon längst operirten Thiere successive Hammerschläge auf den Kopf gegeben, allerdings in der Morphium-Narkose; es kam nichts heraus, als dass sie betäubt wurden, und einer davon die Vorderbeine krampfhaft streckte. Bei einem anderen Hunde (Prot. Nr. 15), der nach der Kopfoperation Hirndrucksymptome zeigte, haben wir auf die Kopfwunde ziemlich stark gedrückt, ohne dadurch Anfälle hervorrufen zu können.

Albertoni hat seiner Zeit bei einigen Hunden Strychnin subcutan injicirt, in welchen er durch Reizung des Gehirns nicht die Epilepsie, sondern nur partielle Krämpfe ohne Verlust des Bewusstseins zu erzeugen vermochte, und bei den ersten Zeichen von zunehmender Erregbarkeit mit demselben Strom wieder gereizt, ohne jedoch den vollständigen Anfall erzielen zu können; so auch Unverricht. Wir haben bei zweien unserer schon operirten Thiere (Prot. Nr. 3 und 15), Strychnin subcutan injicirt, um zu sehen, ob die Anfälle nach den stattgehabten toxischen Krämpfen infolge des etwa dadurch gegebenen Anstosses später gleichsam von selbst zum Vorschein kommen würden; das war aber nicht der Fall.

Es ist im allgemeinen bekannt, dass bei Hunden nach totaler Schilddrüsenexstirpation epileptiforme Anfälle auftreten. Sighicelli versuchte bei 7 Epileptikern durch eine Galvanisation der Schilddrüse die epileptischen Zufälle günstig zu beeinflussen und soll

Digitized by Google

bei vier davon Besserung erzielt haben. Wir haben bei einem der schon operirten Versuchsthiere (Prot. Nr. 12) 5/6 der Schilddrüse resecirt; es war aber keine Erscheinung nachzuweisen.

Kommt es etwa auf die Angriffsstelle der Operationen an, dass die Thiere epileptisch werden? Albertoni nennt eine Stelle an der Hirnrinde hinter dem Sulcus cruciatus als einen Wahlort zur elektrischen Erzeugung der Epilepsie; Paneth erhielt Anfälle nur bei Reizung einer Stelle im hinteren Theil des Gyrus sigmoideus. Die meisten vorher genannten Forscher, die Hunde chronisch epileptisch machten, haben das motorische Centrum in Angriff genommen. Allein nach Unverricht, Obregia und Schäfer ist die Hinterhauptlappenrinde elektrisch reizbar; nach B. Baginsky die Schläfenlappenrinde und nach Horsley und Schäfer die mediale Hemisphärenfläche ebenfalls. Neulich kommt R. Ewald zum Schlusse, dass es keine unerregbare Zone giebt, dass nur quantitative Unterschiede in Bezug auf die Erregbarkeit vorhanden sind, und dass ein principieller Unterschied in der Erregbarkeit der vorderen und der hinteren Partien der Grosshirnrinde nicht existirt. Luciani möchte jedoch die Verschiedenheiten in Bezug auf die Zeiten des ersten epileptischen Ausbruches nach der Operation hauptsächlich auf die Lage der Angriffe zurückführen.

Wir haben bei unseren Versuchen vor allem die motorische Gegend in Augen gehabt, sonst noch anderweitige Stellen in Angriff genommen, sehen aber darin keinen Grund, warum die Anfälle einzig und allein dadurch ausbleiben sollten.

Hat endlich die Art und Weise der Operationen etwas zu sagen?

Die meisten vorher genannten Autoren haben die motorischen Centren zerstört durch Exstirpation oder Cauterisation. Goltz hat weitgreifendste verstümmelnde Operationen am Grosshirn vorgenommen, und Roncali hat Fremdkörper zwischen Dura und Knochen hineingelegt.

Wir haben es zunächst mit Einschieben von ganz glatten, relativ leichten Glaskugeln versucht. Um die mechanische Reizung der Fremdkörper mehr in den Vordergrund treten zu lassen, haben wir uns in einem Falle (Prot. Nr. 10) der abgebrochenen Glasröhren mit beiden kantig-eckigen Enden bedient. Um die mechanische Wirkung allmählich in die Länge ziehen zu lassen, haben wir einmal (Prot. Nr. 12) Laminariastückchen zwischen Dura und Knochen hineingelegt. Nach Kühne und Vulpian sind Glycerin und Chlornatrium die energischsten chemischen Reizmittel, um die physiologischen Eigenschaften der Nerven zu erheben; Duret erhielt eben durch

Digitized by Google

Glycerininjection durch Dura starke epileptische Anfälle; v. Bechterew streute eine dicke Schicht Kochsalz auf die blossgelegte Hirnoberfläche, und das Thier gerieth in einen epileptischen Anfall; Adamkiewicz ätzte die Gehirnsubstanz mit Chromsäure und Höllenstein. Wir haben dafür einmal (Prot. Nr. 7) Terpentinöl injicirt; das Thier bekam sofort Jackson'sche Krämpfe und ging zu Grunde. Um die Wirkung beschränkter und zugleich andauernder zu machen, haben wir einmal (Prot. Nr. 14) Terpentin-Celloidinkapsel benutzt, ohne jedoch zum gewünschten Ziel zu gelangen. Jodoformgaze (Prot. Nr. 10) half uns auch nicht. Wir haben einmal (Prot. Nr. 15) defibrinirtes Blut in die Gehirnsubstanz deshalb eingespritzt, weil von bestimmter klinischer Seite berichtet wurde, dass Epilepsie infolge von Apoplexie entstehen kann. Oebeke's Fall gehört z. B. hierher: apoplectischer Insult im 17. Lebensjahr, nach 2 Jahren Eintritt epileptischer Anfälle corticaler Natur, welche sich alle 2—3 Wochen wiederholten; nachdem in einem derselben der Tod erfolgt war, fand sich eine über pflaumengrosse apoplectische Cyste in der Marksubstanz des linken oberen Scheitelläppchens und des angrenzenden Theiles der hinteren Centralwindung, die bedeckende Rinde war im Umfange eines Markstückes braunroth verfärbt und bis zum Durchscheinen verdünnt. Um Hirnerschütterungen hervorzurufen, hat Beck mit einem hölzernen wohlgepolsterten Hammer Schläge auf die verschiedenen Schädelgegenden der Thiere gegeben; Duret benutzte dazu voluminöses Holzstück, und Pirogoff stumpfes, massives Werkzeug. Wir haben bei einem Versuche (Prot. Nr. 3) einen tüchtigen Keulenschlag auf den Kopf gegeben, und das Thier wurde sofort epileptisch, aber es blieb im späteren Verlaufe davon ganz frei. Interessant war es, dass wir bei der nach Monaten erfolgten Autopsie des Thieres beiderseits in Lobi hippocampi Cysten, welche auf eine Gewebszertrümmerung mit Blutgefässverletzung zurückzuführen sind, gefunden haben. Eine daran angeschlossene reactive Entzündung hat den Zerfall zertrümmerter Gehirnsubstanz herbeigeführt, und man constatirte an der Stelle die durch seröse Ausschwitzung prall gefüllten Cysten mit feinem Maschenwerk von lockerem, ödematösem Bindegewebe, welches an der Basis etwas fester zusammengefügt war, mit Verdickung der Pia, Infiltration der anliegenden Gehirnsubstanz und Wucherung der Gefässe (Fig. 6). Professor Kocher schildert die wichtige Rolle der traumatischen Cysten für die Epilepsie und erwähnt einen klinischen Fall mit zwei kleinen, durch Contrecoup entstandenen Quetschungsherden an der Basis des Stirnhirns. Sonst weder Auslöffelung der motorischen Zone (Prot. Nr. 13,

Digitized by Google

14, 15 u. s. w.), noch künstliche Impressionsfractur (Prot. Nr. 7), noch Paraffininjection (Prot. Nr. 3, 7 u. 10) führte uns zum ersehnten Ziele.

Somit können wir vorläufig nicht begreifen, warum unsere Versuchsthiere nicht chronisch-epileptisch geworden sind. Bei der Gelegenheit eines nach einem traumatischen tief liegenden Hirnabscesse später epileptisch gewordenen Gymnasiasten, der in einem solchen Krampfanfall starb, meint Gussenbauer, dass die epileptischen

Fig. 6.

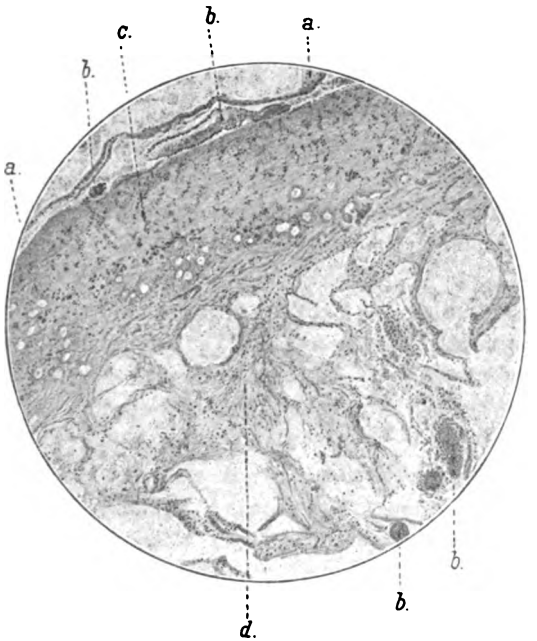

Schwache Vergrösserung.
Schnitt durch cystisch veränderten Theil der Hirnhemisphäre des Hundes, mit Hämatoxylin-Eosin gefärbt.

a Verdickte Pia. *c* Infiltrirte Gehirnsubstanz.
b Gefässe. *d* Lockeres ödematöses Bindegewebe.

Krämpfe theils durch Narbenschrumpfung, theils dadurch ausgelöst wurden, dass bei den periodischen, von der Circulation und Respiration abhängigen Hirnbewegungen die mit dem Knochen verwachsene Hirnnarbe beständig einen mechanischen Reiz erfuhr, der sich auf die Hirnmasse selbst fortpflanzte. Das ist gewiss der richtige Gedankengang; allein für die Erklärung unserer Misserfolge scheint noch etwas dazu zu fehlen. Auf dem zwölften internationalen medicinischen Congress zu Moskau hat Prof. Kocher auf den Unterschied zwischen den zurückbleibenden Narben bei Gehirnoperationen und den entzündlichen und Quetschungsnarben, die zur traumatischen

Digitized by Google

Epilepsie Veranlassung geben können, aufmerksam gemacht. Leider fehlt die Angabe der Sectionsbefunde von jenen 50 Hunden, welche Luciani epileptisch machte. Wenn wir aber die Protokolle jener schon vorher genannten Forscher betrachten, welche Hunde chronisch epileptisch machten, finden wir bei der Autopsie Erweichung, Infarct, Eiterinfiltration, Verhärtung, Hyperämie des Gehirns, Hyperämie der Hirnhäute u. s. w. aufgezeichnet.

Auch Vulpian sah einige Monate nach Wegnahme der Rindensubstanz des rechten Gyrus sigmoideus bei einem Hunde Anfälle von Convulsionen entstehen; später bei der Obduction wurde Encephalitis als die pathologisch-anatomische Ursache dieser Erscheinungen gefunden. Bei unseren Versuchen war hingegen, wie schon erwähnt, die reactive Entzündung in der Gehirnsubstanz um die aseptischen Fremdkörper minimal, wenn die Thiere auch die Eingriffe lange überlebten und nicht kurz darauf zu Grunde gingen. Paraffin bewirkte stärkere Bindegewebswucherung, selbst in der Gehirnsubstanz, so dass dieselbe mikroskopisch theilweise cirrhotisch aussieht (Fig. 5), aber es gab weder Erweichung, noch Verhärtung in der Gehirnsubstanz. Unseres Erachtens scheint gerade dieser histologische Unterschied eben eine capitale Bedeutung zu haben, für die experimentelle Erzeugung der chronischen Epilepsie. Unser geehrter College Dr. Beresowski ist übrigens auf Grund der Nachforschung des hiesigen klinischen Materials im wesentlichen zu demselben Resultate gekommen, in Bezug auf die Bedeutung der verschiedenen Kopf- und Gehirnnarben. Nach Muratow dienen die Bogenfasern als Leitungsbahnen für den epileptischen Reiz; die Degeneration derselben versetzt die anliegenden Zellen in den Zustand einer constanten Hypertonie. Die circumscripten Erkrankungen der Hirnrinde mit verbreiteter Degeneration der Projectionsfasern und mit nur schwacher Betheiligung der Associationsfasern verlaufen nach ihm mit schweren Lähmungen, aber ohne Epilepsie. Chaslin sieht das ätiologische Moment der essentiellen Epilepsie in der sklerotischen Veränderung der Nervensubstanz. Wie dem auch sei, muss es eine abnorme Erregbarkeit gewisser Gehirnabschnitte geben, für die Entstehung der Epilepsie; ohne dieselbe würden plötzliche intracranielle Druckschwankungen allein nicht dazu ausreichen. Auf eine primäre abnorme Erregbarkeit der Hirnrinde folgt secundär eine pathologische Zunahme der Spannung des Liquor cerebralis; diese Zunahme erhöht ihrerseits die Erregbarkeit und löst durch die plötzlichen Schwankungen und daherigen Circulationsstörungen um so leichter die Anfälle aus.

(Fortsetzung folgt.)

Digitized by Google

IX.

Aus dem pathologischen Institut (Geh. Marchand) und der chirurgischen Klinik (Geh. Küster) in Marburg.

Histologische Untersuchungen bei experimentell erzeugter Osteomyelitis.[1]

Von

Prof. Enderlen,

Secundärarzt der Klinik.

(Mit Tafel I—IV.)

I.

Ueber die Aetiologie und den klinischen Verlauf der eiterigen Osteomyelitis liegen zahlreiche Arbeiten vor, welche die Kenntniss derselben mächtig gefördert haben.[2] Ebenso zahlreich sind die Untersuchungen über den histologischen Bau des Knochenmarkes.[3] Sehr spärlich sind dagegen die Mittheilungen über die mikroskopischen Befunde bei der eiterigen Entzündung des Knochenmarkes. In der jüngsten Zeit ist Marwedel[4] dieser Frage näher getreten.

Marwedel inficirte das Knochenmark junger Kaninchen mit Staphylococcus pyogenes aureus und untersuchte dasselbe nach verschieden langer Zeit. Er suchte hauptsächlich festzustellen, welche

1) Kurze Mittheilung in der „Gesellschaft zur Beförderung der gesammten Naturwissenschaften". Sitzung am 7. März 1899.

2) Von den Autoren nenne ich hier nur: Achard, Canon, Chipault, Condamin, von Eiselsberg, Gangolphe, Garrè, Gussenbauer, Jordan, Klemm, Kocher, Kolisko und Albert, Kraske, Krause, Küster, Lannelongue, Lexer, Mauclaire, K. Müller, Ollier, Rodet, Rosenbach, Schede, Schlange, Tavel, Ullmann, Volkmann.

3) Eine ansehnliche Zahl von Autoren wird in den folgenden Blättern Erwähnung finden.

4) Marwedel, Die morphologischen Veränderungen der Knochenmarkzellen bei der eitrigen Entzündung. Beiträge zur pathologischen Anatomie und zur allgemeinen Pathologie Bd. XXII.

Digitized by Google

Rolle die verschiedenen, das Mark zusammensetzenden Leukocyten bei der Eiterung spielen. Zu der Beantwortung der Frage nach der Betheiligung der fixen Bindegewebszellen hielt er das rothe Mark wegen seines Zellreichthums für wenig geeignet.

In der ersten Zeit nach der Verletzung treten nach Marwedel in dem Impfstiche polynucleäre Zellen auf, später an der Grenze von der nekrotisch gewordenen Impfstelle und der gesunden Umgebung. Diese polynucleären Leukocyten entwickeln sich zum grössten Theil aus den eosinophilen Zellen des Markes, die im normalen Marke nach Marwedel mindestens 70 Proc. der vorhandenen Leukocyten ausmachen.

Die polynucleären Zellen sind degenerirende Gebilde. In dem Eiterungsbezirke kommt es nie zu der Bildung von polymorphkernigen Zellen, auch gehen aus den letztgenannten keine polynucleären Zellen hervor, deshalb sind die beiden Zellformen streng von einander zu scheiden.

Nach Ablauf von 3 Tagen beginnt an der Grenze des Abscesses gegen das gesunde Mark eine Anhäufung von Lymphocyten, und in den nächsten Tagen entwickelt sich eine breite reactive Infiltration von Zellen um die Impfstelle, welche auf diese Weise von dem übrigen Mark abgegrenzt wird.

An der Bildung der reactiven Infiltrationszone sind in erster Linie die kleinen und grösseren rundkernigen Lymphocyten betheiligt. Daneben wirken noch eosinophile Zellen mit. Die grossen Markzellen gehen unter allmählichem Verlust ihrer eosinophilen Körnelung in die Zone der entzündlichen Infiltration über und bilden mit den Lymphocyten einen Ring ungranulirter, körnchenfreier Zellen. Die polymorphkernigen Leukocyten haben mit der Formation des zelligen Infiltrationsgürtels um den Herd nichts zu thun. Sie treten an keiner Stelle des werdenden und fertigen Abscesses in irgend einer Weise hervor. Bei der Bildung der Abscessmembran ordnen sich die grossen eosinophilen Markzellen in Reihen, werden cubisch, beziehungsweise cylindrisch, flachen sich ab, nehmen allmählich immer schmälere und gestreckte Form des Protoplasmas und Kernes an, bis sie schliesslich an der Innenseite des Abscesses eine Lage von ausgesprochen spindelförmigen Zellen bilden. Zwischen den einzelnen concentrisch angeordneten Zellschichten sieht man hellere, zum Theil mit rothen und weissen Blutkörperchen gefüllte Räume auftreten, junge Gefässe. Dass diese cubischen, langgestreckten, schliesslich spindelförmigen Zellen aus den grossen eosinophilen Markzellen hervorgehen, beweist nach Marwedel unter anderem der Gehalt

Digitized by Google

all dieser Elemente an eosinophilen Granulis. Allerdings nimmt die Zahl der Granula mit der fortschreitenden Umwandlung der Markzellen schrittweise ab. „Die Zellen der inneren Schichten der Abscessmembran werden successive ärmer an acidophilen Körnchen bis man schliesslich (neben granulahaltigen) auf granulafreie Spindelzellen trifft."

Die Betheiligung der Gefässe, resp. der Gefässwandzellen an dem Aufbau dieser Lager erörtert Marwedel nicht weiter. Es können sich demnach nach Marwedel grosse eosinophile Markzellen unter allmählicher Veränderung ihrer Form in spindelige Zellen umwandeln. Später[1]) zieht er weittragende Folgerungen aus diesen und ähnlichen Befunden am Gallertmark:

Wenn aber fixe Leukocyten (sessile Formen Heidenhains, grosse eosinophile Zellen Marwedel's) Spindelzellen bilden können, dann liegt der Rückschluss auf ein analoges Verhalten mobiler Leukocyten nicht allzufern.

Es handelt sich demnach um eine principiell wichtige Frage, ob Markleukocyten, auch die mit bestimmten Zellgranulis in Bindegewebszellen übergehen oder nicht. Gerade dafür ist die Ehrlichsche Granulafärbung von Bedeutung, da man sonst mit der Möglichkeit rechnen müsste, dass Leukocyten ähnliche Abkömmlinge in Bindegewebszellen vorlägen.

Die Resultate Marwedel's sind demnach so überraschend, dass ich gern einer Aufforderung von Herrn Geheimrath Mauhand folgte und dieselben einer Nachprüfung unterzog.

Die Bilder, welche ich bei der mikroskopischen Untersuchung der eitrigen Entzündung des Knochenmarkes erhielt, waren so complicirt, dass es gerathen schien, zuerst die einfacheren Verhältnisse bei der Verletzung des Markes ohne Einwirkung parasitärer Schädlichkeiten einer näheren Betrachtung zu unterziehen. Bei Stichwunden durfte ich auf eine sozusagen normale reactive Entzündung rechnen, mit Uebergang in Heilung, im Gegensatze zu der durch Kokken hervorgerufenen Entzündung, welche deletäre Eigenschaften entfaltet.

Die Arbeit zerfällt demgemäss in 2 Haupttheile. In dem ersten suchte ich Klarheit über die sich bei der Regeneration abspielenden Vorgänge zu gewinnen. Im 2. Abschnitte ist der eiterigen Entzündung die Aufmerksamkeit geschenkt worden, ausserdem wurde

1) S. 51. Separatabzug.

Digitized by Google

noch die Umgebung der Abscesse und die Bildung des gelatinösen Markes zur Untersuchung herangezogen.

1. Regeneration nach einfacher Verletzung.

Die Litteratur ist nicht besonders ausgedehnt, namentlich diejenige, welche die histologische Untersuchung bringt.

Troja und Flourens[1]) fanden, dass nach Zerstörung des Knochenmarkes bei Thieren stets eine Nekrose der Knochen eintritt.[2])

Cruveilhier[3]) constatirte dagegen, dass das Einbohren von feinen Nadeln in die Markhöhle, mit denen er einen Theil des Markes zerstörte, ohne locale und allgemeine Nachtheile ertragen wurde. 4 Wochen nach der Verletzung fand er keine Spur des Eingriffes am Knochenmarke, sondern ein vollkommen normales Aussehen desselben.

Ollier[4]) bohrte bei Kaninchen das Schienbein an 2 Stellen in der gegenseitigen Entfernung von 4—5 cm an, schob in die Markhöhle eine biegsame Sonde ein, zerstörte das Knochenmark und entfernte es aus der Markhöhle durch wiederholte und kräftige Wassereinspritzungen. Nach seinen Aufzeichnungen erfolgt zuerst ein Bluterguss, welcher die Markhöhle gänzlich ausfüllt. Das ergossene Blut gerinnt und fällt nach und nach der Resorption anheim. Das allmählich schwindende Blutgerinnsel wird durch neugebildetes Markgewebe ersetzt, welches hauptsächlich von den Ueberbleibseln des früheren Markes (vorzüglich an beiden Enden der Markhöhle) abstammt. Die Regeneration des Knochenmarkes geht nach Ollier auch von den in den Havers'schen Kanälen enthaltenen Markelementen aus.

O. Haab[5]) bestätigte die oben angeführten Ergebnisse von Ollier.

Cornil[6]) sah am Meerschweinchenknochenmarke nach angelegten Fracturen eine lebhafte Proliferation der Markzellen. Er giebt an, dass sich etwa der 4. Theil der Zellen in Vermehrung befinde. Die meisten Theilungsvorgänge beobachtete er vom dritten bis zum 5. Tage nach Anlegung der Fractur; am leichtesten und reichlichsten fand er sie in dem rothen Mark am Ende der Knochenfragmente.

---

1) Troja u. Flourens, Cit. bei Maas Wachsthum und Regeneration der Röhrenknochen. Verhandlungen der Deutschen Gesellschaft für Chirurgie. 5. Congress. 1876.

2) Maas führt wohl mit Recht dieses Ereigniss auf eine gleichzeitige, ausgedehnte Periostzerstörung oder auf septische Infection zurück.

3) Cruveilhier, Essai sur l'anatomie pathologique en général. Paris 1876. Cit. bei Maas und Haasler l. c.

4) Ollier, Traité expérimental et clinique de la régéneration des os et de la production artificielle du tissu osseux. Paris. 1867.

5) O. Haab, Experimentelle Studien über das normale und das pathologische Wachsthum der Knochen. Untersuchungen aus dem pathologischen Institut zu Zürich. Heft 3. 1875.

6) Cornil, Sur la multiplication des cellules de la moëlle des os par division indirecte dans l'inflammation. Arch. de physiolog. Bd. X.

Digitized by Google

A. Bidder[1]) räumte von dem Kniegelenke aus die Spongiosa und den ganzen Markkanal der Tibia bei jungen Kaninchen aus. Bei der Autopsie nach 2 Monaten fand er anstatt der Spongiosa Bindegewebe. „Dieses die Epiphyse ausfüllende Binde- oder Markgewebe, welches ein gallertiges Aussehen darbietet, setzt sich in die Markhöhle fort, welche ganz von blassem, gelblichem Mark, das nur von spärlichen zarten Blutgefässen durchzogen scheint, erfüllt ist."

In einer späteren Arbeit (Experimentelle Beiträge und anatomische Untersuchungen u. s. w. Archiv für klinische Chirurgie Bd. XXII. 1878) führt er nur Bindegewebs- und Markgewebswucherung an, die nach der Zerstörung des Markes und der Spongiosa der Gelenkenden auftreten.

Maas[2]) befreite unter Blutleere den Knochen in der Mitte der Diaphyse an einer kleinen Stelle von dem Periost und resecirte ein Stückchen der Knochenwand. Von dieser Oeffnung aus zertrümmerte er das Mark nach allen Richtungen hin mit einem Metallstäbchen und spritzte die Markhöhle so lange mit Carbolwasser aus, bis alle Markreste entfernt waren. Er stimmt Ollier (l. c.) bei, dass sich die Markhöhle in einigen Fällen bald wieder mit Mark füllte; es genügt eine verhältnissmässig kurze Zeit, um das entfernte Mark wieder zu ersetzen. Die Regeneration des Markes geht theils von den Gefässen der Markreste aus, welche in dem spongiösen Theile der Knocheninnenfläche zurückbleiben, theils wachsen aus den Markhöhlenöffnungen der Havers'schen Kanäle durch perivasculäre Wucherungen Granulationen hervor, welche sich schnell vergrössern und vereinigen. Wird der Hauptstamm der Arteria nutritia der Tibia nicht zerstört, so findet man ihn dann ungewöhnlich stark in dem neugebildeten Marke.

F. Busch[3]) sah nach galvanocaustischer Zerstörung des Knochenmarkes bei Hunden Knochenneubildung in der Markhöhle. Die letztere wurde aber im Laufe der Zeit durch Bindegewebe verdrängt, so dass dadurch eine neue, mit fibrösem Gewebe ausgefüllte centrale Höhle entstand.

Bajardi[4]) bohrte vom Kniegelenke aus bei Kaninchen den Oberschenkel an, räumte mit dem scharfen Löffel die Markhöhle aus und suchte die Markreste mit 0,75 proc. Kochsalzlösung auszuspülen. Die Untersuchung geschah sowohl am frischen Objecte, als auch nach Fixirung in Müller'scher Flüssigkeit und Nachbehandlung in Alkohol. Es kommt zu folgenden Schlussfolgerungen:

a) Das Knochenmark der Röhrenknochen wird sehr bald regenerirt.

---

1) A. Bidder, Zur Frage über die Herkunft des sogenannten inneren Callus. Centralblatt für Chirurgie. 1876. Nr. 42.

2) Maas, Wachsthum und Regeneration der Röhrenknochen. Verhandlungen der Deutschen Gesellschaft für Chirurgie. 5. Congress. 1876.

3) F. Busch, Experimentelle Untersuchungen über Ostitis und Nekrose. Arch. für klin. Chirurgie. Bd. XX. 1877.

4) Bajardi, Ueber die Neubildung von Knochensubstanz in der Markhöhle und innerhalb der Epiphysen und über die Regeneration des Knochenmarkes in den Röhrenknochen. Untersuchungen zur Naturlehre des Menschen und der Thiere. Moleschott Bd. XIII. 1883.

Digitized by Google

b) Das wiederhergestellte Knochenmark stammt grösstentheils vom circumvasculären Bindegewebe derjenigen Havers'schen Kanälchen, die in die Markhöhle ausmünden, zum Theil aber auch von den an den beiden Epiphysenenden des Knochens erhalten gebliebenen Markresten ab.

c) Dasselbe bietet anfänglich die histologischen Merkmale eines jungen Bindegewebes dar, gewinnt aber später die Beschaffenheit echten Markgewebes.

d) Die Neubildung jungen Bindegewebes und dessen Verwandlung in Markgewebe beginnen in unmittelbarer Nähe der Knochenrinde und an beiden Enden der Markhöhle und schreiten stetig von der Peripherie gegen das Centrum derselben fort.

e) Das wiederhergestellte Mark besitzt nicht nur das Ansehen und Volumen des ehemaligen, sondern übernimmt auch zugleich dessen Verrichtungen als blutbildendes Organ.

f) Es hat anfänglich das Ansehen und den Bau des gelatinösen Markes, wird aber später zu rothem und zuletzt zu fettigem Marke.

Ausserdem scheint mir erwähnenswerth, dass Bajardi schon nach 8 Tagen kernhaltige rothe Blutkörperchen in grosser Anzahl fand, während er „Riesenzellen mit centralem, in Wucherung begriffenen Kerne" nur in geringer Zahl um diese Zeit nachweisen konnte. Die letztgenannten fanden sich erst nach 10—15 Tagen in ziemlicher Anzahl vor.

Demarbaix[1]) sah nach Fracturen (bei Kaninchen, Hunden, Katzen und Ratten) vom 2. Tage an eine Lage embryonalen Gewebes, die um so dichter wurde, je älter die Fractur war. Demarbaix konnte sich weder von einer häufigeren Karyokinese, noch von einer Vermehrung der Riesenzellen in der Nachbarschaft der Verletzung überzeugen. Seiner Meinung nach verhalten sich die Riesenzellen bei der Regeneration des Knochenmarkes passiv.[2])

Wenn sich in der Reactionszone oder nahe derselben Theilungsfiguren von Riesenzellen vorfanden, so hatten diese kein anderes Aussehen, als diejenigen des intacten Markes derselben Thierart. Demarbaix verweist dabei auf die von seinem Lehrer Denys anderenorts gegebene Beschreibung. Auch er sah nur pluripolare Mitose, nie die bipolare (Cornil).

Haasler[3]) entfernte bei 3 Monate alten und eben ausgewachsenen Kaninchen einen Theil des Knochenmarkes nach temporärer Resection eines Periostcorticalislappens im oberen Drittel der Tibia.

Nach 24 Stunden fand er an der Stelle des Eingriffes ein Coagulum, das ohne festen Zusammenhang mit dem benachbarten Marke war. Nach 3 Tagen war aber ein Zusammenhang bemerkbar, und schon nach 4 Tagen hob sich die Grenze zwischen Mark und Extravasat nicht mehr als scharfe Linie ab, sondern war durch eine verwaschene, ausgebuchtete und aus-

1) Demarbaix, Division et dégénérescence des cellules géantes de la moelle des os. La cellule Bd. V. 1889.

2) Ich muss hier bemerken, dass 5 Tage die längste Versuchsdauer waren.

3) Haasler, Regeneration des zerstörten Knochenmarkes und ihre Beeinflussung durch Jodoform. v. Langenbeck's Arch. Bd. L. Heft 1.

Digitized by Google

gezackte Zone gekennzeichnet. Nach 6 und 7 Tagen war der Blutherd schon deutlich verkleinert, und 12 Tage post operationem waren nur noch Spuren des Gerinnsels zu bemerken. An seiner Stelle fand sich ein blassgrau-röthliches oder weissgrau transparentes Gewebe, das allmählich ohne feste Abgrenzung in das Mark überging. 5 Wochen nach dem Eingriffe war an der Operationsstelle nur eine geringe Farbendifferenz bemerkbar, welche nach 2 Monaten kaum noch angedeutet war. „Es verschwindet somit das Extravasat, das den Knochendefect ausfüllt in kurzer Zeit und wird durch ein blassgraues Gewebe ersetzt, welches allmählich ganz das Aussehen des benachbarten Markes annimmt."

Histologisch fand Haasler nach 3 Tagen in der Umgebung des Blutherdes regenerative Erscheinungen an den fixen Bindegewebszellen. Am 5. und 6. Tage waren die Bindegewebszellen dicht gelagert und in Form von breiten Zügen an beiden Polen des Blutherdes, welcher bei der Verletzung des Knochenmarkes entstanden war. Es handelt sich nach Haasler lediglich um Abkömmlinge der fixen Zellen des reticulären Gewebes; nur dort, wo stärkere Gefässstämmchen sich finden, sind auch die Zellen des perivasculären Bindegewebes an der Neubildung betheiligt. Die Markzellen haben dagegen an der regenerativen Bindegewebswucherung keinen Antheil, ebensowenig die Riesenzellen. Theilungsvorgänge kommen an ihnen in dieser Zone und in diesem Stadium (5.—6. Tag) nur ausnahmsweise zur Beobachtung. Die letzteren finden sich nach ihm erst in einiger Entfernung von der Verletzungsstelle. Indirecte Theilung von eosinophilen Zellen konnte Haasler nicht beobachten, hält sie aber für durchaus wahrscheinlich. Die Regeneration des zerstörten Knochenmarkes vollzieht sich nach Haasler folgenderweise: An der Grenze des durch Blut ausgefüllten Knochenmarkdefectes bildet sich auf Kosten der Knochenmarkzellen, welche in dieser Region untergehen, durch Wucherung der reticulären und perivasculären Bindegewebszellen ein Keimgewebe, welches sich allmählig in den Blutherd vorschiebt und ihn substituirt. Man findet an den eigentlichen Knochenmarkzellen zunächst nicht Erscheinungen der Proliferation, sondern Degeneration.

Das extravasirte Blut wird in seinen peripheren Schichten durch intercelluläre Circulation beseitigt. Weiter im Inneren wird ein Theil des Extravasates zu Pigment umgewandelt. Eine Betheiligung von Riesenzellen an der Fortschaffung des Gerinnsels findet nicht statt. Das Bindegewebe wandelt sich bald in gallertiges Bindegewebe um. In Spalträumen dieses Gewebes wandern nun, von der Peripherie beginnend, die kleinen Knochenmarkzellen ein; die kernhaltigen rothen Blutkörperchen vermehren sich lebhaft, die Leukocyten wachsen zum Theil zu Markzellen und Riesenzellen aus. Indem nun die Spalträume immer grösser, die sie ausfüllenden Knochenmarkzellen immer reicher an Zahl und Formen werden, nimmt das Gewebe mehr und mehr das Aussehen des rothen Knochenmarkes an, das gallertige Bindegewebe wird zu reticulärem.

Bajardi gegenüber, welcher zwischen Markzellen und runden Bindegewebszellen keinen Unterschied macht, hebt Haasler ausdrück-

Digitized by Google

lich hervor, dass die Markzellen an der regenerativen Bindegewebswucherung keinen Antheil haben.

Versuchsanordnung.

Meine Versuche stellte ich an jungen (höchstens 4—5 Wochen alten) Meerschweinchen und Kaninchen an. Die Anordnung war wesentlich einfacher als bei Bidder, Bajardi und Haasler. Das Femur wurde mit einem Längsschnitt freigelegt, der Knochen mit einem Drillbohrer durchtrennt, was bei einiger Vorsicht leicht ohne Splitterung gelingt, und dann das Mark an einer kleinen Stelle mit einer spitzen Nadel oder dem Bohrer zerstört. Einige Male wurde mit einem dünnen glühenden Platindrahte eingestochen (bei Meerschweinchen), doch ist dabei das Auffinden der Verletzungsstelle, namentlich wenn das Bohrloch sich einstweilen geschlossen hat (nach 12 Tagen schon), so erschwert, dass ich mich in einer 2. Reihe zu einer etwas grösseren Verletzung entschloss. Das Mark wurde dabei in kaum 1 mm Länge zerstört, so lang war wenigstens der Bluterguss nach 24 Stunden in den Schnitten.

Bidder und Bajardi liessen bei ihren Knochenmarkverletzungen das Periost intact, um sicher zu sein, dass an den Vorgängen in der Markhöhle das Periost keinen Antheil nehme; auf die Möglichkeit der Betheiligung desselben bei einfacher Anbohrung des Knochens hat besonders Maas bei Besprechung der Knochenbildung vom Marke aus hingewiesen. Ich will gleich hier vorwegnehmen, dass mir das Periost nicht störend in den Weg kam, und dass ich das einfache Vorgehen nicht zu bereuen hatte.

Makroskopischer Befund der Verletzungsstelle.

In den ersten Tagen war die Verletzungsstelle durch den Bluterguss leicht kenntlich. In einigen Fällen gingen von demselben feine Blutstreifen auf der Oberfläche des rothen Markes eine kurze Strecke weit nach oben oder unten. Nach etwa 7 Tagen war der Bluterguss weniger deutlich, und der Herd leichter von der Knochenverletzung aus auffindbar. Bei 10-, 12- und 14tägiger Versuchsdauer bemerkte man dort, wo der Bohrer eingedrungen war, eine kleine, oft nur 1 mm im Durchmesser haltende Stelle von blassgraurother Farbe, die ausserdem etwas glasig erschien. Am 16. Tage endlich vermisste ich am Marke einen objectiven Befund und konnte den interessirenden Markcylinder nur so gewinnen, dass ich die Partie nahm, welche der periostalen Knochenwucherung entsprach.[1])

1) Die Knochenneubildung ist 7 Tage nach der Verletzung schon deutlich ausgesprochen und hat am 16. Tage eine ziemlich beträchtliche Dicke erreicht;

Digitized by Google

Kurz muss ich noch auf die

Conservirungs- und Färbemethoden

eingehen, weil sie für die Erklärung einiger Details von Belang sind.

Zur Fixirung dienten: Essigsäuresublimat, die von Arnold empfohlene 4proc. Formollösung und 4proc. Formolalkohol. Da bei allen Thieren das Mark beider Oberschenkelknochen verletzt wurde, so ergaben sich für jeden Tag Vergleichsobjecte für Essigsäuresublimat und wässerige oder alkoholische Formollösung.

Die Essigsäuresublimatpräparate wurden gefärbt mit: Hämatoxylin-Eosin, Hämatoxylin-Triacid, Triacid, van Gieson, Heidenhain's Eisenlack-Hämatoxylin-Bordeauxroth oder Eosin und Löffler'schem Methylenblau (mit oder ohne Eosinnachfärbung).

Stücke, welche in einer der Formollösungen gelegen hatten, wurden (in Schnitten) mit Hämatoxylin-Eosin, Hämatoxylin-Triacid und Triacid allein gefärbt.[1])

Es ist vielleicht gleich hier am Platze, auf die Unterschiede der Fixirung mit Essigsäuresublimat und Formol einzugehen. Die erstgenannte Flüssigkeit ist der 4proc. Formollösung für die Darstellung der Kernformen entschieden vorzuziehen. Die Färbung wird nach ihr viel distincter; die Kerntheilungsfiguren nach Essigsäuresublimat und Formolfixation sind gar nicht zu vergleichen. Die achromatischen Fäden sind mit der letztgenannten überhaupt nicht zur Darstellung zu bringen, was auch Marwedel (l. c.) anführt. Das Formol scheint dem Essigsäuresublimat nur in Bezug auf die Färbung der eosinophilen Granula überlegen zu sein. Man sieht in den Formolpräparaten eine grössere Anzahl von Zellen, welche rothe Körner führen, als in denjenigen, welche in Essigsäuresublimat fixirt wurden. Bei genauerer Betrachtung stellt sich aber heraus, dass die Granula der verschiedenen Zellen nicht alle unter einander übereinstimmen. Wir finden feine, fast staubförmige und grössere Formen. Die ersteren liegen ziemlich dicht und sind intensiv dunkelroth gefärbt bei Verwendung von Hämatoxylin-Eosin; die letzteren sind grösser und blasser tingirt und stimmen mit denjenigen überein, welche wir

sie übertrifft manchmal diejenige der Corticalis. Leider gingen die Präparate für die Untersuchung verloren, da sie bei der Aushülsung des Markcylinders geopfert werden mussten.

1) Die Stücke wurden in Paraffin eingebettet um bei den Sublimatpräparaten die Triacidfärbung zu ermöglichen; die Fixirung in Formol lässt auch bei Celloidineinbettung die Tinktion mit Triacid zu. Ein Nachtheil der Fixirung mit 4proc. Formollösung ist, dass bei Paraffineinbettung leicht Schrumpfung der Präparate eintritt, wenn auch noch so vorsichtig vorgegangen wird.

Digitized by Google

uns nach Essigsäuresublimat zur Darstellung bringen können. Färbt man mit Triacid, so nehmen die feinen staubförmigen Körner eine intensive Fuchsintinktion an, während die gröberen Granula viel heller gefärbt sind. Dieselben Bilder erhielt ich in Ausstrichpräparaten vom Knochenmarke nach Fixirung in wässeriger concentrirter Sublimatlösung und Färbung mit Hämatoxylin-Eosin oder Triacid.

Der Hauptunterschied ist also:

Bei Essigsäuresublimat: nur grosse, blasse rothe Granula.

Sublimat: grosse blasse und kleine intensiv gefärbte Granula.

Formol: ebenfalls grosse blasse und kleine stark tingirte Körner.

Es liegt demnach der Gedanke nahe, dass es sich um verschiedene Granula handelt. Den Beweis giebt Kurloff.[1]) Dieser fand im Blute des gesunden Meerschweinchens pseudoeosinophile polynucleäre Zellen, die Ehrlich schon früher beim Kaninchen constatirte. Die Körnelung ist viel feiner, als bei den wahren eosinophilen Zellen. Ein Hauptunterschied dieser beiden Zellformen ist darin zu sehen, dass diese Körnelung von säurehaltigen Lösungen äusserst leicht gelöst wird, während die wahre eosinophile Körnelung dabei völlig unverändert bleibt. Diese pseudoeosinophilen polynucleären Zellen entsprechen in ihrer Funktion den neutrophilen polynucleären des Menschen. Ihre Zahl beträgt 40 bis 50 Proc. aller weissen Zellen. Als die Ursprungsstätte dieser Zellart ist das rothe Knochenmark anzusehen, das ausserordentlich zahlreiche pseudoeosinophile Zellen birgt, und zwar findet man in ihm alle Uebergänge von mononucleären körnchenführenden Zellen bis zu den ausgebildeten polynucleären. Marwedel trifft keine Scheidung in pseudoeosinophile und wahre eosinophile Zellen. Er trennt auch nicht zwischen den feinen und gröberen Granulis mit ihren Farbendifferenzen.

Bevor ich zu der Schilderung der mikroskopischen Befunde bei der Regeneration des Knochenmarkes übergehe, muss ich noch einige Daten aus der normalen Histologie bringen.[2])

Rindfleisch[3]) beschreibt vom Meerschweinchen

a) rothgelbe, kernhaltige Zellen,

b) grosszellige Elemente,

c) farblose Blutkörperchen,

d) Riesenzellen.

---

1) Cit. bei Ehrlich und Lazarus: Die Anämie. Wien. 1898.

2) Auf eine erschöpfende Angabe der enormen Litteratur kann und will die vorliegende Arbeit keinen Anspruch machen; es sollen nur die nothwendigsten Mittheilungen hier Platz finden.

3) Rindfleisch, Ueber Knochenmark und Blutbildung. Archiv für mikr. Anatomie. Bd. XVII. 1880.

Digitized by Google

Denys[1]) unterscheidet in seiner ersten Arbeit im rothen Knochenmarke ausser den Stützzellen und denjenigen, welche an der Zusammensetzung der Gefässe und Nerven Antheil haben, nur 2 Arten von farblosen Knochenmarkzellen:

1. Riesenzellen (cellules géantes).

2. Zellen von der Grösse der weissen Blutkörperchen (petites cellules incolores).

Cornil[2]) unterscheidet nach der Grösse 3 Arten von farblosen Knochenmarkzellen:

a) Die Cellules lymphatiques, die kleinsten, welche den weissen Blut- oder Lymphkörperchen gleichen.

b) Zellen, welche um 1/3 oder die Hälfte grösser sind, denen unter a) genannten aber in Bezug auf Kern und Zellleib gleichen. Cornil legt ihnen die Bezeichnung Markzellen (Cellules médullaires) bei.

c) Riesenzellen.

H. F. Müller[3]) erkennt die Eintheilung der farblosen zelligen Bestandtheile des Knochenmarkes in 3 Arten, wie sie Cornil gab, an. An den Markzellen konnte er karyokinetische Vorgänge nachweisen; Abschnürungsvorgänge beobachtete er zwar nicht, will sie aber nicht ausschliessen.

Müller trennt bei den Markzellen und bei den Leukocyten die eosinophilen Zellen als besondere Formen.

Eine sehr complicirte Eintheilung hat van der Stricht[4]) getroffen. Er unterscheidet nur zwölf verschiedene Abarten der farblosen Knochenmarkzellen, welche er von 3 Hauptgruppen entstehen lässt; er giebt zu, dass sich zahlreiche Uebergangsformen vorfinden.

Heidenhain[5]) hält an der Anschauung fest, dass die verschiedenen Typen der Leukocyten Glieder ein und derselben Familie sind und dass sich die Uebergangsformen überall finden lassen. Nach seinen Erfahrungen vermehren sich diese Zellen fast ausschliesslich durch die Mitose.

Heidenhain unterscheidet beim Kaninchen 4 Abtheilungen:

1. Sehr kleine Leukocyten mit stets kugeligem Kern und sehr geringer Protoplasmamenge.

2. Leukocyten mittlerer Grösse mit reichlichem, granulirtem Protoplasma; der Kern rund, ovoid, hufeisenförmig.

---

1) Denys, La cylodiérèse des cellules géantes et des petites cellules incolores de la moelle des os. La Cellule T. II. 2. Fasc.

2) Cornil, Sur la multiplication des cellules de la moelle des os par division indirecte dans l'inflammation. Archives de physiologie normale et pathologique. III. Ser. Bd. I. p. 46. 1887.

3) H. F. Müller, Zur Leukämiefrage. Deutsches Arch. für klin. Medicin. Bd. XLVIII. 1891.

4) van der Stricht, Nature et division mitosique des globules blancs des mammifères. Verhandlungen der anat. Gesellschaft III. Göttingen. 1893.

5) Heidenhain, Neue Untersuchungen über Centralkörper. Archiv für mikr. Anatomie. Bd. XLIII. 1894.

Digitized by Google

3. „Sessile Leukocyten“ (grosse Knochenmarkzellen).[1])

4. (α-Leukocyten) eosinophile Zellen; der Kern bald kugelig, bald mehr oder weniger stark polymorph.

5. Riesenzellen.

Haasler schliesst sich in seiner oben genannten Arbeit der Eintheilung Heidenhain's an.

Arnold[2]) unterscheidet beim Kaninchenknochenmarke folgende Zellarten:

1. Kleine Leukocyten; Kern rund.

2. Grössere Zellen mit gleichfalls schmalem Protoplasmasaum; Kern rund oder eingebuchtet.

3. Zellen von wechselnder Grösse mit breitem Protoplasmasaum; die Kerne sind rund, eingebuchtet, hufeisen oder korbförmig.

4. Zellen mit bald breiteren, bald schmäleren Protoplasmasäumen und polymorphen, seltener getheilten Kernen.

5. Die verschiedenen Formen von Riesenzellen.

Eosinophile Granula fand Arnold am häufigsten in den sub 3 und 4 angeführten Zellformen. Ausnahmsweise fand er auch im Zellleib von Riesenzellen solche Granula, häufiger vollständig entwickelte eosinophile Zellen.

Weiter constatirte Arnold Granula, welche durch Methylenblau und Thionin violett gefärbt werden und bald in grösserer Zahl, bald mehr gruppenweise die Zellen erfüllen.

Drittens fand Arnold Granula, welche sich mit Methylenblau und Thionin blau färben.

Bei der von ihm sogenannten feineren Granulirung[3]) kommen in Betracht:

a) Granula, welche an Trockenpräparaten durch Triacid braunroth tingirt werden. Ihre Vertheilung im Zellkörper ist eine bald mehr gleichmässige, bald gruppenweise. Sie kommen hauptsächlich in den sub 3 und 4 angeführten Zellformen vor; sie sind wohl den eosinophilen nahe verwandt (S. 429).

b) Etwas grössere, rothe, zuweilen etwas eckige Körner (nach Altmann dargestellt), welche zu Fäden Beziehung haben, die namentlich an manchen Riesenzellen leicht zu sehen sind.

c) feine Granula, welche sich mit Methylenblau und Thionin violett färben und in den verschiedensten Zellformen vorkommen.

d) Einzelne blaue Körner in grob granulirten Zellen.

Marwedel (l. c.) unterscheidet ausser Riesenzellen (chromatinarme

---

1) Der Ausdruck „sessil“ dürfte nicht ganz passend sein, da ihnen Beweglichkeit zukommt.

2) Arnold, Zur Morphologie und Biologie der Zellen des Knochenmarkes. Virchow's Arch. Bd. CXL. 1895.

3) Im Gegensatze zu der gröberen eosinophile u. s. w.

Digitized by Google

und chromatinreiche Form) kernhaltigen und kernlosen rothen Blutkörperchen dieselben Formen wie Arnold. Die Zellen von wechselnder Grösse, ferner diejenigen mit bald breiteren, bald schmäleren Protoplasmasäumen und polymorphen (seltener getheilten Kernen) zeichnen sich nach Marwedel durch ihren Gehalt an eosinophilen Granulationen aus.

Marwedel hat also, wie schon erwähnt, zwischen echten eosinophilen und pseudoeosinophilen Zellen nicht unterschieden.

G. Lovell Gulland[1]) nimmt an, dass die Leukocyten (d. h. die farblosen Zellen des Blutes, die Lymphkörperchen, die freien Zellen des adenoiden Gewebes, die Wanderzellen des Bindegewebes und die Markzellen, sowie die an die Oberfläche der Schleimhäute ausgewanderten Zellen) eine von allen anderen Zellen des Organismus verschiedene Zellart sind. Die mannigfaltigen Formen sind nach ihm verschiedene Lebensstadien, die ineinander übergehen. Die Mitose ist der alleinige Modus der physiologischen Neubildung und Vermehrung. Die verschiedenen Granula sind nicht ausreichend zur Klassificirung der Formen der Leukocyten. Auch der Phagocytismus kann nicht zur Unterscheidung dienen, da er sowohl bei stationären, als bei wandernden Zellen vorkommt, und beide in einander übergehen können.

Heidenhain und Arnold[2]) sprechen sich dahin aus, dass zwischen mehreren Zellarten des Knochenmarks so zahlreiche Zwischenformen bestehen, dass eine Umwandlung der einen Form in die andere angenommen werden darf.

Ehrlich und Lazarus (l. c.) theilen die granulirten Zellen des Knochenmarkes in 2 Gruppen ein.

Ehrlich führt auch in diesem Werke eine strenge Unterscheidung zwischen Lymphocyten und den übrigen Formen auf. Die Lymphocyten stammen nach ihm aus den Lymphdrüsen und werden in das Knochenmark eingeschwemmt.

Nach Marchand liegt aber gar kein Grund vor, wenn man diese Elemente mitten zwischen den anderen Elementen des Knochenmarkes findet, anzunehmen, dass sie von einer anderen Quelle stammen. Die kernhaltigen rothen Zellen, welche zweifellos im Knochenmarke entstehen, müssen ebenfalls ein ungefärbtes Vorstadium haben, welches den kleinen einkernigen Markzellen entsprechen würde.

Schliesslich möchte ich mir erlauben, die Eintheilung zu geben, welche Marchand für die geeignetste hält, welcher auch die folgenden Befunde untergeordnet sind.

---

1) The development of lymphatic glands. The journal of pathologie and bacteriologie May 1894. Referat von Marchand in den Fortschritten der Medicin. 1894. Nr. 18.

2) Zur Morphologie und Biologie der Zellen des Knochenmarkes. Virchow's Archiv. Bd. CXL. 1895.

Digitized by Google

1. Gewöhnliche Markzellen:

a) Kleine einkernige, ohne Granula.

b) Grössere, mit einfachem, rundem oder gelapptem oder getheiltem Kerne mit pseudoeosinophiler Granulirung. (Beim Menschen neutrophile Form.)

2. Besondere Formen der Markzellen:

a) Echte eosinophile Zellen.

b) Mastzellen.

c) Riesenkernzellen.

a, b, c gehen vermuthlich aus 1, (also gewöhnlichen Markzellen hervor).

3. Leukocyten mit gelapptem Kern, den gewöhnlichen Blutleukocyten entsprechend (gehen ebenfalls aus den sub 1 genannten Zellen hervor).

4. Kernhaltige rothe und kernlose rothe Blutkörperchen.

5. Gefässe, Bindegewebs-Fettzellen und Resorptionsriesenzellen.

Die unter 1a genannten Zellen entsprechen den Lymphocyten (Marwedel und viele andere); die unter 1b rubricirten Formen den Leukocyten mittlerer Grösse (Heidenhain) polymorph, multiformkernigen Zellen.

Mikroskopische Befunde.

Regeneration 4 Stunden.

Beim Anbohren des Knochens (es war der erste Versuch) kam eine Fractur des Knochens zustande. Es handelt sich freilich nicht um eine einfache Verletzung, sondern um eine Zertrümmerung des Markes. Die Ränder der Verletzungsstelle glaube ich dennoch zur Untersuchung heranziehen zu dürfen.

Die Verletzungsstelle selbst wird durch einen ausgedehnten Bluterguss gekennzeichnet. Die rothen Blutkörperchen sind ziemlich gut erhalten; dazwischen liegen kernhaltige rothe Blutkörperchen, kleine Markzellen mit intensiv gefärbtem Kerne und schmalem Protoplasmasaume, ferner Zellen mit hufeisenförmigem, zwerchsackähnlichem oder gelapptem Kerne, grössere Markzellen und schliesslich echte eosinophile Zellen. Einzelne Kerne der eben angeführten Zellarten zeigen diffuse Färbung und etwas buchtige Contouren. Sehr deutlich ist dies an einzelnen eosinophilen Zellen festzustellen. Ich glaube nicht fehl zu gehen, wenn ich hierin die ersten Zeichen beginnender Degeneration sehe. Gegen den Rand des Blutergusses werden die Zellen des Markes reichlicher; hier findet man auch einige intacte Gefässe. Einzelne Streifen von Blut ziehen noch in das anliegende Mark hinein. In dem letzteren sind Zellen und Kerne gut erhalten, man trifft auch Mitosen, doch nicht in reichlicherer Anzahl, als im übrigen Marke. Stellenweise gewinnt man an der Grenze des Markes gegen den Bluterguss hin den

Digitized by Google

Eindruck, als ob die Zellen etwas dichter gedrängt lägen, wie in weiterer Umgebung.

Das wichtigste Ergebniss dürfte sein, dass sich schon um diese Zeit eine Degeneration der Zellen (allerdings in bescheidenen Grenzen) nachweisen lässt.

Nach 24 Stunden (Ess. Subl.) sind schon auffallendere Befunde zu notiren. Die Degeneration der Zellen und Kerne in dem Blutergusse ist deutlicher geworden. Man bemerkt diffuse Färbung der Kerne, buchtige Contouren derselben, Zerfall in mehrere Kerntrümmer und schliesslich kleinere und grössere meist rundliche, vollkommen freie Chromatinpartikel, vereinzelte eosinophile Zellen führen sehr blasse Granula. Einige bei der Anbohrung in das Mark verlagerte Knochensplitterchen weisen ebenfalls eine starke Degeneration der Kerne auf, bei den kleinsten Knochenpartikelchen bestehen nur mehr Lücken, welche auf die einstige Existenz von Kernen hindeuten. Zwischen den Knochenpartikelchen liegen zahlreiche grössere Markzellen, zum Theil mit gelappten, selten vollkommen getrennten Kernen (polynucleäre Formen Marwedel). Am Rande des Blutergusses werden die Chromatinkörner etwas reichlicher. Das direct anliegende Mark zeigt etwas Lockerung und Zellen mit Degenerationserscheinungen. Die letztgenannten erstrecken sich auch auf die Riesenzellen. Bei diesen sieht man diffuse Kernfärbung, manchmal starkes Abblassen der Kerne, schliesslich Zerfall in einzelne Trümmer; das Protoplasma besitzt manchmal Vacuolen, doch nicht besonders häufig.

Riesenzellen mit Kronenform der Kerne sind zahlreich; ausserdem finden sich reichlich Exemplare in der Umgebung der Verletzung, bei welchen die Kerne von einander getrennt sind. Die Trennung erstreckt sich entweder nur auf einige Kerne, die entfernt vom Hauptkern liegen, oder man findet in kleineren Zellen nur einzelne vollkommen getrennte Kerne. Wenn die letzteren nahe der Peripherie liegen, kann man daselbst Einschnürung des Protoplasmasaumes constatiren. Die Kerne sind vollkommen identisch mit denen, welche wir in den Riesenzellen sehen; sie lassen sich mit Leichtigkeit von den gelappten Formen unterscheiden, welche man öfters in den Riesenzellen findet, eine Invagination einer nebenanliegenden Zelle in den Leib der Riesenzelle ist ausgeschlossen.

Ferner sieht man häufig entweder in der Nähe von Riesenzellen oder auch fern von ihnen Zellhaufen, deren Kerne vollkommen denjenigen der Riesenzellen entsprechen. Der Protoplasmasaum, welcher diese Zellen umgiebt, ist ebenfalls demjenigen der Megacaryocyten ähnlich. Es drängt sich unwillkürlich der Gedanke auf, dass diese Zellhaufen aus Riesenzellen hervorgegangen sind. Auf diese Möglichkeit hat besonders Saxer (l. c.), wie schon erwähnt, hingewiesen, auch Abbildungen dafür gegeben; auch Demarbaix (l. c.) streift dieselbe ganz kurz.

In den Capillaren der nächsten Umgebung und in einigen Fettzellen ist ebenfalls da und dort Kerndegeneration nachzuweisen. Sehr spärlich machen sich progressive Vorgänge bemerkbar, die ich an einzelnen Kernen der Capillarendothelien nachweisen konnte. Zu

Digitized by Google

mitotischer Theilung ist es zwar nicht gekommen, doch ist eine Vergrösserung der Kerne eingetreten, wobei Kernkörperchen und Fadengerüst sehr deutlich erkennbar sind. Auch in einigen Bindegewebszellen ist Vergrösserung der Kerne zu beobachten.

Facit: Neben Degeneration die ersten Zeichen von Proliferation.

46 Stunden. (E. Subl.)

Schon bei schwacher Vergrösserung tritt die Stelle der Verletzung deutlich hervor. Sie ist durch einen Bluterguss und verlagerte Knochensplitterchen gekennzeichnet, in deren Umgebung reactive Vorgänge sich abspielen. Die nächste Umgebung des Blutergusses scheint infolge des geringeren Zellreichthums etwas heller gefärbt, als das übrige Mark. Das Markgewebe nebst Riesenzellen ist im Gebiete der Verletzung in Form von Streifen und kleinen Häufchen vertreten. Die eben erwähnte Zone geht unvermittelt in das normale Mark über.

Ich gehe gleich zu dem Bilde über, welches sich bei starker Vergrösserung darbietet, und beginne mit der innersten Partie des Blutergusses. Hier finden sich ausser reichlichen rothen Blutkörperchen und spärlichen Fibrinfäden Zellen mit gelapptem Kerne oder auch vollständig getrennten Kerntheilen, ferner Zellen mit nur einem etwas geschrumpften Kerne. Gegen den Rand des Blutergusses werden dieselben zahlreicher, daneben tauchen auch frei liegende Chromatinreste auf. Besonders erwähnenswerth sind Zellen mit grossem ovalem, blass gefärbtem Kerne, welche 2 oder 3 Nucleoli einschliessen und ein ziemlich deutliches Fadengerüst besitzen; der Protoplasmasaum ist fein fibrillär gestreift. Es handelt sich zweifelsohne um junge Bindegewebszellen, die in den Bluterguss vorgedrungen sind. Dicht neben dem Blutherde liegen zwei ziemlich weite Gefässe, von welchen aus eine starke Vermehrung von Bindegewebszellen stattgefunden hat; sie sind von reichlichen jugendlichen Abkömmlingen des Bindegewebes umgeben, von welchen mehrere sich in mitotischer Theilung befinden.[1]) Die Vermehrung der Bindegewebszellen lässt sich auf eine ziemliche Entfernung von dem Blutherde nachweisen, in dem ganzen heller tingirten Bezirke, welcher, wie oben erwähnt, bei schwacher Vergrösserung auffiel, ausserdem an Gefässen, welche im normalen Marke demselben anliegen. Sehr viele der Bindegewebszellen führen Mitosen. An manchen Stellen ist es infolge der Wucherung zur Bildung von mehr oder weniger breiten Spindelzellenzügen gekommen. In den letzteren liegen sehr spärliche kernlose und kernhaltige rothe Blutkörperchen. An anderen Stellen sind die letztgenannten, wie schon angedeutet, zahlreicher vorhanden; sie bilden kleine Häufchen und Streifen; neben ihnen stösst man ausserdem auf kleine und grössere Markzellen, spärlicher auf echte cosinophile Zellen und schliesslich auf Riesenzellen. Die kleineren und grösseren Markzellen führen verhältnissmässig reichlich Mitosen; in einer Riesenzelle sah ich ausserdem eine pluripolare Theilungsfigur.

Eine Verwechselung der Mark- und Bindegewebszellenmitosen ist

1) Die Wandung der Gefässe ist frei von Leukocyten, nur in einem derselben finden sich an dem Rande, welcher nahe der Verletzung liegt, einige Exemplare.

Digitized by Google

bei einiger Aufmerksamkeit zu vermeiden. Die Kerntheilungsfiguren der Bindegewebszellen sind schlanker gebaut, die chromatischen Fäden schmäler, der Protoplasmasaum behält seine Spindelform bei und ist ausserdem manchmal fein fibrillär gestreift und durchweg heller tingirt als bei den Markzellen. Bei den eosinophilen Zellen kommen überdies noch die Granula als leichtes Unterscheidungsmerkmal hinzu. Ich muss allerdings hervorheben, dass die Mitosen in den letztgenannten Zellen nicht besonders zahlreich sind.

Ich gehe auf die Riesenzellen noch etwas ein. In dem Blutergusse selbst werden sie vollkommen vermisst; in der nächsten Umgebung desselben sah ich die eine und andere mit Degenerationserscheinungen: Die Kerne diffus gefärbt, die Kernmembran scharf dunkel tingirt, manchmal etwas eingebuchtet. Einmal sah ich den Protoplasmasaum etwas dunkler gefärbt, das andere Mal vacuolär zerklüftet, drittens endlich zum Theil zerfallen. Diese Formen sind, wie schon erwähnt, nicht reichlich vertreten. Zahlreich dagegen sind die Formen mit deutlichem Protoplasmasaume, welcher entweder gekörnt oder geschichtet ist, wie es Heidenhain (l. c.) ausführlichst beschrieb. Von Kernen sah ich 2 Stück und mehr in einer Zelle liegen; man kann an den Kernen Fragmentirung beobachten; dann sieht man Verbindungsbrücken zwischen den einzelnen Kernen; ferner lässt sich mit grosser Wahrscheinlichkeit behaupten, dass der Kerntheilung dann und wann auch eine Zelltheilung folgt. In dem letztgenannten Falle liegen 2 Riesenzellen dicht neben einander, durch einen engen Spalt, bis auf eine schmale Protoplasmabrücke, getrennt.[1]) Nach längerem Suchen gelang es auch, eine pluripolare Mitose in einiger Entfernung von dem Bluterguss zu sehen. Den Zellhaufen, welche wir von den Riesenzellen ableiteten, begegnen wir auch um diese Zeit.

Im grossen und ganzen ist die Grenze zwischen Verletzung und umgebendem Mark scharf gezeichnet; nur an einer Stelle lassen sich degenerirte Zellen etwas weiter in das Mark hinein verfolgen, und hier fällt die Menge der Zellen mit gebogenen Kernen und den gelappten Formen auf. Die gelappten Formen müssen von dem umgebenden Marke (zum Theil wenigstens) zugewandert sein, ohne Vermittelung der Gefässe, welche keine Bilder von Leukocytenauswanderung bieten mit Ausnahme des einen oben erwähnten Gefässes, wo die Leukocyten wandständig waren. Die multiformkernigen Zellen glaube ich durch Umwandlung der vorhandenen und zum Theil der zugewanderten erklären zu dürfen.

Als Nebenbefund möge noch erwähnt sein, dass einige in den Knochenmarkkanal verlagerte Knochensplitterchen vollkommen kernlos sind. Das Knochenmark in der weiteren Umgebung der Verletzung weist keine Besonderheiten auf; jedenfalls zeigen die Bindegewebszellen keine progressiven Veränderungen. In den Markzellen finden sich mehrfach Mitosen; es dürfte aber schwer zu entscheiden sein, ob eine Ver-

1) Demarbaix hält dies nicht für möglich, sondern glaubt, dass nur 2 Zellen eng aneinander liegen.

Digitized by Google

mehrung der Kerntheilungen stattgefunden hat, da solche auch in weitester Entfernung reichlich aufgefunden werden.

Das Ergebniss für den 2. Tag ist demnach: Bei mässig ausgedehnter Degeneration reichliche progressive Vorgänge der Bindegewebszellen. Den grössten Antheil daran haben diejenigen der Gefässe.

3. Tag. (E. Subl.)

Die Verletzungsstelle ist bei schwacher Vergrösserung durch einen Streifen von locker gefügtem, zellärmerem Gewebe gekennzeichnet und bleibt es, wie gleich hier bemerkt werden soll, in der Folge. Riesenzellen sind in dem Bereiche des Stiches etwas seltener als in der Umgebung, ebenso die kernhaltigen rothen Blutkörperchen. 2 Gefässe liegen im Bereiche der Verletzung, und man sieht, wie von ihnen breite Züge jugendlichen Bindegewebes ausgehen.

Bei starker Vergrösserung bemerkt man in den Bindegewebszellen zahlreiche Mitosen, dazwischen liegen, wie schon erwähnt, kernhaltige rothe Blutkörperchen; auch in diesen sind vereinzelte karyokinetische Figuren nachzuweisen. Die zwischen den Bindegewebszellen gelegenen Riesenzellen sind der Form und Tinktion nach gut erhalten. Wohl zu unterscheiden sind davon die Fremdkörperriesenzellen, welche um diese Zeit den verlagerten Knochensplitterchen anliegen. Die Menge der Kerne der Fremdkörperriesenzellen übersteigt vorerst nicht die Dreizahl. In dem anliegenden Marke ist stellenweise eine Vermehrung der Zellen mit gebogenen, gelappten, Sförmigen oder auch vollkommen getrennten Kernen (letztere sehr selten) zu constatiren; diese Zellform ist mehrfach zwischen den jungen Bindegewebszellen anzutreffen. Ausser diesen bemerkt man an einigen Markzellen Degenerationserscheinungen, ebenso an einigen Riesenzellen. Neben den Zeichen der Degeneration findet man auch progressive Vorgänge, worauf Mitosen der Markzellen hinweisen. An den Riesenzellen bemerkt man Fragmentirung der Kerne, Zelltheilung. Sehr selten sah ich einen Kern in Mitose in einiger Entfernung von den übrigen Kernen aber noch von Protoplasma umschlossen. Diese Form hat Saxer schon erwähnt (l. c.). Zwischen den Bindegewebszellen ist auch manchmal eine junge Capillare zu entdecken; die Endothelkerne der letzteren sind voluminöser als diejenigen, welche sich in weiterer Umgebung von der Verletzungsstelle im normalen Knochenmarke vorfinden. Echte eosinophile Zellen lassen sich zwischen den Granulationszellen nicht besonders reichlich nachweisen. Uebergänge in Spindelzellen konnte ich nirgends nachweisen; in dem anliegenden Marke ist die Zahl der Zellen mit eosinophilen Granulis anscheinend nicht vermehrt. An den grösseren Gefässstämmchen, die unweit der Verletzung liegen, sieht man in der Adventitia Vermehrung von Bindegewebszellen.

Hervorzuheben ist demnach für den 3. Tag die reichliche Bildung von jugendlichen Bindegewebszellen, die Neubildung von Capillaren, ferner die Thatsache, dass auch die nächste Umgebung mit Vermehrung von Bindegewebszellen reagirt. Ausgangsstellen der letzteren sind das interstitielle Gewebe und die Adventitia der Gefässe.

Digitized by Google

4. Tag. (E. Subl.)

Die Verletzungsstelle documentirt sich schon bei der Betrachtung mit dem blossen Auge als heller Streifen. Bei schwacher Vergrösserung erkennt man daselbst Granulationsgewebe, welchem an den Rändern kernhaltige rothe Blutkörperchen beigemischt sind; in der Tiefe hängt das jugendliche Bindegewebe mit einigen grösseren Gefässen zusammen. Die letzteren sind von einem breiten Mantel, welcher aus jugendlichen Bindegewebszellen besteht, umgeben. Die kleinen Aeste, welche von den grösseren Stämmen abgehen, sind ebenfalls von diesen Granulationszellen umgeben, nur in entsprechend geringerer Menge; schliesslich verlieren sich die Abkömmlinge des Bindegewebes zwischen Fettzellen, indem sie diese etwas auseinanderdrängen. In dem Fettgewebe selbst hat eine Wucherung stattgefunden. Der Uebergang in das an- und umliegende Mark ist ziemlich scharf gekennzeichnet.

In der Mitte des Stiches finden wir die Granulationszellen fast ausschliesslich vor; sie sind an ihren grossen, ovalen, etwas blassen Kernen mit einem oder 2 Kernkörperchen und dem deutlichen Fadengerüste gut kenntlich; der Protoplasmasaum ist fein fibrillär gestreift und besitzt zwei oder mehrere lange Fortsätze, die sich wellig verästeln. So kommt ein Netzwerk mit mehr oder weniger weiten Maschen zustande, in welchem rothe Blutkörperchen, vereinzelte kleine Markzellen und Markzellen mit hufeisen-, zwerchsackförmigem oder gelapptem Kerne liegen. Gegen den Rand hin kommen kernhaltige rothe Blutkörperchen, wie schon oben erwähnt, hinzu und spärliche echte eosinophile Zellen mit ovalem, manchmal auch zwerchsackförmigem Kerne. Da und dort sind in den Granulationszellen Mitosen nachweisbar; am Rande des Stiches und namentlich in dem zunächst gelegenen Marke trifft man Mitosen in den Markzellen. Hier finden sich auch Riesenzellen vor, welche man an den Stellen regster Bindegewebszellenbildung vermisst. Bei einigen fehlt der Protoplasmasaum bis auf geringe Reste, die Kerne sind zusammengeschoben, die Kernmembran ist intensiv gefärbt, manchmal etwas buchtig geformt und umschliesst den gleichmässig tingirten, etwas blassen Kern, der weder ein Fadengerüst, noch Nucleolen aufweist. Andere Riesenzellen sind gut erhalten; der Protoplasmasaum der letzteren ist entweder gleichmässig fein granulirt, oder er zeigt die von Heidenhain (l. c.) beschriebene Schichtung. Die früher erwähnten Zellhaufen finden sich ebenfalls. An einigen Stellen sind reichliche Zellen vorhanden, deren Kern hufeisenförmig, zwerchsackähnlich, gelappt, sehr selten in mehrere Theile zerfallen ist; die eben erwähnten Kernformen weisen auch etwas Schrumpfung auf, doch dürfte dieselbe auf Rechnung der Einbettung zu setzen sein. Wahre eosinophile Zellen sind zwischen den jugendlichen Abkömmlingen des Bindegewebes, wie schon erwähnt, spärlich vertreten; etwas reichlicher findet man sie in der Umgebung des Stiches; einige derselben zeigen eine Schädigung des Kernes; man gewinnt bei diesen ausserdem den Eindruck, dass die Grannla spärlicher, blasser und etwas gequollen sind.

Auch zu dieser Zeit ist es mir nirgends gelungen, Uebergänge von eosinophilen Zellen oder Markzellen in Spindelzellen nachzuweisen.

Digitized by Google

5. Tag. (4 Proc. Formol.)

Am 5. Tage ist in den vorliegenden Präparaten bei schwacher Vergrösserung zu erkennen, dass sich das Bindegewebe auf weite Strecken hin an der Reaction auf den Eingriff betheiligt. Dies tritt namentlich an den stärkeren Gefässstämmchen deutlich hervor, welche von einem mehr oder weniger breiten Mantel spindel- und sternförmiger Zellen umgeben sind. Die abzweigenden kleineren Blutbahnen werden von einem schmäleren Saum umzogen, und in weiterer Entfernung geht dieser langsam verloren. Die Bindegewebszellen schieben sich in der nächsten Nähe der Verletzung zwischen die Fettzellen hinein. Einige Theile des anliegenden Markes weisen keine Aenderung des Zellreichthums auf, andere sind entschieden zellärmer geworden; letzteres ist namentlich gegen die Corticalis hin der Fall. In dem letztgenannten Gebiete sind aber stets mit Leichtigkeit Knochenmarkzellen nachzuweisen, während sie an Stelle der stärksten Bindegewebswucherung sehr spärlich vertreten sind. Etwas reichlicher findet man daselbst rothe Blutkörperchen vertreten; spärlich sind Zellen mit pseudoeosinophiler Granulirung und multiformen Kernen, doch überwiegt ihre Zahl diejenige der wahren eosinophilen Zellen. Ganz vereinzelte der erstgenannten führen einen stäbchenförmigen Kern, mit schmalem Protoplasmasaum, ohne jeden Fortsatz, so dass eine Verwechselung mit einer Bindegewebszelle kaum möglich ist. Diese hat wohl Marwedel für Uebergangsformen angesehen.

Zu beiden Seiten von der Verletzung finden sich in dem lockeren zellärmeren Gewebe zahlreiche pseudoeosinophile Zellen, spärlicher Exemplare mit wahrer eosinophiler Körnelung; ausserdem finden sich kernhaltige rothe Blutkörperchen, kleine Markzellen, grössere Markzellen und Riesenzellen. Das Protoplasma der letzteren ist manchmal vacuolär zerklüftet, in anderen sieht man statt der Kerne eine homogene Scholle; es existiren aber auch gut erhaltene Formen, die manchmal Zelleinschlüsse aufweisen. In einer Riesenzelle sah ich 3 Zellen, welche pseudoeosinophile Körnelung besassen, echte eosinophile Zellen vermisste ich dagegen stets in den Megacaryocyten. Das zellenreiche Mark ist von dem eben erwähnten scharf abgeschnitten.

Das Erwähnenswertheste ist demnach für den 5. Tag die starke Wucherung der Bindegewebszellen und der Antheil der Gefässe an derselben; ferner fällt auf, dass die Blutbahnen auf weitere Strecken daran betheiligt sind.

6. Tag. (E. Subl.; Formol Alkoh.)

Die Verletzungsstelle ist bei schwacher Vergrösserung scharf gekennzeichnet; sie fällt durch ihre relative Zellarmuth und infolgedessen durch hellere Färbung auf. Von der Stichstelle gehen nahe der Corticalis nach beiden Seiten flügelförmig schmale, stellenweise zellärmere Streifen aus. An einer Stelle findet sich ausserdem eine Anzahl dislocirter kleiner Knochensplitter.

Bei starker Vergrösserung erkennt man, dass die erwähnte zellarme Gewebspartie vorwiegend aus Spindelzellen besteht, zwischen welchen einzelne Capillaren liegen. Von den Spindelzellen befinden

Digitized by Google

sich sehr wenige in mitotischer Theilung. Zwischen den jugendlichen Abkömmlingen des Bindegewebes trifft man da und dort rothe Blutscheiben und kernhaltige rothe Blutkörperchen; in den Capillaren auch vereinzelte Leukocyten. Gegen den Rand treten kernhaltige rothe Blutkörperchen in schmäleren und breiteren Reihen auf, und hier kommen auch Markzellen zum Vorschein, von welchen viele in mitotischer Theilung begriffen sind (reichlicher die grossen Formen als die kleinen). An den Rändern des Stiches liegen die kleinen Markzellen und die kernhaltigen rothen Blutkörperchen in kleineren und grösseren Haufen beisammen. Ferner findet sich eine Anzahl eosinophiler Zellen (Subl.), viele Zellformen mit gelappten Kernen und endlich Riesenzellen. Einige der letzteren zeigen die schon öfter erwähnten Degenerationserscheinungen, andere sind gut erhalten, mitotische Vorgänge fand ich nur in einer derselben.

An einzelnen Stellen, nicht sehr weit ab von der Verletzung, stösst man auf Zellen, die in Haufen beisammen liegen. Der Protoplasmasaum ist verhältnissmässig schmal feinkörnig, gut mit Hämatoxylin gefärbt. Die Kerne dieser Zellen entsprechen der Grösse nach vollkommen denjenigen, welche wir in Riesenzellen vorfinden; es liegt wohl auch hier sehr nahe, anzunehmen, dass die eben erwähnten Zellen aus einer Riesenzelle hervorgegangen sind.

Um die grösseren Gefässstämme der nächsten Umgebung hat sich wieder eine Wucherung von Bindegewebszellen etablirt, doch hält sich diese in bescheideneren Grenzen, als dies am Vortage der Fall war. Irgend welche Bedeutung, etwa einen Rückgang in der Bindegewebswucherung möchte ich diesem Befunde nicht beimessen.

Kurz möchte ich noch auf die dislocirten Knochensplitterchen eingehen. Dieselben sind vollkommen kernlos, abgesehen von den Kernen der in die Spalten eingewanderten Granulationszellen.

Aussen an den Splittern liegen langgestreckte Spindelzellen, zum Theil auch polyedrische Zellen (letztere manchmal in Mitose) und Fremdkörperriesenzellen. Die letzteren sind zweifellos aus Granulationszellen hervorgegangen.

In der Tiefe des Stiches endlich kann man die ersten Anfänge von Fettzellenbildung beobachten. Man sieht nämlich in den Zellen Vacuolen auftreten, eine, zwei, drei an der Zahl. Die Vacuolen können offenbar confluiren, und schliesslich sitzt der Kern randständig in der Zelle. Kleinere Maschen, die man bei oberflächlicher Betrachtung vielleicht für Fettzellen halten könnte, sind durch die Fortsätze der Bindegewebszellen gebildet.

Als Ergebnisse für den 6. Tag ist demnach anzuführen: Wucherung der Bindegewebszellen, Neubildung von Fettzellen und Vordringen von Markzellen in die Randzone der Verletzungsstelle.

7. Tag. (E. Subl.)

Die Vermehrung der jugendlichen Abkömmlinge des Bindegewebes hat (in dem vorliegenden Falle wenigstens) beträchtlich zugenommen. Namentlich sieht man, wie von zwei stärkeren Gefässstämmchen eine

Digitized by Google

starke Wucherung von Granulationszellen ausgeht. Die feinen, geschlängelten, manchmal auch verästelten Ausläufer der letzteren bilden ein feines Maschenwerk, in welchem central nur wenige Markzellen mit gelappten Kernen und mehreren Kernen liegen; wahre eosinophile Zellen mit gelappten Kernen sind hier ebenfalls sehr selten. Gegen den Rand hin mehren sich die erstgenannten Formen, weniger die eosinophilen Zellen, daneben finden sich herdweise eingestreute kernhaltige rothe Blutkörperchen und Riesenzellen, deren Kerne als homogene Schollen in einem stark vacuolisirten Protoplasmasaume liegen. An einer umschriebenen Stelle liegen die Zellen bedeutend lockerer, haben neben Spindel auch Sternform und die ausstrahlenden Fortsätze bilden weitere Maschen; die Kerncontouren sind hier weniger gut erhalten, einzelne der Kerne sind entschieden geschrumpft und etwas diffus gefärbt. Diese Stelle, welche myxomatösem Gewebe sehr ähnlich ist, geht ziemlich unvermittelt in die dicht gelagerten Granulationszellen über. Ausserhalb der Verletzungsstelle treffen wir in einer ziemlich ausgedehnten Gewebspartie auf zahlreiche Markzellen mit gelappten Kernen, zwischen welchen spärliche echte eosinophile und wenige grössere Markzellen mit einem rundlichen Kerne lagern. Hieran schliesst sich, aber auch nur umschrieben, eine Zone an, in welcher sich reichliche Riesenzellen vorfinden, in einer Zahl, in welcher sie im übrigen Marke nicht gefunden werden; ich constatirte zweimal in einem Gesichtsfelde (Seibert Oc. II, 1/12. J. 12 Exemplare. Die Mehrzahl derselben ist gut erhalten, doch weisen einige Degeneration auf, welche bis zur Schollenbildung gehen kann. Mitosen vermisste ich in den Riesenzellen, welche in den Markzellen der weiteren Umgebung durchaus nicht selten vertreten sind.

Die Fettzellenbildung, welche am Vortage Erwähnung fand, ist auch in dem vorliegenden Präparate nachzuweisen.

Erwähnenswerth scheint mir vom 7. Tage die rege Bindegewebswucherung, das herdweise Auftauchen von kernhaltigen rothen Blutkörperchen und Markzellen am Rande der Verletzung, die Bildung von Fettzellen und die Zunahme der Riesenzellen an einer umschriebenen Stelle.

8. Tag (4 Proc. Formol.)

Makroskopisch ist schon eine kleine Stelle als Bluterguss kenntlich. Bei schwacher Vergrösserung sieht man den Bluterguss, welcher von einem zellenreichen jugendlichen Bindegewebe umgeben ist. Auf eine kurze Strecke ist das letztere concentrisch um den ovalen Bluterguss angeordnet; proximal und distal schliesst sich etwas lockeres Granulationsgewebe daran an. Das letztgenannte geht allmählich zellreicher werdend, in das rothe, fettzellenhaltende Mark über. In dem lockeren Granulationsgewebe fallen die herdförmig eingestreuten kernhaltigen rothen Blutkörperchen auf. Die Riesenzellen fehlen im Bereiche des Granulationsgewebes vollkommen; in der lockeren Partie sind sie sehr spärlich vertreten, reichlich treten sie erst wieder in dem rothen Marke auf.

Mit dem Centrum der Verletzungsstelle glaube ich mich kurz fassen zu dürfen. Ausser gut tingirten rothen Blutkörperchen finden wir stark zerfallene Zellen; nirgends ist hier eine Spur von eosinophilen Granulis

Digitized by Google

auffindbar. Daran schliesst sich nach aussen Fibrin an, bald in feineren Netzen, bald in groben Balken; in den Maschen begegnet man ausser degenerirten Kernen auch freie Chromatinklümpchen. Nun folgen reichliche intensiv gefärbte Blutkörperchen mit dazwischen liegenden grossen Spindelzellen und Capillaren. Erst an die letztgenannte Zone schliesst sich der oben erwähnte Ring von jugendlichem Bindegewebe an.

Hier kommt die eine oder andere pseudoeosinophile Zelle zu Gesicht mit deutlich gelapptem Kerne. Die Granula sind in einigen Exemplaren gering an Zahl, bei diesen hat der Kern entschieden gelitten. Erst weiter aussen befinden sich reichlichere, gut erhaltene pseudoeosinophile Zellen, vorwiegend mit hufeisenförmigen oder gelappten Kernen, ganz vereinzelt auch echte eosinophile Zellen mit grossem, rundlichem Kerne. Zwischen den Spindelzellen haben die pseudoeos. Zellen manchmal eine ovale Form angenommen; es lässt sich aber auf's Deutlichste nachweisen, dass nie und nirgends ein Uebergang in eine Spindelzelle stattfindet. Ein solcher müsste, da es sich im Gegensatze zu dem Abscesse (Marwedel) verhältnissmässig geringe Zellmengen handelt, leicht zu sehen sein. Auch in dem locker gefügten Granulationsgewebe fehlen Uebergänge in spindel- oder sternförmige Zellen. Die oft in Haufen beisammenliegenden eosinophilen Zellen besitzen der Mehrzahl nach rundliche, hufeisen-wurstförmige oder gelappte Kerne und falsche Granula; solche mit grossem, rundlichem Kerne, breitem Protoplasmasaume und echter Körnelung sind spärlicher vertreten. In dem rothen Marke treffen wir wieder die staubförmigen und die grösseren, gröberen Granula, also beide Arten neben einander.

Ganz kurz möchte ich noch die Riesenzellen erwähnen. Solche, bei welchen der Kern in eine homogene, dunkel gefärbte Scholle umgewandelt erscheint, sind in dem lockeren Granulationsgewebe selten. An der Uebergangsstelle in das rothe Mark sieht man öfter Abschnürung einzelner Kerne; einige Male sind 2 Kerncomplexe in Kranzform in einer grossen Protoplasmamasse, dann sieht man 2 Riesenzellen, nur mehr durch eine schmale Protoplasmabrücke verbunden, so dass man annehmen kann, dass der Kerntheilung eine Zelltheilung folgte.

Als Nebenbefund möchte ich Blutpigment erwähnen, welches in dem Gebiete der Granulationszellen zu sehen ist. Das Pigment liegt mit sehr wenigen Ausnahmen in spindel- oder sternförmigen Zellen und füllt dieselben mehr oder weniger aus; umfangreichere Schollen, etwa von der Grösse eines rothen Blutkörperchens sind sehr spärlich aufzufinden.

Kurz möchte ich noch auf die dislocirten Knochensplitterchen eingehen, welche schon in früheren Beobachtungen Erwähnung fanden. Um dieselben liegen grosse, gut erhaltene Zellen. Der Kern ist rundlich, oval, das Chromatingerüst deutlich; der Protoplasmasaum ist breit, zeigt manchmal Fortsätze und fein fibrilläre Streifung. Es ist ausser Frage, dass diese Zellen Abkömmlinge der Bindegewebszellen darstellen. Ausser den eben genannten finden sich auch Zellen, welche in einem sehr grossen, manchmal vacuolisirten Protoplasmamantel zwei und mehr Kerne bergen. Es liegen demnach an den dislocirten Knochensplitterchen Fremdkörperriesenzellen. In den Fremdkörperriesenzellen findet man nicht allzu selten feinste Knochensplitterchen eingelagert.

Digitized by Google

Ausserdem bieten die Fettzellen, welche sich in der Nähe der Knochenpartikelchen vorfinden, nennenswerthe Befunde. Die Kerne der Fettzellen werden grösser, der Protoplasmasaum sehr breit; letzterer führt Vacuolen. In der weiteren Entwickelung bemerken wir Zellen mit 2 und 3 Kernen, schliesslich grosse Protoplasmamassen, welche eine reichlichere Anzahl von Kernen umfliessen. Von den letzteren kann man bisweilen acht in einer Protoplasmamasse nachweisen.

10. Tag. (E. Subl.)

Die Verletzungsstelle ist makroskopisch und bei Loupenvergrösserung immer noch als eine etwas unregelmässig gestaltete hellere Partie erkennbar. Bei schwacher Vergrösserung fällt die grosse Menge kleinerer und grösserer Fettzellen auf, welche die Stichzelle kennzeichnet. Die kleineren Fettzellen liegen in der Mitte des Stiches und sind von einem unregelmässigen schmäleren und breiteren Saume von Fettzellen umzogen. Auf diesen folgt nach den Seiten hin zellreiches, fettzellenhaltendes Mark. In der Mitte des Stiches kann man die Entwickelung der Fettzellen sehr gut beobachten; Auftreten von Vacuolen, welche offenbar confluiren, den Kern mehr und mehr zum Rande hin verdrängen, bis er bei der fertigen Fettzelle vollkommen wandständig gefunden wird. Zwischen den Fettzellen liegen Granulationszellen, ferner haufen- und reihenweis eingestreut kernhaltige rothe Blutkörperchen. Markzellen mit gelappten Kernen und mehrkernige Formen sind nicht besonders reichlich vertreten, von Riesenzellen sah ich nur 2 Exemplare, die aber vollkommen gut erhalten waren; man gewinnt den Eindruck, dass sie einfach eingeschlossen sind. Eosinophile Zellen sind ziemlich selten. In der oben erwähnten Partie, in welcher etwas grössere Fettzellen liegen, finden sich zwischen den letzteren reichliche kernhaltige rothe Blutkörperchen, vorwiegend in Häufchenform angeordnet, ferner Markzellen mit gelappten Kernen, kleine einkernige Markzellen, Zellen mit grossem rundlichen Kerne und breitem Protoplasmasaume. Eosinophile Zellen sind auch hier nur in geringer Menge vorhanden.

Im Bereiche des Fettmarkes trifft man etwas selten auf Riesenzellen, doch sind dieselben ziemlich gut erhalten. Die eben erwähnte Zone geht unter Zunahme der Markzellen, der eosinophilen und Riesenzellen in das normale Mark über; es ist jedoch keine der Zellformen vermehrt, wenn man die weitere Umgebung zum Vergleiche heranzieht.

Die Fettzellenbildung, deren erste Anfänge wir in den vorhergehenden Tagen schon constatiren konnten, hat dem oben erwähnten nach eine beträchtliche Ausdehnung angenommen; weiters ist anzuführen, dass die am Rande der Fettzellenzone befindlichen Markzellen offenbar vorgeschoben sind, worauf die Befunde der Vortage schon hinwiesen.

12. Tag. (E. Subl.)

Bei schwacher Vergrösserung entdeckt man feinste Knochensplitterchen, welche den Weg zeigen, den die Nadel beim Einstechen nahm. Nach den Seiten hin schliessen sich ausser Fremdkörperriesenzellen Granulationszellen, kernhaltige rothe Blutkörperchen, kleinere und grössere Fettzellen an. Zwischen den letztgenannten sieht man nach der Peripherie

Digitized by Google

an Zahl zunehmend kleinere Markzellen mit schmalem und etwas breiterem Protoplasmasaum (einige theilen sich mitotisch). Wahre eosinophile Zellen sind hier spärlich vertreten, reichlich die multiformkernigen Zellen. In der Reactionszone der Verletzung stösst man da und dort auf Degenerationsformen von Riesenzellen; die letzteren sind weniger erwähnenswerth, als die stattliche Zahl neu entstandener Riesenzellen, welche den Herd, zum Theil noch in ihm liegend, in einem mehrfach durchbrochenen und etwas unregelmässigen Kranze umgeben. Mitotische Theilung sah ich in keiner einzigen Riesenzelle, dagegen Kernabschnürungen, Bildung von 2 Kerncomplexen in Kronenform in einer gemeinsamen Protoplasmahülle. Ferner finden sich Zellen, die mittels einer breiten Protoplasmabrücke unter einander verbunden sind, ferner solche, bei welchen nur schmale Protoplasmamassen die Verbindung zwischen 2 Zellen herstellen. Zu der Annahme, dass es sich thatsächlich um eine Vermehrung der Riesenzellen an der fraglichen Stelle handelt, berechtigt die Umschau in dem fern von der Verletzung liegenden normalen Marke. In dem Knochenmarke, welches der Reactionszone direct anliegt, trifft man vielfach Mitosen in den Markzellen, doch möchte ich nicht behaupten, dass sie hier viel zahlreicher seien, als an vollkommen intacten Stellen.

Als Facit dürfen wir wohl angeben: Zunahme der Fett- und Riesenzellen, ferner ein Vorrücken der Elemente des Knochenmarkes in die Verletzungsstelle.

14. und 16. Tag. (E. Subl.)

Um diese Zeit präsentirt sich die Verletzungsstelle als heller Fleck in dem sonst gleichmässig gefärbten Knochenmarke. Die Fettzellen sind zum Theil grösser geworden, als es im Beginn ihrer Neubildung der Fall war; es soll jedoch ausdrücklich hervorgehoben werden, dass die Fettzellenbildung nach 14 und 16 Tagen noch nicht zu einem Abschluss gekommen ist, wie die Betrachtung bei starker Vergrösserung lehrt, worauf ich weiter unten noch einmal zurückkommen werde. In der Mitte der ehemaligen Verletzung liegen zwischen den Fettzellen nur wenig andere Zellen; nach aussen hin nimmt die Zahl der letzteren zu, bis allmählich das normale Mark erreicht ist. Die scharfe Grenze, welche in der ersten Zeit zwischen Herd und umgebendem Knochenmark bestand, ist demnach langsam, aber mehr und mehr verwischt worden.

Im Inneren der Verletzung haben wir zwischen kleineren und grösseren Fettzellen und solchen, bei welchen die Vacuolisirung beginnt, rothe Blutkörperchen und nur wenige Zellen mit gelappten Kernen. Nach aussen zu mehren sich die letzteren etwas, es kommen herd- und reihenweise eingestreute, kernhaltige, rothe Blutkörperchen hinzu. Echte eosinophile Zellen tauchen erst dort auf, wo der Zellreichthum grösser wird, wo wir Markzellen finden mit rundlichem Kerne und schmalem oder etwas breiterem Protoplasmasaume und solche mit grossem Kerne und reichlicher Protoplasmahülle. Von den Markzellen ist eine ziemliche Anzahl in mitotischer Theilung begriffen. In den relativ zellarmen Bezirken findet man selten Riesenzellen, doch scheinen dieselben, wie ich hervorheben möchte, gut erhalten; erst dort, wo sie reichlicher werden (in der Peripherie der Reactionszone), trifft man neben einwandsfreien Formen auch degenerirte

Digitized by Google

Exemplare. Mitosen vermisste ich auch an den Stellen, an welchen die Riesenzellen am reichlichsten vertreten waren; 2 Kronenformen in einer Protoplasmahülle konnte ich einige Male feststellen. Ausserdem sieht man auch Markzellen mit Riesenkernen, welche Abschnürung aufweisen, so dass die Annahme berechtigt ist, dass hier aus den gewöhnlichen Markzellen Riesenzellen gebildet werden.

Regeneration der einzelnen Elemente.

Bevor ich zur Schilderung der Regeneration im Zusammenhange übergehe, möge es mir erlaubt sein, das Verhalten der einzelnen Elemente des Knochenmarkes anzuführen. Es wird dabei unvermeidlich sein in der enormen Litteratur über das Knochenmark Umschau zu halten, ich werde mich aber bemühen, möglichst kurz zu sein.

Nach den vorhergehenden Protokollen spielen die Bindegewebszellen eine wichtige Rolle bei dem Wiederaufbaue des Knochenmarkes, deshalb mögen sie an erster Stelle erwähnt werden.

Auf die grosse Bedeutung der Bindegewebszellen bei der Regeneration des Knochenmarkes haben schon Demarbaix (l. c.) und Haasler (l. c.) hingewiesen.

Die ersten Erscheinungen, welche wir an den Bindegewebszellen nach der Verletzung des Markes auftreten sehen, sind die der Degeneration. Die Anfänge der letzteren sind schon 4 Stunden nach stattgehabtem Trauma zu constatiren. Nach Ablauf von 24 Stunden sind die Zeichen (diffuse Kernfärbung, Schrumpfung, Zerfall von Kern und Zelle) deutlicher geworden, doch machen sich um diese Zeit Formen der Bindegewebszellen bemerkbar, welche darauf schliessen lassen, das Proliferationsvorgänge einsetzen. Einzelne der Bindegewebskerne werden voluminöser und weisen eine Vermehrung des Chromatingerüstes auf. 46 und 48 Stunden nach der Zerstörung des Markes trifft man bereits auf eine stattliche Anzahl von Bindegewebszellen in mitotischer Theilung und auf neugebildete Exemplare. Einzelne Kernformen lassen darauf schliessen, dass die Karyokinese nicht der einzige Weg der Vermehrung ist, sondern dass auch Theilung auf amitotischem Wege stattfinden kann. Es gelingt leicht, geblähte, blasse Kerne aufzufinden, welche in der Mitte eine Einschnürung aufweisen. In dem perivasculären Gewebe der dem Stich zunächst gelegenen Gefässe ist die Wucherung der Bindegewebszellen am reichlichsten. In der Blutbahn selbst sieht man da und dort den Kern einer Endothelzelle in mitotischer Theilung. In den Protokollen wurde bereits hervorgehoben, dass die Bindegewebszellen in Karyokinese leicht von den mitotisch sich theilenden Markzellen zu unterscheiden sind. Bei den

Digitized by Google

letzteren imponiren die im Verhältniss zur Grösse der Zelle plumpen Chromatinfäden, während bei den Bindegewebszellen die schlanken, zierlichen Formen auffallen. Ist es zur Bildung von Tonnenformen in den langen Spindelzellen gekommen, so ist eine Verwechselung absolut ausgeschlossen.

Ausserdem giebt auch die Form des Zellleibes Aufschluss über die Art der Zelle. Bei den Markzellen ist derselbe rund oder etwas oval, während die Bindegewebszellen auch in der Mitose ihre Form im grossen und ganzen beibehalten [1]). Der eine oder andere Fortsatz kann dabei freilich abblassen oder unter Umständen vollkommen verschwinden. Stellenweise ist es infolge der Vermehrung der bindegewebigen Elemente zur Bildung von Spindelzellenzügen gekommen; die Wucherung beschränkt sich aber nicht auf das enge Gebiet der Verletzung, sondern reicht noch eine Strecke weit über dasselbe hinaus.

Am 3. Tage ist der Reichthum an jugendlichen Abkömmlingen des Bindegewebes noch deutlicher geworden, und man sieht, dass die Adventitiazellen der grösseren Gefässstämme einen hervorragenden Antheil daran haben. Der breite Mantel von jugendlichen Zellen, welcher die Gefässe umgiebt, nimmt an den Verzweigungen mit dem Lumen der letzteren ab. Als einen weiteren nennenswerthen Befund haben wir nach Ablauf von dreimal 24 Stunden noch die Neubildung von Capillaren zwischen den Spindelzellen anzuführen.

Die jungen Blutbahnen fallen durch ihre gerade Richtung und die Grösse ihrer Endothelkerne auf.

Präparate vom 4. Tag demonstriren schon makroskopisch die Stelle der Verletzung; diese erscheint gegenüber dem übrigen Marke heller. Die Neubildung von Bindegewebszellen ist immer noch sehr rege, auch vermisst man neugebildete Capillaren nicht. Die Fettzellen, welche im Bereiche der Wucherungszone liegen, werden etwas auseinandergedrängt, theils durch die Fortsätze der jugendlichen Bindegewebszellen, theils durch die Zelleiber selbst.

Am 5. Tage, (dessen Präparate einer ausgedehnteren Markverletzung entstammen), ist die Neubildung von Bindegewebszellen weit in die Umgebung hinein zu verfolgen, und namentlich an den Gefässen ist sie deutlich ausgesprochen.

Die Vermehrung der Bindegewebszellen hält auch am 6. Tage

1) Peremeschko, Ueber die Theilung thierischer Zellen. Archiv für mikroskopische Anatomie. Bd. XVII. — Flemming, Ueber Theilung und Kernform der Leukocyten etc. Ebenda Bd. XXXVII. — Haasler l. c.

Digitized by Google

noch an, worauf die Kerntheilungsfiguren hinweisen; an einzelnen Stellen kann man bei der Färbung nach van Gieson feinste Fibrillen in spärlicher Zahl nachweisen.

Um die Knochensplitter ist es zu dieser Zeit zu einer reichlichen Bildung von Fremdkörperriesenzellen gekommen, kleinste Partikel finden sich in den Riesenzellen, was durch die van Gieson'sche Färbung besonders deutlich demonstrirt wird.

Am 7. Tage haben die Mitosen der Bindegewebszellen entschieden abgenommen; die Fibrillenbildung hat stellenweise eine Vermehrung erfahren; an anderen Partien sind die Bindegewebskerne etwas diffus gefärbt offenbar geringgradig geschrumpft, die Zellleiber haben Sternform und zahlreiche Ausläufer, sie liegen etwas locker; das Gewebe besitzt an den eben genannten Stellen ganz entschieden eine Aehnlichkeit mit myxomatösem Gewebe.

Der folgende (8.) Tag bringt in dem mikroskopischen Bilde ausser einer Vermehrung der Fibrillen anderweitig Erwähnenswerthes. Um diese Zeit kann man in dem jugendlichen Bindegewebe die Neubildung von Fettzellen constatiren. Es lassen sich alle Stadien bis zur vollendeten Fettzelle deutlich und mit Leichtigkeit verfolgen.

An den Fettzellen, welche zur Zeit der Verletzung bestanden, kann man ebenfalls Veränderungen constatiren, wenn in ihre Nähe Knochensplitterchen verlagert wurden. Man findet in ihnen eine Vermehrung der Kerne, die ziemlich beträchtlich werden kann, so dass schliesslich reichliche Kerne in grossen Protoplasmamassen liegen.

Am 8. Tage fand ich reichlich Pigment, in Form von feinen Körnchen oder auch von kleineren und grösseren Schollen. Das Pigment liegt theils frei, theils findet es sich in Zellen von Spindelform eingeschlossen. Die letzteren bergen verschiedene Mengen; entweder sind nur vereinzelte Körner sichtbar, oder die Zellen sind so stark damit beladen, dass der Kern kaum noch sichtbar ist. Die grosse Menge von Pigment führe ich auf den noch bestehenden ausgedehnten Bluterguss zurück.

Die oben erwähnte Neubildung von Fettzellen macht in der Folge rasche Fortschritte, so dass man am 10. Tage eine reichliche Anzahl derselben constatiren kann, welche der Verletzungsstelle makroskopisch schon einen helleren Farbenton verleihen. Dass es sich wirklich um Neubildung und Vermehrung der Fettzellen handelt, ergiebt der Vergleich mit der weiteren Umgebung der einstigen Verletzungsstelle. Während sich in der letzteren nahezu Fettzelle an Fettzelle reiht, liegen in dem intacten Marke grosse Mengen von

Digitized by Google

Markzellen, Riesenzellen, kernhaltigen rothen Blutkörperchen etc. zwischen den Fettzellen.

Nach 12, 14 und 16 Tagen ist das Resultat der reichlichen Neubildung von Fettzellen ebenfalls zu constatiren; sie liegen nur nicht mehr so dicht gedrängt, da sich vorgedrungene Markzellen dazwischen geschoben haben.

Verhalten der Markzellen und kernhaltigen rothen Blutkörperchen.

4 Stunden nach der Verletzung bemerkt man an den kleineren und grösseren Markzellen da und dort Erscheinungen der Degeneration; die grossen Markzellen (sessile Formen Heidenhain's) sind davon seltener betroffen. Zellen mit multiformen Kernen (polymorphkernige) sind kaum reichlicher aufzufinden als in dem normalen Knochenmarke. Die rothen Blutkörperchen, kernhaltige sowohl als kernlose, bieten keinen besonderen Befund.

20 Stunden später ist die Degeneration der Markzellen im Stichkanale auf das Deutlichste ausgesprochen; abgesehen von der diffusen Färbung des Kerns und dem buchtigen Contour desselben ist es öfters zum Zerfall in mehrere Kerntheile (ohne verbindende Chromatinfäden) gekommen (polynucleäre Formen Marwedel's), Manchmal stösst man auch auf vollkommen freiliegende Kernreste, über deren Abkunft man nicht mehr discutiren kann. Die Alteration der Markzellen erstreckt sich auf eine geringe Entfernung in die Umgebung hinein, doch bei weitem nicht auf alle Exemplare, so dass man neben vielen intacten Formen auch einige Markzellen in mitotischer Theilung auffinden kann.

Am 2. Tage sind an der Verletzungsstelle und deren nächster Umgebung ebenfalls Degenerationserscheinungen der Markzellen zu constatiren. In dem der Stichstelle dicht anliegenden Marke finden sich Mitosen in den Markzellen, doch will ich absolut nicht behaupten, dass sie hier zahlreicher sind als in den entfernteren Theilen des intacten Markes. Die multiformkernigen (polymorphkernigen) haben dagegen an ganz vereinzelten Stellen entschieden an Zahl zugenommen.

Es fragt sich, ob diese Zellen zugewandert oder an Ort und Stelle durch Umwandlung entstanden sind. Da wir alle Uebergänge aus den einkernigen zu den multiformkernigen Zellen vorfinden, so glauben wir, eine Einwanderung ausschliessen zu dürfen.

Marwedel sieht mit Deckhuyzen[1]), Arnold[2]) und Hei-

1) Marwedel u. Deckhuyzen, Ueber Emigration von Leukocyten. Verhandlungen der anat. Gesellschaft München. 1891.

2) Arnold, Virchow's Archiv. CXXXII. Bd. S. 144.

Digitized by Google

denhain (l. c.) in der polymorphen Kerngestalt den „Ausdruck der Lebensfähigkeit."

Metschnikoff hält die multiformkernigen Zellen zur Auswanderung besonders befähigt und geeignet, während Löwit dieselben für degenerirende Gebilde anspricht.

Die multiformkernigen Zellen halten wir nicht für Gebilde degenerativer Natur; solange die einzelnen Kerntheile durch Chromatinfäden verbunden sind ist es immerhin möglich, wenn auch nicht sehr wahrscheinlich, dass wieder eine mehr abgerundete Form des Kernes zustandekommt. Erst wenn die Verbindungsfäden fehlen, und geschrumpfte Kerntheile in der Zelle liegen, sprechen wir von degenerirten Formen. Sicher ist, dass die multiformkernigen Zellen, wenn sie z. B. in einen Abscess einwandern, rasch degeneriren (Schwund der Chromatinfäden, Schrumpfung der Kerntheile). Es dürfte demnach auch die Anschauung von Marwedel, dass aus polymorphkernigen Zellen keine polynucleären werden, nicht richtig sein.

Nach 3 Tagen sind in den mittleren Partien der Verletzungsstelle noch Degenerationserscheinungen an den Markzellen zu constatiren.[1]) Die am 2. Tage festgestellte Zunahme der multiformkernigen Zellen hat weitere Fortschritte gemacht; eine ziemliche Anzahl der Kerne weist diffuse Färbung und Schrumpfung auf, so dass kein Zweifel darüber bestehen kann, dass wir regressive Formen vor uns haben.

Am 4. Tage haben die Zellen mit gebogenen, gelappten etc. Kernen im Stiche entschieden an Zahl abgenommen; sie werden erst gegen die Ränder hin reichlicher und sind auf eine mässige Entfernung auch noch in dem anliegenden Marke aufzufinden.

Als neuer Befund treten zwischen den Granulationszellen

1. kernhaltige rothe Blutkörperchen auf, welche gegen die Ränder hin ebenfalls zahlreicher werden.

2. kleine Markzellen mit rundlichem, sich ziemlich stark färbendem Kerne und schmalem Protoplasmasaum.

Vom 6. Tage an lässt sich, glaube ich, ein Vordringen der Markzellen von den Rändern des Stichkanales her constatiren. Die Zellen sind gut erhalten und vielfach in mitotischer Theilung begriffen. Man sieht öfter, dass die kleinen Markzellen ähnlich wie die kernhaltigen rothen Blutkörperchen in wenig umfangreichen Gruppen beisammen liegen. Vergleicht man die Menge der Mitosen

1) Das Bild wird allerdings von den reichlich neugebildeten Bindegewebszellen beherrscht.

Digitized by Google

(von Markzellen) in der nächsten Umgebung des Stiches mit derjenigen in weiterer Entfernung, so gewinnt man den Eindruck, dass die Theilungsfiguren an der erstgenannten Stelle etwas reichlicher sind.

Auch in den nächsten Tagen ist das Eindringen von Markzellen zu beobachten. In der näheren Umgebung des Stichkanals ist die Zahl der multiformkernigen Zellen einem geringen Wechsel unterworfen.

Nach 10 Tagen sind zwischen den Bindegewebs- und Fettzellen stellenweise ziemlich reichliche kernhaltige rothe Blutkörperchen, theils in Reihen, theils in Häufchen angeordnet, ausserdem auch kleine und grössere Markzellen, während die grossen Formen sehr spärlich vertreten sind. In dem anliegenden Marke scheinen Mitosen der Markzellen in reichlicherer Anzahl vorhanden zu sein, als in den weiter entfernten, vollkommen intacten Partien.

In den folgenden Tagen nehmen die Markzellen an Menge zu, offenbar durch weitere Einwanderung und durch Vermehrung im einstigen Stichkanal, worauf die zahlreichen karyokinetischen Theilungsfiguren hinweisen. Auf diese Weise kommen zwischen den Fettzellen breitere und schmalere Streifen und Inseln von Markzellen zustande, so dass nach 16 Tagen das Mark an der Verletzungsstelle seinem Aussehen nach dem Knochenmarke eines nahezu ausgewachsenen Kaninchens gleicht.

Die multiformkernigen Zellen sind um diese Zeit in der Umgebung des Stichkanals von ehedem nicht reichlicher als sonst im normalen Marke. Die Abnahme derselben fängt deutlich am 12. Tage an und nimmt ihren weiteren Verlauf.

Verhalten der eosinophilen Zellen.[1])

Ehrlich hat die Granula als Stoffwechselproducte der Zellen bezeichnet. Er glaubt mit Lazarus, dass im allgemeinen die Granula der Wanderzellen dazu bestimmt sind, an die Umgebung abgegeben zu werden. „Diese Elimination ist vielleicht eine der wichtigsten Funktionen der polynuclären Leukocyten.“ In Uebereinstimmung mit

3) Bezüglich der Litteratur über das Vorkommen und die Bedeutung der eosinophilen Zellen verweise ich auf: H. F. Müller und Rieder. Deutsches Archiv für klin. Medicin. Bd. XLVIII. 1891. — H. F. Müller, Ueber Mitose an eosinophilen Zellen. Archiv für experimentelle Pathologie und Pharmakologie. Bd. XXIX. — Marwedel l. c., Ehrlich und Lazarus. Die Anämie. Specielle Pathologie und Therapie. Bd. VIII. Wien 1898. In der letztgenannten Monographie wird über die einzelnen Arbeiten Ehrlich's und seiner Schüler berichtet.

Digitized by Google

Goldmann[1]), H. F. Müller[2]) und Jadassohn[3]) nehmen Ehrlich und Lazarus an, dass die eosinophilen Zellen specifischen chemotactischen Reizen folgen. Marwedel (l. c.) vindicirt ihnen ausserdem noch phagocytäre Eigenschaften[4]).

4 Stunden nach der Verletzung sieht man an einzelnen Kernen eosinophiler Zellen der Verletzungsstelle diffuse Färbung und geringgradige Schrumpfung.

Nach Ablauf eines Tages ist die Degeneration von acidophilen Zellen im Stichkanale deutlich; man sieht die diffuse Färbung des Kerns, häufig auch den Zerfall in einzelne getrennte, zackige Kerntheile. Die Zahl der Granula und deren Tinktion hat anscheinend in manchen Fällen eine geringe Einbusse erlitten, während die Form unverändert ist. Ausserhalb des Stiches vermisste ich eine Anhäufung und Vermehrung von eosinophilen Zellen.

Während am 2. Tage nach stattgehabtem Trauma das mikroskopische Bild bezüglich der Granula führenden Zellen kaum eine Aenderung aufweist, sehen wir nach dreimal 24 Stunden zwischen den jungen Abkömmlingen der Bindegewebszellen nur äusserst spärliche eosinophile Zellen, deren Körner etwas blass gefärbt sind. Ganz derselbe Befund lässt sich bis zum 10. Tage feststellen. Erst zu dieser Zeit gelingt es leichter, zwischen den Bindegewebszellen und den neugebildeten Fettzellen die in Frage stehenden Elemente aufzufinden; gegen die Ränder der Verletzungsstelle hin treten die eosinophilen Zellen etwas zahlreicher auf. Einzelne führen etwas alterirte Kerne; bei der Mehrzahl jedoch ist Kernform und Chromatingerüst gut erhalten. Mitosen der eosinophilen Zellen sah ich weder in der Verletzungsstelle, noch in dem direct anliegenden Knochenmarke. In einiger Entfernung von der Verletzungsstelle kann man nach längerem Suchen eine indirecte Kerntheilungsfigur finden, ähnlich wie in früheren Tagen.

Mit der Zunahme der Markzellen steigt auch die Zahl der eosino-

---

1) Goldmann, Beitrag zur Lehre von dem malignen Lymphom. Centralblatt für allgemeine Pathologie und pathol. Anatomie. Bd. III. 1892.

2) H. F. Müller, Zur Lehre vom Asthma bronchiale. Centralblatt für allgemeine Pathologie und pathol. Anatomie. Bd. IV. 1893.

3) Jadassohn, Demonstration von Unna's Plasmazellen und von eosinophilen Zellen in Lupus und in anderen Geweben. Verhandlungen der deutschen dermatologischen Gesellschaft. II. und III. Bd. 1892. Congress. citirt bei Müller. Asthma bronchiale S. 538.

4) Wie schon erwähnt, trennt Marwedel die pseudoeosinophilen Granula nicht von den echten.

Digitized by Google

philen Zellen an der Verletzungsstelle; deswegen finden wir nach 12, 14 und 16 Tagen eine reichlichere Ansammlung derselben.

Als Nebenbefund möchte ich anführen, dass die eosinophilen Elemente manchmal Stäbchenform mit abgerundeten Ecken besitzen, was auch von anderen Seiten hervorgehoben wurde.

Wir sahen, dass die eosinophilen Zellen verhältnissmässig spät in dem einseitigen Stichkanal erscheinen. Eine besonders rege Vermehrung derselben findet weder an der Verletzungsstelle, noch in deren nächster Umgebung statt. In der ersteren vermissen wir irgend welche Ansammlungen, Mitosen oder Formen, welche auf Vermehrung schliessen lassen.

In der näheren und weiteren Umgebung treffen wir zwar Mitosen, doch durchaus nicht reichlicher als in einem normalen Knochenmarke. Wir befinden uns mit H. F. Müller (Ueber Mitose an eosinophilen Zellen l. c.) in Uebereinstimmung, welcher Mitosen in eosinophilen Zellen beim Meerschweinchen nicht gerade häufig constatiren konnte.

Die besondere Lagerung der acidophilen Granula hat zuerst H. F. Müller beschrieben. Er sah wiederholt, „dass die Körner fast reihenweise zwischen den Tochtersternen wie entlang den achromatischen Fäden angeordnet waren.“ Müller glaubt, dass dieser Befund für die Annahme spricht, dass der Kern während der Mitose gegenüber dem Zellenleib seine Abgeschlossenheit aufgiebt. Marwedel hebt die eben angeführte Lagerung besonders hervor; wir konnten sie ebenfalls beobachten.

Ehrlich und Lazarus[1]) heben ausdrücklich hervor, dass die im Gewebe auffindbaren eosinophilen Zellen aus der Blutbahn eingewandert sind. Die eingewanderten eosinophilen polynucleären können sich zu mononucleären Zellen umbilden, „ja vielleicht sesshaft werden und dem Charakter fixer Bindegewebszellen sich nähern.“

Auch Marwedel glaubt an einen Uebergang von eosinophilen Zellen (grosse eosinophile Markzellen S. 47) in Spindelzellen. Wir heben zum Schlusse ausdrücklich hervor, dass sich nie eine Umwandlung von eosinophilen oder pseudoeosinophilen Zellen in Spindelzellen constatiren liess.

Die Riesenzellen.

Unter den vielen Autoren, welche sich mit den Riesenzellen des Knochenmarkes beschäftigt haben, herrscht eigentlich nur über die Entstehung derselben aus Leukocyten Einigkeit.

1) Ehrlich und Lazarus, Die Anämie. 1898.

Digitized by Google

Flemming[1]) sagt: „Es steht der Annahme nichts entgegen, dass die Riesenzellen abnorm ausgewachsene und funktionslose Lymphoidzellen sind. Für eine degenerative Natur, wie z. B. Löwit[2]), hält er sie nicht, nur für eine Bildungsanomalie.

v. Kostanecki[3]) schliesst sich der Auffassung von Flemming an.

M. Heidenhain[4]) und van der Stricht[5]) leiten die Riesenzellen ebenfalls von Leukocyten ab.

Auch wir konnten die Entstehung von Riesenzellen aus Markzellen constatiren. Es finden sich alle Uebergänge, so dass man manchmal bei einer Zelle mit einem grossen Kerne im Zweifel sein kann, ob man sie noch als Markzelle oder schon als Riesenkernzelle bezeichnen soll. Diese Bilder sahen wir namentlich am Ende der 2. Woche, zu einer Zeit, in welcher es zu einer beträchtlichen Einwanderung von Markzellen und zu einer Vermehrung in der Verletzungsstelle gekommen war.

Weniger Uebereinstimmung herrscht in anderen Punkten.

Arnold[6]) beschrieb an den Riesenzellen zweierlei Kerne:

a) chromatinarme Formen,

b) chromatinreiche Formen.

Letztere (b) befinden sich nach ihm in indirecter Fragmentirung.[7])

Cornil[8]) erkennt die indirecte Fragmentirung nicht an.

Denys[9]), Demarbaix[10]) und van der Stricht[11]) halten die

---

1) Flemming, Ueber Theilungs- und Kernformen der Leukocyten und über deren Atractionssphären. Archiv für mikroskopische Anatomie. Bd. XXXVII.

2) Löwit, Citirt bei Flemming.

3) v. Kostanecki, Ueber Kerntheilungen bei Riesenzellen etc. Anat. Hefte, I. 1892. Nr. 31.

4) M. Heidenhain, Neue Untersuchungen über Centralkörper und ihre Beziehungen zum Kern und Protoplasma. Archiv für mikroskopische Anatomie. Bd. XLIII. 1894.

5) van der Stricht, Nouvelles recherches sur la genèse des globules du sang. Archives de Biologie. T. XII. 1892.

6) Arnold, Beobachtungen über Kerne und Kerntheilungen in den Zellen des Knochenmarkes. Virchow's Archiv. Bd. XCIII. 1883.

7) Arnold, Ueber Kern- und Zelltheilung bei acuter Hyperplasie der Lymphdrüsen. Virchow's Archiv. T. XCV. 1884.

8) Cornil, Sur la multiplication des cellules de la moelle des os par division indirecte dans l'inflammation. Arch. de physiologie normale et pathol. 3ième série. Bd. X. 1887.

9) Denys, La cytodiérèse des cellules géantes et des petites cellules incolores de la moelle des os. La Cellule T. II. 2ième fascicule.

10) Demarbaix, Division et dégénérescence des cellules géantes de la moelle des os. La Cellule. T. V. 1889.

11) van der Stricht, Recherches sur la structure et la division des cellules géantes. Verhandlungen des 10. internat. med. Congresses 1890.

Digitized by Google

chromatinreichen Kerne nur für Symptome des Absterbens, ebenso Löwit und v. Kostanecki.

Wie schon erwähnt, werden auch die chromatinarmen Riesenzellen nicht von allen Seiten als intact angesehen.

Mehrere Autoren vindiciren den Megacaryocyten phagocytäre Eigenschaften; unter diesen nenne ich

Löwit[1]), H. F. Müller[2]), v. Kostanecki (l. c.), van der Stricht[3]), Demarbaix[4]), Arnold[5]) und Bettmann.[6])

Marwedel (l. c.) dagegen glaubt, dass den Riesenzellen „keine besonders ausgebildeten phagocytären Eigenschaften zukommen.

M. Heidenhain (l. c.) weist die Phagocytose zurück und hat die Meinung, „dass die Aufnahme und Umarbeitung eiweisshaltiger Körper, welche aus dem Lymph- und Blutstrom entnommen werden und wieder dahin zurückkehren, die einzige Funktion der Megacaryocyten sei.

Haasler (l. c.) konnte niemals bei den Riesenzellen Phagocytose beobachten.

van der Stricht[7]) vertritt die Anschauung, dass das Protoplasma der Riesenzellen zu einer Art bindegewebigen Reticulums aufgebraucht werden kann; ebenso Demoor[8]), während Howell[9]) in den Fortsätzen der Riesenzellen nur Kunstproducte sieht.

Heidenhain (l. c.) lehnt es entschieden ab, dass die protoplasmatische Substanz der Riesenzelle zu irgend einer Zeit in einem organischen Zusammenhange mit den bindegewebigen Bestandtheilen des Knochenmarkes steht.

Haasler (l. c.) schliesst sich Heidenhain an. Auch wir sind der Meinung, dass die Riesenzellen an dem Aufbau des bindegewebigen Reticulums keinen Antheil haben. Die feinen radiären Fasern, an

---

1) Lowit, Die Anordnung und Neubildung von Leukoblasten und Erythroblasten in den Blutzellen bildenden Organen. Archiv für mikroskopische Anatomie. Bd. XXXVIII. 1891.

2) H. F. Müller, Zur Leukämiefrage u. s. w. Archiv für klinische Medicin. Bd. XLVIII. 1891.

3) van der Stricht, Nouvelles recherches sur la genèse des globules du sang. Archives de Physiologie. T. XII. 1892.

4) Demarbaix, Division et dégénérescence des cellules géantes de la moelle des os. La Cellule. T. V. 1889.

5) Arnold, Virchow's Archiv. Bd. CXL. 1895.

6) Bettmann, Ueber den Einfluss des Arseniks auf das Blut und das Knochenmark des Kaninchens. Ziegler's Beiträge. Bd. XXIII. 1898.

7) van der Stricht, Nouvelles recherches sur la genèse des globules du sang. Archives de Biologie. T. XII. 1892.

8) Demoor, Recherches sur la structure du tissu réticulé. Arch. de Biologie. 1893.

9) Howell, Observations upon the occurence structure and function of the giant cells of the marrow. Journal of Morphologie. Vol. IV. 1890. Citirt bei van der Stricht.

Digitized by Google

welchen die Riesenzelle manchmal wie aufgehängt erscheint, sind wohl als ein Product der Fixirung zu betrachten[1]).

Während H. F. Müller[2]) und Löwit[3]) angeben, dass die Riesenzellen mit der Neubildung von Blutzellen nichts zu thun haben, bringt sie Arnold in nähere Beziehung zur Neubildung von weissen Blutkörperchen.

Werner[4]) spricht von „massenhaft aus den Riesenzellen hervorgehenden Rundzellen."

Stroebe[5]) schliesst sich Arnold an.

Marwedel nimmt als möglich an, dass Leukocyten in der Riesenzelle selbst durch Fragmentirung entstehen. Er fand in den Riesenzellen sehr oft Leukocyten mit eosinophilen Granulis. Eine leukocytenbildende Thätigkeit der Riesenzelle scheint ihm, wie schon angedeutet, sehr plausibel, „doch stellen sich dieser Annahme noch einige nicht unerhebliche Bedenken entgegen."

Die Leukocyten in seinen Riesenzellen waren fast immer gut entwickelte Gebilde mit schön erhaltenem und gut gefärbtem Kern.

Denys[6]) sah in den Riesenzellen nicht selten 20—50 Tochterzellen (manchmal 100 und darüber), die er durch Abschnürung des Kernes und Verwendung des Protoplasmasaumes der Mutterzelle entstehen liess. Später kam er allerdings von dieser Anschauung zurück, was in der Arbeit seines Schülers Demarbaix[7]) und in einer späteren Publication seinerseits[8]) einen Ausdruck findet.

Heidenhain ist gegen die Annahme, dass die Leukocyten auf dem Wege der Phagocytose in die Riesenzellen gelangen. „Es handelt sich hier wohl um abgestorbene Riesenzellen, deren Material durch eingewanderte Leukocyten zerstört und absorbirt wird."

Haasler sah degenerirende und wohl erhaltene Leukocyten in den Riesenzellen; die letzteren waren vielfach „anscheinend völlig lebenskräftig." Anderseits waren an den betroffenen Riesenzellen Zeichen der Degeneration unverkennbar, und es machte dann den Eindruck, „als ob die kleinen Zellen das Werk der Zerstörung vollenden."

---

1) Ich traf sie in Paraffin- und Celloidenpräparaten.

2) H. F. Müller, Zur Leukämiefrage etc. Deutsches Archiv für klinische Medicin. 1891.

3) Löwit, Citirt bei H. F. Müller.

4) Werner, Ueber Theilungsvorgänge in den Riesenzellen des Knochenmarkes. Virchow's Archiv. Bd. CVI. 1886.

5) Stroebe, Kerntheilung und Riesenzellenbildung in Geschwülsten und im Knochenmark. Ziegler's Beiträge. Bd. VII. 1890.

6) Denys, Quelques remarques sur la division des cellules géantes de la moelle des os d'après les travaux de Arnold, Werner, Löwit et Cornil. Anatomischer Anzeiger. 3. Jahrgang. 1888.

7) Demarbaix, Division et dégénérescence des cellules géantes de la moelle des os. La Cellule. T. V. 1889.

8) Demarbaix, Quelques remarques à propos du dernier travail d'Arnold sur la fragmentation indirecte. La Cellule. T. V. Juli 1889.

Digitized by Google

Bettmann (l. c.) sah wiederum die eingeschlossenen Zellen sehr oft in regressiver Metamorphose, während die beherbergende Riesenzelle keine weiteren Erscheinungen der Degeneration zeigte.

Wir constatirten ebenfalls nicht allzuselten Markzellen mit gelappten Kernen in den Riesenzellen. Sie lagen sowohl ausserhalb des Kernes in dem Protoplasma der Zelle (nahe oder fern von der Peripherie), oder sie waren von dem Kern umschlossen. Die Markzellen mit ihren multiformen Kernen fanden sich sowohl in gut erhaltenen Riesenzellen, als auch in solchen Exemplaren, welche zweifelsohne Degenerationserscheinungen aufwiesen.

Der Anschauung von Haasler, dass diese Zellen nur das Werk der Zerstörung vollenden, kann ich mich nicht anschliessen, ebenso wenig derjenigen von Heidenhain, dass die Zellen nur in degenerirenden Megacaryocyten angetroffen werden.

Nach den Bildern, welche sich ergeben, scheint es mir auch nicht, dass die in Frage stehenden Zellen in den Riesenzellen gebildet werden (Denys, Demarbaix). Man sieht wohl isolirte Kerne in denselben, diese sind aber von den gelappten Formen sehr verschieden, und Uebergangsformen zwischen den beiden konnte ich nicht nachweisen. Es bleibt demnach nur mehr die Annahme übrig, dass die Zellen von aussen aufgenommen worden sind. Eine neben der Riesenzelle liegende Markzelle kann sehr leicht von der ersteren umflossen und eingeschlossen werden; dasselbe kann selbstverständlich auch bei mehreren Exemplaren der Fall sein. Echte eosinophile Zellen fand ich nie in den Megacaryocyten, nach Formolfixirung dagegen häufig pseudoeosinophile Zellen. Ausser den eben genannten Zellen vermisste ich in den Megacaryocyten irgend welche Einschlüsse; anderen Substanzen gegenüber scheinen ihnen phagocytäre Eigenschaften zu fehlen. Arnold[1]) sah allerdings nach mehrmaliger Injection von unlöslichen Farbstoffpartikelchen in die Blutbahn von Kaninchen, dass Knochenmarkriesenzellen Farbstoffkörner aufnahmen.

Wir kommen nunmehr zu der Frage der Theilung der Riesenzellen des Knochenmarkes, welche mehrmals schon gestreift wurde.[2])

---

1) Arnold, Virchow's Archiv. Bd. CXLIV.

2) Auf die grosse Anzahl von Arbeiten über die verschiedenen Modificationen der directen und indirecten Theilungen an Leukocyten und Riesenzellen kann ich hier unmöglich eingehen und verweise daher auf die Zusammenfassungen von Flemming. Entwickelung und Stand der Kenntnisse über Amitose. Merkel-Bonnet's Ergebnisse. Bd. II u. III.

Digitized by Google

Arnold stellte neben der directen und indirecten (mitotischen) Theilung noch eine dritte Art der Theilung, die indirecte Fragmentirung auf. Die letztere beobachtete er vorwiegend bei den chromatinreichen Formen der Riesenzellen.

Er lässt die Frage offen, ob alle abgeschnürten Kerne sich weiter entwickeln, oder ob ein Theil derselben dem Untergange verfallen ist.

Werner[1]) bestätigte die Angaben Arnold's. Ausser der Bildung nicht gleichwerthiger Tochterzellen konnte er die einfache Zweitheilung in äquivalente Tochterzellen beobachten. Arnold hatte schon vorher auf den letztgenannten Theilungsmodus hingewiesen; er hob aber dabei hervor, dass die Theilung an einem metamorphosirten Kerne stattfinde, während Werner eine einfache Zweitheilung sah (ohne vorausgegangene Veränderungen in der chromatischen Substanz des Kernes).

Stroebe[2]) nimmt neben der Kernvermehrung durch multipolare Mitose noch die indirecte Fragmentirung Arnold's an.

Denys[3]) konnte die indirecte Fragmentirung Arnold's nicht anerkennen. Nach ihm kann sich die Theilung der Riesenzellen auf zweifache Weise abspielen[4]).

Der eine Modus ist die directe Theilung, der andere die indirecte. Bei dem ersteren kommt die Theilung in zwei oder mehrere ungleich grosse Elemente vor.

Bei der Theilung durch Kinese vermisste Denys eine Zweitheilung; zum mindesten resultirten aus der mitotischen Theilung drei neue Zellen. Es handelt sich nach Denys um eine multiple Kinese, und diese sieht er als physiologisch an.

Eine Zweitheilung durch Mitose in äquivalente Tochterzellen, wie sie Cornil beschrieb, kann Denys nicht anerkennen; er meint, dass es sich bei Cornil um pathologische Verhältnisse handle. Der Vorgang, wie ihn dieser beschreibt, ist nach Denys so weit von dem Typus der gesetzmässigen Mitose entfernt, dass man bei seiner Anerkennung einen ganz neuen Theilungsmodus aufstellen müsste.

Cornil's[5]) Untersuchungen sind mit denen von Denys nahezu gleichzeitig.

Die Phasen der Metakinese, welche er beschreibt, veranlassten Denys zu der oben erwähnten Aeusserung. Cornil erkennt die multipolare Mitose nicht an, nur die bipolare; in Uebereinstimmung mit Denys verwirft er die indirecte Fragmentirung.

---

1) Werner, Ueber Theilungsvorgänge in den Riesenzellen des Knochenmarkes. Virchow's Archiv. Bd. CVI. 1886.

2) Stroebe, Kerntheilung und Riesenzellenbildung in Geschwülsten und im Knochenmark. Ziegler's Beiträge. Bd. VII. 1890.

3) Denys, l. c. anatomischer Anzeiger. 1888.

4) Die von Werner beobachtete einfache Zweitheilung ist Denys nicht ganz einwandsfrei.

5) Cornil, Sur la multiplication des Cellules de la moelle des os par division indirecte dans l'inflammation. Archives de physiologie normale et pathologique 1887.

Digitized by Google

Demarbaix[1]) huldigt der Anschauung, dass die chromatinreichen Formen Arnold's während des Lebens überhaupt nicht existiren; sie treten erst kurz post mortem auf und sind nichts anderes als eine Leichenerscheinung der Zellen. Eine directe Theilung hält Demarbaix in Uebereinstimmung mit Cornil für unerwiesen; es findet nach ihm ausschliesslich indirecte, und zwar multipolare mitotische Theilung statt.

Löwit[2]) will die von Arnold aufgestellte Form der „directen Segmentirung" der directen Theilung im allgemeinen zutheilen; indirecte Fragmentirung sah er überhaupt nicht an seinen Objecten.

H. F. Müller[3]) sah nur an Trockenpräparaten mitotische Vorgänge an den Kernen der Riesenzellen; er glaubt aber, dass diese Vorgänge nicht mit der Neubildung von Tochterzellen, sondern mit der Entwickelung der Riesenzellen im Zusammenhang stehen. „Die Kerntheilungen scheinen der Kernvermehrung zu dienen, eine Zelltheilung folgt nicht nach."

M. Heidenhain (l. c.) beobachtete ausser der directen Zellentheilung (2 Klassen, S. 626) Mitosen der Riesenzellen. Er sah in seinen Präparaten vom Kaninchenmarke die Mitosen der Riesenzellen „an keiner Stelle über das Stadium der Muttersternfigur oder dasjenige der Metakinese hinausgehen. Die Mitose wurde alsdann rückläufig, oder es kam sogleich zur Ausbildung des Ruhekerns.

Die Regeneration der Riesenzellen findet nach Heidenhain in der Weise statt, „dass sie einmal von dem ursprünglichen Mutterboden, den Leukocyten her, durch Nachschub ergänzt werden, und dass sie zweitens sich aus sich selbst heraus durch das Dazwischentreten der combinirten Mitose und Amitose regeneriren.

Marwedel glaubt unzweifelhaft zweimal in seinen Präparaten bipolare Mitose beobachtet zu haben (Taf. IV Fig. 6 und 7); ausserdem sah er eine grosse Zahl multipolarer Theilungsbilder und manche Fälle directer Abschnürung von Zelle und Kern in der Mitte des Zellleibes.

Die Formen, welche in den Protokollen erwähnt sind, ergaben sich als Abschnürungen vom Hauptkerne, als Fragmentirungsvorgänge, doch ohne besondere Veränderung oder Anordnung des Chromatins. Ferner fanden sich Bilder, welche darauf hinwiesen, dass der Kerntheilung auch eine Theilung der Protoplasmas folgen kann. Wir beobachteten verschieden tiefgehende Einschnürungen in dem Protoplasmasaume bis auf schmale Brücken und bis zur vollkommenen Trennung. Mitosen, und zwar pluripolare, haben wir ebenfalls nicht vermisst. Die Zahl derselben war nie beträchtlich; es fehlten Bilder, welche für einen typischen Ablauf der Mitose gesprochen hätten; eine bipolare Mitose kam mir nie zu Gesicht.

1) Demarbaix, Division et dégénérescence des cellules géantes de la moelle des os. La Cellule T. V. 1889.

2) Löwit, Ueber Neubildung und Beschaffenheit der weissen Blutkörperchen. Ziegler's Beiträge. Bd. X. 1891.

3) H. F. Müller, Leukämie.

Digitized by Google

Ferner muss ich die Zellhaufen anführen, welche bei der Beschreibung der Präparate ebenfalls Erwähnung fanden. Es sind dies die Bilder, welche nach Saxer darauf hindeuten, dass sowohl einzelne Zellindividuen sich von dem Complexgebilde abschnüren können, als auch dieses sich in ganz einzelne selbständige Elemente auflösen kann. Wir sahen neben Megacaryocyten Zellen liegen, deren Kerne vollkommen denjenigen der Riesenzellen entsprachen; ferner lagen diese Formen oft in mehreren Exemplaren neben einander, so dass man sie bei flüchtiger Betrachtung für eine Riesenzelle halten konnte [1]).

Auch die Degeneration der Riesenzellen ist mehrfach beschrieben worden.

Löwit [2]) z. B. theilt eine Art der Degeneration der Riesenzellen mit, bei welchem das Chromatin langsam weniger wird, bis es schliesslich ganz verschwindet.

Werner (l. c.) beschreibt als Degenerationsformen der Riesenzellen Figuren, die im Zellleib wenige, grosse und gleichmässig intensiv gefärbte Kugeln enthalten, die regellos in den centralen Partien des Zellleibes an einander gelagert und nirgends durch Fäden oder Aehnliches untereinander verbunden sind.

Nach Cornil (l. c.) färben sich die zu Grunde gehenden Theile des Kernes intensiv. Es ist nach ihm möglich, dass Kernfragmente, wenn sie genügend klein geworden sind, den Zellen, welche in Proliferation sich befinden, zum Nährmaterial dienen.

Demarbaix (l. c.) unterscheidet unter den regressiven Veränderungen, welche sich an den Riesenzellen im normalen Knochenmarke vorfinden, zwei verschiedene Arten.

Einmal kann sich der Kern in einen homogen erscheinenden Tropfen umwandeln; dieser kann dann wieder in mehrere kleine Tropfen zerfallen, welche man hin und wieder im Protoplasma vorfindet.

Bei der 2. Art der Degeneration verschwindet das Protoplasma sehr rasch, und die färbbare Substanz des Kernes bildet an der Innenfläche der Kernmembran eine ununterbrochene homogene Schicht. Bei beiden eben genannten Formen färbt sich der degenerative Kern intensiv.

Heidenhain [3]) unterscheidet an den Riesenzellen 3 Perioden der cellulären Degeneration.

Zuerst verliert der Protoplasmakörper seine Widerstandsfähigkeit; der Kern wird kleiner, sein Bild wird, weil auf engerem Raum zusammengedrängt, complicirter als zuvor. Der Kern wird im ganzen stärker färbbar, häufig werden kleine Kernbläschen von dem Hauptkern abgeschnürt, was nach Heidenhain eine degenerative Kernfragmentirung ist, die mit der Zellvermehrung nichts zu thun hat.

---

1) Ich möchte bemerken, dass diese Bilder mit denjenigen, welche Denys giebt, absolut keine Aehnlichkeit haben.

2) Löwit, Ueber Neubildung und Zerfall weisser Blutkörperchen. Sitzungsberichte der Kais. Akademie der Wissenschaften. 1883.

3) Heidenhain, l. c. S. 629ff.

Digitized by Google

In der 2. Periode wird der Kern immer kleiner, die Masse des Protoplasmas nimmt nach und nach an Menge ab, es kommt dann zur Bildung von Riesenzellen, welche ihres Protoplasmas ganz oder fast ganz beraubt sind. Es verlaufen die kernwandständigen Chromatinstreifen annähernd radiär nach der Mitte der degenerirten Kernfigur.

Die Degeneration der Megacaryocyten endet mit dem völligen chromatolytischen Zerfall des Kerns; man findet dann, und zwar häufig im rothen Knochenmarke, Ansammlungen basichromatisch sich färbender Trümmer.

Haasler's (l. c.) Beobachtungen stimmen nach seinen eigenen Worten mit denen von Heidenhain und Demarbaix überein.

Marwedel (l. c.) stellt für den Bezirk des bindegewebig gallertigen Markes folgenden Gang der Degeneration auf.

Der Kern wird blasig, es treten helle Partien in ihnen auf, die Kernmembran weist Lücken auf. Der Kern wird kleiner, der Protoplasmasaum schwindet mehr oder weniger rasch. Am häufigsten zerfällt der Kern in zwei oder mehrere helle blasige Theile, bei welchen sich nur mehr die Randschicht färbt. Schliesslich verschwindet das Chromatin auch aus der Peripherie, und es bleiben dann helle oder nur schwach blau gefärbte homogene Schollen im Gewebe liegen.

Bei den chromatinreichen Formen schrumpft der Kern, wird unregelmässig zackig, einzelne Theile nehmen keinen Farbstoff mehr an; andere Male sintert der Kern zu einer dunkeln, kugeligen oder zackig begrenzten Masse zusammen, die schliesslich in runde oder unregelmässig configurirte Trümmer zerfällt und sich auflöst.

Bettmann's[1]) Beobachtungen decken sich mit denjenigen, welche Marwedel erhob.

Unsere Befunde dürften aus den Protokollen und der folgenden Zusammenstellung ersichtlich sein.

4 Stunden nach der Verletzung sind an der Stelle, wo die ausgedehnteste Zerstörung stattgefunden hat, einige Riesenzellen mit diffus gefärbten Kernen und buchtigen Kerncontouren, doch nicht reichlicher als im normalen Marke.

Nach Ablauf von einem Tage ist die Schädigung der Riesenzellen im Stichkanale bedeutend deutlicher geworden. An den grossen Kernen mit einigen Einschnürungen (Riesenkernen) sind die Chromatinfäden sehr blass, der Protoplasmasaum wie angenagt oder mit Vacuolen versehen. Bei den Kronen- und Kranzformen sieht man die Kerne etwas näher aneinandergerückt, sie sind verwaschen, blass gefärbt, mit Ausnahme der stark tingirten Kernmembran. Diese kann auch zackig-buchtig erscheinen, wenn eine weitere Schrumpfung des Kernes zustandegekommen ist. Sind die Kerne noch mehr zusammengerückt, so entstehen die von Haasler so bezeichneten

1) Bettmann, Ueber den Einfluss des Arseniks auf das Blut und das Knochenmark des Kaninchens. Ziegler's Beiträge. Bd. XXIII. 1898.

Digitized by Google

Rosettenformen. Der Protoplasmasaum fehlt bei diesen Formen entweder vollkommen, oder er weist bald grössere, bald kleinere Vacuolen auf und Lücken in seinem Saume. Bei noch weiter vorgeschrittener Degeneration kommt es zur Schollenbildung; die Schollen sind entweder homogen oder führen dunkle Chromatinkugeln von variabler Grösse, oder die Chromatinreste kreuzen sich in Form von zwei oder mehreren zackigen Bändern. Am Rande der Verletzungsstelle trifft man wieder gut erhaltene Formen der Riesenzellen.

Am 2. Tage trifft man neben den oben genannten Degenerationsformen am Rande Riesenzellen, deren Kerne gut erhaltene Contouren, deutliche Kernkörperchen und ein gut differencirbares Chromatingerüst aufweisen. Sie besitzen die mannigfaltigste Anordnung: Korb-, Kronen-, Kranz-, Ringformen. Einzelne Kerne stehen mit den anderen durch feine Chromatinfäden in Verbindung, andere liegen ferner ab, anscheinend ohne jeglichen Zusammenhang; wieder andere besitsen zwei getrennte Kernhaufen mit beginnender oder schon vorgeschrittener Einschnürung des Protoplasmasaumes. Schliesslich finden wir Megacaryocyten, die nur mehr durch schmale Protoplasmabrücken zusammenhängen oder ohne jegliche Verbindung dicht neben einander liegen[1]). Ich glaube nicht, dass die eben angeführten Verbindungsbrücken nur vorgetäuscht werden, wie von anderer Seite behauptet wird. Mitosen der Riesenzellen sind sehr spärlich und nur in einiger Entfernung vom Rande des Stiches. Ich fand bei ihnen nur die pluripolare Theilung, eine bipolare (Cornil, Marwedel) vermochte ich nicht zu constatiren. Die in den Protokollen erwähnten Zellhaufen, von welchen ich mit Saxer annehme, dass sie aus Riesenzellen hervorgehen, sind nur spärlich nachzuweisen.

Ob in der Umgebung der Verletzung eine Zunahme der Riesenzellen stattgefunden hat, wage ich nicht zu entscheiden. An einigen Stellen liegen wohl mehrere Exemplare neben einander, doch stösst man auch im normalen Knochenmarke auf solche Bilder.

Am 3. Tage ist der Gehalt an Riesenzellen an der Stelle, wo das Trauma einwirkte, gering; Schollen und Rosettenformen. Gegen den Rand hin finden sich gut erhaltene Formen, welche von dem vordringenden Granulationsgewebe umschlossen sind. Ueber die Mitosen und Zellhaufen, sowie über eine etwaige Vermehrung lässt sich nur das vom Vortage Erwähnte wiederholen.

5 Tage nach stattgehabtem Einstich (ausgedehntere Verletzung)

1) Nach Heidenhain verhalten sich bei diesen Formen die Kerne spiegelbildlich.

Digitized by Google

findet man der stärksten Wucherung der Bindegewebszellen entsprechend nur blasse Schollen; an den Rändern und in der nächsten Umgebung fehlt eine nennenswerthe Vermehrung der Megacaryocyten. Die letztere fand ich nur am 7. Tage an einer umschriebenen Stelle nahe dem corticalen Rande ausgesprochen.

Am 8. und 10. Tage ist eine Vermehrung im anliegenden Marke nicht mit Sicherheit zu behaupten; um diese Zeit findet man aber unter den eingedrungenen Markzellen solche mit sehr grossen Kernen theils in Mitose, theils mit beginnender Zerschnürung der Kerne. Wie früher erwähnt, imponiren manche schon als Riesenkernzellen.

Am 12. Tage sind diese Formen etwas reichlicher, ebenso nach Ablauf der 2. Woche (14 und 16 Tage). Die Riesenzellen, welche wir nach 12, 14 und 16 Tagen an der Verletzungsstelle vorfinden, sind wohl alle an Ort und Stelle entstanden. Ihre Menge wird wenigstens durch locale Entstehung genügend erklärt, so dass man eine Einwanderung von Riesenzellen nicht zu Hülfe zu nehmen braucht.

Die Möglichkeit der Locomotion der Riesenzellen wird von Arnold[1]) erwogen, da er Formveränderungen an ihnen wahrnahm. Er giebt aber selbst zu, dass man daraus noch nicht auf eine Ortsveränderung schliessen darf.

Schluss.

Dem Eingriffe folgen zunächst von seiten der betroffenen Zellen des Knochenmarkes Erscheinungen degenerativer Natur.

Sehr bemerkenswerth scheint mir hierbei zu sein, dass die Nekrose nicht ausgedehnt ist; sie nimmt vielleicht geringere Dimensionen an als in anderen Geweben.

Weiter ist erwähnenswerth, dass die degenerirten Zellen mit Ausnahme der Megacaryocyten rasch von der Verletzungsstelle verschwinden. Bemerkenswerth ist, dass auf diese Zerstörung des Markes so gut wie gar keine Erscheinungen einer reactiven entzündlichen Infiltration folgen.

Sehr bald, schon nach 24 Stunden machen sich an den bindegewebigen Elementen des Knochenmarkes Veränderungen bemerkbar, die auf eine beginnende Vermehrung der Zellen schliessen lassen. Nach 2 Tagen ist bereits eine rege Wucherung der Bindegewebszellen, die namentlich von den grösseren Gefassstämmchen ausgeht, zu constatiren. Die Gefässe sind aber nicht nur in der nächsten Umgebung, sondern auch auf einige Entfernung hin an den reactiven Vorgängen betheiligt. Die Wucherung und Vermehrung der Binde-

1) Arnold, Virch. Arch. Bd. CXL. 1895.

Digitized by Google

gewebszellen beherrscht bis zum 6. Tage das Bild; Neben den jugendlichen Abkömmlingen der Bindegewebszellen sind neugebildete Capillaren und strich- oder herdweise eingestreute kernhaltige rothe Blutkörperchen zu erwähnen, ausserdem als Nebenbefund Blutpigment führende Zellen (Spindel-, Stern- und gelappte Formen).

Das anliegende Mark ist mit Ausnahme der Gefässe an dem ganzen Processe ziemlich wenig betheiligt. Eine besonders hervorragende Vermehrung der Mark- und eosinophilen Zellen, sowie auch der Megacaryocyten, konnte nicht constatirt werden. Eine entschiedene Zunahme erfahren nur die grösseren Markzellen (grössere Leukocyten Heidenhain's) mit ihren multiformen Kernen.

Gleich hier möge eingeschaltet sein, dass diese Zellen bis zum 12. Tage in vermehrter, allerdings wechselnder Zahl vorhanden sind[1]).

Am Ende der 1. Woche macht sich eine bemerkenswerthe Aenderung an der Verletzungsstelle geltend. Man sieht: 1. Die Neubildung von Fettzellen; 2. dass vom Rande her Knochenmarkzellen vordringen und einwandern; zunächst sind es es die kleineren Formen. Manchmal ist es allerdings nicht mit absoluter Sicherheit zu entscheiden, ob eine Markzelle kleinster Ordnung oder ein kernhaltiges rothes Blutkörperchen vorliegt.

Die Fettzellenbildung macht rasche Fortschritte, so dass am 10. Tage eine stattliche Anzahl derselben nachzuweisen ist. In ähnlicher Weise, doch mit geringerer Intensität geht es mit den Markzellen. Die letztgenannten zeigen nach ihrer Einwanderung progressive Vorgänge. Die letzteren sind am 12. Tage sehr deutlich ausgesprochen. Hierbei zeigt es sich, dass in den grossen Markzellen Riesenkerne entstehen, und dass im weiteren auch Riesenzellen aus ihnen entstehen.

Die Einwanderung von den Zellen des Knochenmarkes in die Verletzungsstelle und die Vermehrung daselbst bewegt sich in solchen Grenzen, dass 16 Tage nach Einwirkung des Traumas sich ein Knochenmark vorfindet, welches seinem Aussehen nach etwa demjenigen eines nahezu ausgewachsenen Kaninchens entspricht. Die Mitosen, welche sich um diese Zeit in den verschiedenen Markzellen (mit Ausnahme der Riesenzellen) vorfinden, lassen darauf schliessen, dass die regenerativen Vorgänge noch nicht ihr Ende erreicht haben, dass vielmehr noch eine grössere Anzahl von Markzellen und hiermit auch rothes Knochenmark zu erwarten ist, (sowie es dem Alter des betreffenden Thieres enspricht).

Das Schicksal der bei der Anbohrung des Knochens dislo-

1) Nach 6 Tagen findet sich eine geringe Anzahl derselben. 24 Stunden später sind sie wieder reichlicher vorhanden.

Digitized by Google

cirten Knochensplitter möge ebenfalls noch kurz angeführt werden. Sie erleiden bei dem Eingriffe infolge der Erwärmung des Bohrers eine starke Schädigung, so dass nach 24 Stunden schon keine Kernfärbung mehr bei ihnen zu erzielen ist. Sehr rasch kommt es um sie herum zur Bildung von Fremdkörperriesenzellen; die kleinsten Partikelchen findet man später vollkommen in solchen Resorptionsriesenzellen eingeschlossen, was am deutlichsten bei der Färbung nach van Giesson hervortritt. Eine Neubildung von Knochen, wie sie Haasler einige Male constatirte, konnte ich nicht finden. Es liegt mir aber nichts ferner, als eine solche leugnen zu wollen. Die Bildung des Markcallus ist ja sichergestellt.

Die eben mitgetheilten Resultate bilden eine Bestätigung der Befunde, welche Haasler bei seinen Versuchen erhoben hat.

Schlusssätze.

1. Das Knochenmark reagirt auf die Verletzung mit Degeneration, welche alle Zellen der getroffenen Stelle betrifft.

2. Die Nekrose ist nicht sehr ausgedehnt, erstrekt sich insbesondere nicht weit in die Nachbarschaft hinein; es folgen so gut wie gar keine Erscheinungen einer reactiven entzündlichen Infiltration.

3. Die ersten Anzeichen der Regeneration sind an den Bindegewebszellen zu beobachten, und zwar schon 24 Stunden nach der Verletzung.

4. Die Wucherung der Bindegewebszellen ist sehr rege und erstreckt sich längs der Gefässe (von diesen ausgehend) eine Strecke weit in die Umgebung hinein.

5. Eosinophile und pseudoeosinophile Zellen müssen streng auseinandergehalten werden.

6. Aus keiner der beiden eben genannten Zellformen oder den übrigen Markzellen entstehen Spindelzellen.

7. In dem jugendlichen Bindegewebe entstehen Fettzellen.

8. Die Neubildung von Fettzellen beginnt am Ende der 1. Woche und macht dann rasche Fortschritte.

9. Um dieselbe Zeit kommt es zur Einwanderung von Markzellen (und acidophilen Zellen) aus der Umgebung.

10. Die Zuwanderung der Markzellen dauert fort, die Eindringlinge vermehren sich an Ort und Stelle.

11. Riesenzellen entstehen aus zugewanderten Markzellen.

12. Die dislocirten Knochensplitterchen gehen zu Grunde und geben Anlass zur Bildung von Fremdkörperriesenzellen. (Resorptionsriesenzellen.)

Digitized by Google

X.

Ueber ein Recidiv nach einer wegen Prostatahypertrophie vorgenommenen Castration.

Von

Dr. Richard Wolff,

Assistenzarzt der chirurgischen Station in Bethanien.

Die vorliegende Mittheilung betrifft einen Prostatiker, welcher lange Zeit in Bethanien beobachtet worden ist. Er wurde mit den Erscheinungen einer zu ihrer vollen Höhe entwickelten Prostatahypertrophie aufgenommen; der Urin war klar, die complete Urinretention wich nicht der zunächst geübten Behandlung mit dem Dauerkatheter, sie wurde erst durch die Castration behoben. Der Kranke verliess nach mehrmonatlicher Behandlung das Krankenhaus und wurde als geheilt betrachtet, weil die Prostataschwellung in der ganzen nächsten Beobachtungszeit immer mehr schwand. Als geheilten Fall hat ihn auch Herr Geheimrath Rose in seiner Arbeit: „Ueber die unheilbaren Harnblasen-Fisteln am Bauch der Greise" (im XLVI. Band dieser Zeitschrift auf Seite 106 unter Nr. III) aufgeführt und in der Freien Vereinigung der Chirurgen Berlins vorgestellt.

Nach mehreren Monaten sahen wir den Kranken in Bethanien wieder; es wurde neben einer Cystitis incomplete Retention festgestellt, welche sich durch Behandlung mit dem Katheterismus und mit Blasenausspülungen nicht besserte, sondern allmählich zunahm und zu completer Retention führte. 11 Tage nach diesem Ereigniss ist der Tod infolge einer Bronchopneumonie eingetreten. Diese auffallende Thatsache, dass ein anscheinend geheilter Fall wieder mit den Erscheinungen der Prostatahypertrophie erkrankte, erregte unser besonderes Interesse und rechtfertigt auch eine eingehende Besprechung desselben. Die Obduction des Falles hat uns nämlich zunächst über den Zustand der Prostata Aufklärung gegeben, sodann gestattete sie, die Wirkung der Operation auf pathologisch anatomischer Basis ins Auge zu fassen. Wir werden daher im Folgenden besonders eingehend den Obductionsbefund zu erörtern haben.

Digitized by Google

Betrachten wir zunächst die klinische Entwickelung des Falles:

Der 66 Jahre alte Schneider H. wurde am 21. Juni 1896 zum ersten Male in Bethanien aufgenommen (J.-Nr. 677). Er sollte angeblich an einem Blasentumor leiden. Es bestand Urinretention und Hydrops des linken Beines, welch letzterer nach Einlegen des Dauerkatheters schwand. Die Prostata war hart und so gross, dass ihre obere Grenze nicht abtastbar war. Als der Kranke nach vierwöchentlicher Behandlung nicht spontan uriniren konnte, willigte er in die Castration, welche am 24. Juli von Herrn Dr. Simon in Vertretung von Herrn Prof. Rose ausgeführt wurde. Nach etwa dreimonatlicher Nachbehandlung wurde er am 3. November 1896 als geheilt entlassen. Das Uriniren ging normal von statten. Die Prostata war kleiner geworden und fühlte sich weich an; zwischen Katheter und Finger im Mastdarm war nur eine fingerbreite Schicht zu fühlen.

Am 15. Juli 1897 kam der Kranke wieder zur Aufnahme in Bethanien (J.-Nr. 768). Er gab an, dass er sich 3—4 Monate nach der Entlassung leidlich gut befunden habe, so dass er nur circa sechsmal den Tag über und auch nur einige Male des Nachts ohne Schmerz Urin zu lassen brauchte. Dann bekam er wieder Beschwerden beim Urinlassen, derart, dass das Uriniren häufiger und schmerzhaft wurde; vordem hatte er schon einige Zeit an reissenden Schmerzen in den Beinen und in den Knien gelitten, welche ihn seit längeren Jahren öfters heimsuchten.

Bei seiner Aufnahme musste er $^1/_4$—$^1/_2$ stündlich uriniren. Eine Blasendämpfung über der Symphyse war nicht vorhanden. Der Urin war trübe, sauer, enthielt reichlich Eiterkörperchen, kein Eiweiss und keine Cylinder. Die Prostata war vergrössert, der obere Rand liess sich gut abtasten. Nach dem Urtheil von Dr. Simon, welcher den Kranken das erste Mal beobachtet hatte, war sie kleiner, als er sie zur Zeit der Operation gefühlt hatte. Der Katheterismus gelang mit einem mittleren Metallkatheter (18 Charrière) ohne Schwierigkeit, das Passiren durch die Pars prostatica war dem Kranken immer schmerzhaft. Dicke Katheter passirten anfangs nicht, sie blieben vor der Pars prostatica stecken, später liessen sich auch etwas dickere Katheter einführen. In der Blase waren immer 100—150 ccm Residualharn.

Der Kranke klagte auch über Schmerzen im Kreuz und über Schmerzen, die von den Hüften in die beiden Beine ausstrahlten, ferner über Schmerzen in beiden Kniegelenken, welche er gewöhnlich in leichter Beugung hielt. Die volle Streckung und stärkere Beugung in den Kniegelenken waren ihm schmerzhaft, ebenso der Druck bei der Palpation der Gelenke; Schwellung oder Erguss war nicht vorhanden. Die Patellarreflexe waren auszulösen. Der Ernährungszustand war ein leidlich guter. Die Diagnose lautete Hypertrophia Prostatae mit Cystitis und Arthritis rheumatica genuum. Ausserdem litt er noch an einer chronischen Bronchitis.

Unter Behandlung mit Sitz und Vollbädern, sowie später mit Blasenausspülungen besserten sich die Beschwerden beim Urinlassen, so dass der Kranke alle $1^1/_2$—2 Stunden ohne Schmerzen urinirte. Die incomplete Retention nahm jedoch nicht ab, sondern etwas zu, so dass die

Digitized by Google

Blase stets ca. 250 ccm Urin und mehr enthielt. Die Schmerzen in den Knien wurden im Anfang durch die Bäder etwas gebessert, dann traten dieselben wieder stärker auf und wurden auch durch salicylsaures Natron nicht beeinflusst. Am 28. August fand sich eine acute exsudative Gonitis rechts, welche unter Behandlung mit Lagerung auf der Schiene und Eisblase zurückging, am 18. September eine ebensolche links. Mit dieser Verschlimmerung der Erkrankung der Kniegelenke wurde das Allgemeinbefinden schlecht, die Bronchitis wurde stärker, Decubitus am Kreuzbein trat auf, und am 25. September war morgens complete Retention des Urins vorhanden, welche bis zu dem am 6. October erfolgenden Tode bestehen blieb. Der Kranke ist an Bronchopneumonie gestorben. Der Katheter liess sich auch in der letzten Zeit immer leicht einführen. In den Verhältnissen der Prostata hatte sich, soweit die Palpation per Rectum erkennen liess, nichts geändert. Drüsenschwellungen in den Leistenbeugen waren nicht vorhanden; Drüsenschwellungen im Becken wurden nicht gefühlt. Eine Untersuchung in Narkose hat nicht stattgefunden, da der Verdacht einer malignen Neubildung nach dem bisherigen Verlauf der Krankheit nicht begründet schien.

Die Section ergab: Leptomeningitis chronica, Endocarditis chron. fibrosa valvulae mitralis et aortae. Endarteriitis chron. aortae, Bronchopneumonia lobi inferioris dextri et sinistri, Oedema pulmonum, Hyperplasia follicularis lienis und an den Harnorganen folgendes:

Es besteht beiderseits mässige Hydronephrose; in der stellenweis getrübten verschmälerten Rinde finden sich zerstreute miliare Abscesse. Die Ureteren sind etwas erweitert, der rechte ist vom Nierenbecken bis vor der Einmündung in die Blase doppelt vorhanden. Die Blase zeigt trabeculäre Hypertrophie und Cystitis chronica; die Schleimhaut des Trigonum Lieutaudii ist fleckig geröthet. Die Prostata bildet am Trigonum Lieutaudii einen in die Blase vorragenden mittleren Lappen. Ihre beiden seitlichen Lappen sind gleichmässig beträchtlich vergrössert, und zwar erstreckt sich die Vergrösserung derselben zu einem erheblichen Theil nach oben über die obere Wand der Harnröhre hinaus, so dass bei einem queren Durchschnitt durch die Prostata senkrecht zur Pars prostatica urethrae, welcher letztere im Colliculus seminalis trifft, die Hälfte der Substanz der seitlichen Lappen oberhalb der Harnröhre liegt. Das Lumen der Harnröhre fand sich hier durch die harte Prostata sehr verengert, so dass sich eine spitze Schere nur schwer hindurchführen liess; das Hinderniss bei der Einführung dickerer Katheter, welches intra vitam bestand, war also durch die seitliche Compression der Harnröhre durch den Tumor erklärt. Die Schleimhaut der Harnröhre ist hier von grauweisser Farbe, glatt und lässt makroskopisch von Neubildung nichts erkennen. Die Maasse der Prostata sind folgende: Ihre grösste Breite beträgt 4,0 cm, ihre Ausdehnung in der Medianebene 4,2 cm, die Höhe des rechten Lappens 3,0 cm, die Höhe des linken 3,2 cm.

Im ganzen hat die Prostata eine rundliche Form, sie ist ohne besondere Buckel und hat eine derbe Consistenz. Ihre Farbe war zum Theil eine grauweisse, zum Theil eine markig weisse. Die markigen Stellen nehmen mehr die hinteren Hälften beider Lappen ein und bilden hier zusammenhängende, auf dem Längsdurchschnitt etwa erbsengrosse

Digitized by Google

Bezirke, von denen breitere und schmälere ebensolche Adern durch die ganze Prostata sich erstrecken. Die markigen Partien reichen bis in die untere Blasenwand hinein, da wo der mittlere Lappen als Querwulst sich erhebt. Zwischen den markigen Stellen liegen die grauweissen, mehr durchscheinenden, welche von der glatten Musculatur gebildet sind. In den vorderen Hälften beider Lappen sind die markig weissen Adern spärlicher vorhanden und zusammenhängende solche Herde sind nicht erkennbar. Noch deutlicher war dies eben geschilderte Aussehen, nachdem die Prostata längere Zeit in Formalinlösung conservirt gewesen war. Während vorher nur die grösseren Flecke durch ihre weisse Earbe aus der Schnittfläche heraustraten, sieht man jetzt auch ganz deutlich die feineren Ausstrahlungen der Neubildung, da die Musculatur der Prostata einen noch etwas dunkleren Ton erhalten hat. Die markigen Stellen reichen bis dicht an die Harnblasenschleimhaut heran. Von Drüsensubstanz ist in der ganzen Prostata makroskopisch nichts erkennbar, während man sonst die in Gruppen zusammenliegenden und bei alten Leuten meist etwas erweiterten Drüsen ohne weiteres erkennt.

Die Rectalschleimhaut ist nicht verändert, sie lässt sich an der Stelle der Prostata leicht in Falten erheben; auch die Musculatur des Rectums hat hier die gewöhnliche Farbe. Die Samenblasen haben etwas derbe Wandungen, sind aber von der Neubildung nicht ergriffen. Ueberhaupt sind die Grenzen der Prostata nach seitlich und hinten nicht durch besondere massigere Knoten überwuchert, nur das Beckenfettgewebe ist hier, wie auch zwischen Blase und Rectum und weiter um die iliacalen Gefässe längs des Kreuzbeins und der Lendenwirbelsäule derber, und am conservirten Präparat erkennt man feine weisse Streifen in dem gelben Fettgewebe besonders in der Umgebung der Prostata, ähnlich wie sie in der Prostata selbst zwischen den Muskelbündeln zu sehen waren. Seitlich und hinten von der Blase fanden sich beiderseits kleine bis kirschgrosse markig weisse Lymphdrüsen, welche einen neben den Vasa iliaca interna verlaufenden Strang bildeten. An sie schliesst sich in der Gegend der Sacroiliacalfuge links eine 4,7 cm lange, nierenförmige, rechts eine 5 cm lange spindelförmige Drüse an; dieselben sind an den dicksten Stellen $3^1/_2$—4 cm dick und liegen leicht beweglich mit ihrem oberen Ende neben dem 5. Lendenwirbel und neben den Vasa iliaca communia; sie sind ebenfalls fast ganz von markig weisser Farbe, nur die grössere linke wies noch etwas lymphdrüsenartiges, dunkelgeröthetes Gewebe auf. Sonstige Drüsentumoren, zumal in den Leistenbeugen, waren nicht vorhanden.

Es wurde noch die Lendenwirbelsäule sammt dem Kreuzbein herausgenommen; dieselbe war etwas stärker lordotisch und hatte eine geringe scoliotische Abweichung nach links, die Wirbelkörper erschienen sehr massig und breit; auf dem Durchschnitt hatte die Spongiosa aber normales Aussehen und normale Consistenz. Es wurden endlich auch die Kniegelenke geöffnet; am rechten war nichts Besonderes, dagegen entleerte sich aus dem linken blutig tingirte seröse Flüssigkeit (ca. 3 bis 4 Esslöffel). Der Gelenkknorpel am Condylus internus femoris sin. war etwas usurirt, so dass an einzelnen Stellen der Knochen bloss lag; um diese Stelle war er sammtartig, ebenso an einigen Stellen der Patella

Digitized by Google

auf ihrer linken Seite. Die Oberschenkelknochen durften nicht herausgenommen und durchsägt werden.

Hinsichtlich der Prostata liess schon die makroskpische Untersuchung erkennen, dass es sich um eine maligne Entartung des Organs handelte, welche Metastasen in den benachbarten iliacalen Lymphdrüsen gemacht hatte. Die mikroskopische Untersuchung hat das bestätigt. Auf einem mit Hämatoxylin-Eosin gefärbten Uebersichtsschnitt aus dem rechten Lappen nahe der Mittellinie, welcher auch die Blasenschleimhaut enthält, sieht man, dass die glatte Musculatur des Organs überall gleichmässig vorhanden ist. Von den Tubuli der Prostatadrüsen ist nichts mehr zu sehen. Dagegen findet man auf der ganzen Schnittfläche epitheliale cylindrische und kubische Zellen mit grossen Kernen, welche mehrfach in gleichmässigen Zwischenräumen als grössere Haufen dicht gedrängt bei einander liegen und wie die normalen Prostatadrüsen von der glatten Musculatur eingeschlossen werden — diese Zellnester sind also offenbar an der Stelle der Drüsen entstanden; weiter durchsetzen diese Zellen in reihenförmiger Anordnung besonders die Zwischenräume zwischen den Faserbündeln der glatten Musculatur, sie haben oft eine grosse Aehnlichkeit mit quer oder längs getroffenen tubulösen Drüsenschläuchen dadurch, dass sie in kleineren runden Haufen gleichmässig gruppirt liegen, oder dass sie längs verlaufende, leicht gewundene Schläuche bilden, nur ist ein Lumen nicht erkennbar. An einigen Stellen ist die Musculatur diffus mit diesen Zellen infiltrirt, und zwar ist dies hauptsächlich in der Musculatur des Pars intermedia nach der Blase zu und in den angrenzenden Theilen der seitlichen Lappen der Fall. Von hier aus erstreckt sich die Infiltration in die Muscularis der Blase und in die Submucosa derselben; in letzterer bilden die Zellen eine zusammenhängende, ca. 3 mm dicke Schicht. Es ist das dieselbe Stelle am Trigonum Lieutaudii, wo man schon makroskopisch auf dem Längsschnitt durch den rechten Lappen sehen konnte, dass die markige Infiltration bis in die Blasenwand hineinreichte; die Blasenschleimhaut sah übrigens an dieser Stelle nicht verdächtig aus, sie war vollständig glatt, hatte keine Prominenzen oder Ulcerationen. Auf dem dicken Schnitt konnte man von dem Epithel der Harnblasenschleimhaut nichts erkennen, sei es weil es durch die dichte Infiltration mit den sich intensiv färbenden Zellen verdeckt war, sei es, dass es während der Präparation an dieser Stelle verloren gegangen war; dagegen zeigte sich an einem dünnen Schnitt von demselben Stück, dass es in einer schmalen Schicht noch intact vorhanden war, seine Kerne waren undeutlich

Digitized by Google

und schwach gefärbt. Auch gegen die Harnröhre setzt sich die carcinomatöse Infiltration in zerstreuten Zellreihen in die Muscularis hinein fort, am weitesten in der unteren Wand, wo sie stellenweise bis dicht an das Epithel reicht, während sie gegen die seitlichen Wände nur spärliche Ausläufer sendet. Die vordere Wand der Harnröhre war nicht von der Geschwulst erreicht.

Im linken Lappen der Prostata bestanden im wesentlichen die gleichen Verhältnisse. Auf einem dünnen Schnitte, welcher der Mitte des linken Lappens entnommen ist, liess sich sehr gut sehen, wie die Zellen in den grösseren Haufen angeordnet sind, in welchen keine Musculatur vorhanden ist; sie liegen epithelartig aneinander, ein Zwischengewebe ist nicht vorhanden, kleinere Haufen sind durch zarte Bindegewebsstränge mit feinen, länglichen Kernen, welche als Lymphstränge anzusprechen sind, von einander getrennt; zwischen grösseren Complexen erscheinen hier und da Reste glatter Musculatur, welche wohl die in der Auflösung begriffenen Scheidewände der ehemaligen Drüsen darstellen.

Die Muskulatur hat an der Masse des vergrösserten Organs einen ganz erheblichen Antheil. An den die Harnröhre überragenden Theilen der seitlichen Lappen besteht die Prostata zum grössten Theil, stellenweise fast nur aus Musculatur, in den rückwärts der Harnröhren liegenden Theilen und in der Pars intermedia dürften dagegen die musculären Elemente nur mässig im Vergleich zu den zelligen Theilen des Carcinoms überwiegen. Wie wir eben sahen, sind aber die Muskelbündel durch die Ausbreitung der Neubildung an manchen Stellen deutlich zur Atrophie gebracht. Ursprünglich muss auch hier die Musculatur den überwiegenden Bestandtheil des Organs gebildet haben. So wie die Prostata uns vorliegt, zeigt sie also neben dem Carcinom musculäre Hyperplasie. Man kann nicht annehmen, dass dieselbe erst infolge der Entwickelung der Neubildung entstanden ist, vielmehr muss sie vor derselben vorhanden gewesen sein. Damit stimmt auch die gleichmässige Form der vergrösserten Prostata überein; dieselbe zeigt die typische Volumsvermehrung der 3 Lappen, von denen die seitlichen sich besonders stark nach oben entwickelt haben. Es waren wenig den Drüsen entsprechende Hohlräume in der Musculatur zu sehen, und so weit man darüber bei der vorgeschrittenen carcinomatösen Veränderung der Drüsen urtheilen kann, hat es sich ursprünglich um eine vorwiegend myomatöse Hyperplasie des Organs gehandelt.

Nach alledem haben wir es also mit einem primären Prostatacarcinom zu thun, das sich in der hypertrophischen Drüse ausgebildet hat.

Digitized by Google

Die Drüsentumoren sind durch Metastasen aus denselben entstanden. Ein Schnitt durch ein Stück der links gelegenen grossen Drüse lehrt, dass die markig weissen Stellen von denselben cylindrischen und kubischen Epithelzellen gebildet werden, die wir in der Prostata gesehen haben; dieselben werden durch ein zartes bindegewebiges Gerüst in kleinere Haufen gesondert. Neben diesem epithelartigen Gewebe war an einer Stelle aus kleinen Rundzellen bestehendes Lymphdrüsengewebe vorhanden. Auf einem Präparat, welches die linke Samenblase nebst dem Bindegewebe um die Prostata umfasst, erwies sich die Samenblase als gesund, das Bindegewebe war an einigen Stellen mit schmalen Längsreihen der geschilderten Epithelzellen infiltrirt; es hat sich an diesen Stellen die Neubildung offenbar in den Lymphgefässen entwickelt; die im Gesichtsfelde sichtbaren Arterien und Venen waren normal.

Die Besonderheiten dieses Falles in anatomischer Beziehung bestehen darin, dass wir es mit einem zellreichen Drüsencarcinom der hypertrophischen Prostata zu thun haben, dessen Zellen sich zwischen der Musculatur in den Lymphspalten in drüsiger Anordnung entwickelt haben; an den dichtesten Herden ist die Musculatur stellenweise durch Atrophie zerstört; nirgends ist ein Zerfall der Neubildung zu beobachten. Es handelt sich also um eine krebsige Infiltration des Organs. Dieselbe nimmt die ganze Prostata ein; sie ist am ausgedehntesten in der Mitte beider Lappen und nach dem Blasengrunde zu. Wie wenig die Neubildung zur Zerstörung der Gewebe neigt, zeigt auch die Intactheit des Epithels der Blasenschleimhaut, welches die dicht infiltrirte Submucosa am Blasengrunde überzieht. Ueber die Prostata hinaus hat die Verbreitung der Krebszellen auf dem Lymphwege stattgefunden; es haben sich kleine Herde im Beckenfettgewebe und Geschwülste der Lymphdrüsen im Becken gebildet. Die letzteren haben eine die Prostata noch übertreffende Grösse erreicht, die Zellen haben sich also hier freier entwickeln können als in der Prostata. Die Drüsentumoren waren beiderseits gleich entwickelt, so dass die beiden Lappen, da sie auch gleichmässig afficirt waren, etwa gleichzeitig erkrankt sein werden.

Was nun den Einfluss der Operation auf die Prostata betrifft, so hat die klinische Beobachtung sammt der Obduction folgendes festgestellt: wiederholte Untersuchungen des Kranken nach der Castration haben ergeben, dass die Prostata nach der rectalen Seite immer geringere Dimensionen angenommen hat; ihr oberer Rand liess sich leicht abtasten, und zwischen Katheter und Finger im Mastdarm war nur eine fingerbreite Schicht Gewebe zu fühlen, während vordem der obere Rand

Digitized by Google

nicht zu palpiren war; ausserdem war eine Veränderung der Consistenz eingetreten; dieselbe hat sich aus einer derben in eine weiche verwandelt. Endlich hat die Obduction erwiesen, dass die Prostata in ihrem musculären Bestandtheil sich noch im hypertrophischen Zustand befand; bezüglich der Drüsen kann man natürlich nicht entscheiden, in welchem Zustand sie bei der Operation waren, ob sie durch Hypertrophie an der Prostatavergrösserung betheiligt waren, oder ob dies nicht der Fall war. Dem Obductionsbefund nach lag ursprünglich eine vorwiegend myomatöse Hypertrophie vor. Da nun aber die klinische Beobachtung die auffällige Verkleinerung nach der rectalen Seite ergeben hat, und die Drüsen diese hauptsächlich einnehmen, so wird man annehmen dürfen, dass die Castration eine Atrophie der Drüsen bewirkt hat. Dann würde sich das seltene Vorkommen von Carcinomherden in runden Haufen, wie sie den drüsigen Hohlräumen entsprechen, aus der atrophirenden Einwirkung der Castration ohne weiteres erklären. Durch diese Atrophie ist die Prostata so weit abgeschwollen, dass der Kranke wieder spontan uriniren konnte.

Die Auffassung des Falles als einer durch die Castration geheilten Prostatahypertrophie, wie sie Herr Geheimrath Rose in seiner ersten Mittheilung über denselben niedergelegt hat, bleibt also in gewissem Sinne bestehen. Selbst wenn das Carcinom bereits in der Prostata in der Entwickelung war, was wohl wahrscheinlich ist, so zeugt das nicht gegen die Rückbildung der Drüsen, so weit sie noch gesund waren; denn es ist nichts Seltenes, dass in einem Organ Processe der Reizung und Wucherung neben solchen der Rückbildung einhergehen. Als ein interessantes Paradigma eines solchen Falles, welches auch wegen einer gewissen Analogie mit dem vorliegenden bemerkenswerth ist, will ich eine ähnliche Beobachtung an einem Kropf erwähnen, welche mir Herr Geheimrath Rose zur Verfügung gestellt hat: „Der Kropf ging unter Jodbehandlung zurück; einige Zeit darauf entwickelte sich ein Carcinom, welches wahrscheinlich schon während der Jodkaliumbehandlung bestanden hatte, von dem nichts zu fühlen war, da der glatte Kropf überhaupt nicht gross gewesen war. Nur ein Varix der Vena jugularis int. oberhalb des eng anliegenden Kropfes, welcher ein compressibles Aneurysma der Art. carotis unter diesen Verhältnissen vorgetäuscht hatte, hätte allenfalls auf die Entstehung des Carcinoms in der Schilddrüse hindeuten können. Unter der innerlichen Behandlung mit Jodkalium, wie sie angeblich gegen Carotisaneurysma in England mit Erfolg gebraucht sein sollte, verschwand das schein-

Digitized by Google

bare Aneurysma, aber auch der Kropf ging fast vollständig zurück. Ganz gegen Erwarten von Herrn Prof. Rose ist der Kranke 1 Jahr später an Krebskropf gestorben, so dass man daraus wohl schliessen kann, dass an der Grenze von Kropfgewebe und Gefässscheide schon der erste Beginn der Krebsentwickelung stattgefunden hatte."

Das Recidiv der Prostatahypertrophie, welches sich uns in dem Wiedererscheinen von incompleter Retention 7—8 Monate nach der Operation zuerst dokumentirte, ist also durch das erneute Anschwellen der Prostata infolge der carcinomatösen Infiltration bedingt gewesen. Wenn nun auch der Erfolg nur ein vorübergehender gewesen ist, so hat doch die Operation den Kranken viele Monate von den Beschwerden des Prostatismus befreit. Da nun viele Fälle von Prostatacarcinom ohne manifeste Erscheinungen, insbesondere ohne Bildung charakteristischer Buckel verlaufen, so kann man wohl die Castration, welche bei dem Verfahren von Herrn Prof. Rose in 3 Tagen heilen kann, als eine Wohlthat selbst für diese Kranken mit latentem oder beginnendem Krebs ansehen.

Häufig kommen auch Fälle vor, bei denen verdächtige Symptome im Bereich der Prostata — als solche sind z. B. Schmerzen zu nennen — die Möglichkeit eines Carcinoms ergeben, ohne dass man local einen bestimmten Anhalt für die Diagnose hat. Bedenkt man, wie trostlos die Therapie beim Prostatacarcinom ist, so wird man es gerechtfertigt finden, wenn selbst für diese Fälle empfohlen wird, nicht von der Operation abzustehen.

Digitized by Google

XI.

Aus der Greifswalder chirurgischen Klinik (Geh. Rath Helferich).

Ein Bauchwandcarcinom der Regio epigastrica.

Von

Dr. Rudolf Göbell,

Assistenzarzt.

Primäre nicht mit dem Nabel in Zusammenhang stehende Bauchwandcarcinome der Regio epigastrica sind sehr selten beschrieben worden.

In der mir zur Verfügung stehenden Litteratur habe ich nur einen anscheinend sicheren Fall gefunden.

Er wurde von Rizzoli[1]) im Jahre 1873 mitgetheilt: „Eine 47jähr. Frau hatte im Anfang des Jahres 1873, angeblich im Anschluss an einen vor mehreren Monaten erlittenen Nadelstich, ein kleines Hautknötchen im Epigastrium bemerkt. Bei der Untersuchung, Mitte April 1873, wurde links von der Mittellinie, 1 cm von dem Proc. xiphoideus entfernt, eine bohnengrosse, harte, höckerige, mit dem M. rectus abdominis und der Haut fest verwachsene Geschwulst festgestellt. Die Haut war livid, dünn, glänzend und dem Aufbrechen nahe. Bei der Exstirpation fand man die Vermuthung, dass das Peritoneum mitergriffen sei, bestätigt. Ein Theil des Peritoneums wurde deshalb mit entfernt.

Bei der mikroskopischen Untersuchung war die Geschwulst und das Bauchfell in dem Umfange von 2 Centesimi krebsig. Nach der Exstirpation fühlte man mit dem eingeführten Finger den Magen und das normale Peritoneum. Es trat Heilung ein.

Rizzoli berichtet auch von einem zweiten von Bouqué[2]) beobachteten Bauchwandcarcinom der Regio epigastrica, dessen primäre Entwickelung zwar von Rizzoli und Ledderhose[3]) als erwiesen betrachtet worden ist, aber nicht unzweifelhaft zu sein scheint: Bei einem 47jähr. Manne hatte sich innerhalb 3 Monaten in der Mitte der epigastrischen Gegend eine Geschwulst von mikroskopisch sicher gestelltem, krebsigem

---

1) Rizzoli, Francesco, Cancroid der epigastrischen Gegend mit Affection des Peritoneums. Bull. delle scienze med. di Bol. Ser. 5. XV. p. 341.

2) Bouqué, Extrait du Bulletin de la Société de médecine de Gond.

3) Ledderhose, G., Die chirurgischen Erkrankungen der Bauchdecken und die chirurgischen Krankheiten der Milz. Deutsche Chirurgie. Lief. 45 b.

Digitized by Google

Charakter entwickelt, welche einen Durchmesser von 15 cm hatte. Die beiderseitigen Achseldrüsen waren geschwollen. Wegen der Unsicherheit über das Tiefenwachsthum der Geschwulst Aufklärung zu erhalten, nahm Bouqué von einer Operation Abstand. — Ueber das weitere Ergehen des Kranken ist Rizzoli nicht unterrichtet.

Secundäre Bauchwandcarcinome sind entweder durch directes Uebergreifen einer intraperitonealen Geschwulst oder durch Metastasenbildung entstanden. Die metastatischen Carcinome entwickeln sich häufig am Nabel. Mehrere solche Fälle sind von Ledderhose zusammengestellt worden.

Auch hat man nach Punktion eines carcinomatösen Ascites Impfmetastasen an der Punktionsstelle auftreten sehen (Reincke).[1])

Die Carcinommetastasen, welche weder durch directes Uebergreifen einer intraperitonealen Geschwulst, noch durch Punktion entstehen, auch nicht mit dem Nabel in Zusammenhang sind, scheinen in der Regio epigastrica sehr selten zu sein. Eine solche ist im Herbst vorigen Jahres in der Greifswalder Klinik beobachtet.

Wie alle Carcinommetastasen bei verborgenem primärem Herd, so gab auch diese Geschwulst zu einem diagnostischen Irrthume Anlass und gewann dadurch besonderes Interesse. Den Fall möchte ich kurz mittheilen:

Kr. J. 1898. Nr. 1081. Ein 60jähriger Patient, welcher früher nicht ernstlich krank gewesen sein will, klagt seit 6 Wochen über Magenbeschwerden nach dem Essen. Es tritt Druck und Schmerz in der Magengegend auf, ohne Aufstossen und Erbrechen. Der behandelnde Arzt schickt ihn wegen Verdachts auf Magencarcinom in die Klinik. Eine Punktion des Abdomens hat niemals stattgefunden.

Die Untersuchung des mittelgrossen, schmalen, mageren, blassen Mannes ergiebt bei gesunden Brustorganen und geringer Arteriosklerose keine Anhaltspunkte für ein Magencarcinom. Die Magengrenze steht 2 Querfinger breit über dem Nabel. Die Magen- und Darmfunktion scheint normal zu sein.

Das einzige, was objectiv festgestellt wird, ist drei Querfinger breit über dem Nabel in der Linea alba unter normaler Haut eine haselnussgrosse, ziemlich feste, etwas lappige Geschwulst, welche sich nicht reponiren lässt.

Es wird die Diagnose auf ein fibrös-verändertes präperitoneales Lipom bei einer Hernia epigastrica gestellt, und scheinen damit die Erscheinungen gut erklärt.

Die Operation (Prof. Tilmann) legt mit einem 5 cm langen Schnitt über die Geschwulst ein haselnussgrosses, präperitoneales Lipom frei, welches makroskopisch fibrös verändert zu sein scheint und eine seichte Einstülpung des Peritoneums zeigt. Der Tumor wird mit einem

1) Reincke, J., Zwei Fälle von Krebsimpfung in Punktionskanälen bei carcinomatöser Peritonitis. Virchow's Archiv. Bd. LI. S. 391.

Digitized by Google

Theil des normalen Peritoneums exstirpirt. Wegen der von dem Arzte gestellten Diagnose wird der Magen palpirt und normal befunden. Die Wunde wird durch Etagennähte geschlossen.

Es tritt Heilung per primam intentionem ein.

Nach 3 Wochen wird der Patient ohne Beschwerden, mit gutem Appetit, ohne nach dem Essen Druck, Schmerzen oder Unbehagen zu empfinden, über das Resultat der Behandlung sehr zufrieden, entlassen. Wiederholte Untersuchungen nach der Operation liessen keinen intraabdominalen Tumor erkennen, obwohl bei dem eingefallenen Abdomen und den dünnen Bauchdecken die Verhältnisse für die Palpation sehr günstig lagen.

Der Verlauf nach der Operation bestätigte demnach die Annahme einer Hernia epigastrica mit einem etwas stark bindegewebigen Lipom. Erst nach der Entlassung des Patienten kam ich dazu, den Tumor mikroskopisch zu untersuchen, und fand, dass er kein fibröses Lipom war.

Der Tumor ist haselnussgross von etwa 1,5 cm Durchmesser, derb, höckerig und mit einzelnen Fettträubchen besetzt. An der einen Fläche ist er von Peritoneum bedeckt, welches trichterförmig eingezogen ist. — Auf dem Durchschnitt ist die Geschwulst graurosa und derb fibrös. In der Peripherie liegt wenig Fett.

Die mikroskopische Untersuchung ergiebt in der trichterförmigen Einziehung Peritoneum mit sehr geringem subperitonealem Gewebe.

Der Tumor wird durch ein fibröses Band, welches auf dem Durchschnitt keilförmig, am Peritoneum breit, nach der Haut hin schmäler ist, in zwei fast gleiche Theile geschieden.

In diesem fibrösen Band liegen in Spalten von kubischem und z. Th. auch cylindrischem Epithel ausgekleidete, mannigfaltig gestaltete, verschieden weite Lumina bald vereinzelt, bald in Gruppen zusammen.

Zu beiden Seiten des fibrösen Bandes umschliesst etwas zellreicheres Bindegewebe mit vielen Capillaren z. Th. einzelne mit Epithel bekleidete Lumina, meist aber Gruppen von solchen, die eine adenomartige Anordnung zeigen.

Weiter nach der Peripherie hin folgt eine kleinzellig stark infiltrirte, an Bindegewebszellen reiche Zone; in ihr liegen lange, z. Th. erweiterte epithelführende Lumina und Epithelnester.

Bei starker Vergrösserung (Seibert Oc. I. Obj. V.) besteht das in der Mitte gelegene Band aus parallel verlaufenden gewellten Bindegewebsfasern und zwischen diesen gelegenen, schmalen, spindelförmigen, leicht geschwungenen Kernen.

An einzelnen Stellen weichen die Fibrillenbündel auseinander. In den dadurch entstehenden spindelförmigen Räumen liegt zuweilen nur ein von Epithel bekleideter Schlauch, zumeist finden sich indessen mehrere Lumina in diesen Spalten, umgeben von Bindegewebszellen und Zellen mit stark tingirtem, rundem oder gelapptem oder getheiltem Kern (Leukocyten). Letztere Elemente sind am zahlreichsten in den peripher dicht am Fett gelegenen Partien vertreten. Die dadurch hier zustandegekom-

Digitized by Google

mene kleinzellige Infiltration ist an der einen Seite stärker als an der anderen.

Die von Epithel ausgekleideten Querschnitte sind sehr vielgestaltig, z. Th. weit, z. Th. eng, theils rund oder länglichrund. In geeigneten Schnitten findet man namentlich in der dicht am Fettgewebe gelegenen Zone lange Schläuche. Nur in den wenigsten Lumina ist das Epithel basalwärts scharf begrenzt. Meist ist die Membrana propria von unregelmässig gewuchertem Epithel an irgend einer Stelle durchbrochen.

Je nach der Weite und dem Inhalt der Kanäle ist die Gestalt des Epithels verschieden. In den engen Kanälen ohne Inhalt sind die Epithelzellen cylindrisch und haben einen basalen Kern. Sie haben homogenes Protoplasma und springen nach dem Lumen hin ein wenig convex vor. Das Bild dieser Drüsenschläuche erinnert an das der Pylorusdrüsen. Die engen Lumina sieht man in den einzelnen Schnitten selten. Häufiger sind die Schläuche erweitert, führen kubisches Epithel und als Inhalt glasige gequollene Zellleiber mit stark gefärbten geschrumpften Kernen. Daneben liegen zahlreiche grössere und kleinere, aus polymorphen Zellen mit grossem Kern und Kernkörperchen bestehende Nester.

Allen Epithelzellen gemeinsam ist die Neigung des Protoplasmas, eine mit Schrumpfung des Kernes einhergehende glasige Veränderung einzugehen. Neben den gequollenen glasigen Zelleibern in den Kanälen findet man Schleimtropfen in den Epithelzellen der Wand und in den Zellen der Nester. Man sieht aber auch Nester, die in der Hauptsache aus einer homogenen, Farbe nicht oder wenig annehmenden Masse bestehen und zwei bis drei sehr geschrumpfte stark gefärbte Kerne, manchmal auch nur Kernfragmente enthalten.

Dadurch entstehen die wechselvollen Bilder, welche für den Gallertkrebs charakteristisch sind.

Der Tumor war also ein Gallertcarcinom der Linea alba in der Regio epigastrica.

Durch diesen Befund wird man veranlasst, sich das Krankheitsbild noch einmal vor Augen zu führen, und es besonders hinsichtlich der Frage, ob eine primäre oder eine metastatische Geschwulst vorlag, zu prüfen.

Weder vor, noch nach der Operation war bei sehr dünnen Bauchdecken ein Abdominaltumor nachgewiesen worden. Bei der Operation hatte man den Magen und das Peritoneum gesund gefunden. Es bestand kein Ascites, und es hatte vorher keine Punktion und eine dadurch etwa bedingte Einimpfung von Krebszellen stattgefunden. Die Operation war von einem so raschen Erfolge begleitet, wie man ihn bei epigastrischen Hernien öfters sieht. Der Patient war in gutem Zustand entlassen, und wir hatten die Hoffnung, ihn dauernd von seinen Beschwerden befreit zu haben.

Es ist deshalb wohl zu entschuldigen, wenn ich zunächst den Versuch machte, eine Erklärung für die primäre Entwickelung

Digitized by Google

eines Carcinoms an dieser Stelle zu suchen. Wie zu erwarten, fand ich keine, wenigstens keine befriedigende. Herr Prof. Grawitz, welcher die Freundlichkeit hatte, die Präparate durchzusehen, und welchem ich an dieser Stelle meinen ergebensten Dank ausspreche, erklärte den Tumor für die Metastase eines Gallertkrebses, und der weitere Verlauf bestätigte diese Auffassung.

Durch die Liebenswürdigkeit des Arztes, welcher den Patienten der Klinik zugesandt hatte, wurde Folgendes ermittelt: Der Patient erkrankte sofort nach der Rückkehr aus der Klinik und wurde dauernd bettlägerig.

Anfangs waren ähnliche Schmerzen vorhanden, wie vor der Aufnahme in die Klinik. Diese verschwanden aber. Der Kranke klagte über Schmerzen im Bauche, deren exacter Sitz nicht zu ermitteln war.

Am 8. November 1898 war der Patient sehr stark abgemagert, appetitlos und hatte bisweilen Erbrechen. Bei der Untersuchung war eine undeutliche Resistenz in der Gegend und Tiefe des Pankreas zu fühlen. Dort schienen auch die Schmerzen ihren Hauptsitz zu haben. Erscheinungen, welche für irgend welche Stenose im Tractus intestinalis sprachen, waren nicht vorhanden. Anfang December 1898 ist der Patient an Erschöpfung gestorben.

Wenn auch keine Section stattgefunden hat, so genügt der obige Bericht, um uns zu vergewissern, dass der exstirpirte Tumor eine Metastase war. Das mikroskopische Bild lässt vermuthen, dass der primäre Tumor im Magen oder Dünndarm seinen Sitz hatte. Eine sichere Diagnose kann aber nicht gestellt werden.

Jedenfalls lässt die mitgetheilte Krankengeschichte auch die bisher veröffentlichten Fälle von primärem Carcinom der Bauchwand in der Regio epigastrica in einem anderen Lichte erscheinen und über ihre primäre Entwickelung berechtigte Zweifel wachwerden.

Demnach komme ich zu dem Schluss, dass sicher erwiesene primäre Bauchwandcarcinome der Regio epigastrica noch nicht beobachtet worden sind.

Digitized by Google

XII.

Aus der chirurgischen Universitätsklinik der Königlichen Charité zu Berlin.
Director: Geheimrath König.

Ein Fall von achttägiger Anurie durch Ureterstein.

Von
Stabsarzt Dr. Doebbelin,
Assistenten der Klinik.

Anurie, bedingt durch Steineinklemmung im Harnleiter, ist ein so seltenes Vorkommniss, und ihre Heilung durch Operation eine so bemerkenswerte Errungenschaft moderner Chirurgie, dass es gerechtfertigt erscheint, über einen derartigen neuen Fall zu berichten.

R. B., 50 Jahre alt, Werkmeister in einer Spinnerei, litt angeblich seit 10 Jahren an „Nierenschmerzen", welche sich bei jedem Witterungswechsel steigerten. Vor 5 Jahren verlor er beim Harnlassen mehrere kleine Steine, die ein Arzt als „Nierensteine" bezeichnete. Seitdem entleerte er alle 3—4 Wochen, ohne dass besondere Beschwerden damit verbunden waren, Steinchen in dem Urin. Ende October 1896 ging unter heftigen Schmerzen, die 5—6 Tage anhielten, ein grösserer Stein ab. Der Urin war während dieser Zeit wiederholt mit Blut untermischt. Dann fühlte sich B. wohl bis zum 17. Juli 1898. An diesem Tag liess er zuletzt Vormittags um 10 Uhr Harn. Gleichzeitig traten Kreuzschmerzen und lebhafte Stiche in der linken Seite auf, während früher die Schmerzen vorwiegend in der rechten Nierengegend localisirt gewesen waren. Am 21. Juli 1898 fand B. Aufnahme auf der II. medicinischen (Gerhardt'schen) Klinik, von welcher er am 23. Juli 1898 der chirurgischen Klinik zuging.

Am 22. und 27. Juli war auf der inneren Abtheilung der Versuch gemacht worden, durch warme Bäder und nachherige Einwickelung des Kranken in wollene Decken die Diaphorese zur Entlastung der Nieren anzuregen. Trotzdem war nur eine geringe Schweissabsonderung erfolgt. Es trat leichtes Schwindelgefühl und einmaliges mässiges Erbrechen auf.

Den Weg von der inneren zur chirurgischen Klinik durch den Garten der Charité legte Patient zu Fuss zurück. Er klagte bei seiner Ankunft über Schmerzen in der linken Nierengegend und über ziemlich lebhaften Durst. Dass er sich besonders schwach fühlte, leugnete er entschieden. Die Besichtigung des grossen und sehr kräftigen Mannes bot bis auf

Digitized by Google

ganz geringe Oedeme in der Gegend der Knöchel nichts Besonderes. Urinöser Geruch war weder an der Haut, noch an der Athemluft wahrzunehmen. Die Betastung der linken Nierengegend war schmerzhaft, eine grössere Resistenz liess sich daselbst nicht nachweisen. Auch die rechte Nierengegend war etwas druckempfindlich, aber bei weitem nicht in dem Maasse, als die linke. Die Percussion der Nieren ergab kein positives Resultat. Die Blase enthielt einige Tropfen Blut, wie der Katheterismus erwies. Keine Erhöhung der Temperatur, der Puls- oder Athemfrequenz. Appetit mässig, lebhafter Durst, leidlicher Schlaf.

Am 23. Juli entleerte Patient spontan ca. 4 ccm, am 24. Juli ca. 20 ccm blutigen Urins und erweckte damit die Hoffnung, dass seine Diurese sich von selbst wieder regeln würde. Da aber vom Vormittag des 24. bis zum Morgen des 25. Juli die Anurie von neuem eine totale war, so wurde zur Operation geschritten.

Operation am 25. Juli 1898, vormittags 1/2 12 Uhr (Geheimrath König). Es wird zunächst ein Schnitt von der 12. Rippe zur Crista ilei am linken Rand der Rippenstrecker geführt. Da derselbe bei dem ebenso fetten wie musculösen Menschen sich als unzureichend herausstellt, so wird in Nabelhöhe ein 2. Schnitt senkrecht auf den ersten aufgesetzt und bis zur vorderen Axillarlinie ausgedehnt. Es gelingt verhältnissmässig leicht, die Niere zu erreichen und aus der starken Fettkapsel zu lösen, obgleich sich fortwährend das Colon descendens mit dem uneröffneten Bauchfell vordrängt. Ausserordentlich schwierig ist es, die Niere so weit nach aussen vorzuziehen, dass das Nierenbecken und der proximale Theil des Ureters abgetastet werden kann. Das Nierenbecken droht dabei einzureissen. Die Niere sieht blauroth aus, fühlt sich prall an und ist offenbar vergrössert. Concremente sind weder im Nierenbecken, noch im Ureter, soweit er palpabel ist, durch die Wandungen der Theile hindurch zu fühlen. Das Nierenbecken wird durch einen ca. 5 cm langen Schnitt in die Convexität der Niere eröffnet. Es ist nicht dilatirt und leer. Der eingeführte Finger fühlt darin kein Concrement. Die Sonde stösst auf einen im proximalen Ende des Ureters gelegenen Stein. Versuche, denselben mit den Fingern durch Streichen am Ureter hochzuschieben und ins Nierenbecken zu befördern, misslingen. Auch Extractionsversuche, von der Nierenwunde aus mit Kornzangen ausgeführt, sind ohne Erfolg. Plötzlich ist der Stein verschwunden. Eine Sonde dringt durch den Ureter ohne Hinderniss bis in die Blase vor.

Durch die Nierenwunde wird ein Drainrohr in das Nierenbecken geleitet. Die Nierenwunde wird im übrigen mit Catgut vernäht. Eine Naht fixirt das Drainrohr in der Niere. Die zunächst recht lebhafte Blutung aus dem Nierenparenchym kommt damit endgültig zum Stehen. Die Muskeln der 2. Schnittwunde werden durch tiefe Catgutnähte, die Hautränder derselben durch Seide und Catgut vereinigt. Die 1. Wunde bleibt vollständig offen, sie wird neben dem Drainrohr mit Jodoformgaze tamponirt.

Patient ist nach der Operation stark collabirt, erhält reichlich Excitantien. Seit der Operation ist er verwirrt, nicht orientirt über Ort und Zeit, unruhig, geschwätzig. Dieser Zustand hält bis zum 16. August an. Von da ab ist das Bewusstsein frei.

Digitized by Google

Der Urin fliesst schon am 1. Tage ziemlich reichlich in die untergelegten Mooskissen, seine Menge erreicht in ungefähr 10 Tagen die Norm. Der Harn ist zuerst stark getrübt und eiweissreich. Er enthält Eiterzellen, Nierenepithelien und hyaline Cylinder in grosser Menge. Allmählich wird er heller, bleibt aber etwas trübe und eiweisshaltig bis zur Entlassung des Kranken.

Am 29. Juli wird der erste Harn, ca. 100 ccm, durch die Urethra entleert, dann läuft wieder aller Harn durch die Wunde ab. Am 9. August finden sich beim Katheterisiren ca. 5 ccm trüben Urins in der Blase. Am 10. August lässt Patient wieder spontan ca. 100 ccm, am 12. August ca. 5 ccm Harn.

Am 13. August wird das Drainrohr fortgelassen. Vom 15. August ab beginnt eine regelmässige Harnentleerung aus der Urethra, die allmählich zunimmt, während der Harnabfluss aus der Wunde sich verringert.

Am 20. August wird durch die Urethra ohne besondere Schmerzen ein ungefähr erbsengrosser Stein entleert. Die chemische Untersuchung (Prof. Salkowski) ergiebt, dass er aus Harnsäure besteht.

Am 28. August steht Patient auf.

Seit dem 30. August fliesst der gesammte Harn durch die Blase ab.

Am 5. September ist die Nierenfistel geschlossen.

Am 10. September wird Patient mit völlig vernarbter Wunde in gutem Allgemeinzustand entlassen.

Es hat demnach bei dem Kranken eine fast totale Anurie acht volle Tage lang bestanden. Nur an 2 Tagen, am 23. und 24. Juli, hatte er Oligurie von einigen ccm blutigen Harns.

Die Dauer der Anurie war in diesem Falle nicht besonders lang. Es sind Fälle berichtet, welche ausnahmsweise erst 18 Tage (Orlowski[1]), 23 Tage (Bischoff[2]) und 25 Tage (Farlow[3]) nach Beginn der Anurie zum Tode führten.

Der Verlauf der Erkrankung bei unserem Patienten bis zur Operation gleicht durchaus dem Bilde der von Sir William Roberts[4]) zuerst beschriebenen „Harnstockung durch Verstopfung" (obstructive suppression of urine.) Nach Roberts bleibt der Kranke sieben oder 8 Tage ohne ernste Erscheinungen. Sein gutes Allgemeinbefinden steht in grellem Contrast zu der Schwere seines Zustandes. Er ist ruhig, bei ungetrübtem Bewusstsein, Puls, Athmung und Temperatur

1) Orlowski, Gazeta lekarska. 1883. No. 27 u. 28. Ref. in Virchow-Hirsch's Jahresber. 1883. II. S. 224.

2) Bischoff, Deutsches Archiv f. klin. Med. XXXVI. Bd. Heft 1 u. 2.

3) Farlow, Boston Journal. 1889. 4. April. p. 330. Ref. in Virchow-Hirsch's Jahresber. 1889. II. S. 321.

4) „Roberts on the urine". 3. edition. pp. 24 u. 26. Citirt von Godlee. Obstruction of one ureter by a calculus. Med.-chirurgical transact. Vol. LXX. p. 249.

Digitized by Google

sind normal. Die Nahrungsaufnahme braucht nicht gestört zu sein, Uebelkeit und Erbrechen können fehlen. Geringe Mattigkeit und Schlaflosigkeit machen sich zuweilen bemerkbar. Gewöhnlich werden, in ganz unregelmässigen Zwischenräumen, geringe Harnmengen entleert, die hier und da mit Blut untermischt sind.

Wird das die Harnstauung verursachende Hemmniss nicht beseitigt, so setzen im Beginn der 2. Woche Symptome ein, die als terminale zu fürchten sind und in Kürze zur Vervollständigung des Bildes hier wiedergegeben sein mögen. Am auffallendsten sind Muskelzuckungen (muscular twitchings), welche nach Roberts ebensowenig fehlen, als Pupillencontraction. Rasch sich steigernde Muskelschwäche befällt bald auch die respiratorischen Muskeln, die Athmung wird langsam und dyspnoisch. Der Appetit geht ganz verloren, Zunge und Gaumen werden trocken. Leichte Benommenheit und Delirien wechseln ab mit kurzem, unruhigem Schlaf. Tiefes Coma und Convulsionen sind ungewöhnlich, das Bewusstsein bleibt oft bis zum Tode klar. Diarrhöen und Erbrechen treten selten ein. Die Haut ist feucht und oft von Schweiss bedeckt. Weder die Körperoberfläche, noch die Athemluft des Kranken verbreitet ammoniakalischen Geruch. Selbst wenn mässige Diurese in Gang kommt, überlebt der Kranke selten den 11. Tag der Anurie.

Auch Farlow (l. c.), welcher 47 Fälle von Suppressio urinae durch Steineinklemmung sammelte, berechnet, dass die Krankheit durchschnittlich am 8.—12. Tag tödtlich endet.

Die Diagnose des Verschlusses des linken Harnleiters gründete sich in unserem Fall lediglich auf die Anurie im Verein mit der spontanen Schmerzhaftigkeit und der erheblichen Druckempfindlichkeit der linken Nierengegend. Eine cystoskopische Untersuchung wurde nicht vorgenommen. Dass die Percussion keinen Aufschluss über den Sitz des Hindernisses gab, erklärt sich aus dem Fehlen einer Hydronephrose auf der Seite der Steineinklemmung. Eine linksseitige Hydronephrose konnte kaum erwartet werden. Denn bei plötzlicher Verlegung eines Harnleiters erfährt das zugehörige Nierenbecken keine nennenswerthe Erweiterung (Félix Legueu[1]). Auch lehren Thierversuche von Cohnheim[2]), dass die Secretion der Niere versiegt, wenn man ihren Ureter fest zuschnürt, und dass es nur dann zur Bildung einer Hydronephrose kommt, wenn man denselben

1) Legueu, De l'anurie calculeuse. Annal. des malad. des org. genitourin. 1895. No. 10.

2) König, Specielle Chirurgie. 1899. II. S. 771.

Digitized by Google

nicht ganz abbindet, so dass noch etwas Harn durchfliessen kann. Der in unserem Fall durch den Stein herbeigeführte Verschluss des linken Harnleiters war einerseits ein acuter, anderseits ein nahezu vollkommener.

Die Identität des den linken Ureter obstruirenden Steines und des später durch die Harnröhre abgegangenen Concrements ist nicht erwiesen, aber in hohem Masse wahrscheinlich. Jedenfalls entsprach die Grösse und Form des bei der Operation durch die Wand des Harnleiters gefühlten Fremdkörpers der Grösse des mit dem Harn entleerten Steines.

Die Fragen, ob die rechte Niere verödet oder gar nicht vorhanden war, ob beide Ureteren gleichzeitig durch Steine verstopft wurden, — Donnadieu[1]) kennt dreizehn derartige Fälle — oder ob eine Reflexanurie vorlag, mussten zunächst offen bleiben. Der Verlauf der Krankheit hat dahin entschieden, dass die Harnsecretion seit dem Eintritt der Anurie allein von der linken Niere besorgt worden ist. Eine rechte Niere fehlte entweder ganz, oder aber eine voraufgegangene Nephrolithiasis hatte die Funktion der rechten Niere aufgehoben. Für die letztere Annahme sprachen die häufigen Schmerzen in der rechten Lumbalgegend, von denen der Kranke in früheren Jahren gequält worden war. Um eine reflectorische Anurie der rechten Niere hat es sich zweifellos nicht gehandelt. Denn nach Beseitigung des irritirenden Hindernisses aus dem linken Ureter durch die Operation hätte nunmehr, eine nervöse Secretionshemmung der anderen Niere vorausgesetzt, der aus der rechten Niere stammende Harn per vias naturales entleert werden müssen. So sah Israël[2]), welcher in einem Fall von viertägiger Anurie aus dem linken Ureter zwei Steine entfernte, fast unmittelbar nach der Operation starke Harnsecretion sowohl aus der Blase, wie aus der Wunde eintreten und konnte aus der verschiedenen Beschaffenheit und dem differenten specifischen Gewicht des Blasen- und Wundurins folgern, dass auch die nichtoperirte rechte Niere gleichzeitig mit der linken wieder angefangen hatte zu arbeiten. Das geschah in unserem Falle nicht. Es währte 4 Tage, bis zum 29. Juli, bis der Kranke den ersten Harn durch die Harnröhre liess (ca. 100 ccm). Dann blieb die Blase von neuem bis zum 9. August leer, wo durch Katheter circa 5 ccm. Harn aus derselben gewonnen wurden. Auch die am 10. und 12.

1) Donnadieu, De l'anurie calculeuse et en particulier de son traitement chirurgical. Annal. des malad. des org. genitourin. 1895. No. 9.

2) Israël, Ueber Nephrolithotomie bei Anurie durch Nierensteineinklemmung. Deutsche medic. Wochenschr. 1888. Nr. 1.

Digitized by Google

August spontan gelassenen Urinmengen waren nur unbedeutend (ca. 100 und ca. 5 ccm). Erst als 19 Tage nach der Operation, am 13. August, das Drainrohr aus der Wunde entfernt wurde, stieg langsam die durch die Urethra entleerte Harnquantität, und zwar in dem Maasse, als der Abfluss aus der Wunde versiegte. Aus diesem Umstand geht mit grosser Wahrscheinlichkeit hervor, dass es nicht die rechte Niere war, welche den in die Blase gelangenden Harn lieferte, sondern dass der von der linken Niere producirte Harn vor dem Fortfall des Drainrohres infolge von zufälliger Unwegsamkeit desselben, nachher wegen des sich rasch verengernden und zur Fistel sich umgestaltenden Drainkanales leichter durch den Ureter als durch die Wunde den Abfluss nach aussen fand.

Eine Möglichkeit muss noch in Betracht gezogen werden. Es ist denkbar, dass durch den Reiz, welchen das in das linke Nierenbecken hineinragende Drainrohr ausübte, die Funktion der rechten Niere reflectorisch sistirt werden konnte. Neuere Untersuchungen haben eine innige und directe Beziehung zwischen jedem Vagus und den Vasoconstrictoren beider Nieren nachgewiesen. Dadurch wird erklärlich, dass ein Reiz, welcher die eine Niere trifft, auf reflectorischem Weg einen Angiospasmus in den Gefässen der anderen Niere uns damit eine Secretionshemmung zu verursachen vermag.[1] Auch ist bekannt, dass nach Nierenexstirpationen Kranke urämisch zu Grunde gegangen sind, trotzdem die andere Niere, wie sich nachher bei der Section ergab, vorhanden und gesund war, vielleicht infolge des durch die Ligaturen oder durch ein Drainrohr am Gefässstumpf ausgeübten Reizes. Hierzu kommt eine Beobachtung von Israël[2]. Nach einer von ihm ausgeführten Nephrektomie stellte sich plötzlich profuse Harnabsonderung ein, als das auf den Gefässstumpf geführte Drainrohr bei Seite gelassen wurde.

Die Aenderung in der Harnentleerung war in unserem Falle eine so allmähliche, der spontan gelassene Harn nahm so langsam an Menge zu, dass eine nervöse Secretionsstörung der nicht operirten rechten Niere durch den Reiz des Drainrohres auf der linken Seite wohl ausgeschlossen werden darf.

Der Fall scheint die Auffassung derer zu bestätigen, welche, eine Reflexanurie nicht anerkennend, die Anuria calculosa ausnahms-

1) Wagner, Neuere Beiträge zur Nierenchirurgie. Schmidt's Jahrbücher. 1892. 236. S. 209.

2) Israël, Erfahrungen über Nierenchirurgie. v. Langenbeck's Arch. Bd. XLVII. Heft 2.

Digitized by Google

los für eine mechanische erklären. Page[1]), Félix-Legueu[2]) u. a. sehen den eigentlichen Grund für die plötzliche Funktionseinstellung der einen Niere bei Erkrankung, Reizung oder Verstopfung der zweiten darin, dass die erstere bereits vor Eintritt der Anurie krank und nur in ganz geringem Maasse funktionstüchtig war.

Wir hatten uns schon vor der Operation der Ansicht zugeneigt, dass bei unserem Kranken keine Reflexanurie vorliege, sondern der Grund für das Versagen der rechten Niere, wie schon erwähnt, in schwerer Veränderung durch Steinkrankheit zu suchen sei.

So wenig das Allgemeinbefinden des Kranken vor dem Eingriff geschädigt schien, so sehr hatte offenbar seine linke Niere bereits gelitten. Sie war nach Freiwerden ihres Ureters nicht im stande, sofort in vollem Maasse ihre Funktion wieder aufzunehmen. Die Diurese stellte sich nur allmählich wieder ein, und die 3 Wochen anhaltende Verwirrtheit des Kranken, die nicht den Eindruck einer alkoholischen machte, sondern als eine urämische aufgefasst worden ist, zeigte an, wie lange die linke Niere gebraucht hat, um sich vollkommen wieder zu erholen.

Es sei hier von neuem davor gewarnt, sich durch den meist relativ guten Allgemeinzustand der Kranken bei Obstructionsanurie täuschen zu lassen und die Operation bis zum Eintritt urämischer Erscheinungen hinauszuschieben. Auch die mit Glück ausgeführte Operation, welcher die Extraction des verstopfenden Steines gelingt, muss erfolglos bleiben, wenn die Harnstauung bereits den funktionellen Tod der betroffenen Niere bewirkt hatte. Die Kranken sterben dann eben trotz der gelungenen Operation an Urämie.

Wenn es auch vorkommen kann, dass selbst nach elftägiger Anurie eine spontane Ausstossung von Steinen stattfindet (Réczey[3]), so möge man diesen Ausgang immer nur als einen ganz aussergewöhnlichen betrachten und mit einer solchen Möglichkeit nicht rechnen. Im Allgemeinen ist die Prognose bei Anuria calculosa ohne chirurgischen Eingriff schlecht. De Grailly[4]), berechnet eine Mortalität von 75 Proc. Von den Operirten dagegen sind circa 80 Proc. genesen.

---

1) Page, Med.-chirurg. transact. Vol. XXI. p. 239.

2) Legueu, De l'anurie calculeuse. Annales des malad. des org. genitourin. 1895. p. 864.

3) Réczey, Orvosi Hetilap. 1896. No. 52. Ref. in Hildebrand's Jahresber. Ueber die Fortschritte der Chirurgie. 1896. S. 880.

4) De Grailly, De la nephrotomie dans l'anurie. Revue des livres. Lyon medical. 1895. Nr. 37. Ref. in Hildebrand's Jahresber. 1895. S. 935.

Digitized by Google

Was die Operationsmethode anlangt, so dürfte der Schnitt am convexen Rand der Niere das geeignetste Verfahren zur Eröffnung des Nierenbeckens sein, wenn, wie im vorliegenden Fall wegen der Dicke des subcutanen Fettpolsters und der darunter liegenden, starken Muskelschicht die Wunde sehr tief und Nierenbecken sowohl wie proximaler Theil des Ureters schwer zugänglich ist. Beim Freimachen des Nierenbeckens kann dasselbe einreissen, was Israël[1]) unter ähnlich schwierigen Verhältnissen passirte. Ob es rathsam ist, die Nieren- und die Lendenwunde sofort vollständig zu nähen, wie es Tuffier[2]) mit Erfolg gethan hat, welcher glatten Verlauf und eine prima intentio erzielte, darüber entscheidet wohl am besten die Beschaffenheit etwa im Nierenbecken vorhandenen Harns, der Zustand des Kranken in dieser Phase der Operation und die Dauer der Anurie. Bei kurzem Bestehen der letzteren und bei wenig verändertem Urin möge man den Versuch immerhin wagen, wenn die Verfassung des Operirten unbedenklich ist. Stockt die Diurese weiter, so muss die Wunde unbedingt wieder geöffnet und die Niere drainirt werden. Das bedeutet für den Kranken eine neue Narkose und eine zweite Operation, die unser Patient schwerlich ertragen hätte.

In der Nachbehandlung hat sich der in unserer Klinik oft benutzte von Beck'sche Schwebeapparat, vermittelst dessen eine Person allein jeden bewusstlosen oder gelähmten Kranken von schwerstem Gewicht aus dem Bette emporheben und versorgen kann, von neuem trefflich bewährt. Sowohl der Verbandwechsel, wie das häufig nothwendig werdende Trockenlegen des herkulischen, unbesinnlichen Mannes ging mit Hülfe dieser Vorrichtung sehr bequem von statten.

---

1) Israël, Die Operation der Steinverstopfung des Ureters. Berliner klin. Wochenschr. 1896. Nr. 38.

2) Tuffier, Calcul de l'uretère. Nephrolithotomie. Annal. des malad. genitourin. 1892. Heft 10. Nr. 19.

Digitized by Google

XIII.

Krankengeschichten und Heilausgänge nach Resection und Exstirpation des Ganglion Gasseri. Neuralgie-Recidiv nach Ganglion-Exstirpation.

Von

Prof. Dr. P. L. Friedrich

in Leipzig.

(Mit 4 Abbildungen.)

Im vorigen Jahre ist in den „Mittheilungen aus den Grenzgebieten der Medicin und Chirurgie“ [1]) im Anschluss an einen Bericht über die mit der Nervenextraction bei Trigeminus-Neuralgie an Thiersch's Klinik erzielten definitiven Heilerfolge, dreier weiterer Fälle Erwähnung geschehen, bei welchen ich nach dem operativen Vorgehen von Hartley und Krause das Ganglion Gasseri resecirt, bez. exstirpirt hatte. Dabei konnte auf diese Fälle nur insoweit eingegangen werden, als die bis dahin noch kurze Beobachtungszeit nach ausgeführter Operation ein Urtheil über den Erfolg gestattete, und nur soweit, als bei dem weiteren Leserkreis jener „Mittheilungen“ ein sachliches Interesse vorausgesetzt werden durfte; es wurde der Wirkung des Druckes auf das Gehirn während des Operationsactes und der Frage der „trophoneurotischen“ Bulbusstörungen, Keratitis und Panophthalmie, endlich der centralen Beziehungen des Trigeminus zu anderen Nervenwurzelgebieten gedacht. Es konnte berichtet werden, dass bei einer Kranken mit vollständiger Ausschälung des Ganglions Hornhautstörungen nicht gefolgt sind. Es mag gleich hier hinzugefügt werden, dass bis zum heutigen Tage, rund 17 Monate nach Ausführung der Operation, das Auge freigeblieben ist und eine durch die schon früher bestandene Facialisparalyse erforderlich gewordene, von Herrn Geheimrath Sattler am 8. Juni 1898 ausgeführte Tarsorrhaphia medialis für den Gebrauch des Auges noch von besonderem Nutzen geworden ist.

Wenn wohl auch heute von den meisten Seiten der Inangriff-

1) Siehe diese Bd. III, Heft 2, S. 340—364.

Digitized by Google

nahme des Gasser'schen Ganglions bereits das Bürgerrecht in der Chirurgie zugestanden wird — in der neuesten Auflage von König's Lehrbuch findet diese Thatsache entsprechenden Ausdruck —, so kann man doch kaum sagen, dass damit eine Discussion über den Gegenstand ausserhalb unseres und der Kranken Interesse läge. Denn einmal sind die Beobachtungen hinsichtlich der Recidivmöglichkeit der Neuralgie noch keineswegs als abgeschlossene zu betrachten (siehe die überaus interessante Mittheilung Garrè's zum Chir.-Congr. 1899), und zum anderen fordert die Blutungsgefahr, wegen ihres das Leben eventuell unmittelbar bedrohenden Charakters, immer erneut zu Versuchen auf, ihr noch mehr, als bisher zu begegnen. Man wird nicht zuviel sagen, wenn man behauptet, dass mit der glücklichen Beherrschung der Blutung der unmittelbare Operationserfolg steht und fällt. Statistiken können nur zu leicht dazu angethan sein, ein Operationsmoment in seiner Bedeutung für den Einzelfall in den Schatten zu stellen und die Bilanz von Gefahr und Erfolg in trügerischer Weise scheinbar zu Gunsten des letzteren zu verschieben.

Namentlich die Operationsgeschichten amerikanischer Chirurgen wissen des Schlimmen genug von schwer zu stillenden Blutungen zu berichten.

Krause[1]) selbst giebt an, in einem Fall bis nahezu 3 Stunden mit der Bekämpfung der Blutung zu thun gehabt zu haben, doch gelang es ihm noch, dieselbe zum Stehen und den Kranken zur Heilung zu bringen. Czerny[2]) erlebte bei zwei von 3 Fällen schwere Blutungen aus der Art. meningea med. Die Arterie verlief beide Male in einem von einer Knochenleiste überbrückten Kanal, infolgedessen sie sich beim Aufklappen des Knochenlappens von diesem nicht ablösen liess und nicht mit der Dura unversehrt zurückwich, sondern an der Stelle des Eintritts in den Knochenkanal durch Ueberdehnung riss. Der centrale Stumpf schnellte in das Foramen spinosum hinein und war nicht fassbar. Im ersten Falle blutete das Gefäss noch bei drittmaliger Eröffnung am 5. Tage, im 2. Falle musste am 12. Tage kauterisirt werden.

König[3]) verlor seinen 1. Patienten durch Blutung.

Finney[4]) tamponirte wegen Meningeablutung. Der Tod er-

1) Krause, Die Neuralgie des Trigeminus. Leipzig 1876.

2) v. Beck, Verhandl. der deutschen Gesellschaft f. Chirurgie. 1895. S. 85 ff.

3) König, Ebenda.

4) J. D. N. Finney, Johns Hopkins Hospital Bullet. 1893, s. Mc Lane Tiffany, Intracranial operations for the cure of facial neuralgia. Transactions of the American surgical association. Vol. XIV. Philadelphia 1896. p. 25.

Digitized by Google

folgte 7 Stunden nach der Operation. Auch das Schicksal des einen Fowler'schen Falles[1]) scheint mir auf den Verblutungstod hinzuweisen, was durch die Thatsache noch an Wahrscheinlichkeit gewinnt, dass Fowler bei seinen beiden folgenden Operationen vorher die Carotis externa unterband. Trotzdem ist auch die 3. Krankengeschichte Fowler's (l. c.) sehr blutreich. Er tamponirte und setzte die Operation nach 3 Tagen fort. Der Tod erfolgte an Meningitis nach weiteren 11 Tagen.

Auch die Keen'schen[2]) Fälle, insgesammt 9, zeugen von bedenklichen Blutungscomplicationen. Im 1. Falle war die Blutung derartig, dass die Wunde ohne Berührung des Ganglion tamponirt, am 3. Tage von neuem eröffnet wurde. Im zweiten wurde ebenfalls ohne Berührung des Ganglions tamponirt; im dritten das gleiche Schicksal und Tod an Meningitis; im vierten schwerste Blutung, Tamponade ohne Berührung des Ganglions; nach 3 Tagen Neuöffnung der Wunde; in der Folge Eiterung und Knochensequestrirung; im 5. Falle sehr profuse Blutung, provisorische Tamponade durch 3 Tage; im 6. Falle grosse Blutung, Tamponade; im 9. Falle zwar auf Tamponade stehende Blutung, aber Tod durch Hemiplegie unter Benommenheit.

Willy Meyer (s. Tiffany) New-York verzeichnet eine starke Meningeablutung.

William Perry Nicolson berichtet wörtlich an Tiffany (l. c.): „the middle meningeal running in the bone; hemorrhage terrific; the section of the bone flap required one hour on account of the hemorrhage; the fossa was very deep and difficult to get at; alltogether the operation was the worst surgical procedure, in which I have engaged for a long fulle, the patient got off the table in good condition, but did not do well; died of exhaustion apparently; on account of the hemorrhage it was necessary to have gauze packing, which was removed on the third day." Patient ging am 4. Tage an Meningitis zu Grunde.

Ebenso musste Schlange[3]) von 2 Fällen einmal die Operation wegen Meningeablutung abbrechen und konnte sie erst am 3. Tage weiter führen.

Auch R. W. Stuart[4]) wagte nicht, ohne Tamponade des sub-

1) G. R. Fowler, Medical record. New-York 1894. XIV. p. 745. Siehe Tiffany, p. 25.

2) Keen, Transactions Philadelphia med. society 1894 und American surgical association. Januar 1896.

3) M. Blüher, Dissertation. Berlin 1895.

4) R. W. Stuart, Med. Journal. Philadelphia 1895.

Digitized by Google

duralen Raumes die Wunde zu schliessen. Bei weiterer Nachsuche und allseitiger diesbezüglicher Berichterstattung liesse sich dieses Bild der Blutungsbedeutung gewiss noch erweitern. Und dass nicht mangelnde Uebung allein, sondern die Klippen der Operation selbst für die Grösse der Gefahr in Betracht kommen, das zeigt wohl am deutlichsten die Operationstabelle Keen's.

Man hat demzufolge überhaupt einem zweizeitigen Vorgehen das Wort geredet; dagegen spricht aber so vieles, unter anderem die grössere Infectionsgefahr, der üble Umstand der Wiederholung der Narkose, dass dieser Vorschlag kaum für die Dauer Anklang finden dürfte. Krause redet der Einzeitigkeit das Wort.

Bei den von mir operirten Kranken ist die Blutstillung in jedem Falle gelungen und konnte die Operation in einem Acte ihren Abschluss finden. Und doch bot, gerade mit Rücksicht auf die Blutung, jeder Fall ein Ereigniss, das der Mittheilung werth sein dürfte.

Des weiteren ist die Thatsache des Neuralgie-Recidivs nach Ganglion-Exstirpation in einem von neurologisch competenter Seite als unzweifelhaft echte Trigeminusneuralgie, (nicht etwa Hysterie) festgestellten Falle, mit ausgesprochenermassen peripherem Beginn der Neuralgie, nicht ohne Interesse.

Endlich dürfte die Discussion über den Dauererfolg der Neuralgieheilung durch Ganglien-Resection oder -Exstirpation noch nicht so weit abgeschlossen sein, als dass es nicht geboten erschiene, die Berechtigung des Eingriffs durch Mittheilung der Krankengeschichten zu documentiren und über die definitiven Heilerfolge Bericht zu erstatten. Dass dieses erst jetzt geschieht, hat seinen Grund in dem Verlangen, hinsichtlich Controle der erzielten Heilung den Zeitabschnitt nach Vornahme der Operation nicht zu kurz zu bemessen.

1. Beobachtung. 55jähr. Tagelöhner. Zweifach bis an die Schädelbasis voroperirte Neuralgie des linken 2. und 3. Astes. Resection des Ganglions. Heilung. Patient wurde, nach mir später zugegangenem Ausweis von vorliegenden Aufzeichnungen meines Vorgängers, des Geh. Raths Benno Schmidt, am 24. November 1892, nach mehrjährigem Bestand einer Neuralgie im Laufe des linken Nervus inframaxillaris, einer Extraction dieses Nerven nach Sonnenburg-Lücke unterzogen und am 11. December 1892 geheilt entlassen.

Am 2. November 1893 kehrte er mit seit 6 Wochen bestehendem, schweren Recidive in die frühere Behandlung zurück. Es wurden ihm zuerst Antineuralgica verordnet; wegen schwerster Neuralgie wurde am 5. Januar 1893 erneut der 3. Ast an der Schädelbasis in Angriff genommen, anscheinend nach dem Krönlein'schen Verfahren.

Digitized by Google

Die Maxillaris interna wurde dabei unterbunden, der 3. Ast durchtrennt und ein kurzes Stück extrahirt; es blieb eine Facialisparalyse in der oberen Hälfte der linken Gesichtsseite zurück. Nach 1/2 Jahre kehrte das Recidiv in gleicher Ausdehnung wieder. Die Schmerzanfälle waren nach Häufigkeit und Intensität derartige, dass Patient einmal 16 Wochen hindurch deshalb bettlägerig wurde, sich dabei ausschliesslich auf die gesunde Gesichtsseite und rechte Körperseite zu legen genöthigt war, dabei an mehreren Stellen Decubitus bekam und wegen, im Anschluss an die Operation eingetretener Kieferklemme, ganz besonders aber zufolge der durch den Kauact ausgelösten heftigen Schmerzanfälle enorm in seiner Ernährung herabkam. Die Schmerzen erstreckten sich jetzt auch auf die linke äussere Stirn-, linke Nasen- und Wangengegend, Oberkieferpartie; bei der geringsten Bewegung des Mundes setzten sie ein, waren sehr intensiv, von Thränenträufeln und Röthung des Auges begleitet. Patient vermochte seitdem nur noch durch eine Zahnlücke hindurch sich mit kleinem Löffel flüssige Speisetheile zuzuführen.

In diesem kläglichen Zustande consultirte mich der Kranke zum ersten Male im Juli 1897. Der damals aufgenommene Befund war der folgende:

In seiner Ernährung sehr heruntergekommener Patient mit dem höchsten Maasse des Schmerzausdruckes im Gesicht, linksseitigem, geringem Lagophthalmus (Narbenresiduum einer Tarsorhaphie), linksseitiger Facialisparese in der oberen Hälfte des Gesichtes, spricht nur lispelnd mit Lippenlauten, sucht jegliche mimische Bewegung des Gesichtes peinlich zu vermeiden. Bei Versuch der Oeffnung des Mundes zeigt sich Kieferklemme bis zu 1 1/2 cm weitem Abstand der Zahnreihen; narbige Schrumpfung des linken Musc. temporal. Der ganze mittlere Abschnitt des Jochbeines fehlt, und an dieser Stelle befindet sich eine unregelmässig gestaltete, glänzend weisse Narbe. Der aufsteigende Kieferast zeigt einen Defect des hinteren Umfanges im unteren Drittel. Im Verlaufe des N. inframaxillaris besteht durchweg Hypalgesie. Druck am Foramen mentale, sowie am Foramen infraorbitale und supraorbitale lösen nicht unmittelbar Schmerzanfälle aus. Vielmehr thut dies Druck auf mehrere, anscheinend wechselnde, doch vom Patienten markirte Punkte; zunächst aber sind es mimische Veranlassungen, welche die Schmerzanfälle auslösen; oder dieselben setzen ohne jegliche nachweisbar vorausgegangene Ursache ein. Jeder Anfall hält durchschnittlich 1—1 1/2 Minuten an, ist von reichlichem Thränenfluss, von Röthung der ganzen oberen Gesichtspartie begleitet und erstreckt sich anscheinend genau auf das Innervationsgebiet des 2. und 3. Astes; insbesondere klagt Patient auch über starken Schmerz der linksseitigen Wangenschleimhaut und an der Seite der Nase.

Es erfolgte zunächst wechselnde Verordnung von Antineuralgicis intern durch mehrere Monate hindurch, verbunden mit Elektrisirung, bei der Aussichtslosigkeit der nochmaligen peripheren Inangriffnahme des 3. Astes.

Patient drängte trotz Vorstellung der unmittelbaren Lebensgefahr zur Ausführung jedes beliebigen Eingriffes, „und wenn es gleich das Leben koste.“ Er wurde einer nochmaligen Abführkur durch 3 Wochen hindurch unterworfen; sie brachte jedoch den Patienten in der Ernährung noch

Digitized by Google

mehr zurück, ohne die Anfälle, welche jetzt alle 10 Minuten folgten, zu beeinflussen; seit Wochen war Patient auch nachts von rasch sich folgenden Anfällen gepeinigt. Die Operation schien dadurch besonders bedenklich, als Patient eine zwar leichte, aber diffuse Bronchitis, Emphysem mit nur noch geringer Verschieblichkeit der Lungenränder zeigte, der Rhythmus der Herzaction ungleichmässig war, der Puls ziemlich schwach war und bis 80 Schläge in der Minute zählen liess, das Arterienrohr sklerotisch verändert war und Venenstauungserscheinungen in den Hauptvenen der Brust- und Bauchwand und an denen der unteren Extremitäten sich zeigten. Die Haut- und Sehnenreflexe waren gesteigert.

Immer erneutem Drängen des Patienten folgend, und durch die Schwere der Schmerzanfälle bewogen, entschloss ich mich endlich, bei der Unmöglichkeit, nochmals extracraniell zum Ziele zu kommen, am 22. October 1897 zur Resection des Ganglion Gasseri. Die Operation passte sich in allen wesentlichen Punkten an die von Krause gegebenen Vorschriften an und ward nach Art der unten mitgetheilten aseptischen Details durchgeführt. Es gelang zufolge der durch die frühere Maxillaris int.-Unterbindung bedingten Verödung der Meninga media — eine Substituirung des verödeten Stammes durch den Ramus orbitalis nach der Art. ophthalmica ward dabei nicht beobachtet — überraschend leicht, den Basistheil des Gehirnes bis an den Sinus nach vorn zu lüften; die Foramina ovale und rotundum freizumachen, ebenso die Wurzeln des Ganglions zu Gesicht zu bringen, das Gehirn mit dazu umgebogenem anatomischen Spatel auf etwa 3 cm zurückzuhalten, den 3. und 2. Ast des Trigeminus ganglionwärts mit gezähnter Zange auszureissen, ohne Sinusverletzung, Theile der unteren äusseren Hälfte des Ganglions in fünf einzelnen bis linsengrossen Partikeln zu entfernen. Nach Rücklagerung des Gehirnes, Einpassen des Lappens unter Einführung eines bis an die Dura reichenden dünnen Drainrohres im vorderen Wundwinkel, trockener aseptischer Verband. Patient erwacht mehrere Minuten nach Schluss der Operation, zeigt keinerlei Sprachstörung, bricht bis zum Mittag des folgenden Tages dreimal. Entfernung des Drains nach 2 Tagen. Patient steht am 3. Tage auf, ist im hohen Grade vergnügt, äussert die dankbaren Worte, „wie im Paradies", und ist im stande, ohne Auslösung von Schmerzen wieder zu kauen. Die höchste bis zum Tage der Entlassung, 15 Tage nach ausgeführter Operation, beobachtete Abendtemperatur betrug 37,3° am 3. Tage. Weder eine Zunahme der Bronchitis noch die Complication des Herzens und des Gefässsystems erschwerte den Heilverlauf. Patient wurde am 14. Tage nach der Operation auf seinen Nervenstatus untersucht.[1]) Patient giebt dabei von krankhaften Sensationen nur an, dass es in der linken Wange spanne, und er dort das Gefühl habe, „wie wenn eine unter der Haut befindliche grosse Blase gedrückt würde." Ausserdem sollen in der Gegend

1) Ich habe mich bei Aufstellung desselben der liebenswürdigen Mitwirkung des Herrn Privatdocent Dr. Köster, Assistent für die Nervenabtheilung des Schwesterinstituts (Geh. Rath A. Hoffmann), zu erfreuen gehabt, wofür ich demselben, wie für alle bei der Vor- und Nachprüfung meiner Trigeminusfälle gehabte Mühe auch hier nochmals meinen besten Dank ausspreche.

Digitized by Google

des linken Mundwinkels tagsüber drei- bis viermal zuckende Bewegungen auftreten, welche jedoch nicht schmerzhaft sind. Schmerzen sind absolut nirgends mehr vorhanden. Mit der linken Kieferpartie will er nur langsam und mit mehr Müheaufwand kauen können, als rechts.

Um den linken Mundwinkel herum und seltener unter dem linken unteren Augenlide treten in der Ruhe und beim Sprechen ab und zu klonische Zuckungen auf. Der Mund kann nicht weit geöffnet werden. Bei elektrischer Untersuchung ist das Gebiet des Stirnastes des N. facialis weder faradisch, noch galvanisch, weder direct noch inderect elektrisch erregbar. Das Bereich des 2. Astes zeigt für beide Stromesarten bei indirecter und directer Reizung eine starke Herabsetzung, doch erfolgen die Zuckungen prompt. Das Bereich des 3. Astes zeigt für beide Stromesarten bei indirecter und directer Reizung fast völlig normales Verhalten. Entartungsreaction nirgends nachweisbar. Eine fühlbare Zusammenziehung des Masseter ist auf der linken Seite selbst bei Anwendung der stärksten Ströme nicht zu erzielen.

Die Prüfung der Sensibilität (Prüfung mit Pinsel) ergab: Das erste Astgebiet ist ganz frei von Störungen, die linke Stirn, fast das ganze obere Augenlid und der Bulbus weisen normale Tastempfindung auf, ebenso ein schmaler Streifen längs des Nasenrückens, nach links von der Medianlinie. Die hypästhetische Zone geht längs des Kieferrandes auf die Vorderfläche der Ohrmuschel über, welche nur am Ohrläppchen und im Helixtheile annähernd normal empfindet, läuft zur Seitenfläche des Schädels bis zum Scheitelhöcker, biegt hier im spitzen Winkel um nach dem Orbitalrande hin. Die hintere Fläche des Ohres (N. occipitalis minor), sowie der Gehörgang (N. auricularis vagi) empfindet normal. Auf der Schleimhaut des Mundes, der Wange, des Zungengrundes, der Zunge, des harten und theilweise auch des weichen Gaumens lässt sich die Hyp-, resp. Anästhesie entsprechend dem Ausbreitungsgebiete des 2. und 3. Trigeminusastes, mit der Medianlinie ziemlich scharf abschneidend nachweisen.

Nadelstiche werden auf der Wange aussen und innen, im Bereiche der Anästhesie, sowie über dem Planum temporale gar nicht, an den anderen an- und hypästhetischen Patien des Gesichtes nur herabgesetzt empfunden. Die Geschmacksprüfung ergab: auf der linken Zungenhälfte wird süss nicht, sauer einmal als salzig, das andere Mal als bitter wahrgenommen. Salzig wird gar nicht geschmeckt, bitter dagegen richtig angegeben. Subjective Geschmacksstörungen sind nicht vorhanden, und bei erneuter Controle des Kranken im Juli 1898, 9 Monate, sowie Anfang Mai 1899, also 19 Monate nach Ausführung der Operation, ist der Kranke dauernd vollkommen schmerzfrei gewesen.

2. Beobachtung. 64jährige Beamtenwittwe. Neuralgie des ganzen linken Trigeminusgebietes; Pat. hat vierfache extracranielle Voroperation durchgemacht; Exstirpation des Ganglions. Recidiv der Neuralgie.

Pat. hat mehrfach geboren; ist immer gesund gewesen; sie führt den Beginn ihres Leidens vor 10 Jahren (1888) auf ein Zahnleiden im linken Oberkiefer zurück; Pat. liess sich damals den verdächtigen Zahn ziehen; darnach „fing's an zu zucken und blitzen“ und „wurde von Woche zu Woche schlimmer“; sie liess sich daher in kurzer Aufeinanderfolge alle

Digitized by Google

Zähne dieser Kiefergegend (im ganzen acht), ziehen. 1888 unterzog sie sich anderwärts einer Operation; bestehenden Narben nach zu schliessen: Extraction des N. infraorbitalis; 14 Tage darnach 2. Operation: Extraction des N. mandibularis am Kieferwinkel; „oben wurde es besser, setzte 1 Jahr ganz aus; unten buchste es weiter." Nach 1 Jahre wurde es im Oberkiefer so schlimm, „wie wenn ein Thier drin risse."

1894 3. Operation (derselbe Operateur) in der Mundhöhle längs des Unterkieferastes. Darnach nur „ein klein bischen" Besserung. Hiernach „kam's furchtbar" in die Backe, in Lippen und Zunge; Pat. kam sehr herunter, konnte durch 4 Wochen hindurch „keinen Bissen essen."

1897 4. Operation, von anderem Arzt ausgeführt: Wegnahme des Jochbogens; anscheinend Operation an der Schädelbasis. Aber schon am 3. Tage darnach „liefen wieder Zuckungen durch die Backen." Nun rasche intensive Schmerzzunahme; von jetzt ab „legte sich's auch oft mit vor's Ohr", und sie hörte schlechter. Seit der letzten Operation sei das ganze linke Gesicht gelähmt; bringe sie den Mund nicht mehr auf und könne nichts Festes mehr zu sich nehmen. Sie habe keine ruhige Nacht mehr; so häufig setzten die Schmerzen ein; Pat. zeigt vollen Lebensüberdruss. Seit einigen Wochen strahle es auch in die rechte Stirne aus, sowie gegen die rechte Backe und den Nasenflügel; doch seien diese Schmerzen erträglich. Wegen der linksseitigen Schmerzen bittet sie um jedweden auch noch so gefährlichen Eingriff, wenn er ihr nur die Schmerzen nehme.

Objectiver Befund: 16. December 1897: Sehr ruhige vernünftige, ernste Frau, mittelgross, muskelschwach, mässig genährt, von blasser Hautfarbe; Urin frei von Zucker und Eiweiss, leidender Gesichtsausdruck, Pupillen gleichweit, reagiren; das linke Auge wird nicht ganz geschlossen wie das rechte, die linke Lidspalte ist weiter als die rechte, der linke Mundwinkel steht tiefer, die Nasenspitze ist nach rechts verzogen. Unter dem linken Auge eine über dem Jochbogen zum Ohr ziehende Narbe, die Narbenpartie unter dem linken Auge ist trichterförmig eingezogen, mit der Unterlage verwachsen, druckempfindlich; es besteht Oedem des linken unteren Lides; 2. Narbe hinter dem aufsteigenden Kieferast. Die Zahnreihen können nur etwa 3 mm weit geöffnet werden, die Zunge wird durch eine Zahnlücke am rechten Mundwinkel herausgebracht. Die linke Stirn, nicht gerunzelt, und der linke Mundwinkel bleiben bei activen Bewegungen (Stirnrunzeln u. s. w.) zurück, während die kleine Nasenmusculatur gut funktionirt. Facialisparalyse im Stirn- und Unterkieferbereich des linken Gesichtes. Druckempfindlich sind: alle Quintuspunkte links, dazu die Nackengegend links seitwärts von den Processus spinosi der Halswirbelsäule. Die Quintuspunkte der rechten Gesichtshälfte sind auch, doch in geringerem Grade druckempfindlich. Die Sensibilität ist gestört im ganzen Gebiete des 2. und 3. Trigeminusastes links, während im Gebiete des 1. Astes die Sensibilität erhalten ist. Starke Hypästhesie und Hypalgesie im typischen Innervations-Gebiete des 2. und 3. Astes, ebenso auch auf der linken Zungenhälfte und der linken Wangenschleimhaut, genau dem Gebiete des 2. und 3. Astes des Trigeminus entsprechend.

Geschmeckt wird auf der linken Zungenhälfte nur „sauer". Die elektrische Untersuchung ergiebt: faradisch und galvanisch vom Nerven-

Digitized by Google

stamme aus auf der linken Seite eine Herabsetzung im Frontalis, Corrugator, Orbicularis oculi. Bei directer Reizung ist am Frontalis und Corrugator weder faradisch, noch galvanisch eine Contraction hervorzurufen, während die übrigen Muskeln in der Erregbarkeit herabgesetzt sind, sich aber nicht träge zusammenziehen.

Operation am 27. Januar 1898. Grosser Temporalhautperiostknochenlappen; Basis 6,5 cm breit. Es gelingt, denselben in ganzer Ausdehnung mit der Kreissäge auszuschneiden, ohne Verletzung der Dura. Herunterklappen des Lappens: Einreissen der gegen den Knochen fixirten Art. meningea media. Ziemlich rasch, nach stumpfer Lösung der Dura lässt sich die Arterie 1 cm oberhalb des Foramen spinos. durch Herumführen eines Seidenfadens mit Oehrsonde unterbinden. Bei Lösung der Dura und Freimachung der hinteren Wurzeln des Trigeminus ziemlich beträchtliche Blutung, wahrscheinlich aus dem den Sinus cavernosus und transversus verbindenden Sinus petrosus superior — (welcher zwar nach Krause's Darstellung für gewöhnlich 1/2 cm weiter nach hinten liegt, als wir zur Freilegung des Ganglion Gasseri und des Trigeminusstammes vorzudringen nothwendig haben sollen). Dieselbe wird innerhalb 25 Minuten durch Tamponade vollständig zum Stehen gebracht. Hiernach kommen die Wurzeln des Trigeminus gut zu Gesicht. Sie werden quer durchschnitten, nach vorn entwickelt, sodann der 3. Ast über dem Foramen ovale durchtrennt. Beim weiteren Lösen der Dura Tamponade nothwendig machende Blutung im vorderen Umfang. Die Ablösung der Umschlagsfalte der Dura über der äusseren Ganglionfläche gelingt stumpf nicht, und wird daher durch einen entsprechenden Schnitt das Ganglion bis zu seinem oberen medialen Rande freigelegt. Die dabei herausfliessende Menge von Cerebrospinalflüssigkeit ist sehr gering: etwa 3—4 Fingerhüte voll. Nunmehrige Lockerung des Ganglion aus seinem Lager, Durchtrennung des 2. Astes am For. rotundum, neben dem 1. kommt der Sinus cavernosus deutlich zu Gesicht. Es wird mit Rücksicht auf ihn nicht gewagt, ein Abreissen des 1. Astes vorzunehmen, sondern auch dieser Nervenabschnitt wird mit dem Messer scharf quer durchtrennt; das Ganglion somit mit Wurzeln und 3 Aesten complett ausgelöst. Das Abhalten des Schläfenlappens, das Zurückhalten des Gehirns geht ausserordentlich bequem mit dem dazu zurechtgebogenen breiten anatomischen (Transplantations-) Spatel von statten. Während der letzten Acte keinerlei Störung durch Blutung. Zurücksinkenlassen des Gehirns, Zuklappen der Schädelöffnung, allseitige Naht, ganz dünnes Drainrohr am unteren Ende des vorderen Schnittes bis an die Dura heran. Trockener Verband.

Während der im ganzen 2 Stunden dauernden Chloroform-Narkose keinerlei Störung, weder hinsichtlich des Pulses, noch irgend welcher Brechreiz. Trotz der mehrfachen Blutungshindernisse war der Zustand der Patientin am Schlusse des Eingriffes ein so guter, dass ich die Resection eines 1 cm breiten Stückes des horizontal verlaufenden Kieferastes zur Herstellung einer Pseudoarthrose (nach v. Esmarch's Angabe) unmittelbar anschliessen konnte. Diese erfolgte ohne Schleimhautläsion, ist reactionslos geheilt und funktionirt gut. Die

Digitized by Google

Narbenverhältnisse liessen eine andersartige Behebung der Ankylose unthunlich erscheinen.

Verlauf: Patientin erwacht 15 Minuten nach Vollendung der Narkose, spricht einzelne Worte, klagt über Schmerzen am linken Unterkiefer. Temperatur am Abend 37,5°, welches die höchste während der ganzen Dauer der Beobachtung durch 14 Tage festgestellte Abendtemperatur war. Puls 64.

28. Januar. Temperatur am Tage maximal 37,1°. Patientin klagt über starke Schmerzen im rechten Kiefergelenk, zeigt eine Abweichung des linken Bulbus etwas nach aussen und unten, doch mit nicht vollständiger Paralyse des Oculomotorius. Pupille links etwas weiter als rechts, reagirt deutlich auf Lichteinfall. Puls: nicht über 76.

29. Januar. Temperatur maximal 37,1°. Puls 75. Erste Abnahme des Verbandes. Reactionslose Nahtlinie. Liegenlassen des Drains. Patientin erkennt ihre Freundin nicht sofort; es wird beobachtet bei Verlangen nach einem Getränk der offenbare Ausfall des Wortes „Bier", bei Begrüssung ihrer Angehörigen der Ausfall eines Vornamens. Keinerlei motorische Sprachstörungen.

30. Januar. Temperatur bleibt auf normaler Höhe. Puls 65. Die Patientin macht einen etwas schwer besinnlichen Eindruck. Patientin lebt in der Vorstellung, morgen noch einmal operirt zu werden; klagt über stärkere Schmerzen in der rechten Gesichtshälfte, im Bereich des 1. Trigeminusastes.

31. Januar. 2. Verbandswechsel. Ganz reactionslose Naht. Entfernung des Drains, in welchem ein kleines Blutcoagulum haftet.

1. Februar. Heben des Lides nähert sich wieder der Norm. Abweichung des Bulbus unverändert. Entsprechende Doppelbilder. Die in der Universitätsaugenklinik von Herrn Dr. Privatdocent Krückmann ausgeführte Augenuntersuchung charakterisirt die Oculomotoriusparese als Drucklähmung sicherlich nicht centralen Ursprunges. Subjectives Befinden wesentlich gebessert. Patientin steht auf.

Von jetzt ab bis zum Tage der Entlassung folgendes zu bemerken: Störungen des Gedächtnisses, der Psyche nicht mehr beobachtet, ebensowenig irgend ein Wortausfall bei der Unterhaltung.

Patientin klagt gleichwohl jetzt über Zunahme der Schmerzen in dem rechten Trigeminusgebiet, und zwar im Bereiche der beiden oberen Aeste, welche auch den linken Nasenrücken und das innere Drittel der linken Stirn noch mit umfassen. Die Schmerzen sind fast dauernd vorhanden, wechseln in der Intensität und werden zuweilen als ziemlich heftige geklagt. Hinsichtlich der Cornea sind pathologische Veränderungen nicht hervorgetreten; es wurde nur die Vorsicht gebraucht, alltäglich dreimal Abspülungen des Bulbus mit ausgekochter physiologischer Kochsalzlösung auszuführen. Die Patientin trug durch mehrere Tage hindurch kleine, ovale, in Kochsalzlösung angefeuchtete, stündlich erneuerte ohne sonstigen Verband lose liegende Compressen über dem Auge.

Digitized by Google

Die Oeffnung der Zahnreihen wird jetzt von Patientin willkürlich bis zu fast 2 Finger Durchgängigkeit bewerkstelligt, infolgedessen Hebung des subjectiven Befindens trotz der noch geklagten Schmerzen.

10. Februar. Entlassung mit vollständig reactionsloser Nahtlinie, ohne Verband und mit bereits wieder guter Fixirung des austrepanirten Knochenlappens.

Die Grösse des Ganglions betrug noch nach Fixirung in Chromsäure 2,1 × 1,4 cm. Ueber den mikroskopischen Befund ist an anderer Stelle berichtet (a. a. O.).

Skizze 1.

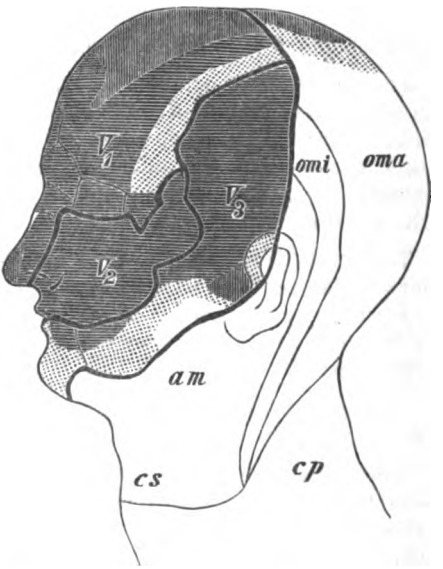

Eintragung des Befundes der Tast- und Schmerzprüfung von Fall 2 (Totalexstirpation des Ganglion Gasseri) in das von Leube (Diagnose innerer Krankheiten) gegebene Innervationsschema, 47 Tage nach Ausführung der Operation.

Zone der absoluten Anästhesie und Analgesie, nebst vollständig aufgehobener Temperaturempfindung.

Zone der nahe zur Anästhesie und Analgesie gesunkenen Hypalgesie und Hypästhesie.

Zone der deutlichen, doch geringeren Hypalgesie u. Hypästhesie; Temperaturempfindung für heiss als „ein bischen warm" erhalten, für kalt erloschen.

Erhaltene Leitung.

Grenzlinie der Innervationsgebiete der 3 Trigeminusäste.

15. März. Der aufgenommene Nerven-Status ergiebt:

Patientin giebt an, in der rechten Gesichtshälfte, theils über dem Auge, theils unter demselben und nach dem Ohr zu anfallsweise Schmer-

Digitized by Google

zen von wühlendem Charakter zu haben, wie sie sie früher rechterseits nicht gekannt; die Höhe der früheren linksseitigen Schmerzen erreichten sie gleichwohl bei weitem nicht. Prüfung der Sensibilität, Schmerz- und Temperaturempfindung liefern die in der beigegebenen Skizze aufgezeichneten Verhältnisse. Die Oculomotoriusparese ist noch angedeutet.

19. Mai. Die nach weiteren 63 Tagen vorgenommene genaue Prüfung der Sensibilität versuchen die Skizze 2 und 3 wiederzugeben.

Der Vergleich mit dem Status vom 15. März zeigt, dass in der Zwischenzeit grössere Regionen wieder sensibele Leitung erhalten haben.

Skizze 2.

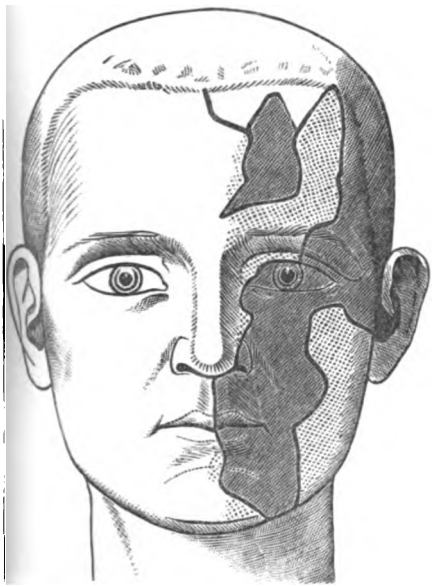

Skizze 3.

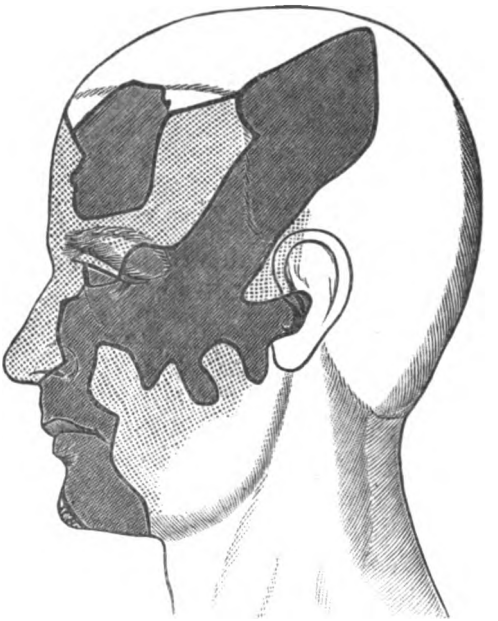

Zone der absoluten Anästhesie und Analgesie.

Zone der Hypalgesie u. Hypästhesie.

Patientin klagt im ganzen Bereich des linken Trigeminus wieder über hochgradige Schmerzen. Dieselben haben zwar nicht den Charakter von anfallsweise, sondern mehr gleichmässig bohrenden, aber sehr intensiven und darum deprimirenden, zum Theil auch den Schlaf vollständig raubenden Schmerzen. Ich trage, mit Rücksicht auf das zunächst widerspruchsvoll erscheinende Phänomen nach Wegnahme des Ganglions, in Fig. 3 genau die Richtungen ein, in denen Patientin mit dem Finger den Verlauf ihrer gegenwärtigen Schmerzen bezeichnet.

30. Juli 1898. Auch eine durch Wochen fortgesetzte von Krause[1])

1) Krause, Mittheilungen aus den Grenzgebieten der Medicin und Chirurgie. Bd. II. S. 767 ff.

Digitized by Google

empfohlene Behandlung mit Aconitinum nitricum ist ohne jeglichen Einfluss auf die Heftigkeit der Schmerzen im linksseitigen Trigeminusgebiet geblieben.

24. Februar 1899. Wegen andauernd heftiger Neuralgie wird der N. supraorbitalis freigelegt und auf eine Länge von $3^1/_2$ cm proximalwärts extrahirt. Der Nerv erweist sich makroskopisch normal; eine mikroskopische Untersuchung ist leider versäumt worden.

20. Juni andauernde Beschwerden im Supra- und Inframaxillarbereich; supraorbitale Region jetzt neuralgiefrei.

Skizze 4.

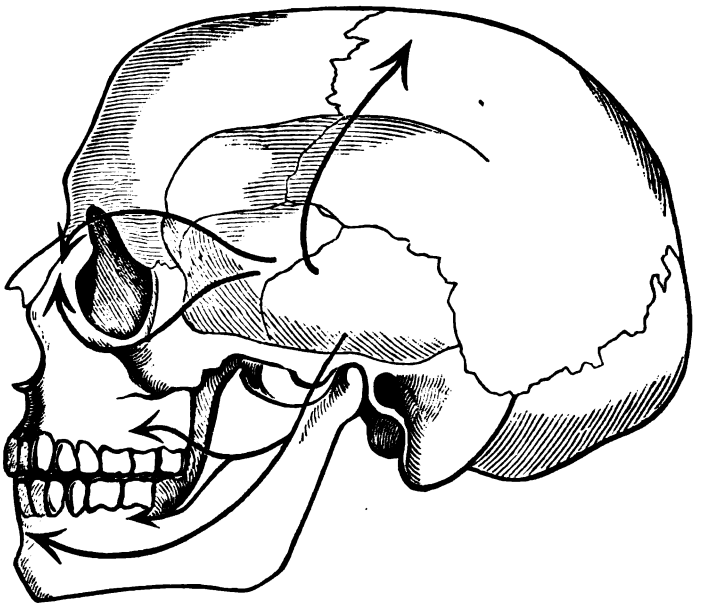

Angabe des Verlaufes der Schmerzen.

3. Beobachtung: 76jährige Wittwe. Neuralgie des 2. und 3. Astes rechts. Mehrfache Voroperationen. Resection des Ganglion Gasseri.

Patientin war früher stets gesund, hat mehrmals geboren. Im 58. Lebensjahre Auftreten von rechtsseitigem Gesichtsreissen, wobei besonders die rechte Zungenhälfte, rechte Kiefer-, Unter- und Oberkiefergegend und rechte Schläfe betroffen waren. Der rechte Supraorbitalis scheint immer frei gewesen zu sein. Nach Operation vor Jahren $1^1/_2$ Jahr lang völlig schmerzfrei; seit einem Jahre aber sind die Schmerzen von viel grösserer Intensität als früher. Sie werden ausgelöst durch Sprechen, Lachen, Husten, Niesen, öfters durch Witterungswechsel vermehrt.

Status praes. 2. December 1897: Grosse, muskelschwache, sonst sehr gut genährte Frau, von blassgelblicher Hautfarbe und Anämie der

Digitized by Google

Schleimhäute. Den früheren Operationen entsprechende Narben am Kiefer; die eine vom Ohrläppchen beginnend und fast bis zum Kinn gehend. Pupillen eng, gleich weit, reagiren prompt. Rechtes oberes Facialisgebiet paretisch. Im rechten Oberkiefer fehlen sämmtliche, im rechten Unterkiefer die meisten Zähne. Der ganze rechte Unterkieferrand ist schon bei schonender Berührung schmerzempfindlich. Druckstellen am Ram. auriculo-temporalis und am N. mentalis beim Austritt aus dem Kiefer. Keine Sensibilitätsstörungen im Quintusgebiete. Keine Geschmacksstörung. Herz nach links verbreitert bis znr Maxillarlinie. 1. Ton über der Spitze nicht ganz rein, etwa aller 5—7 Schläge setzt die Herzthätigkeit aus. Puls 90, zuweilen aussetzend, ziemlich voll deutliche Arteriosklerose. Reflexe deutlich. Mit Rücksicht auf die mangelnde Sensibilitätsstörung im Quintusgebiete wird zunächst die extracranielle Aufsuchung des 2. und 3. Astes ins Auge gefasst. Da jedoch die Grösse der Narbe eine besondere Erschwerung der Astaufsuchung an der Basis befürchten lässt, so wird schliesslich zur intracraniellen Aufsuchung des 2. und 3. Astes und zur Resection des Ganglions geschritten.

Operation am 28. Januar in Chloroformnarkose. Bildung des temporalen Hautperiostknochenlappens mit unterer Basis. Herauslösen der Knochenplatte mit Kreissäge. Beim Herausklappen bricht der Lappen der Knochenplatte an der oberen Grenze ihres mittleren Drittels quer durch; schon hierbei reisst die Art. meningea und blutet sehr stark aus proximalem Stumpf, ebenso bedeutende diffuse Blutung aus den duralen Gefässen. Dura nicht verletzt. Mit Rücksicht auf die Blutung rasches Herausnehmen des unteren Theiles des Knochenlappens mit der Luer'schen Zange. Beim Ausbrechen des Knochens an der Basis reisst die Meningea im For. spin. aus, und es erfolgt eine starke Blutung, welche durch das weitere seitliche Lösen der Dura noch beträchtlich vermehrt wird. Nach längerer Tamponade (28 Minuten) gelingt es, das For. spin. zu Gesicht zu bringen. Es wird eine silberne Sonde mit knopfartig anschwellendem Ende in dasselbe hineingedrängt, und die Blutung steht unmittelbar. Bei weiterem Versuch, die Wurzel des Ganglions, bezw. den 3. Ast freizulegen, erneute sehr beträchtliche venöse Blutung, steht auf Tamponade. Es wird der dritte und 2. Ast an seiner Austrittsstelle am Schädel durchtrennt und vom Ganglion die äussere untere Partie theils durch Schnitt, theils durch Abreissen mit gezähnter Zange entfernt und hiernach das Gehirn zurückversenkt. Der Versuch, die Sonde jetzt zu lockern, führt zu erneuter intensiver Blutung aus der Meningea. Sie wird deshalb wieder in der bisherigen Lage in das Foramen hineingedrängt, sodann der inneren Schädelfläche genau angepasst und im hinteren Schnittwinkel durch die Aussenwunde nach aussen geleitet. Im übrigen steht die Blutung jetzt nach Weglassen jeg icher Tamponade vollständig. Der Hautperiostknochenlappen wird durch Nähte allseitig wieder eingepasst, ein Drainrohr am vorderen unteren Schnittende gegen die Dura geführt und trockener Verband angelegt.

Es ist während des Verlaufes der Operation nirgends zu einer Verletzung der Dura, mithin nicht zum Austritte von Cerebrospinalflüssigkeit gekommen, die Narkose ist glatt und ohne Zwischenfall verlaufen, Ge-

Digitized by Google

sammtdauer 95 Minuten. Der Puls ist etwas kleiner, aber von sehr befriedigender Fülle geblieben.

Verlauf: Abendtemperatur am Operationstage 37°. Puls 65. Die lebhafte Patientin ist schon am Abend von geradezu überraschender Frische und Gesprächigkeit, fühlt sich frei von jeglichem Schmerz im Gesicht und ist darüber sehr glücklich. 29. Januar. Abendtemperatur 37,6°, welche die höchste der während der ganzen Zeit beobachteten Temperatur ist. Puls 80. Bestes subjectives Befinden. 30. Januar. Morgentemperatur 37,3°. Puls 85. Daher Verbandwechsel. Entfernung der Sonde aus dem For. spin. gelingt durch die kleine Hautöffnung hindurch ohne jeglichen Zwischenfall. Das herausgenommene Drainrohr ist mit einem Coagulum gefüllt, es rinnt kein Blut nach. Das Drainrohr wird nochmals versenkt. Die Nahtlinie ist reactionslos. Alle Nähte bleiben liegen. 31. Januar. Abendtemperatur 37,1°. Puls 76. Bestes subjectives Befinden. 1. Februar. Patientin steht auf. Drainrohr entfernt. 9. Februar (12. Tag nach der Operation). Patientin wird geheilt entlassen mit vollständig reactionslos geheilter und geschlossener Nahtlinie und nur noch kleinem Heftpflasterschutz.

Der am 26. Februar, als nach 31 Tagen aufgenommene Befund ergiebt: Sensibilität: keinerlei Störung im 1. Astgebiet. Störung der Aesthesie und Algesie und Temperaturempfindung im Haut- und Schleimhautgebiet des 2. und 3. Astes vollständig; daneben in dem, gewöhnlich dem auriculo-temporalis zugewiesenen, Innervationsgebiet absolute Analgesie und Anästhesie. Beginnende geringe Kieferklemme. Eben angedeutete rechtsseitige Facialisparese. Elektrische Untersuchung durch Unruhe der Kranken erschwert und vorläufig nicht ganz durchführbar. Geschmacksunempfindlichkeit auf der ganzen rechten vorderen Zungenhälfte; auch auf der linken Zungenspitze wird nur süss und bitter erkannt. Die Zungenbasis schmeckt beiderseits bitter deutlich. 30. Juli. Patientin ist bis jetzt dauernd vollkommen schmerzfrei. Anfang Juli 1899 (18 Monate nach der Operation) absolut recidivfrei.

Es ergiebt sich hiernach, dass von den von mir operirten Kranken mit schwerer Trigeminusneuralgie 2, bei je 18-, bez. 19monatlicher Beobachtung dauernd vollkommen schmerzfrei geblieben sind; dass eine Kranke, mit Exstirpation des Ganglions, heftiges Schmerzrecidiv im ganzen betreffenden Trigeminusgebiet gezeigt hat.

Ich leugne nicht, dass ein Umstand mich von vornherein etwas zaghaft machte, die Patientin der Beobachtung 2. der Ganglion-Operation zu unterziehen: die zwar wenig in den Vordergrund sich drängenden, immerhin doch vorhandenen Schmerzanfälle im 1. Astgebiet des rechten Trigeminus. Mehr und mehr gewinnt es für mich den Anschein — und dabei schweben mir die in dem oben citirten Aufsatz mitgetheilten Erfahrungen an Thiersch's Klinik vor —, als ob beiderseits auftretende Trigeminus-Neu-

Digitized by Google

ralgien, auch wenn die ursprüngliche Erkrankungsgenese den Eindruck der peripheren macht, einen operativen Erfolg a priori ausschlössen.

Denn gerade im vorliegenden Falle that die Anamnese in verführerischer, selten drastischer Weise den peripheren Ursprung des Leidens dar. Das ausgesprochene Vorhandensein der typischen Druckpunkte, der überaus beklagenswerthe Zustand der Kranken, ihr Lebensüberdruss, ihr inständiges Drängen zur operativen Behandlung ihrer Beschwerden, die Nothwendigkeit, die Kieferankylose auf alle Fälle operativ beheben zu müssen, und endlich — last not least — die Beurtheilung des Zustandes auf Grund eingehender neuropathologischer Untersuchung, als echte, nicht hysterische Neuralgie, gaben den Ausschlag, mich für die Operation zu entscheiden. Die Exstirpation des Ganglions gelang, wie die obigen Angaben beweisen, in anatomisch-präparatorischer Vollständigkeit.

Wir empfinden das Bedürfniss, eine Erklärung der vorliegenden Beobachtung von Neuralgierecidiv nach Exstirpation des Ganglion Gasseri zu geben. Die erwiesene Thatsache partiell wiedergekehrter sensibler Leitung, im Umfange der Skizzen 2 und 3, 110 Tage nach Entfernung des Ganglions ist nur zu erklären durch Vorgänge peripherer Regeneration, sei es von Theilen des Trigeminus selbst oder compensirende Innervation benachbarter Nervengebiete. In welchem Umfange der letztere Vorgang gelegentlich in Rechnung zu setzen ist, wurde bereits in der früheren Mittheilung von mir erörtert.

Betreffs regenerativer Vorgänge an zurückgebliebenen Aesten des Trigeminus nach Ganglionresection ist unstreitig die Mittheilung Garrè's von grösstem Interesse: er fand nach wohlgelungener Resection des unteren Ganglionabschnittes und Durchtrennung des 2. und 3. Astes bei nochmaliger peripherer Neurextraction wegen Eintritt des Recidivs die Aeste des Quintus mit den Zeichen regenerativer Vorgänge. Er nimmt auf Grund dieses Befundes an, „dass die Regeneration durch Vermittelung anderer collateralen Nervenbahnen zu stande gekommen ist, und dass damit das sensibele Trigeminuscentrum gewissermaassen auf Umwegen sich mit der Peripherie in Verbindung gesetzt hat.“ Ich kann es nur lebhaft bedauern, die mikroskopische Controle des nachträglich extrahirenden N. supraorbitalis in meinem Falle unterlassen zu haben. Vielleicht hätte sie auch eine Stütze des Garrè'schen Befundes ergeben.

Wir möchten immerhin die Möglichkeit des Zustandekommens eines Neuralgierecidivs durch excentrische Projection noch erhaltener

Digitized by Google

cerebraler Leitungsbahnen des Trigeminus, auch nach Ganglionvernichtung, nicht so ganz von der Hand zu weisen.

Gestaltet sich doch fort und fort unter dem Auge des Anatomen der Ausbau des centralen Trigeminusgebietes umfangreicher und mannigfaltiger, als man geahnt. Neben den uns längst bekannten centralen Bahnen des Trigeminus in Pons und Medulla weisen neuere Arbeiten das Bestehen wohlcharacterisirter Grosshirnrindenbahnen des Quintus nach.

So verlaufen nach den Untersuchungen Hösel's[1]) Fasern des Trigeminus, die aus seinem sensiblen Kerne stammen, nach der Kreuzung in einem Markfeld zwischen Bindearm und locus coeruleus eine Strecke cerebralwärts, um sich dann dem Schleifenhauptheil anzuschliessen und mit diesem zur Rinde der Centralwindungen zu ziehen. (Sonach in gewisser Beziehung eine Indentität mit den Hinter strangkernen — diese für die Extremitäten, der Trigeminuskern für das Gesicht.) In ihrem Anfangstheile ist die centrale Leitung des sensibelen Trigeminus von Ramón y Cajal[2]) sicher erkannt worden; von Wallenberg[3]) ist am Kaninchen die centrale Leitungsbahn des sensiblen Quintus genau studirt und beschrieben worden und auch Schlesinger[4]) neigt der Ansicht zu, dass in von ihm auf dem Wege der Degeneration studirten Nervenbündeln, welche vor allem in der Höhe des sensibelen Trigeminuskernes im Pons auftauchen und cerebralwärts an Masse zunehmen, die centrale Trigeminusbahn verläuft.

Es wird der Zukunft vorbehalten bleiben müssen, an der Hand der anatomischen Ermittelungen die Analyse unserer klinischen Beobachtungen zu geben. Ich selbst wage nicht, weitere pathologisch-klinische Reflexionen an meine eigenen Beobachtungen zu knüpfen, um so weniger, als sie ja zur Zeit noch nicht in allen Einzelheiten abgeschlossen vor uns liegen.

Hinsichtlich der Blutung haben die von mir Operirten gezeigt, dass

---

1) O. Hösel, Die Centralwindungen, ein Centralorgan der Hinterstränge und des Trigeminus. Archiv f. Psych. Bd. XXIV. Heft 2. S. 452, und Ein weiterer Beitrag zur Lehre vom Verlauf der Rindenschleife und centraler Trigeminusfasern beim Menschen. Ebenda. Bd. XXV.

2) Ramón y Cajal, Apuntas para el estudio del bulbo raquideo, cerebelo y origen de los nervios encefalicos. 1895. p. 11ff.

3) Adolf Wallenberg, Die secundäre Bahn des sensibelen Trigeminus. Anatomischer Anzeiger. 1896. Bd. XII. Nr. 4 u. 5. S. 95ff.

4) H. Schlesinger, Bemerkungen über den Aufbau der Schleife. Neurologisches Centralblatt. 1896. XV. Jahrg. Nr. 4. S. 146 u. 147.

Digitized by Google

1. das Herankommen an das Ganglion sich zu einem geradezu spielend leichten Manöver in dem Falle gestaltete, wo infolge früherer Unterbindung der Maxillaris int. die Meningea verödet war.

2. dass die Meningea-Blutung im 3. Falle (Ausreissung aus dem Foramen spinosum) einen bedrohlichen Umfang annahm, durch Einführen einer Silbersonde ins For. spin. aber sicher zu stillen war und die Entfernung dieser Sonde am 2. Tage nach der Operation durch die Hautwunde sich ohne jeglichen Zwischenfall vollziehen liess.

3. dass im Falle 2, der nothwendigen Tamponade wegen der venösen Blutungen an der Basis eine Wochen lang anhaltende Oculomotorius-Drucklähmung folgte.

Das letztere Ereigniss wird man geneigt sein, als ein bei Uebung und Geschicklichkeit vermeidbares zu bezeichnen. Mag sein; ich bin mir gleichwohl bewusst, mit dauernd vollem Ueberblick der anatomischen Verhältnisse und vollkommener Ruhe auch hier den Eingriff durchgeführt zu haben. In den Krankengeschichten der amerikanischen Chirurgen finden wir mehrfach analoge Störungen verzeichnet.

Die Erfahrung des leichten Operirens im Falle der Verödung der Meningea und der grossen Erschwerung bei mehrmaligem Einreissen des Gefässes in Fall 3 legt immer wieder den Gedanken einer präliminaren Unterbindung der Maxillaris int. nahe; denn, wie auch Krause hervorhebt, die Anastomosen der Meningea sind nicht von Belang. Es würde hiermit wenigstens einer der mehrfachen Blutungscomplicationen vorgebeugt sein. Aber sowohl die anatomischen Feststellungen Steiner's[1]) betreffs des Abganges der Meningea media, als die Verschiedenartigkeit des Verlaufes der Maxillaris interna, als endlich die nicht geringe Schwierigkeit, an sie vor Abgabe der Meningea heranzukommen, und entsprechende Versuche an der Leiche, auf die ich im weiteren Detail hier nicht eingehen will, haben mich diesen Gedanken wieder ganz aufgeben lassen.

Danach möchte man versucht sein, die präliminare Freilegung der Carotis externa, welche Fowler bereits empfohlen, erneut in Erwägung zu ziehen:

Von Krause (a. a. O.) selbst ist diesem Vorschlage entgegengetreten worden, weil er glaubt, dass es in allen Fällen noch gelänge, die Meningea zu fassen, zu ligiren oder zu tamponiren. Sollte jedoch auch nur in einem oder in wenigen Fällen die Meningeablutung die

1) R. Steiner, Langenbeck's Archiv. Bd. XLVIII. 1894.

Digitized by Google

Ursache des tödtlichen Ausgangs sein oder gewesen sein, — und ich glaube, ein Studium der bisherigen Operationscasuistik zeigt diese Thatsache in unzweideutiger Weise — so dürften doch immer erneute Versuche, diesem Theile der Blutung zuvorzukommen, gerechtfertigt sein.

Ich habe mich in neuerer Zeit siebenmal hintereinander bei Resectionen des Oberkiefers, einmal bei Entfernung eines Carcinoms an der Zungenwurzel — für beide Operationen dem Rathe Kocher's[1]) folgend — der präliminaren Unterbindung[2]) der Carotis ext. bedient und mich davon überzeugt, dass dieselbe verhältnissmässig leicht auszuführen ist, wenn man, fingerbreit unter dem Kieferwinkel eindringend, die Vena facialis communis nach vorn und unten drängt und unmittelbar über der Carotidentheilung die Externa zur Unterbindung freilegt. Nur fette Individuen können das Vorgehen etwas erschweren. Es gelingt, nothfalls mit doppelter Ligirung der Vena facialis, meist bequem, auch noch über den Abgang der Thyreoidea superior und lingualis hinauf zu gelangen und die Carotis externa oberhalb dieser zu unterbinden. N. hypoglossus und sein Ram. desc. lassen sich leicht umgehen. Zwar besteht auch dann noch die Möglichkeit, dass durch die Collateralen der Maxillares externa und int. die Meningea wieder gespeist werden könnte; es besteht ferner die Möglichkeit, dass der temporale Hautmuskelknochenlappen in seiner Ernährung beeinträchtigt werden könnte. Und doch würde ich in einem nächsten Falle vor Eröffnung des Schädels die Carotis externa freilegen, an eine breite Bandschlinge anschlingen, um sie, sowie die Meningea Schwierigkeiten macht, anziehen zu können, nach correcter Unterbindung der Meningea ev. die Bahn der Carotis externa wieder freigeben. Ja es liesse sich mit Rücksicht auf die Ernährung des Lappens für den Fall präliminarer Unterbindung der Carotis ev. der Vorschlag erwägen, dem Lappen lieber, wie es Doyen gethan, eine hintere Basis statt der unteren zu geben.

1) Kocher, Chirurgische Operationslehre. 3. Aufl.

2) Sie gestaltet die Oberkieferresection zu einem um vieles unblutigeren Act, als sonst.

Digitized by Google

XIV.

Aus der Königl. chirurgischen Universitätsklinik zu Königsberg i. Pr.
(Prof. Freiherr v. Eiselsberg).

Ueber den ätiologischen Zusammenhang zwischen Trauma und der Entwickelung von Geschwülsten.

Von
Dr. Hans Lengnick,
Volontär-Assistent der Klinik.

In dem Handbuche für allgemeine chirurgische Pathologie und Therapie von Billroth und v. Winiwarter heisst es in dem XXI. Capitel: „Geschwülste, Tumores nennt man im klinischen Sinne solche Neubildungen, welchen grösstentheils unbekannte Entstehungsursachen zu Grunde liegen."

Leider ist es bis heute nicht gelungen, irgendwelche Klarheit in Bezug auf die Aetiologie der Geschwülste zu bringen. Es bestehen unbegründete Hypothesen und Theorien über diesen Punkt, welche theils einen Fehler in der embryonalen Anlage, eine besondere Diathese oder ein Trauma als Ursache für eine Geschwulstbildung annehmen, doch hat man bisher noch keinen vollgültigen Beweis für eine dieser Annahmen gebracht.

Der älteste Vertreter für die erste Theorie ist Cohnheim[1]), welcher die Geschwulstbildung auf Unregelmässigkeiten in der embryonalen Anlage zurückführt.

Das Trauma bewirke durch wiederholte arterielle Congestionen oder entzündliche Hyperämien nur die weitere Entwickelung eines vorhandenen Geschwulstkeimes. Virchow und O. Weber halten für das Hauptmoment der Geschwulstbildung besondere örtliche Zustände, stets locale Störungen.

Aehnlicher Ansicht sind auch König, E. Ziegler, Thiersch, J. M. Pherson u. a. So leugnet Litthauer[2]) jeden Zusammenhang zwischen Verletzung und Geschwulstbildung, indem er in einem Gut-

1) Cohnheim, Vorlesungen über allgemeine Pathologie. Berlin 1877.
2) Litthauer, Vierteljahrsschr. f. gerichtliche Medicin. 1895. Bd. IX. S. 353.

Digitized by Google

achten sagt: „Die Krebskrankheit kennen wir zwar in ihrer Ursache bis jetzt nicht; das aber wissen wir, dass sie äusseren Ursachen niemals ihre Entstehung verdankt; es sind eben innere uns unbekannte Ursachen, welche die Krankheit erzeugen. Boas[1]) nimmt ebenfalls an, dass eine Geschwulst, z. B. ein Magencarcinom, nicht infolge einer Verletzung direct entstehe, sondern auf dem Boden eines bisher symptomlos verlaufenden Primäraffectes; er begründet seine Ansicht damit, dass öfters in Leichen kleine Primäraffecte gefunden würden. Ein Trauma träfe dann ein Carcinom, welches bisher nicht entwickelungsfähig war; infolge der Verletzung solle dann die Geschwulstanlage sich vergrössern. Nach seinen Ausführungen gewinnt man den Eindruck, dass nicht nur nach einem localen Trauma, also nach einem Stoss auf den Magen sich ein Magencarcinom entwickeln könne, sondern dass auch ein allgemeines Trauma ein Fall auf die Schulter, wodurch der ganze Körper erschüttert wurde, in directem Zusammenhang mit der Geschwulstbildung gebracht werden müsse.

Auch Billroth legt dem Trauma eine geringere Bedeutung bei; stets soll eine specifische Disposition des Individuums, eine Diathese, ähnlich wie eine solche zu chronischer Entzündung vorliegen.

Eine besondere Diathese, bestehend in Veränderungen des Blutes, nimmt Bierfreund[2]) in seiner Arbeit über den Hämoglobingehalt des Blutes bei chirurgischen Erkrankungen an. Er sagt nämlich: Durch das Auftreten einer abnormen Blutbeschaffenheit wäre nicht nur eine Erklärung für das abweichende Verhalten des Hämoglobingehaltes bei benignen und malignen Tumoren gefunden, sondern auch die Entstehung maligner Tumoren zu allen Lebensperioden, sowie die Umwandlung gutartiger Tumoren in bösartige in einheitlicher Weise erklärt.

Im Gegensatze zu den oben angeführten Anschauungen steht eine Reihe von Meinungen, welche das Trauma als Usache für einen Tumor annehmen.

So sagt Kühne[3]), dass die Verletzung insofern ein ätiologisches Moment für eine Geschwulst wäre, als durch dieselbe die Zellwandung zerstört würde, und die Zelle dadurch geeignet würde zur Aufnahme von seiten der gesunden Zelle, dann entwickelte sich ein embryonaler Charakter und schrankenloses atypisches Wachsthum.

Ebenso hält Bard einen Zusammenhang zwischen Trauma und Tumor für zweifellos, indem er annimmt, dass durch ersteres eine ausserordentliche Zellproliferation hervorgerufen würde.

Waldeyer nimmt an, dass auf eine Verletzung, besonders auf chronisch entzündlichen Reiz das Bindegewebe reagire; später bei narbiger Schrumpfung entstände dann eine Epithelwucherung.

---

1) Boas, Ueber die Bedeutung von Traumen für die Entwickelung von Intestinalcarcinomen mit besonderer Berücksichtigung der Unfallversicherung. Deutsche med. Wochenschrift. 1897. S. 707.

2) Bierfreund, Ueber den Hämoglobingehalt des Blutes bei chirurgischen Erkrankungen. Langenbeck's Archiv. Bd. XLI. S. 53. 1889/90.

3) Kühne, Verhandlungen internen Congresses. 1883. S. 281.

Digitized by Google

Ribbert[1]) nimmt in seiner Arbeit über die Entstehung der Geschwülste eine subepitheliale Bindegewebswucherung an, welche durch eine Verletzung hervorgerufen würde; primär wuchere das Bindegewebe und schiebe das Epithel vor sich her, welches es abschnüre.

Percivall Pott legt dem Trauma insofern eine Bedeutung für die Entwickelung einer Geschwulst bei, als er bei Beschreibung des Theer- und Paraffinkrebses annimmt, dass derselbe durch den chronisch entzündlichen Reiz, gesetzt durch die reizenden chemischen Stoffe, entstände.

Aehnlich berichtet Kühn[2]), dass bei Bergleuten Lungensarkom durch das Einathmen spitzer Staubtheilchen entstände, und Rehn[3]), dass durch den chemischen Reiz des Arsens Blasengeschwülste bei Anilinarbeitern hervorgerufen würden. Plique giebt an, dass bei Thieren, besonders bei Pferden, durch den Druck des Gebisses Lippencarcinom entstände.

Löwenthal[4]) sagt am Schlusse seiner Arbeit, über die traumatische Entstehung der Geschwülste: „Die Mehrzahl der gesammelten Fälle liefert uns genug Beweismaterial, um als sicher annehmen zu können, dass äussere Reize unstreitig zur Geschwulstbildung Anlass geben können, sei es, dass sie in der Entwickelung zurückgebliebene Zellelemente betreffen oder sonst Gewebstheile, die in ganz abnormer Weise auf äussere Einwirkungen reagiren, erregen. Damit ist auch die Richtigkeit der Behauptung anerkannt, dass das Trauma als direct ätiologisches Moment der Geschwulstbildung angesehen werden darf."

Aehnlich verbreitet sich Ziegler[5]) in seiner Zusammenstellung von malignen Tumoren, entstanden nach Trauma: „Ohne Zweifel steht neben der Erblichkeit das Trauma in ätiologischem Zusammenhange mit der Geschwulstbildung, und zwar sowohl das einmalige, als das chronische, hervorgerufen durch wiederholte grössere und kleinere Gewalteinwirkungen."

Directen Zusammenhang zwischen Verletzung und Geschwulstbildung kann man bei einer specifischen Art von Tumoren nachweisen, nämlich bei den traumatischen Epithelcysten, auf welche Reverdin zuerst hinwies.

Garré[6]) führt auch in seiner Arbeit über traumatische Epithelcysten zwei neue interessante Fälle an. Er berichtet über eine Epithel-

1) Ribbert, Ueber die Entstehung der Geschwülste. Deutsche med. Wochenschrift. 1895. Nr. 1—4.

2) Kühn, Das primäre Nierencarcinom im Kindesalter. Deutsches Archiv f. klin. Med. Bd. XVI. S. 306.

3) Rehn, Chirurgencongress. 1895.

4) Löwenthal, Ueber die traumatische Entstehung der Geschwülste. Langenbeck's Archiv. Bd. XLIX. 1894.

5) Ziegler, Ueber Beziehungen der Traumen zu den malignen Geschwülsten. Münchener med. Wochenschr. 1895. S. 621.

6) Garré, Ueber traumatische Epithelcysten. Correspondenzbl. d. allgem. Mecklenb. Aerztevereins. Nr. 163—164.

Digitized by Google

cyste der Hohlhand, in der sich eine Dornspitze fand, und eine grosse Epithelcyste der Unterlippe nach einem Schniss. Aehnliche Fälle berichtet Blumberg[1]), E. Martin[2]), Woerz[3]) und Wegner.[4]) Sehr interessant sind die Fälle, die E. Martin mittheilt. Er sah nach der üblichen Operation des eingewachsenen Nagels zweimal Epithelcysten an den Zehen sich entwickeln. Er glaubt, dass diese Cysten sich aus zurückgelassenen Resten des Nagelbettes entwickelt haben, über denen die Wundfläche der Sectionsstelle p. pr. verheilt ist; er stellt deshalb diese Cysten in die Gruppe der traumatischen Epithelcysten nach Garré.

Fricke[5]) giebt in seiner Arbeit zur Statistik des Lippenkrebses als Ursache für letzteren das chronisch recidivirende Trauma an. Dasselbe bestände darin, dass Landleute, bei welchen der Lippenkrebs am häufigsten vorkäme, jeder Witterung sich aussetzten, wodurch leicht Rhagaden entständen, die Anlass zu Carcinombildung geben; ebenso kann die Gewohnheit der Landleute sich selbst zu rasiren, und zwar in grossen Zwischenräumen, wodurch leicht Verletzungen entstehen, einen Reiz zur Carcinomentwickelung abgeben.

Ueber den Werth von Statistiken, resp. Berichten von einzelnen Fällen von Geschwülsten nach Verletzung, sowie über die Beurtheilung der Frage, ob der Unfall mit der Geschwulst in Zusammenhang gebracht werden kann, und nach welcher Zeit, lassen sich folgende Verfasser aus.

Schimmelbusch[6]) sagt in seiner nach seinem Tode herausgegebenen Arbeit „zur Aetiologie der Geschwülste vom klinischen Standpunkt“ bei Beleuchtung der Löwenthal'schen Statistik: „Bei der in der Zeit des Unfallversicherungsgesetzes ungemein wichtigen Frage nach der traumatischen Aetiologie von Neubildungen handelt es sich wesentlich darum, ob ein Trauma, ohne langwierige Störungen vorher erzeugt zu haben, direct aus einem vorher gesunden Gewebe heraus einen Tumor entstehen lassen kann. Ob z. B. ein Carcinom der Brustdrüse sich nach einer Contusion der Brust, ein Sarkom der Tibia sich nach einem Stoss gegen das Schienbein entwickeln kann, selbst wenn zunächst durch die Verletzung irgendwie erhebliche locale Schädigungen nicht hervorgerufen wurden. Ob Löwenthal mit seinem reichen Material den Beweis für

1) Blumberg, Ueber sogenannte traumatische Epithelcysten. Deutsche Zeitschrift f. Chirurgie. Bd. XXXVIII. 1894.

2) Martin, Beitrag zur Lehre von den traumatischen Epithelcysten. Deutsche Zeitschrift f. Chirurgie. Bd. XLIII. 1896.

3) Woerz, Ueber traumatische Epithelcysten. Beitr. z. klin. Chirurgie. Bd. XVIII.

4) Wegner, Beitrag zur Lehre von den traumatischen Epithelcysten. Deutsche Zeitschrift f. Chirurgie. 1899.

5) Fricke, Beiträge zur Statistik des Lippenkrebses. Deutsche Zeitschr. f. Chirurgie. 1899.

6) Schimmelbusch, O., Zur Aetiologie der Geschwülste vom klinischen Standpunkte. Ergebn. d. allgem. patholog. Morpholog. u. Physiolog. d. Menschen u. d. Thiere. O. Lubarsch und R. Ostertag. 1895.

Digitized by Google

diesen Zusammenhang zu erbringen vermocht hat, muss wohl bezweifelt werden. Bei der Durchsicht der zahlreichen auszugsweise mitgetheilten Krankengeschichten findet man ja allerdings einige, in welchen der supponirte directe Zusammenhang von Geschwulst und Trauma recht evident in Erscheinung tritt, aber in der weitaus grössten Anzahl dürfte er ein recht lockerer, und in nicht wenigen geradezu unwahrscheinlich sein. Wenn es sich um den Nachweis so wichtiger und oft angezweifelter Beziehungen handelt, darf man sich mit vagen Angaben der Kranken nicht begnügen. Zu solchen aber muss man es rechnen, wenn als ursächliches Moment mitgetheilt wird, dass ein Patient mit einem Oberarmsarkom unbestimmte Zeit vor dessen Bemerken in die Haut gezwickt wurde, oder wenn man verzeichnet findet, dass ein Kranker mit Lippenkrebs früher einmal zu heissen Caffee getrunken oder vor $^3/_4$ Jahren aus Versehen die Cigarre mit dem glimmenden Ende in den Mund gesteckt und sich die Lippen etwas verbrannt hat. Eine kleine Anzahl kritisch wohl geprüfter Krankenbeobachtungen dürfte zur Klärung der Verhältnisse zwischen Trauma und Geschwulst mehr beitragen, als eine solche mehr durch Quantität als Qualität der einzelnen Fälle ausgezeichnete Statistik."

Genauere Angaben über die Bestimmungen, welche für den Zusammenhang zwischen Verletzung und Geschwulst als maassgebend zu betrachten sind, finden wir bei Thiem[1]) in seinem Handbuch der Unfallerkrankungen. Thiem sagt: „Das Trauma kann direct niemals zur Geschwulstbildung anregen, der Bluterguss beim Knochenbruch niemals einen geeigneten Mutterboden für die Sarkomzelle abgeben; vielmehr wäre der Reiz, sei es der Entzündungs- oder Regenerationsreiz, welcher der Verletzung folgt, dasjenige, was die Geschwulstbildung begünstige. Es wird daher niemals eine Geschwulst unmittelbar einer Verletzung folgen können. Bezüglich der Zeit, fährt Verfasser fort, muss man daran festhalten, dass eine zu rasche Entwickelung — unter 6 Wochen — einer Krebsgeschwulst gegen die traumatische Entstehung spricht und nur den Schluss eines durch die Verletzung bedingten rascheren Wachsthums zulässt, was ja an sich bei der Beurtheilung der Unfallverletzungsfolgen genügen würde, um Entschädigungsansprüche des Verletzten zu begründen. Thiem giebt weiter als Bedingungen für die Annahme eines ursächlichen Zusammenhanges zwischen Verletzung und Geschwulstbildung an: Entstehung an der Stelle der Einwirkung des Traumas und eine Brücke von Erscheinungen bis zum Ausbruch der Erkrankung, die ihren ursächlichen Zusammenhang mit der Verletzung auch in zeitlicher Beziehung begreiflich und wahrscheinlich erscheinen lassen. Als solche Brückenerscheinungen würden zu nennen sein: Sofort nach der Verletzung Schmerz, Anschwellung (die nach einiger Zeit wieder zurückgehen kann), Zeichen eines Blutergusses unter die Haut, Knötchenbildung oder diffuse Verhärtung beim Brustkrebs, die häufig so frühzeitige Einziehung der Warze und Anschwellung der Achseldrüsen, bei behaupteter offener Verletzung die Narbe, oder fortdauernde Eiterung. Ein Stoss gegen die Warze, der zunächst weder Anschwellung, noch Schmerzen zur Folge gehabt hat, ist gewiss nicht Schuld an einem 2 Jahre später auftreten-

1) Thiem, Handbuch der Unfallerkrankungen. 1898.

Digitized by Google

den Krebs. Diesen Zeitraum, wenn nicht besondere Umstände eine Verlängerung der Frist erheischen, möchte ich auch als die Zeit bezeichnen, innerhalb welcher spätestens im allgemeinen nach Einwirkung einer stumpfen Gewalt die Erscheinungen der Geschwulstbildung vorhanden sein müssen. Ausnahmen werden auch hier vorkommen, namentlich, wenn es sich um offene Verletzungen mit Eiterung oder Narbenbildung handelt. Für den Zusammenhang zwischen Trauma und Entstehung eines Sarkoms giebt Thiem auch an, dass hier weit öfter eine einmalige Verletzung die Ursache zur Entwickelung abgeben kann, obwohl auch hier chronische Reize in Frage kommen. Die Entstehung der Sarkome pflegt auch viel rascher zu erfolgen, als die der Carcinome, und Thiem warnt davor, die untere Grenze zu niedrig zu ziehen. Vor Ablauf der 3. Woche könne man ein ausgebildetes Sarkom nicht auf den Unfall schieben. Die Grenze nach oben hin will Thiem nicht über 2 Jahre verlängert wissen, wenn nicht innerhalb dieser Zeit Erscheinungen vorhanden sind, welche auf die Geschwulstbildung deuten."

Endlich sagt Ribbert[1]) in seiner 1898 erschienenen Abhandlung: „In wie weit können Neubildungen auf traumatische Einflüsse zurückgeführt werden", dass ein absolut einwandsfreier Beweis für den causalen Zusammenhang zwischen Trauma und Tumor noch nicht erbracht sei, dass aber die Möglichkeit eines solchen unbedingt zugegeben werden müsse und sich auch mit den theoretischen Anschauungen über die Geschwulstbildung vereinen lasse. Ueberzeugender als die bisher gebrachten Statistiken sei die genaue Beobachtung einzelner Fälle. Was die bisherigen Ansichten über die Art des Zustandekommens der Zellwucherung betrifft, so will Verfasser von der nothwendigen Disposition der getroffenen Zellen nichts wissen. Seine Ansicht ist folgende: durch irgend einen traumatischen Insult werden grössere oder kleinere Zellcomplexe aus ihrem Gewebszusammenhang mehr oder weniger gelockert, dadurch gewissermaassen der physiologischen Proliferationscontrole entzogen, und ohne ihre Qualität verändert zu haben, kann nun die einzelne Zelle einen dauernden Theilungsprocess beginnen. Bedingung ist natürlich, dass die gelockerten oder gelösten Theile in genügender Ernährung bleiben; und in dieser freigewordenen Wachsthumsenergie und in der dadurch bedingten Verdrängung der normalen Gewebszellen, welche durch ihre Einfügung in das normale Gewebe in ihrer Proliferation gebunden sind, besteht der Begriff der Malignität", nicht in der Erwerbung specifischer zerstörender Eigenschaften. Ribbert verlangt wie Thiem den Nachweis einer einigermaassen deutlichen räumlichen Beziehung zwischen Trauma und Neubildung, ehe letztere als traumatische angesehen werden kann.

Die Strömung der allerjüngsten Zeit drängt immer mehr zu der Ansicht hin, dass die Verletzung doch eine grössere Rolle bei der Geschwulstentstehung hätte, als bisher angenommen wurde.[2]) Zu-

1) Ribbert, In wieweit können Neubildungen auf traumatische Einflüsse zurückgeführt werden. Centralblatt f. Chirurgie. 1898. Nr. 48.

2) Während des diesjährigen Chirurgencongresses erging ein Aufruf zur Sammelforschung über den Zusammenhang zwischen Trauma und Tumor.

Digitized by Google

dem ist diese Frage von besonderer actueller Wichtigkeit, weil die so vielfach zu begutachtenden Unfallverletzten geneigt sind, die Verletzung als Ursache der Geschwulst anzusehen.

Auf Anregung meiner hochverehrten Chefs des Herrn Professors Dr. Freiherrn v. Eiselsberg unternahm ich es, die in der Königlichen chirurgischen Klinik zu Königsberg behandelten Fälle von malignen Neubildungen auf ihren Zusammenhang mit einer Verletzung zu untersuchen. Es waren Krankengeschichten über 579 bösartige Geschwülste vorhanden, denen mikroskopisch anatomische Befunde, theils vom hiesigen pathologischen Institut herrührend, theils in der Klinik selbst gestellt, beigefügt waren.[1])

Von diesen 579 Fällen war nach Ausschluss von Mammacarcinomen (von denen ich nur einen Fall mit ganz präciser Angabe nahm) bei 31 angegeben worden, dass die Geschwulst infolge einer Verletzung entstanden wäre. In Folgendem will ich diese 31 Fälle derart ordnen, dass zuerst Fälle ohne jede Wahrscheinlichkeit, dann Fälle mit einiger, zuletzt Fälle mit Wahrscheinlichkeit für einen Zusammenhang zwischen Trauma und Tumor angeführt werden.

A. Fälle, bei welchen das Trauma wahrscheinlich nicht mit dem Tumor in Zusammenhang gebracht werden kann, oder wo die Wahrscheinlichkeit gering ist.

Fall 1. 40 jähriger Mann empfindet beim Heben einer schweren Last plötzlich einen brennenden Schmerz im Unterleibe. Nach 5 Monaten, am 10. August 1892, Aufnahme in die Klinik mit einem inoperablen Carcinoma recti.

Hier ist höchst wahrscheinlich der Tumor das Primäre, während das Trauma, bestehend im Heben der schweren Last erst secundär gefolgt ist.

Fall 2. 45 jähriger Mann leidet seit seiner Jugend an einer Unterschenkelnekrose, welche niemals ordentlich behandelt, geschweige denn operirt worden ist. Seit einigen Monaten soll an einer Stelle des erkrankten linken Unterschenkels sich ein Gewächs gebildet haben. Bei der Aufnahme in die Klinik am 13. Juni 1892 handelte es sich um ein ausgedehntes Carcinoma cruris. Am 18. Juni Amputatio cruris, am 3. Juli 1892 wird Patient geheilt entlassen.

1) Befremdend mag es scheinen, dass bei dem ausserordentlich grossen, jährlichen Krankenmaterial nicht mehr Fälle zusammengestellt werden konnten. Der Grund ist darin zu suchen, dass ein grosser Theil der Journale bis zum Jahrgang 1895/96 von den betreffenden Herren Directoren bei ihrem Weggange von Königsberg auch mitgenommen wurden, so dass eine vollständige Verwerthung des Krankenmateriales bis 1896 nicht stattfinden konnte.

Digitized by Google

Wenn auch von einzelnen Autoren (Volkmann) eine Unterschenkelnekrose als chronisches Trauma aufgefasst wird, so möchte ich doch wegen der unendlich langen Dauer dieser Nekrose und des unklaren Zusammenhanges nicht mit Wahrscheinlichkeit annehmen, dass sich das Carcinom infolge der Nekrose entwickelt hat.

Fall 3. 48jähriger Mann erlitt vor 5 Monaten einen Bruch des linken Unterschenkels durch Fall. Derselbe heilte trotz Schienenbehandlung nicht; dagegen bildete sich an der Bruchstelle eine Geschwulst, welche rasch wuchs. Bei der Aufnahme am 7. August 1897 handelte es sich um Sarcoma femoris. Am 11. August Amputatio femoris, am 24. September 1897 wurde Patient geheilt entlassen.

Die Fractur kann in diesem Falle auch erst infolge des Tumors entstanden sein, weshalb der Zusammenhang zwischen Tumor und Trauma zweifelhaft erscheint.

Fall 4. 32jähriger Mann bemerkte vor 2 Jahren eine kleine Geschwulst an der Unterlippe. Vor 1 Jahr fiel ihm 1 Sack mit Kartoffeln gegen das Kinn und den Mund. Nach diesem Unfall soll sich die Geschwulst vergrössert haben. Bei der Aufnahme am 12. März 1898 handelte es sich um Carcinoma lab. inf. Am 15. März Keilexcision, am 23. März 1898 wird Patient geheilt entlassen.

In diesem Falle ist der Tumor das Primäre, entstanden ohne nachweisbares Trauma, vielleicht ist sein Wachsthum durch die Verletzung gefördert.

Fall 5. 50jähriger Mann leidet seit 37 Jahren an Eiterungen in der linken Kniegegend, angeblich infolge einer complicirten Fractur. 6 Monate vor der Aufnahme hat sich die Eiterung über die Haut des linken Beines weiter verbreitet. Bei der Aufnahme am 14. Juni 1898 handelte es sich um ein Hautcarcinom am linken Knie mit Metastasen in den Leistendrüsen. Am 18. Juni 1898 Amputatio femoris und Exstirpation der Leistendrüsen; am 9. Juli 1898 wurde Patient geheilt entlassen.

Eine 37 Jahre lange Eiterung als Ursache für die Carcinombildung anzusehen, erscheint nicht mehr in den Grenzen der Wahrscheinlichkeit zu liegen.

Fall 6. 50jähriger Mann erhielt vor 10 Jahren einen Schlag gegen die Nase, wodurch auf derselben eine Wunde entstand. Letztere ist trotz Salbenbehandlung niemals ganz zugeheilt. Vor einigen Monaten fing die wunde Stelle an, sich zu vergrössern. Bei der Aufnahme am 20. October 1898 handelte es sich um ein markstückgrosses Epithelialcarcinom. Am 25. October 1898 Exstirpation und Transplantation; am 5. November 1898 wurde Patient mit kleiner granulirender Wunde entlassen.

Hier gilt dasselbe wie von Fall 5.

Fall 7. 62jähriger Mann verletzte sich vor $2^1/_2$ Jahren den rechten Fussrücken beim Holzfällen im Walde. Die Wunde heilte trotz

Digitized by Google

Salben- und Bäderbehandlung nicht zu. Seit einigen Monaten entstand an der Verletzungsstelle eine Geschwulst. Bei der Aufnahme am 20. December 1898 handelte es sich um Sarcoma pedis dextr. mit Metastasen am Unterschenkel. Am 26. December 1898 Exarticulatio femoris dextri; am 14. Januar 1899 wurde Patient geheilt entlassen.

In diesem Falle wäre es nicht ganz unwahrscheinlich, dass sich die Geschwulstentwickelung in directem Zusammenhange mit dem Trauma vollzogen hat.

B. Fälle, in denen mit einiger Wahrscheinlichkeit ein directer, ätiologischer Zusammenhang zwischen Trauma und Tumor besteht.

a) Mit einmaligem Trauma.

Fall 8. 35jährige Frau verstauchte sich vor 4 Jahren bei einem Sprunge das rechte Kniegelenk. Seit dieser Zeit bestehen andauernd Schmerzen im rechten Knie, welches allmählich an Umfang zunahm. Seit einigen Monaten zog sich das Kniegelenk derart zusammen, dass Patientin gezwungen war, sich auf Krücken fortzubewegen. Bei der Aufnahme am 18. Juni 1894 handelte es sich um Osteosarcoma genu. dextr. Das rechte Kniegelenk stand in rechtwinkliger Ankylose. Am 22. Juni 1894 Amputatio femoris; am 21. Juli 1894 wurde Patientin geheilt entlassen.

Mit einiger Wahrscheinlichkeit lässt sich die Geschwulstbildung mit dem unglücklichen Sprunge in directen Zusammenhang bringen, besonders da seit der Verletzung unausgesetzt Schmerzen in dem betroffenen Gelenk bestanden haben.

Fall 9. 40jährige Frau liess sich vor 3 Jahren einen unteren Backzahn auf der linken Seite von einer Hebamme ziehen, wonach die Zunge an der Stelle des gezogenen Zahnes stark anschwoll und sehr schmerzte. Aus dieser Stelle erfolgten später öfters Blutungen mit Abgang von Gewebsfetzen; im Jahre 1893 soll dieser Zustand am ärgsten gewesen sein. Bei der Aufnahme am 20. April 1896 handelte es sich um ein Angiosarcoma linguae. Am 24. April 1896 Exstirpatio tumoris; am 7. Mai 1896 wurde Patientin geheilt entlassen.

Falls das Angiosarkom noch nicht bestand, wovon in der Anamnese nichts erwähnt ist, so ist mit einiger Wahrscheinlichkeit anzunehmen, dass bei der Zahnextraction die Zunge verletzt wurde; als Folge kann sich dann das Angiosarkom entwickelt haben.

Fall 10. 18jähriger Bursche übertrat sich vor $1^1/_2$ Jahren den rechten Fuss. Nach einigen Wochen bildete sich am inneren Knöchel des verletzten Fusses eine Anschwellung, welche allmählich zunahm. Bei der Aufnahme am 16. Juli 1896 handelte es sich um ein Riesenzellensarkom des rechten Talus. Am 23. Juli 1896 Resectio tali et capitis calcanei; der Fuss wird in Spitzfussstellung eingegypst. Nach reactionsloser Heilung wurde Patient am 4. September 1896 geheilt entlassen.

Digitized by Google

Mit einiger Wahrscheinlichkeit lässt sich in diesem Falle ein directer Zusammenhang zwischen Tumor und Trauma annehmen.

b) Mit wiederholtem, bezw. chronisch recidivirendem Trauma.

Fall 11. 42jähriger Mann erlitt vor 17 Jahren durch Stoss mit der Wagendeichsel eine grosse Weichtheilwunde am rechten Oberschenkel. Dieselbe heilte niemals ganz zu, insbesondere wurde ihre Heilung durch den fortwährenden Reiz, welcher durch die Beinkleider ausgeübt wurde, stets hintangehalten. Patient will ohne, resp. mit schlecht sitzendem Verbande seiner Thätigkeit als Hirt nachgegangen sein. Seit 1/2 Jahr wuchs aus der alten Wunde eine Geschwulst, welche sich rasch vergrösserte. Bei der Aufnahme am 25. Mai 1878 handelte es sich um ein Sarcoma femoris mit secundären atypischen Epithelwucherungen und Schwellung der rechtsseitigen Leistendrüsen. Am 6. Juni 1878 Amputatio subtrochanterica femoris dextr. mit Ausräumung der Inguinaldrüsen rechts. Nach Wundheilung p. sec. wurde Patient am 31. Juli 1878 mit auf der rechten Seite stark infiltrirten Inguinaldrüsen entlassen. Es lag der Verdacht auf Recidiv sehr nahe.

Mit einiger Wahrscheinlichkeit kann angenommen werden, dass der Tumor sich infolge des chronisch recidivirenden Reizes auf dem prädisponirten Boden der Wundfläche entwickelt hat.

Fall 12. 50jähriger Mann stiess vor 2 Jahren mit der Kante des linken Schienbeines heftig gegen einen Holzklotz. Die Haut wurde dadurch in Grösse eines Thalers abgestossen. Die Wunde heilte nie ganz zu. Vor 3 Monaten fiel Patient und schlug mit derselben wunden Stelle heftig auf. Nach diesem Unfall erhob sich allmählich aus der Wunde eine kleine Geschwulst, welche langsam wuchs. Bei der Aufnahme am 24. Januar 1890 handelte es sich um ein Plattenepithelcarcinom cruris sinistr. Am 29. Januar 1890 Amputatio femor. sinistr.; am 21. Februar 1890 wurde Patient geheilt entlassen.

Mit einiger Wahrscheinlichkeit muss angenommen werden, dass sich die Geschwulst in directem Zusammenhange mit der 2. Verletzung auf dem prädisponirten Grunde der alten Wundfläche entwickelt hat.

Fall 13. 47jähriger Mann pflegte eine Warze, welche er seit seiner Jugend auf der linken Wange besass, abzureissen. Vor 4 Monaten bemerkte er plötzlich eine Vergrösserung der Warze, welche zunahm. Bei der Aufnahme am 21. November 1896 handelte es sich um ein nicht ausgedehntes, melanotisches Sarcoma faciei. Während seines klinischen Aufenthaltes trat spontan Erysipelas faciei hinzu, wonach die Geschwulst sich bedeutend verkleinert hatte. Patient wurde mit Rücksicht auf das Erysipel am 20. December 1896 entlassen, ohne dass eine Operation vorgenommen war.

Mit einiger Wahrscheinlichkeit muss angenommen werden, dass der Tumor infolge des chronisch recidivirenden Reizes, gesetzt durch

Digitized by Google

wiederholtes Abreissen der Warze auf dem prädisponirten Gewebe der Warze sich entwickelt hat.

Fall 14. 48jähriger Mann hat eine Warze, welche seit seiner Jugend auf der rechten Wange sass, immer wieder seit 5 Jahren abgekratzt. Seit einem Jahr bemerkt er eine starke Vergrösserung der misshandelten Warze. Bei der Aufnahme am 11. Januar 1897 handelte es sich um ein alveolärmelanotisches Sarkom an der rechten Wange. Mehrfach will Patient vor seiner Aufnahme Gesichtsrose durchgemacht haben; im letzten Jahre ohne dass er eine Verkleinerung der Geschwulst bemerkte. In der Klinik selbst trat Erysipel nicht hinzu. Am 15. Januar 1897 Exstirpatio tumoris; am 2. Februar 1897 wurde Patient geheilt entlassen.

Hier gilt dasselbe wie von Fall 13.

Fall 15. 64jähriger Landmann will stark geraucht haben. Vor 2 Jahren kratzte er eine kleine Acnepustel an der Unterlippe wiederholt auf. Nach einiger Zeit bildete sich an dieser Stelle ein Geschwür, welches langsam sich über die Umgebung erhob. Bei der Aufnahme am 26. Februar 1897 handelte es sich um ein ausgedehntes, fast die ganze linke Hälfte der Unterlippe einnehmendes Carcinoma labii infer. Am 2. März 1897 wurde die Abtragung der Unterlippe und Deckung des Defectes durch die Visirlappenplastik ausgeführt; am 16. März 1897 wurde Patient geheilt entlassen.

Mit einiger Wahrscheinlichkeit muss angenommen werden, dass infolge des chronisch recidivirenden Reizes bei einem Landbewohner, der jeder Witterung ausgesetzt war, der sich wahrscheinlich selbst in Zwischenräumen von 8 Tagen rasirte und dazu noch starker Raucher ist, der Tumor sich entwickelt hat.

Fall 16. 63jähriger Mann ist starker Raucher. Besonders bevorzugt hat er kurze Pfeife mit hartem Mundstück. Im Herbst 1894 zeigte sich an der linken Zungenseite ein kleiner Riss, dessen Ränder sich bald verdickten. Im Juni 1895 wurde auswärts eine kleine Geschwulst aus der linken Zungenhälfte herausgenommen. Bei der Aufnahme am 10. November 1896 handelte es sich um ein ausgedehntes Carcinoma linguae recidiv. Am 19. November 1897 wurde nach Ligatur der Art. lingual. sinistr. der Tumor exstirpirt. 2 Tage nach der Operation trat starke Nachblutung ein. Wegen Glottisödem musste am 21. November die Tracheotomia sup. ausgeführt werden. Starke Eiterung der Operations- und Tracheotomiewunde, Pneumonie; am 25. November 1897 Exitus.

Mit einiger Wahrscheinlichkeit muss angenommen werden, dass durch das scharfe, harte Mundstück der Pfeife, welche wahrscheinlich stets im linken Mundwinkel getragen wurde, ein chronischer Reiz bei einem starken Raucher ausgeübt wurde, wodurch der Tumor sich in directem Anschlusse entwickelte.

Fall 17. 80jähriger Landmann (Hirt) hat sich vor 20 Jahren einen Furunkel an der Unterlippe selbst aufgeschnitten und ihn dann

Digitized by Google

mit Pferdedung behandelt. Nach einigen Monaten entwickelte sich an der Stelle des Schnittes eine Geschwulst, welche langsam wuchs. Bei der Aufnahme am 15. Januar 1898 handelte es sich um ein inoperabeles Carcinoma labii inferioris et mandibulae. Patient wurde mit Rücksicht auf sein hohes Alter und den Umfang des Tumors ohne Versuch einer Operation entlassen.

Mit einiger Wahrscheinlichkeit lässt sich annehmen, dass bei einem Landmanne, der jeder Witterung ausgesetzt ist, sich die Geschwulst in directem Zusammenhange mit der Verletzung und Misshandlung der Wunde entwickelt hat.

Fall 18. 55jähriger Mann leidet seit vielen Jahren an einem rechtsseitigen Wasserbruch. Viermal wurde derselbe im Laufe der Jahre abgelassen, ohne dass nachher eine andere Erscheinung an den Tag trat als die allmähliche Wiederkehr des alten Leidens. Vor 10 Monaten wurde der Wasserbruch wiederum abgelassen und nach der Entleerung Acid. carbol. in unbekannter Verdünnung eingespritzt. Einige Wochen nach diesem Eingriff bemerkte Patient eine Vergrösserung des Hodens selbst. Da dieselbe immer stärker wurde, so liess Patient sich am 26. November 1896 aufnehmen. Es handelte sich um Sarcoma testis dextr. Hoden auf Hühnereigrösse verdickt, fühlt sich höckerig an. Am 30. November wurde die Semicastration ausgeführt. Nach anfänglicher Eiterung heilte schliesslich die Wunde. Patient wurde am 21. December 1896 mit Verdacht auf Recidiv in den Drüsen entlassen.

Mit einiger Wahrscheinlichkeit muss angenommen werden, dass die Geschwulst sich in directem Zusammenhange mit der letzten Punktion und der Carbolsäureeinspritzung entwickelt hat. Vielleicht kann auch angenommen werden, dass durch die wiederholten Punktionen ein chronisch recidivirender Reiz ausgeübt wurde. Es bleibt noch die Möglichkeit, dass der Hoden selbst bei der letzten Punktion verletzt wurde; an dem entnommenen Testis konnte eine Verletzung nicht mehr festgestellt werden.

Fall 19. 20jähriges Mädchen machte vor 2½ Jahren die Influenza durch und leidet seitdem an Schmerzen in der linken Hüftbeuge. Vor 5 Monaten erhielt sie einen heftigen Stockschlag in die linke Hüftbeugegegend. 2 Tage nach dieser Misshandlung traten starke Schmerzen in der betroffenen Gegend auf. Nach einigen Wochen bemerkte Patientin an der Schlagstelle eine Geschwulst, welche rasch wuchs. Bei der Aufnahme am 5. Mai 1897 handelte es sich um ein faustgrosses Sarkom in inguine sinistr. Am 8. Mai 1897 wurde die Geschwulst entfernt; am 31. Mai 1897 Patientin geheilt entlassen.

Ausgeschlossen, dass das Sarkom sich im Anschluss an die Influenza entwickelte, wofür keine Anhaltspunkte, als die Schmerzen allein sprechen, muss mit einiger Wahrscheinlichkeit angenommen werden, dass die Geschwulst in directem Zusammenhange mit der Verletzung sich entwickelt hat.

Digitized by Google

C. Fälle, bei welchen mit Wahrscheinlichkeit angenommen werden kann, dass ein directer ätiologischer Zusammenhang zwischen Trauma und Tumor bestehe.

Fall 20. 69jähr. Mann schlug vor 7 Monaten mit der linken Wange heftig auf ein Stück Holz. An der Aufschlagstelle bemerkte er nach einigen Monaten ein Knötchen, welches sich allmählich vergrösserte. Bei der Aufnahme, am 22. Februar 1890, handelte es sich um ein Plattenepithelcarcinoma oris. Am 5. März 1890 Entfernung des Tumors; am 29. März 1890 wurde Patient geheilt entlassen.

Falls der Tumor nicht bereits bei der Verletzung vorhanden war, muss man annehmen, dass er sich in directem Anschlusse an das Trauma entwickelt hat.

Fall 21. 11jähr. Mädchen liess sich vor 2 Monaten einen oberen Backzahn auf der rechten Seite ziehen. Seitdem bestehen heftige Schmerzen an der Extractionsstelle, auch ist die Stelle am Oberkiefer andauernd geschwollen. Bei der Aufnahme am 17. Juli 1894 handelte es sich um ein Osteosarkom (Epulis). Am 20. Juli 1894 Exstirpation des Tumors mit partieller Resection des Oberkiefers; am 25. Juli 1894 wurde Patientin geheilt entlassen.

Fall 22. 30jähriger Mann fiel vor 3 Monaten, einen schweren Balken tragend, hin, wobei der Baumstamm ihn befiel. Mit der rechten Hüfte kam er auf einen Stangenhaufen zu liegen. Unmittelbar nach dem Unfall empfand Patient heftige Schmerzen. Nach einigen Wochen will Patient eine Geschwulst an der rechten Hüfte, gerade an der Aufschlagstelle bemerkt haben. Bei der Aufnahme am 30. Mai 1895 handelte es sich um Sarcoma pelvis inoperabile mit Metastasen im kleinen Becken und am rechten Oberschenkel. Patient wurde am 5. Juni 1895 ungeheilt entlassen.

Falls der Tumor nicht schon bei dem Unfall bestanden hatte, liegt die Wahrscheinlichkeit vor, dass derselbe in directem Zusammenhange mit dem Trauma entstanden ist.

Fall 23. 39jähriger Mann erhielt vor 3 Monaten von einer Kuh einen Stoss vor den Unterleib. Einige Zeit darauf bemerkte er Blut im Urin. 2 Monate nach der Verletzung gingen Stücke mit dem Urin ab. Bei der Aufnahme, am 7. Juni 1896, handelte es sich um einen gallertigen Tumor vesicae, welcher die Urethramündung umgab und die linke Seite der Blase einnahm, die Einmündung des linken Ureters umfassend. Am 9. April 1896 Sectio alta, Exstirpatio tumoris. Cauterisation der Wundfläche. Langsame, doch völlige Heilung. Am 5. Juni 1896 wurde Patient gebessert entlassen.

Fall 24. 59jähriger Waldarbeiter wurde vor 9 Monaten beim Holzfällen von einem fallenden Baume heftig an der rechten Schulter getroffen. Seit dieser Zeit empfindet er heftige Schmerzen im Rücken und in der rechten Seite. Bei der Aufnahme, am 31. August 1896, handelte es sich um Sarcoma costarum mit Betheiligung des Pleuraraumes. Pa-

Digitized by Google

tient wurde, da der Tumor sich als inoperabel herausstellte, ohne Operation am 4. September 1896 entlassen.

Fall 25. 13jähriger Knabe fiel vor 3 Monaten von einer Treppe ca. 1 m hoch auf das rechte Knie. Einige Wochen darauf bildete sich eine kleine Geschwulst an der Aufschlagstelle, welche rasch wuchs. Bei der Aufnahme am 7. September 1896 handelte es sich um Sarcoma femoris. Am 9. September 1896 wurde der Oberschenkel abgenommen. Nach reactionsloser Heilung wurde Patient am 17. November 1896 mit Schädelmetastasen entlassen.

Falls der Tumor nicht auch bereits bei der Verletzung bestand, so muss angenommen werden, dass er sich in directem Anschluss an das Trauma entwickelt hat.

Fall 26. 53jährige Frau erhielt vor 3 Jahren beim Melken einen heftigen Stoss mit dem Horn von einer Kuh gegen den rechten Oberschenkel, ohne dass eine Wunde gesetzt wurde. Einige Wochen nach der Verletzung, während welcher Patientin stets Schmerzen hatte, bemerkte sie an der Stelle des Schlages eine Verdickung, welche immer stärker wurde. Bei der Aufnahme am 20. Januar 1897 handelte es sich um Sarcoma femor. dextr. Am 24. Januar 1897 wurde der Oberschenkel enucleïrt. Am 1. Februar 1897 Exitus an Sepsis.

Fall 27. 19jähriges Mädchen erhielt vor $1\frac{1}{2}$ Jahren am 18. Mai 1895 einen heftigen Schlag mit einem Stock in der Gegend des rechten Unterkiefers. Seit dieser Verletzung bestehen Schmerzen in demselben. Nach einigen Wochen bemerkte Patientin ein kleines, rothes Knötchen am rechten Unterkiefer, welches sich allmählich vergrösserte. Bei der Aufnahme am 1. Februar 1897 handelte es sich um Fibrosarcoma mandibulae dextr. Am 5. Februar Enucleatio mandibulae dextr. Nach reactionsloser Heilung wurde Patientin am 23. Februar 1897 geheilt entlassen.

Fall 28. 38jährige Frau drückte sich im Juni 1897 eine Stelle der rechten Brust dicht unterhalb der Mammilla mit einer Corsetstange. Nach 14 Tagen bildete sich an dieser Stelle eine Einziehung. Nach einigen Monaten fühlte die Frau rings um die Einziehung Verhärtungen. Bei der Aufnahme am 20. November 1898 handelte es sich um Carcinoma mammae et adenofibroma. Die ganze Drüse war derb infiltrirt, nur am inneren unteren Quadranten befand sich eine Pflaumengrosse Knolle.

Am 25. November 1898 Amputatio mammae mit Ausräumung der Achseldrüsen. Nach reactionsloser Heilung wurde Patientin am 11. December 1898 geheilt entlassen.

Fall 29. 55jähriger, bis dahin gesunder Mann fiel im November 1895 infolge Leiterbruchs von einer Leiter auf gefrorenen Boden, so dass er auf die Leiter zu liegen kam. Bei dem Fall, dessen Höhe nicht angegeben ist, schlug er sich die rechte Schulter, die Innenseiten der Kniee und die Geschlechtstheile. Nach der Verletzung lag Patient 3 Monate fest zu Bett. Nach dieser Zeit bemerkte er eine leichte Vergrösserung des rechten Hodens, welche allmählich zunahm.

Digitized by Google

Bei der Aufnahme am 7. Januar 1897 handelte es sich um eine pralle faustgrosse Hydrocele testis dextr. Am 13. Januar 1897 wurde die Radicaloperation unternommen; bei derselben zeigte sich der Hoden in einen knolligen, höckrigen Tumor verwandelt, weshalb die Semicastration angeschlossen wurde. Die mikroskopische Untersuchung ergab Sarcoma testis. Nach reactionslosem Verlauf wurde Patient am 29. Januar 1898 geheilt entlassen.

Fall 30. 12jähriges Mädchen fiel vor 3 Monaten auf die linke Hüfte. Die Art des Falles ist nicht angegeben. Nach diesem Sturz empfand Patientin Schmerzen in der Hüfte, welche nicht nachliessen. Patientin hinkte infolgedessen stark. Nach einigen Wochen bemerkte Patientin eine Verdickung dicht unterhalb der Aufschlagsstelle. Bei der Aufnahme am 6. Juni 1898 handelte es sich um Sarcoma femoris sinistr. Am 10. Juni 1898 Enucleatio femoris; am 25. Juni 1898 wurde Patientin geheilt entlassen.

Fall 31. 30jähriger Mann erlitt am 29. März 1898 dadurch, dass er von einer schweren Telegraphenstange befallen wurde, eine ausgedehnte Quetschung der Genitalien. Nach 14 Tagen bemerkte er eine Vergrösserung der linken Scrotalhälfte. 12 Tage vor seiner Aufnahme wurde die linksseitige Hämatocele auswärts punktirt, wobei sich ca. $^1/_2$ Liter dunkles Blut entleerte. Am Tage nach der Punktion trat Fieber auf, welches nicht wieder sank. Am 30. April 1898 also ca. 32 Tage nach der Verletzung erfolgte Aufnahme in die Klinik. Es handelte sich dem Anscheine nach um eine vereiterte Hämatocele sinistr. Am 3. Mai 1898 wurde eine Incision gemacht, wobei sich der Hode etwas vergrössert nekrotisch erwies, der Samenstrang war verdickt. Die Semicastration wurde deshalb angeschlossen. In der Hämatocelefüssigkeit fand sich nur Blut und Detritusmasse. Bei der mikroskopischen Untersuchung (Dr. Bunge) fand sich in Schnitten vom Hoden nur nekrotisches Hodengewebe, in Schnitten vom Samenstrang Wucherung des Bindegewebes. Nur in Schnitten vom oberen Theile des Samenstranges fanden sich zellreiche Züge von Spindel- und Sternzellen. Es musste demnach die Diagnose auf Myxosarkom gestellt werden.

Der klinische Verlauf bestätigte dieselbe auch in vollem Maasse. Nach der Operation war die Wundhöhle mit Jodoformgaze tamponirt. Eine Naht war nicht gelegt worden. Bald schossen üppige Granulationen aus der Wundfläche auf, so dass bereits am 4. Juni 1898 einzelne Granulationsknollen Hühnereigrösse erreichten.

Am 6. Juni wurde der Versuch gemacht, die Geschwulst zu entfernen. Dabei stellte sich jedoch heraus, dass der Tumor im Abdomen derart weitergewuchert war, dass er als inoperabel angesehen werden musste. Die Peritonealhöhle wurde vorläufig mit Klemmen abgeschlossen und ein Theil des Tumors herausgenommen. Das zurückbleibende Geschwulstgewebe wurde mit dem scharfen Löffel ausgekratzt, die Wundränder wurden mit dem Paquelin verschorft. Naht des Peritoneums und der Musculatur, zum Theil im Sinne der Bassini'schen Radicaloperation an das Lig. Poupart. Hautnaht, Drainage. Am 13. Juni 1898 klaffte die Wunde in ihrem unteren Theile in Ausdehnung eines Thalers. Das Oedem des linken Beines, welches in geringem Grade bestand, war

Digitized by Google

stärker geworden; auch litt Patient an eitriger Bronchitis. Am 29. Juli nahm die Geschwulst bereits ca. $^2/_3$ des Abdomens ein. Patient sah sehr verfallen aus. Am 11. Juli 1898 ziemlich plötzlich Exitus.

Sectionsergebnis: Retroperitoneales Sarkom des Beckenzellgewebes mit Metastasen in Lunge und Leber. Perforation in den Dickdarm. Geschwulstthromben in der linken Vena femoralis, Vena iliaca und Vena cava. Geschwulstembolie in den Lungenarterien, alte Spitzentuberculose.

Bei diesem zum grössten Theile in der Klinik selbst genau beobachteten Falle muss mit hoher Wahrscheinlichkeit angenommen werden, dass die Geschwulst sich direct an die Verletzung anschliessend entwickelte.

Einige Fälle ähnlicher Art aus der Litteratur mögen am Schlusse meiner Arbeit erwähnt werden.

v. Eiselsberg berichtet in der Wien. klin. Wochenschrift 1889 S. 302 über folgenden Fall:

51jährige Frau fiel vor 6 Jahren beim Aussteigen aus einem Wagen, wobei sie sich eine Verletzung der rechten Schulter zuzog. Die Art der Verletzung ist nicht angegeben. Als Folge blieb ein Jahr hindurch Beweglichkeitseinschränkung der Schulter zurück. Danach, also vor 5 Jahren bemerkte die Frau eine haselnussgrosse harte, schmerzlose Geschwulst, die sich langsam vergrösserte und seit 1 Jahr rapid wächst. Bei der Aufnahme in die Klinik Billroth handelte es sich um ein kolossales Enchondrom von der Scapula ausgehend, die ganze vordere seitliche und hintere rechte Thoraxhälfte einnehmend.

Ueber einen anderen ähnlichen Fall berichtet v. Eiselsberg in der Abhandlung: „Ueber Knochenmetastasen des Schilddrüsenkrebses". Langenbeck's Archiv Bd. XLVI. 1893. S. 434.

32jähriger Mann leidet seit seiner Jugend an einem mässigen Blähhalse. Vor 6 Jahren erlitt er mit einer Deichselstange einen heftigen Stoss auf das Brustbein. 3 Monate später bemerkte er eine hühnereigrosse, harte, unbeweglich dem Knochen aufsitzende Geschwulst, welche schmerzlos im Laufe der Zeit bis auf Mannsfaustgrösse heranwuchs und dabei pilzartig ins Jugulum hineinwucherte.

Bei der Aufnahme in die Klinik Billroth handelte es sich um einen malignen Knochentumor. Am 2. Mai 1890 Operation; Exstirpatio tumoris mit Resection des Manubrium sterni. $^1/_4$ Stunde post operat-Exitus an acuter Anämie.

Die mikroskopische Untersuchung ergiebt metastatisches Adenocarcinom der Schilddrüse im Sternum.

Sick. Melanosarkom entstanden auf traumatischem Wege. Aerztliche Sachverständigenzeitung Nr. 15.

Sick beobachtete ein traumatisches Melanosarkom nach Verbrennung des Fusses und Quetschung der Brandwunde. Aeusserst rasch entwickelte sich local der melanotische Tumor, dann Leistendrüsentumoren und melanotische allgemeine Metastasen. Exitus nach 10 Monaten.

Digitized by Google

Dr. Leopold Reinprecht. Zur Casuistik der Geschwülste des knöchernen Schädeldaches. Aus der Innsbrucker chir. Klinik d. Herrn Prof. Dr. v. Hacker. Beiträge zur klin. Chirurgie Bd. XXIII. S. 434. 1899.

55jährige Frau stiess vor 8 Monaten mit der Stirn heftig an eine offene Thüre an. Kurze Zeit nachher will sie an gleicher Stelle eine kleine Geschwulst ein „Knöpfchen" bemerkt haben, das seither stetig an Grösse zugenommen hat, jedoch immer vollständig schmerzlos geblieben ist. Bei der Aufnahme am 3. Mai 1897 handelte es sich um einen über gänseeigrossen Tumor oberhalb der Nasenwurzel anfangend bis 2 Finger breit über die Haargrenze reichend, die Mitte der Stirn einnehmend. Die Geschwulst ist fest mit dem Knochen verwachsen. 13. Mai 1897. Exstirpatio tumoris. Nach Ergebniss der mikroskopischen Untersuchung rechnet Verfasser die Geschwulst zu den plexiformen Angiosarkomen.

Roosing. 2 Fälle von Testikelsarkomen auf traumatischer Basis. Hospitals Tidende Bd. IV. S. 883. 1896.

Roosing berichtet von 2 jungen, bisher gesunden Leuten, dass dieselben beim Besteigen des Bicycles sich eine Läsion des rechten Testikels zugezogen hätten. Art der Verletzung und Zeit ist nicht angegeben.

Nach der Verletzung entstand eine Geschwulst, welche in dem einen Falle sich etwas verminderte, in dem anderen stationär blieb, aber in beiden Fällen nach einiger Zeit zu wachsen anfing. Nach 4 und 6 Monaten wurden die Geschwülste operirt. Die mikroskopische Untersuchung ergab in beiden Fällen Rundzellensarkom von alveolärem Bau.

Verfasser hebt hervor, dass das Trauma in diesen Fällen zweifellos von Bedeutung für die Entstehung der Geschwulst gewesen ist.

Einen Fall von Testikelsarkom auf traumatischer Basis führt auch Honoré in derselben Zeitschrift S. 922 an.

In den von mir angeführten 31 Fällen handelte es sich um Personen im Alter von 11—80 Jahren. Davon waren zwölf mit Carcinom, neunzehn mit Sarkom erkrankt. Sarkom kam im frühen, wie im späten Alter vor, während Fälle mit Carcinom erst vom 32. Jahre angeführt sind; die Grenze nach oben erhebt sich bis auf 80 Jahre. achtzehnmal handelte es sich um ein einmaliges Trauma, wovon 3 Fälle unter A als unwahrscheinlich (2 Carcinom, 1 Sarkom) ausscheiden. Von diesen handelte es sich zweimal um Carcinom und dreizehnmal um Sarkom, dessen Entstehung mit einer Verletzung in directen Zusammenhang gebracht werden kann.

Dreizehnmal, wovon 4 Fälle unter A ausscheiden, handelte es sich um wiederholtes Trauma; davon waren 4 Fälle mit Sarkom, fünf mit Carcinom.

Mit Ausnahme des Falles 1, welchen ich als ganz unwahrscheinlich dargestellt habe, handelt es sich in allen anderen 30 von mir

Digitized by Google

angeführten Fällen, ebenso wie in denen aus der Litteratur von mir gebrachten um ein locales Trauma.

Zwölfmal, wovon 4 Fälle unter A (3 Carcinom, 1 Sarkom) ausscheiden, handelte es sich um Traumen mit äusserer Verletzung. Es trat in allen diesen Fällen eine mehr oder weniger heftige Eiterung auf, welche nach Thiem auch für lange Jahre (in einem Falle 20 Jahre) hindurch die Brücke für den ätiologischen Zusammenhang zwischen Trauma und Tumor bildete.

Auf die einzelnen Körpergegenden vertheilen sich die Geschwülste folgendermaassen:

11 Fälle in der Kopfgegend mit Einschluss des Mundes. 1 Fall von Mammacarcinom (absichtlich habe ich einige andere Fälle der vagen Angaben wegen weggelassen), 1 Fall von Sarcoma costarum, 1 Tumor vesicae, 1 Sarcom in inguine, 3 Sarcomata testis. 14 Fälle mit Tumoren an den unteren Extremitäten. Im Fall 18, Sarcoma testis, muss ausser dem Reize, gesetzt durch die Punktionen, mit oder ohne Verletzung des Hodens, auch dem chemischen Reize, welcher durch die Carbolsäureeinspritzung gegeben wurde, ein ätiologisches Moment beigemessen werden.

Wenn auch das Trauma in den von mir unter der Rubrik (mit einiger Wahrscheinlichkeit) resp. (Wahrscheinlichkeit) angeführten 24 Fällen, sowie in den aus der Litteratur gebrachten als ätiologisches Moment angesprochen wird, so fällt es doch auf, dass in 579 genau geführten Krankengeschichten nur so wenig derartige Fälle vorhanden waren. Immerhin glaube ich für einige der Fälle, deren Diagnose durchweg durch die mikroskopische Untersuchung erhärtet ist, gezeigt zu haben, dass das Trauma mit der Geschwulstbildung in Zusammenhang gebracht werden darf. Mag man auch einwenden, dass in einigen Fällen gewiss das betroffene Gewebe prädisponirt war, mag man auch annehmen, dass in einigen Fällen noch andere Momente, als gerade das Trauma bei der Geschwulstbildung mitgespielt haben, so wird man sich bei Fall 31 Sarcoma testis doch nicht enthalten können, mit hoher Wahrscheinlichkeit anzunehmen, dass die Geschwulstbildung hier in directem ätiologischen Zusammenhange mit dem Unfall gestanden hat.

Zum Schlusse sage ich Herrn Professor Dr. Freiherrn v. Eiselsberg, meinem hochverehrten Lehrer und Chef, für die liebenswürdige Anregung und gütige Unterstützung bei meiner Arbeit meinen besten Dank.

Digitized by Google

XV.

Zur Kenntniss der metastatischen Erscheinungen der Prostatacarcinome und ihrer diagnostischen Bedeutung.

Von

Dr. Richard Wolff,

Assistenzarzt in Bethanien.

Die Prostatacarcinome sind der Diagnose oft schwer zugänglich, weil der locale Befund der Prostata keine Zeichen einer malignen Vergrösserung ergiebt, sondern nur diejenigen einer gleichmässigen Schwellung, wie die gutartige Prostatahypertrophie sie macht. In solchen Fällen gewinnen die secundären Erscheinungen, welche die Metastasen der Geschwulst hervorrufen, besondere Bedeutung, und unter Würdigung der Symtome derselben und durch den objectiven Nachweis der metastatischen Herde kann man die Diagnose sicher stellen an Fällen, welche, so weit die Prostatavergrösserung mit den sie begleitenden Beschwerden in Frage kommt, nur den Eindruck einer Prostatahypertrophie machen und auch vielfach als solche angesehen worden sind.

Wohl bekannt und geschätzt in dieser Hinsicht sind die neuralgischen Symptome, welche die metastatischen Drüsentumoren im Becken hervorrufen. Sie stellen sich dar als ausstrahlende Schmerzen in den Lenden, in der Unterbauchgegend, im Kreuz, in den Beinen — besonders häufig sind sie hier, und sie verlaufen gewöhnlich in der Bahn der Nervi ischiadici. Sind diese ausstrahlenden Schmerzen bei einem Prostatiker vorhanden, so müssen sie stets zur Untersuchung des Beckens auf Drüsen veranlassen, und bei einem positiven Ausfall der Untersuchung ist die Diagnose Prostatacarcinom zweifellos; ein primäres Blasencarcinom, an das man etwa noch denken könnte, kommt nicht in Frage, weil die Blasencarcinome in der Regel Drüsenmetastasen nicht machen.

In dem Fall, welcher uns heute beschäftigt, waren Schmerzen in den Hüften und im Kreuz vorhanden, welche in das Bein ausstrahlten. Allein es wurden sowohl bei der klinischen Untersuchung als bei der Obduction keine carcinomatösen Drüsen im Becken gefunden. Und doch bestand eine grosse Wahrscheinlichkeit, dass die Prostata carcinomatös erkrankt war. Der Kranke war wegen Prostatahypertrophie, wie die Diagnose in vivo lautete, castrirt worden;

Digitized by Google

er war bald nach der Castration gestorben, und ausser der gleichmässig vergrösserten Prostata wies die Obduction eine allgemeine offenbar metastatische Carcinose der Pleuren und Lungen nach, ohne dass sonst ein primärer Carcinomherd entdeckt werden konnte. Die mikroskopische Untersuchung der Protastata ergab schliesslich ein Carcinom derselben, sodann erklärte auch das weitere Studium des Falles die Hüft- und Kreuzschmerzen und lieferte zugleich einen Beitrag zu einer Art der Verallgemeinerung der Carcinose bei den Prostatakrebsen, welche zwar seltener ist als die auf die Drüsen, welche aber den Prostatakrebsen besonders eigenthümlich ist und auch relativ häufig vorkommt, nämlich zu der auf das Knochensystem. Mit den anatomischen und klinischen Erscheinungen der secundären Knochencarcinose nach Prostatacarcinom werden wir uns im Folgenden eingehend zu beschäftigen haben.

In dem Falle, in welchem ich sie beobachtet habe, handelte es sich um einen 67jährigen Herrn, bei welchem 8 Wochen vor der Aufnahme in das Krankenhaus plötzlich Urinverhaltung aufgetreten war, nachdem vorher die Urinentleerung regelmässig und ohne Beschwerden von statten gegangen war.

Er wurde am 22. September 1897 unter J.-Nr. 990 aufgenommen. Es bestand complete Retention. Die Prostata war hart und sehr gross, so dass ihr oberer Rand selbst in Narkose nicht abgetastet werden konnte. Ein dicker Metallkatheter liess sich leicht einführen. Der Urin war sauer, leicht getrübt; er enthielt Eiterkörperchen, kein Eiweiss und keine Cylinder. Drüsenschwellungen in den Leistenbeugen waren nicht vorhanden, auch im Becken wurde nichts davon gefühlt. Es bestand der Verdacht, dass vielleicht ein Prostatacarcinom vorliegen könnte; da aber keine vergrösserten Lymphdrüsen nachgewiesen wurden, und die Prostata gleichmässig vergrössert war, wurde die Diagnose Prostatahypertrophie gestellt.

Der Kranke litt nämlich an heftigen Schmerzen im Kreuz und in der linken Hüfte, welche in das linke Bein ausstrahlten und bei jeder stärkeren Bewegung des Beines und auch beim Aufrichten des Patienten auftraten; dieselben bestanden seit Anfang Juni 1897. Vorübergehend waren ähnliche reissende Schmerzen auch im rechten Bein aufgetreten. Druck auf die linke Sacroiliacalfuge war sehr schmerzhaft; etwas Schmerzen wurden auch bei Druck auf den linken Nervus ischiadicus an der Hüfte und im Knie empfunden. Der Kranke klagte über taubes Gefühl in der linken Hacke und über Kriebeln in den Zehen; objectiv waren Sensibilitätsstörungen nicht nachzuweisen. Die Patellarreflexe waren leicht auszulösen. Sonstige Symptome und palpable Veränderungen waren an den Sacroiliacal- und Hüftgelenken nicht vorhanden.

Vor seinem jetzigen Leiden hatte der Kranke im Frühjahre 1896 lange an Schmerzen in beiden Fussgelenken und im linken Zehengelenk gelitten, wobei die Füsse stark geschwollen waren. Im April

Digitized by Google

1897 stellten sich reissende Schmerzen in der linken Schulter ein, welche sich bald wieder verloren haben. Seitdem er die Schmerzen in den Hüften hat, ist er dauernd bettlägerig und sehr abgemagert, während er früher stark und sehr kräftig war. Seine Gesichtsfarbe ist blass. An den Bauch- und Brustorganen wurde nichts Besonderes gefunden, nur einmal wurde vorübergehend ein leichtes Reiben in der linken Seite über der Lunge nahe ihrer unteren Grenze gehört.

Wegen der Schmerzen im Kreuz und in der linken Hüfte wurde neben der Prostatahypertrophie eine chronische Arthritis im linken Sacroiliacalgelenk, und zwar rheumatischer Natur mit Rücksicht auf die vorangegangenen rheumatischen Affectionen anderer Gelenke oder eine Neuralgia ischiadica vermuthet; wegen des lebhaften Druckschmerzes in der linken Hüftkreuzbeinfuge galt die erstere Diagnose als die wahrscheinlichere.

Am 24. September 1897 wurde in Chloroformnarkose die Castration vollzogen. Die Wunden sind nach der Castration per primam geheilt. Die Temperatur war dauernd normal. Der 1. Verbandwechsel wurde am 4. October vorgenommen, die Nähte am 7. October entfernt. Der Urin wurde zwei- bis dreimal täglich durch den Katheter entleert. Das Allgemeinbefinden war während der ersten 11 Tage ein gutes; dann begann der Kranke zu deliriren, die Herzkraft liess nach, es fand sich zunächst links, dann rechts Hydrothorax, und am 12. October ist der Kranke unter den Erscheinungen der Herzschwäche gestorben.

Die Section ergab zunächst beiderseits Hydrothorax, links war derselbe stärker und hatte zu Atelectase des Unterlappens geführt. Die Pleura costalis, diaphragmatica und pulmonalis war beiderseits, am stärksten links mit zahlreichen kleinen, flachen, graurothen Geschwulstknoten bedeckt; dieselben hatten die Pleura parietalis besonders links in eine dicke, harte, höckerige Schwarte verwandelt. Auf der Lungenoberfläche waren die Knoten nicht so dicht gesät, sondern mehr vereinzelt als flache, derbe Platten vorhanden, welche auch auf die Lunge übergriffen. Im Lungengewebe selbst waren beiderseits einige bis kirschgrosse, derbe Knoten vorhanden. Das Herz hatte reichliches subseröses Fettgewebe und braune Musculatur, welche an der Spitze des rechten Ventrikels sehr dünn war. Die Aorta zeigte Endarteriitis chronica.

Die Organe der Bauchhöhle boten bis auf die Harnorgane nichts Abnormes. An letzteren finden sich Nephritis chronica parenchymatosa, Pyelitis dextra, Hypertrophia trabecularis vesicae und in der Pars membranacea urethrae varicös erweiterte Venen.

Die Prostata ist sehr gross; ihre äussere Form ist eine gleichmässig rundliche. Ihre grösste Breite beträgt 4,4 cm, ihre Ausdehnung in der Medianebene 4,2 cm, ihre Höhe rechts 3,7 cm links 3,4 cm. Sie hat einen stark in die Blase vorspringenden und sich klappenförmig vor das Orificium internum urethrae legenden mittleren Lappen. Die Ausdehnung der seitlichen Lappen erstreckt sich in ihrer grösseren Hälfte nach oben über die Harnröhre hinaus. Auf dem Durchschnitt bemerkt man, dass die Prostata in zahlreiche kleine Knoten abgetheilt ist, deren grösste einen Durchmesser von ca. 0,5 cm haben; dieselben sind von Zügen glatter Musculatur umgeben. An dem feinkörnigen Aussehen

Digitized by Google

ihrer Schnittfläche erkennt man, dass sie sehr reich an Drüsen sind; auch heben sie sich durch ihre graurötliche Farbe gegen die mehr grauweisse, umgebende Musculatur ab. Makroskopisch macht die Prostata den Eindruck einer im wesentlichen drüsigen Hyperplasie, wie sie z. B. Socin in dem Handbuch der Chirurgie von Pitha und Billroth[1]) abbildet. Gegen die Blase, gegen den Mastdarm, überhaupt gegen die Nachbarschaft ist die Geschwulst scharf abgegrenzt. Drüsenschwellungen in der Nachbarschaft waren nicht vorhanden bis auf eine kleine bohnengrosse Lymphdrüse, welche links neben der Vena iliaca interna lag; mikroskopisch fanden sich jedoch in derselben in mehreren Querdurchschnitten keinerlei abnorme Zellen.

Die Prostata selbst gab folgendes mikroskopische Bild. Auf einem Schnitt aus der hinteren Hälfte des linken Lappens ist sie ausserordentlich reich an Drüsensubstanz. Man sieht die Drüsentubuli in grösseren Haufen, welche den schon makroskopisch sichtbaren körnigen Anhäufungen entsprechen, dicht gedrängt bei einander liegen. Wie die einzelnen kleinen Drüschen in diesen Haufen durch schmale Züge glatter Musculatur sich von einander sondern, so sind die Gruppen derselben durch eine etwas breitere, drüsenfreie Zone von Muskelgewebe von einander getrennt. Die gleiche Anordnung trifft man in der normalen Prostata. Abweichend dagegen ist die Grösse und Form der Drüsen. Sonst erscheinen sie in der Prostata alter Leute als runde, ziemlich weite Hohlkugeln, welche mit einfachem Cylinderepithel ausgekleidet sind. Hier dagegen trifft man zumeist kleine Drüsenschläuche mit engem Lumen, welche gehäuft bei einander liegen. Wo sich neben ihnen grössere Hohlräume finden, da bildet deren zellige Umwandung nicht mehr eine im wesentlichen kreisförmige Linie, sondern ihre Peripherie ist durch zahlreiche kleine drüsige Auswüchse unregelmässig zackig gestaltet; einige, an denen die Sprossen grösser sind, haben dadurch fast das Aussehen von acinösen Drüsen. Danach müssen also die Drüsen in lebhafter Wucherung gewesen sein. Neben der drüsigen Wucherung ist eine Hyperplasie der Musculatur einhergegangen, denn dieselbe ist in der vergrösserten Prostata überall gleichmässig vorhanden; sie übertrifft entschieden, wie schon aus oberflächlicher Schätzung hervorgeht, den drüsigen Bestandtheil des Organes, so dass das normale Verhältniss zwischen Musculatur und Drüsen von 3 : 1 kaum zu Gunsten der letzteren verschoben ist. Gegen die umgebende Musculatur sind die Drüsen in vielen Präparaten überall scharf abgegrenzt, so dass man danach die Wucherungen zunächst als gutartige, als adenomatöser Natur bezeichnen würde. An anderen Stellen haben dieselben jedoch

1) Pitha und Billroth, Bd. III, 2. Tafel IV.

Digitized by Google

diesen Charakter nicht mehr. Hier sieht man nicht nur Zellwucherungen an der Peripherie, es ist vielmehr bereits der ganze Drüsenraum durch dicht gedrängte, tubuläre Zellstränge ausgefüllt; besonders deutlich ist dies, wo es sich um ursprünglich grosse Hohlräume gehandelt hat. An manchen Stellen ist die Verbindung der Zellen zu Drüsenschläuchen nicht mehr erhalten; die Zellen liegen zu einem grossen Theil regellos neben einander, nur vereinzelt sieht man noch mehrere derselben in ihrem Verbande als Cylinderepithelien neben einander gelagert, aber ohne dass sie noch deutlich Theil eines Drüsenschlauches sind.

Diese Haufen sind nicht mehr scharf gegen die Musculatur abgegrenzt; sie stehen nicht nur unter einander durch Zellstränge durch die Musculatur hindurch in Verbindung, sondern senden auch mehrfach solide Zapfen von Zellen in die Musculatur hinein. Um die grösseren Zellhaufen finden sich ferner in der Musculatur kleine isolirte Zellreihen von Cylinderepithelien und daneben noch zerstreute Rundzelleninfiltration; von den Rundzellen unterscheiden sich die Epithelien durch ihren grösseren Kern und durch ihre theils reihenförmige, theils rundliche Gruppirung, wie man sie in längs oder quer getroffenen Drüsenschläuchen sieht. Darnach haben also die Wucherungsvorgänge in den Prostatadrüsen einen zweifellos malignen Charakter; es liegt ein Drüsencarcinom vor. Dieselben Verhältnisse fanden sich auch in Schnitten aus dem rechten Lappen, nur war der carcinomatöse Charakter der Drüsenwucherungen nicht so deutlich zu erkennen. Ueberhaupt ist zu bemerken, dass ein genaues Studium einer grösseren Anzahl von Schnitten nöthig war, um die Diagnose zu sichern.

Die Neubildung überschreitet nirgends die Grenzen der Prostata; an ihrer rectalen Seite ist eine ziemlich breite Muskellage vorhanden, in welcher keine Drüsen und keine Epithelzellen sind; eine ebensolche Muskelschicht findet sich unter der Schleimhaut der Blase und der Harnröhre.

Die Geschwulstknoten auf der Pleura und in den Lungen sind gleichfalls carcinomatöser Natur. Dieselben sind, da sämmtliche innere Organe frei von bösartiger Neubildung gefunden wurden, als Metastasen der Neubildung in der Prostata aufzufassen, und ihre Anwesenheit bekräftigt wesentlich das Resultat der mikroskopischen Untersuchung. Auf einem Schnitt durch die Pleura pulmonalis an einer Stelle, wo die kleinsten Knötchen vorhanden waren, sieht man der etwas verdickten Pleura flach aufgelagert eine Schicht von epithelialen Zellen, welche reihenförmig angeordnet in 2 bis 3 bis 4 Schichten

Digitized by Google

über einander liegen. Die Zellen sind von verschiedener Grösse, die kleinsten liegen am Rande des Knotens die grössten in der Mitte; ihre Form ist theils eine kubische, theils eine polygonale oder mehr rundliche. Kern- und Zellleib sind in dem mit Hämatoxylin-Eosin behandelten Präparat wenig distinkt gefärbt, was sich vielleicht daraus erklärt, dass die Section erst am 3. Tage nach dem Tode stattgefunden hat, und die Lungen lange dem macerirenden Einfluss der hydrothoracischen Flüssigkeit ausgesetzt waren; jedenfalls aber erkennt man, dass die Kerne ziemlich gross sind. Die Knoten in der Lunge waren durch dieselben Zellen gebildet; an einem derselben hatte sich die carcinomatöse Infiltration zunächst in der Wand eines Gefässes, wahrscheinlich einer Vene, perivasculär entwickelt. Die Neubildung erscheint um das Gefäss stellenweise in rundlichen, von einer Bindegewebsschicht umschlossenen Haufen, meist aber sind die Zellen reihenförmig an einander gelagert. Auch die benachbarten Lungenalveolen sind mit Krebszellen angefüllt; daneben findet sich noch eine entzündliche fibrinöse Exsudation. In dem mit Hämatoxylin gefärbten Präparat sieht man zwischen den Carcinomzellen ein feines Netzwerk blaugefärbter Fasern, deren fibrinöse Natur durch den positiven Ausfall der Weigert'schen Fibrinfärbung mit Anilinwassergentianaviolett erwiesen worden ist. Eine fibrinöse Exsudation hat auch auf der Pleura stattgefunden; die grösseren Knoten bestehen an ihrer freien Fläche aus Fibrin, welches den kleinen Carcinomherd gegen die freie Pleura gleichsam ummauert.

Da der Kranke heftigen Druckschmerz an der linken Sacroiliacalfuge, sowie am linken Nervus ischiadicus gehabt hatte, so wurden bei der Obduction die Lendenwirbelsäule mit dem Kreuzbein und der linke Nervus ischiadicus herausgenommen. An letzterem fand sich nichts Auffälliges. An den Knochen waren äusserlich keine Auftreibungen vorhanden, auch waren sie aussen hart. Dagegen fiel links in der Sägefläche des Kreuzbeines eine braunroth gefärbte Stelle dicht an der Sacroiliacalfuge auf, ebenso rechts eine ebensolche kleinere und weniger intensiv gefärbte. Da der Knorpel an den Gelenkfugen etwas uneben war, so wurde diese Veränderung im Knochen als Begleiterscheinung einer Arthritis deformans der Sacroiliacalfugen aufgefasst; diese bereits intra vitam gestellte Diagnose schien so bestätigt zu sein.

Während der Beschäftigung mit der Frage der Prostatacarcinome wurde ich auf die Arbeit von Recklinghausen über osteoplastische Carcinose[1]) aufmerksam; in derselben theilt er seine Be-

1) Festschrift zu Virchow's 71. Geburtstag von seinen Assistenten.

Digitized by Google

obachtungen an 5 Fällen von Prostatacarcinom mit, von denen aus sich Metastasen im Knochensystem entwickelt hatten.

Bei genauer Untersuchung habe ich gefunden, dass im Kreuzbein und den angrenzenden Theilen des Hüftbeines um die Sacroiliacalfugen eine carcinomatöse Ostitis im Sinne von Recklinghausen vorliegt. Ich habe an der linken Seite noch einige Knochenscheiben abgesägt; dabei zeigte sich, dass die braunrothe Verfärbung sich bandförmig ca. $3^1/_2$ cm in den 1. Kreuzbeinwirbel nach medial fortsetzte. An der ursprünglichen Sägestelle war der Knochen in kleinen Bröckeln ausgefallen, auch liessen sich leicht kleine Bröckel mit der Pincette loslösen, besonders von dem braun gefärbten Herd. Nach medial ist der Knochen auf den weiter angelegten Sägeflächen zwar eben, doch ist er weicher als der übrige Knochen, man kann mit einer Nadel leicht tief in ihn hineinstechen. Diese Erweichung des Knochens betrifft den ganzen 1. Kreuzbeinwirbel und nach hinten und lateral von der Gelenkfuge den hintersten, obersten Theil des Hüftbeines, von dem beiderseits nur ein kleines Stück am Kreuzbein haftet; wie weit sie in die Hüftbeine hineinreicht, ist bei der Obduction nicht festgestellt worden. Am weichsten ist der Knochen da, wo er braun pigmentirt ist. Durch die übrigen Kreuzbeinwirbel kann man mit einer Nadel nicht so durchstechen wie durch den ersten. Die Corticalis war übrigens auch am 1. Kreuzbeinwirbel in einer 4—5 mm dicken Schicht hart.

Bei Recklinghausen werden die Knochenmetastasen als z. Th. weisse, meist aber hell- bis dunkelrothe Herde geschildert. Die hellrothe Färbung ist zunächst durch die entzündlichen Begleiterscheinungen der wuchernden Neubildung zu erklären; diese entzündlichen Erscheinungen manifestiren sich nach Recklinghausen ferner dadurch, dass sie Neubildung von Knochen in den krebsigen Partien veranlassen, welchen man dann neben Resten des zerstörten alten Knochens antrifft; deshalb hat er auch die Bezeichnung carcinomatöse Ostitis für den ganzen Vorgang bei der Metastasenbildung im Knochen gewählt. Ausser dieser entzündlichen Rothfärbung trifft man eine dunkelrothe, welche durch hämorrhagisches Blutpigment bedingt ist; dasselbe rührt von Blutungen her, welche durch Stauungshyperämie entstehen sollen; er meint, dass die Entwickelung der Krebszellen in wandständigen Thromben der venösen Capillaren des Knochenmarkes erfolgt, welche bald ganz thrombosiren, und von denen sich die Thrombose auf die grösseren Venen fortsetzt. Die Krebsmetastasen nach Prostatakrebs gehören der infiltrirten Form an, d. h. die scharfe Abgrenzung und Sonderung in Einzelherde ge-

Digitized by Google

lingt oft nicht; es ist dies ein weiteres Moment, welche sie den entzündlichen Veränderungen nahe bringt. Der zerstörende Charakter des Krebses tritt ferner sehr in den Hintergrund, denn es findet, wie schon bemerkt, ein ungewöhnlich starker Anbau von neuem Knochengewebe neben der Production der specifischen Krebsstructuren statt, ja der Anbau überwiegt sogar den Abbau. Eine ähnliche Auffassung der Vorgänge, welche im Knochen die Krebsentwickelung begleiten, spricht auch Silcock[1]) aus. Er sagt bei der Besprechung seines hierher gehörigen Falles, dass die metastatische Krebsentwickelung im Knochen bei ihrer irritativen Natur eine Knocheneruption entzündlicher Art erzeugt hat, welche im Markgewebe und in den tiefen Lagen des Periosts die Krebswucherung begleitete. Die Fähigkeit, neuen Knochen zu bilden, war bei diesem Falle in dem krebsigen Gewebe derart gross, dass es zur Heilung einer Spontanfractur des linken Schenkelhalses durch reichlich neugebildetes Knochengewebe gekommen war. Der Reiz, welchen die Fractur erzeugte, übte also in dem krebsigen Gewebe dieselbe Wirkung wie sonst in gesundem Knochengewebe.

Wenn wir nun noch erwähnen, dass an den Fällen, welche Recklinghausen beobachtete, äusserlich oft keine Deformität wahrzunehmen war, und dass die Consistenz der Knochen innen eine weiche war, während die äussere Schale gewöhnlich hart war, so besteht zunächst bezüglich der makroskopischen Charaktere eine vollkommene Uebereinstimmung. Es fand sich bei unserem Kranken ein makroskopisch, nach seinem Aussehen nicht abgrenzbarer Herd im Kreuzbein, ohne dass letzteres in seiner äusseren Form und in der Consistenz des zunächst dem Periost gelegenen Knochens verändert war; der betreffende Herd verrieth sich durch die braunrothe Färbung eines Theiles seiner Masse und durch die Brüchigkeit des Knochens an dieser Stelle; durch weitere Prüfung der Festigkeit des Knochens in der Umgebung liess sich erst die Ausdehnung der Erkrankung bestimmen.

Auch der mikroskopische Befund war ganz analog dem, welchen Recklinghausen bei seinen Fällen erhoben hat. Ich habe ein Stück Knochen aus dem Herde links mit Salzsäure unter Anwendung von concentrirter Kochsalzlösung nach Ebner entkalkt und mikroskopisch untersucht. Recklinghausen empfiehlt zur Erkennung der Verhältnisse des Knochens, ob er neugebildet oder in Auflösung begriffen ist, ein besonderes Verfahren am nicht entkalkten Knochen, doch konnte ich auch an dem entkalkten Knochen noch einiges

1) Silcock, Transact. of the path. Society 1884. p. 244.

Digitized by Google

in der Beziehung erkennen. Man sieht an einem Schnitt durch denselben einige homogene, netzartig zusammenhängende Balken, zwischen denen feine ebensolche Bälkchen die Verbindung vermitteln; in den runden oder länglichrunden Hohlräumen, welche diese Balken haben, liegen eine oder mehrere rundliche grosse Zellen mit grossem Kern; zackige Knochenkörperchen sind nicht vorhanden, man trifft sie nur in den dicken Knochenbalken, welche den peripheren Schichten des Kreuzbeins angehören. Während die netzartige Anordnung der Balken derjenigen der Knochenbalken im spongiösem Knochen entspricht, gleichen die Zellen, welche sie einschliessen, zum Theil den Knorpelzellen, häufiger noch, besonders wo mehrere zusammenliegen, haben sie epithelartigen Charakter wie die Osteoblasten. Bei auffallendem Licht treten in den grossen Balken glänzend weisse Depots von Kalk hervor. An einigen Stellen liegt den grösseren Balken unmittelbar an ein flaschenbürstenartig aussehendes Gebilde; es liegen in einer homogenen Grundsubstanz, welche der eben beschriebenen entspricht, radiär von einem Mittelpunkt ausstrahlende zahlreiche Fasern. Es handelt sich um Sharpey'sche Fasern; dieselben sind für in Neubildung begriffenen Knochen charakteristisch. Dadurch wird erwiesen, dass das ganze homogene Gerüst dieses Stück Knochens aus in der Neubildung begriffenem Knochen besteht, obgleich, wie die mikroskopische Untersuchung ergeben wird, das Gewebe krebsig erkrankt ist. Einen Abbau des Knochens constatirt man erst nach der Peripherie zu. Hier ist der in seinem Inneren Knochenkörperchen enthaltene Knochen am Rande wie angenagt, er ist durch Howship'sche Lacunen eingebuchtet; dieselben sind mit grossen epithelialen Zellen angefüllt.

Zwischen den Knochenbalken liegen grössere und kleinere Hohlräume. Die meisten derselben sind ganz dicht mit epithelialen Zellen von kubischer, cylindrischer oder auch polygonaler Form erfüllt; der Kern derselben ist infolge der voraufgegangenen Entkalkungsproceduren meist durch Hämatoxylin gar nicht gefärbt; an einigen Stellen erkennt man aber noch deutlich den ziemlich grossen runden Kern. Ein Zwischengewebe ist zwischen den Zellen nicht vorhanden. An einigen Stellen ist die krebsige Infiltration nicht so dicht; es sind noch die Rundzellen des Marks mit dem fibrillären Gerüst desselben erkennbar. Die Infiltration ist hier derart, dass die Zellen meist reihenförmig in den Spalten des Markes liegen. Zwischen den Zellenreihen sieht man hier und da braunrote Pigmentschollen. Die Zellen, welche dem Knochen anliegen, und welche ich, da es sich um jungen Knochen handelt, als Osteoblasten be-

Digitized by Google

zeichnete, gleichen übrigens den epithelialen Zellen, welche sich zwischen dem Knochengerüst angehäuft haben, und man wird auch erstere als Krebszellen zu deuten haben. Die Krebszellen müssen also von dem Boden, auf welchem sie sich hier entwickelt haben, die Fähigkeit übernommen haben, den alten Knochen zu resorbiren und selbständig neuen aufzubauen.

Nach alledem kann es nicht zweifelhaft sein, dass im Kreuzbein eine carcinomatöse Ostitis vorliegt, welche sich metastatisch von dem primären Prostatacarcinom aus entwickelt hat. Die übrigen Knochen des Körpers sind nicht untersucht worden, da bei der Obduction die Vermutung einer Erkrankung derselben noch nicht bestand.

Es wird noch interessiren, ungefähr die Dauer des Carcinoms und damit die Schnelligkeit seines Verlaufs zu bestimmen. Wir haben dafür sehr wenige unsichere Anhaltspunkte. Fest steht nur, dass 5 Monate vor dem Tode Knochenschmerzen vorhanden waren, und $2^1/_2$ Monate darnach complete Urinretention auftrat. Die Carcinose der Pleuren ist ganz symptomlos verlaufen. Sehen wir, wie die Prostata bei der Autopsie geschildert wurde, so ist zu constatiren, dass nur vereinzelte typische Carcinomherde aufzufinden waren. Das darf nicht irre leiten in der Beurtheilung, denn das Carcinom hat in diesem Falle zweifellos ein längeres Stadium gehabt, in welchem die Zellen glandulär gewuchert sind, wobei die charakteristischen Krebsformationen noch nicht zustandekamen. Da die Prostata durch diese glandulären Wucherungen in allen Theilen sehr vergrössert worden ist, so ist die drüsige Neubildung in der Prostata zweifellos älter als der Herd im Knochen, welcher sich 5 Monate vor dem Tode durch die Schmerzen bemerkbar machte; das Carcinom hat in einem Stadium, in dem es local nur wenig vorgeschritten war, also sehr frühzeitig ausgedehnte Metastasen in den Pleuren der Lungen, im Knochen gemacht; dabei hat sich schnell Kachexie entwickelt; es hat sich durch diese schnelle Propagation als sehr bösartig erwiesen. An dem Herde seiner Entstehung erscheint das Carcinom scheinbar sehr wenig bösartig, denn die Prostatamusculatur ist beinahe ganz von einer Invasion verschont geblieben. Die Wucherung hat die Muskelbündel auseinandergedrängt, statt sie zu zerstören und ist nur bis zu einer Ausfüllung der drüsigen Hohlräume gelangt. Man beobachtet bei den Prostatacarcinomen im allgemeinen eine grosse Widerstandsfähigkeit der musculären Bestandtheile der Drüse gegen die Zerstörung durch die Krebszellen. So war in zwei weiteren von mir beobachteten Fällen die Musculatur zum grössten Theil intact trotz vorgeschrittenen Carcinoms der ganzen Prostata

Digitized by Google

mit Erkrankung des Beckenfettgewebes und der regionären Lymphdrüsen. Einen ähnlichen Befund findet man in den meisten anderen Fällen angegeben, in welchen diese Verhältnisse besprochen sind, z. B. auch in dem Fall von Jores[1]), der dem vorliegenden sehr ähnlich ist in Bezug auf die Verhältnisse in der Prostata. Die Bösartigkeit tritt hier nur in der grossen Proliferationsfähigkeit der Zellen in die Erscheinung, durch welche die drüsigen Bestandtheile der Prostata ausserordentlich vermehrt worden sind: Dieselbe Proliferationsfähigkeit zeigt sie an den metastatischen Herden, besonders an den Pleuren, wo die Wucherung und Zerstreuung der carcinomatösen Zellen am ungehindertsten vor sich gehen konnte, denn die Pleurawände beider Brustseiten waren in dicke bucklige carcinomatöse Schwielen verwandelt.

Der Nachweis der Knochenmetastasen ist an diesem Fall das am meisten interessirende. Es wird dadurch von neuem die Beobachtung von Recklinghausen gestützt, dass die Prostatacarcinome eine grosse Neigung zur metastatischen Verbreitung auf das Knochensystem haben. Dieselbe ist nicht nur eine pathologisch-anatomisch bedeutsame Thatsache, sondern sie hat auch klinisch die grösste Wichtigkeit. Wir lernen aus den betreffenden Fällen, dass bei dem scheinbar primären Knochencarcinom der Männer in erster Linie auf einen Primärherd in der Prostata gefahndet werden muss. Für den Operateur ist das sehr wichtig; er wird, wenn er die Prostata verdächtig vergrössert findet, von der Operation solcher scheinbar primärer Knochentumoren abstehen oder bei unsicherer Diagnose auf einen Nichterfolg eher gefasst sein. Anderseits kommt diese Erfahrung bei der Dragnose des Prostatacarcinoms und seiner Ausbreitung in Betracht. Bei Fällen, in denen nicht schon die locale Untersuchung das Prostatacarcinom von der Prostatahypertrophie unterscheiden lässt, ist es von Belang, auf Schmerzen im Knochen zu achten, welche weiter anzeigen, dass das Carcinom nicht mehr localisirt ist, also auch jeder radicalen Therapie unzugänglich ist.

Es dürfte angebracht sein, gleich im Anschluss an diesen Fall das, was wir über die Metastasen der Prostatacarcinome auf das Knochensystem wissen, zu erörtern. Recklinghausen basirt seine Beobachtung auf fünf eingehend studirten Fällen; einen weiteren Beitrag hat nach ihm Sasse[2]) durch einen Fall geliefert. Aus der älteren Litteratur liegt eine Beobachtung von Thompson[3]), sowie

1) Jores, Virchow's Archiv f. path. Anatomie. Bd. CXXXV.
2) Sasse, Arch. f. klin. Chirurgie. Bd. XLVIII.
3) Thompson, Prostatakrankheiten, übers. v. Theile. 1866. S. 191.

Digitized by Google

die bereits erwähnte von Silcock vor. Sie alle gleichen einander sehr, sowohl im Verlaufe der Krankheit, wie in der Ausdehnung der Carcinose. Recklinghausen beobachtete in allen seinen Fällen eine allgemeine Knochencarcinose. Die Reihenfolge, in welcher die Knochen am häufigsten befallen werden, ist im allgemeinen dieselbe, wie bei den metastatischen Knochenkrebsen überhaupt; sie ist folgende: a) Wirbelsäule, b) Becken- und Oberschenkelknochen, letztere besonders im oberen Abschnitt, c) Rippen und Brustbein, d) Oberarmknochen, e) platte Schädelknochen, f) Unterschenkel- und Vorderarmknochen. Aeusserlich sieht man, wie schon bemerkt, den Knochen die carcinomatöse Erkrankung im Beginn und bei weniger vorgeschrittenen Fällen nicht an; auch das Prüfen der Härte durch eine Nadel reicht nicht immer aus, um die Diagnose zu sichern, sondern es ist nöthig, die Knochen herauszunehmen und zu durchsägen; dann wird die Verfärbung und die veränderte Consistenz der Knochen zu Tage treten, man wird ferner aus der veränderten Architectur der Knochen, welche als radiäre Strahlung und sternförmige Zeichnung im Inneren der Herde und als Sklerose des Knochens erscheint, die pathologische Beschaffenheit erkennen und mikroskopisch den Nachweis der krebsigen Elemente führen können. In unserem Falle ist die Untersuchung nicht auf das ganze Knochensystem ausgedehnt worden, so dass nicht der Anspruch erhoben werden kann, dass die ganze Ausdehnung der carcinomatösen Erkrankung des Knochensystems nachgewiesen ist. Bei längerer Dauer führt allerdings die Erkrankung zu auffallenden Deformitäten; die Knochen treiben sich blasig auf und biegen sich infolge der Erweichung welche auch die Ursache für etwa eintretende Spontanfracturen ist (Silcock). In den letzteren Fällen wird eine aufmerksame Obduction in der Regel zur Auffindung des Primärherdes in der Prostata führen. Dass eine sorgfältige Untersuchung nöthig ist, muss besonders hervorgehoben werden. Der Nachweis der Prostatacarcinome ist nämlich durchaus nicht leicht, da das primäre Carcinom trotz der Ausdehnung der Knochenmetastasen bei diesen Fällen in der Regel unbedeutend sein kann, so dass die Prostata zuweilen nicht einmal besonders vergrössert ist; er fordert eine eingehende mikroskopische Untersuchung der Prostata und der Knochenherde. Dazu kommt, dass die Erscheinungen intra vitam in der Regel gerade bei diesen Fällen nicht auf die Prostata leiten; es ist sehr merkwürdig, dass bei fünf der bekannten Fälle überhaupt nie Urinbeschwerden beobachtet worden sind, und dass folgedessen die Prostatavergrösserung intra vitam nicht entdeckt worden ist. Häufig

Digitized by Google

bestehen dann wenigstens Metastasen in den Lymphdrüsen des Beckens, welche bei der Obduction auf die Prostata hinweisen. Auch in unserem Falle wurde der Knochenherd mehr zufällig entdeckt und nicht, weil wegen des Befundes eines Prostatacarcinoms auf ihn gefahndet worden war, welch letzteres übrigens bei der makroskopischen Besichtigung auch nur als wahrscheinlich angenommen werden konnte. Nach den Beobachtungen von Recklinghausen sollte aber jeder Fall von Prostatacarcinom bei der Obduction durch Besichtigung der Knochen auf Knochenmetastasen untersucht werden; dieser Autor selbst glaubt, dass er noch mehr Beobachtungen aufzuweisen haben würde, wenn er immer darauf geachtet hätte; er hat aber die Knochen nicht geprüft, bevor ihm nicht der Zusammenhang durch einige markante Fälle evident geworden war.

Die erste Entwickelung der krebsigen Herde erfolgt im Knochenmark, und zwar schliesst Recklinghausen aus der Anordnung der Krebszellenstränge im Mark, dass die ersten Herde in den kleinsten Venen des Markgewebes der Knochenspongiosa entstehen. Die weitere Wachsthumsrichtung wird wesentlich durch den Verlauf der Gefässe bestimmt, so dass die Aussentumoren und die sie begleitenden Exostosen sich da vorfinden, wo die gröberen Gefässöffnungen an der Knochenrinde zu Tage treten.

Diese nunmehr als metastatische Krebserkrankung erwiesene allgemeine Carcinose des Knochensystems entspricht ganz dem Bilde, welches Förster als Osteomalacia carcinomatosa, Volkmann als diffuse carcinomatöse Ostitis zeichnet. Förster hatte diese Krebse alle als primäre in Anspruch genommen, während Volkmann[1]) diese Ansicht nicht ganz theilt. —

Unter den übrigen Fällen von Prostatacarcinom, welche ich gesammelt habe, sind einige, bei denen die Wahrscheinlichkeit besteht, dass trotz des negativen Befundes bei der Obduction eine Knochencarcinose vorgelegen hat. Ich schliesse das aus der Analogie, welche dieselben mit den von Thompson und Silcock beschriebenen Fällen haben. Thompson sah bei seinem Kranken eine motorische Lähmung der unteren Extremitäten, eine sensibele, welche sich zuletzt über die ganze untere Körperhälfte bis zu den Achseln hinauf ausdehnte, und eine Lähmung von Blase und Mastdarm. Auch der Fall von Silcock ging mit Lähmungserscheinungen im Facialisgebiet und den unteren Extremitäten einher. Die Lähmungen im 1. Fall sind durch Druck seitens eines Markschwammes im Bogen des

1) Volkmann, Handbuch der Chirurgie von Pitha u. Billroth, Bd. II, 2. S. 470.

Digitized by Google

1. Rückenwirbels erklärt, im 2. haben Tumoren der Schädelbasis die Facialisparalyse bewirkt, während für die Lähmung der unteren Extremitäten keine ausreichende Erklärung gegeben ist, weil der Zustand der Wirbelsäule nicht berücksichtigt ist. 4 Beobachtungen sind es, welche ebenfalls Lähmungen bei Prostatacarcinom erwähnen. Zunächst hat bereits Cruveilhier in seiner Anatomie pathologique eine solche mitgetheilt. Dieselbe war mir nur im Citat bei L. Julien[1]) zugänglich, welcher sie als Coexistence d'un cancer fibreux de la prostate et d'une paraplégie anführt. Weiter haben Buchal[2]) und Walter[3]) je einen Fall veröffentlicht, in welchem einmal eine Paraplegie der unteren Extremitäten, das andere Mal eine Lähmung der ganzen unteren Körperhälfte vorlag. In den beiden letzten Fällen enthält das Obductionsprotokoll nichts, was die Lähmungen zu erklären vermöchte; jedenfalls ist die Wirbelsäule nicht herausgenommen und durchsägt worden, weil man äusserlich nichts Verdächtiges an ihr entdeckt hat. Um so mehr kann man also den Verdacht hegen, dass ein metastatischer Tumor am Wirbelkanal die Lähmungen durch Compression des Rückenmarkes veranlasst hat. Endlich erwähnt Guyon[4]), dass ein Kranker, welchen er mit Nélaton beobachtete, unter paraplegischen Erscheinungen gestorben ist.

Uebrigens können natürlich auch die Knochen durch Fortschreiten der krebsigen Wucherung per contiguitatem erkranken. Es kommen hauptsächlich die Beckenknochen in Betracht. Drei solcher Fälle finden sich in der französischen Litteratur bei Jolly[5]) und Engelbach[6]), doch sind die übrigen Knochen nicht untersucht worden, so dass eine auf metastatischem Wege entstandene allgemeinere Knochencarcinose nicht ausgeschlossen werden kann, um so mehr nicht, weil ja die Beckenknochen ein besonders bevorzugter Ort für Knochenmetastasen sind. Noch wahrscheinlicher ist diese Annahme bei einem vierten von J. C. Julien[7]) mitgetheilten Falle, in welchem

1) L. Julien, Nouveau Dictionnaire pratique de médecine et de chirurgie. Bd. XXIX. 1880, Cancer de la prostate siehe unter Litteraturverzeichniss.

2) Buchal, Dissertatio inaug. Greifswald 1889.

3) Walter, Dissertatio inaug. Greifswald 1891.

4) Guyon, Krankheiten der Harnorgane. Uebersetzt von Krause und Zuckerkandl. Bd. II. S. 160. 1897.

5) Jolly, Essai sur le cancer de la prostate. Arch. génér. de médecine. Bd. XIV. S. 194. 1869.

6) Engelbach, Les tumeurs malignes de la Prostate. Thèse de Paris. 1888. No. 85.

7) J. C. Julien, Contribution à l'étude clinique de cancer de la prostate. Thèse de Paris. 1895. No. 466. Obs. III.

Digitized by Google

die Körper der Lendenwirbel erweicht, zerreibbar und schmierig waren, welche Veränderung von dem Beobachter anscheinend mit krebsigen Mesenterialdrüsen in Verbindung gebracht worden ist.[1])

Das frühzeitigste Symptom der Eruption der Krebsmetastasen sind heftige Schmerzen in den Knochen. Durch ihre bestimmt nachweisbare Localisation dürften sie sich von ähnlichen Schmerzen unterscheiden lassen, welche etwa durch Druck seitens metastatischer Lymphdrüsentumoren des Beckens auf die Nerven ausgelöst werden. So waren die Schmerzen sehr erheblich in der Umgebung der Kreuzbeinfugen, sowohl auf Druck, wie spontan in dem eben von mir beschriebenen Falle; sie waren ausserdem das erste Symptom, welches die krebsigen Veränderungen des Organismus verursachten. Sasse giebt als das erste Symptom heftige Schmerzen in den Unter- und Oberschenkelknochen an, entsprechend der Erkrankung der Knochen, und Silcock Hüftweh in der linken Hüfte, an welcher später die Spontanfractur des Schenkelhalses eintrat. Die Schmerzen können aber auch fehlen; so sind sie nicht beobachtet in dem Fall von Thompson. Recklinghausen berichtet unter seinen 5 Fällen nur von einem, der Schmerzen im Rücken bekam, zugleich mit einer Kyphose der Rückenwirbelsäule. Die weiterhin auftretenden Symptome, welche auf die Knochenerkrankung hinweisen, Deformitäten und Spontanfracturen der Knochen, Lähmungen sind bereits erwähnt.

Die Zahl von neun zuverlässigen Beispielen von metastatischer Knochencarcinose unter 83 Obductionen von Prostatacarcinom, welche ich gesammelt habe, stellt bereits den sehr hohen Procentsatz von ca. 11 Proc. dar. Berücksichtigen wir ausserdem die zuletzt erwähnten 4 Fälle, bei welchen der Weg, auf dem die Erkrankung sich fortgepflanzt hat, nicht ganz klargestellt ist, und von denen der eine oder der andere ebenfalls hierher gehören wird, so können wir mit Fug und Recht behaupten, dass bei dem Prostatacarcinom die Neigung der Krebselemente, sich metastatisch auf das Knochenmark zu verbreiten, eine sehr grosse ist. Sie verhalten sich in dieser Beziehung ähnlich wie die Krebse der weiblichen Milchdrüse, bei denen im Endstadium Knochenmetastasen sehr häufig sind, worauf auch Recklinghausen besonders aufmerksam macht.

1) Vielleicht gehört auch ein Fall von Reliquet hierher (s. Reliquet et Guépin, Les glandes de l'urètre. 1895. Bd. II. p. 15), in dem bei der Autopsie eine Osteomalacia senilis des Os sacrum et coccygis und der Wirbelsäule diagnosticirt wurde. In vivo hatte man Prostatacarcinom angenommen. Die Prostata wurde bei der makroskopischen Besichtigung für gesund gehalten; mikroskopisch ist sie anscheinend nicht untersucht.

Digitized by Google

XVI.

Besprechungen.

1.

Dr. C. L. Schleich, Neue Methoden der Wundheilung. Ihre Bedingungen und Vereinfachung für die Praxis. Berlin bei Jul. Springer. 1899. 378 S.

Der Zweck dieses Buches ist, die Chirurgie durch einfachere und sicher wirkende Methoden innerhalb gewisser Grenzen wieder dem praktischen Arzt und auch dem Fachchirurgen, der nicht an grossen klinischen Anstalten thätig sein kann, zurückzuführen und sie unabhängig von der „Monopolisirung und Centralisirung der Chirurgie" zu machen. Dieses Beginnen ist in der That vollauf zu rechtfertigen, und nicht nur der allgemeine Arzt, sondern auch der Chirurg von Fach wird Schleich für dieses anregende, sehr viel Interessantes bietende Buch dankbar sein. Es ist fliessend und elegant geschrieben und reiht sich würdig seinem Lehrbuch der localen Anästhesie an. Schleich will in keiner Weise unsere bewährten Methoden über den Haufen werfen, er will nur versuchen, den Herren Collegen durch eine neue Methodik der Wundbehandlung neue Kampfmittel darzubieten; er ist sich dabei bewusst, dass alle diese Mittel an sich discutabel sind, und dass sie zunächst nur den ersten Versuch zur Vereinfachung des modernen, allzu complicirten chirurgischen Apparates bedeuten. Es ist an der Zeit, auf die principielle Nothwendigkeit dieser Vereinfachung und ihre Durchführbarkeit in Privaträumen hinzuweisen.

In dem Theil, der von der Wundinfection und der individuellen Reinlichkeit des Operateurs handelte, bekämpft Schleich die Anschauung, dass die Bakterien die einzigen, ja, dass sie die vorzugsweisen Träger der Infection seien. Wenn er trotzdem grossen Werth auf die bakteriologische Controle der Reinlichkeit legt, so geschieht dies deshalb, weil er die Bakterien als ständige Begleiter der Unreinlichkeit und deren bestes am leichtesten zu controlirendes Testobject ansieht. Er stützt sich bei der geringen Meinung von der Wichtigkeit der Bakterien für die Infection auf die Thatsache, dass sog. pathogene Spaltpilze in der menschlichen Haut stets vorhanden sind, dass sie sich bei per primam heilenden Wunden vorfinden, und dass bei abnormer Wundheilung der verschiedensten Art sich stets dieselben Bakterienarten vorfinden; dass ferner dieselben Erkrankungen (z. B. Sepsis und Pyämie) unter Entwickelung ganz verschiedener Bakterien verlaufen können. Zum Beweis

Digitized by Google

der secundären Bedeutung der Bakterien führt er einige Fälle von Fettnekrose einer besonderen Art Phlegmone nach Verunreinigung von Wunden mit ranzigem Oel an, bei denen der bacterielle Befund derselbe wie bei einer gewöhnlichen Phlegmone, der Verlauf trotzdem ein ganz besonderer ist, der nur auf die chemische Beschaffenheit des verunreinigenden Stoffes zurückgeführt werden kann. Im selben Sinne verwerthet er die Infection mit verdorbenem Wild, Fischen etc., die ihren besonderen charakteristischen Verlauf zeigen, obgleich sich in den Wänden nur die gewöhnlichen Strepto- und Staphylokokken in geringer Zahl finden. Er berührt dabei eine besondere Art der Infection mit gonorrhoischem Secret (ohne Gonokokkenbefund), die er besonders bei Aerzten beobachtet hat. Für den Charakter und den Verlauf des Panaritiums in der Phlegmone ist in erster Linie der Chemismus maassgebend, so dass man hier von wahren Berufskrankheiten mit typischen Bildern sprechen kann. Als ein Moment der Wundverunreinigung, das zu wenig beobachtet werde, bezeichnet er den Staub, weshalb er auch empfiehlt, nur in sehr feuchter Luft zu operiren und sich des alten Sprays mit einfachem Wasser zu bedienen. Ebenso wie die reine mechanische Wirkung des Staubes, ist auch alles unnöthige Quetschen und Misshandeln des Gewebes durch die Hand und die Instrumente des Operateurs von nachtheiligem Einfluss auf die Wundheilung. Deswegen verwirft er die Anwendung des scharfen Löffels, weil er unnöthige Läsionen macht; auch behauptet er, dass viel zu viel primär vernäht werde.

In Bezug auf die Desinfection des Operateurs, legt er grossen Werth darauf, dass derselbe sich sofort nach Berührung mit Unreinem desinficire, so dass er zu jeder Zeit beinahe aseptisch sei, damit die Desinfection vor der Operation die Reinlichkeit nur zu vollenden habe. Gegen die üblichen Bürsten zieht er energisch zu Felde, er bezeichnet sie als „Universallabyrinth für Schmutz und Schmiere"; dem Sublimat kennt er auch nur eine scheinbare Desinfectionskraft zu; die Reinigung mit entfettendem Mittel hält er für wirksam, aber undurchführbar, weil sie, wenn gründlich gemacht, die Hände zu sehr angreife. Die ganze chemische Reinigung hält er für zwecklos, weil sie die Bakterien nicht abtödtet und nicht in allen Schichten des Medicinalpersonals in gründlicher Weise durchgeführt werden kann. Eine rein physikalisch-mechanische Reinigungsmethode, die die Bakterien nicht abtödtet, sondern wegschafft, ist nach ihm das einzige, allen Anforderungen entsprechende Reinigungs- und Desinfectionsmittel. Als eine vollkommene, bakteriologisch und durch den Wundheilungsverlauf erprobte Methode gilt ihm die Reinigung mit seiner „Marmorseife", eine durch ein besonderes Alkali (Steral) alkalisch gemachte Seife; der zugesetzte Marmorstaub ersetzt die Bürste, eine zugesetzte Wachspaste (Ceral) verschliesst die Drüsenschläuche und Haarbälge der Haut, die nicht desinficirbar (auch chemisch nicht) sind. Man muss in der That zugestehen, dass diese ganze Procedur wesentlich einfacher ist, als unsere übliche Desinfection, und die ständigen bakteriologischen Controlen und die Mittheilung über Wundheilung zeigen auf das deutlichste, dass die Methode allen Anforderungen entspricht, und dass sie verdient, in die Praxis eingeführt zu werden. Schleich giebt genaue Anleitung, wie die Seife von jedem

Digitized by Google

hergestellt werden kann. Zur Reinigung von Wänden und Böden empfiehlt er die chemischen Desinfectionsmittel.

Was die Wundbehandlung betrifft, betont er die Thatsache, dass hier die Antiseptien nur in sehr geringem Maasse die Entwickelung der Bakterien hemmen, bei Phlegmonen hält er daher für das wirksamste Mittel die frühzeitige Incision, die genau präparatorisch das erkrankte infiltrirte Gewebe bis zum Gesunden freilegt, und die Tamponade mit Gaze. Drains verwirft er ganz, ebenso Catgut, das er nicht für sicher sterilisirbar hält. Er verwendet nur Seide, die nach dem Kochen in Gelatine eingeschmolzen aufbewahrt wird, welche vor dem Gebrauch in warmem Wasser wieder gelöst wird. In normal heilenden Wunden ist nach Schleich ein fibrinolytisches Ferment vorhanden, dessen Abwesenheit in abnormen Wunden sich durch Fibrinbeschläge kundgiebt. Er ist der Ansicht, dass diese Fermentwirkung durch die Anwesenheit von Körpern, die den Wundstiften nicht „homogen" seien (dazu rechnet er nicht nur die Antiseptien und Wundpulver, sondern auch steriles Wasser und physiologische Kochsalzlösung) leicht gestört wird. Diese Ansichten haben ihn veranlasst, ein „homogenes" Material zum Verbinden der Wunden zu suchen, das er in seinem Glutol (getrocknete und sterile Formalingelatine) gefunden zu haben glaubt. Das Glutol wird in der Wunde gelöst und entfaltet dort nach seiner Ansicht antiseptische und anderseits die Bakterien ernährende und dadurch von der Wunde ablenkende Wirkungen. Den bei secundärer Wundheilung anwesenden Mikroorganismen gewöhnlicher Art, wie sie in der Luft vorkommen, schreibt er eine Wirkung im Sinne der Heilung zu. „Die Symbiose von Granulationszellen und bestimmten Mikroorganismen, welche noch zu erforschen sein werden, können für die Therapie einst noch eine bedeutende Thatsache werden." Jedenfalls sind die mit Glutol erzielten Erfolge sehr bemerkenswerth und lassen die Mittel einer Nachprüfung werth erscheinen. Für verunreinigte Wunden verwendet er eine Mischung von Glutol mit „Serumpulver" in Wundhöhlen und Fisteln, die für das pulverförmige Glutol nicht erreichbar sind, injicirt er Gelatine mit Formalinzusatz.

Er schliesst daran die Empfehlung mehrerer meist aus Wachs, Vaseline, Steral u. s. w. hergestellter Stoffe, die er theils zur Behandlung von Hautaffectionen, theils zur Imprägnirung von Binden, an Stelle von Gummibinden und Pressen verwendet. Ferner empfiehlt er seine flüssige „Peptonpaste" als ein für die Haut reizloses Klebemittel für Occlusivverbände und Ersatz für Gyps- und Zinkleimverbände.

Angefügt sind höchst interessante Kapitel über Granulationen und Ulcerationen in Bezug auf ihre Genese und ihr verschiedenes Auftreten und die aus ihrem klinischen Verhalten resultirenden Behandlungsmethoden. Auch der Behandlung der Furunkel und Karbunkel und der Lymphdrüsenerkrankungen sind einige Kapitel gewidmet.

Zum Schlusse giebt er genaue Vorschriften zur Herstellung seiner Präparate und ihre Anwendungsweise.

Ob die Mittel nun im stande sein werden, den praktischen Arzt wieder mehr zu chirurgischen Eingriffen zu bringen, ist doch wohl fraglich; einfach und sinnreich erdacht ist ja die Methode und aufgebaut

Digitized by Google

auf vorzüglichen Beobachtungen von Wundverlauf und Wundheilung, aber es will mir scheinen, als ob die ganze Ausführung doch mehr dazu geeignet ist, in die Hand geschulter Chirurgen überzugehen, denn die Mittel allein kommen für eine richtige chirurgische Thätigkeit nicht in Betracht; die manuelle Geschicklichkeit muss immer vorausgesetzt werden. Die Beobachtungen und die geistreichen Ausführungen und Begründungen sind viel zu exact und überzeugend dargestellt, als dass man berechtigt wäre, an ihrer Richtigkeit zu zweifeln, und jeder, der dieses in allen Theilen hochinteressante Buch, das in glatter überzeugender Form geschrieben ist, liest, wird das Verlangen haben, die ganze Methode nachzuprüfen; wenn auch nicht alles, so wird doch schliesslich gar manches in unsere chirurgische Therapie übergehen und ihr Recht behaupten. Dr. E. v. Meyer (Frankfurt a. M.).

2.

O. v. Boltenstern, Die neuere Geschichte der Medicin. Leipzig bei C. G. Naumann. 393 Seiten. Medicinische Bibliothek für praktische Aerzte.

In sehr dankenswerther Weise hat v. Boltenstern in kurzer Darstellung die gesammte Geschichte der Medicin gegeben; er hat es verstanden, alles Wissenswerthe in gedrängter, aber doch ausreichender Form klarzulegen. Für denjenigen, der an dem einen oder anderen Capitel mehr Interesse hat, sind Fingerzeige genug gegeben, wo er seine Studien ergänzen kann. Die Arbeit ist jedem Arzte zur Lectüre bestens zu empfehlen. Dr. E. v. Meyer (Frankfurt a. M.).

3.

Dr. N. Rüdinger, weil. o. ö. Professor der Anatomie an der Universität München. Cursus der topographischen Anatomie. 4. Auflage, bearbeitet von Dr. Höfer, Assistent der chirurgischen Klinik München. München. Verlag von J. F. Lehmann. 1899. 221 Seiten mit 82 zum Theil farbigen Abbildungen.

Dass innerhalb 7 Jahren bereits die 4. Auflage dieses Cursus nothwendig geworden ist, ist ein Beweis dafür, dass das Buch in seiner knappen, klaren Darstellung, unterstützt von recht guten farbigen Bildern, ein recht brauchbares ist, nicht nur für den Studenten, sondern auch für den chirurgisch thätigen Arzt. Die neue Auflage ist nach Rüdinger's Tode von seinem früheren Assistenten Dr. Höfer besorgt worden, welcher als eine Pflicht der Pietät die Eigenart des Werkes bewahrt hat. Die neue anatomische Nomenclatur, wie sie auf der 9. Versammlung der anatomischen Gesellschaft in Basel 1894 festgesetzt wurde, ist consequent durchgeführt. Das Werk sei in seiner handlichen Form als gutes Lehrmittel für topographisch-anatomische Fragen bestens empfohlen. Dr. E. v. Meyer (Frankfurt a. M.).

Digitized by Google

Anzeigen litterarischer Neuigkeiten, welche der Redaction zugeschickt worden sind:

Revue de Chirurgie. Réd. M. F. Terrier. Paris 1899. No. 6, enthält u. a.:
A. Broca und A. Mouchet, Ueber nervöse Störungen am unteren Ende des Oberarmes.

Bulletins et Mémoires de la société de Chirurgie de Bucarest. Tom I. No. 4. Bucarest. Jan., Fewr. 1899, enthält u. a.:
Th. Jonnesco, Ueber temporäre Schädelresection wegen Stottern.

University medical Magazine. Vol. VI. No. 9. June 1899. Philadelphia, enthält u. a.:
Edward Martin, Ueber die Bauchschnitte bei Typhusperforation.
Charles Greene Cumston, Ueber Pyonephrosis bei Gonorrhoe.

The St. Paul medical Journal. Vol. I. No. 6. June 1899. St. Paul (Minnesota), enthält u. a.:
Henry Jackson, Die Entstehung der Leberabscesse.
Charles Greene u. John Rogers, Ueber die Nothwendigkeit der Operation zur Unterscheidung von Gallensteinkoliken und Wandernieren mit Dietl'schen Krisen.

Bulletin of the Johns Hopkins Hospital. Baltimore. May 1899. Vol. X. No. 98, enthält u. a.:
Harvey Cushing, Ueber acute Gonokokkenperitonitis.

Die Therapie der Gegenwart. Red von Klemperer. Berlin. 40. Jahrg. 6. Heft. enthält u. a.:
E. Henoch, Ueber Reposition der Wanderniere zur Hebung ihrer Beschwerden.

Fortschritte auf dem Gebiete der Röntgenstrahlen, herausg. von Deyke u. Albers-Schönberg. 4. Hamburg bei Lucas Gräfe u. Sillem. Bd. II. Heft 5, enthält u. a.:
Waitz u. Jedlicka, Ueber Ellenbogengelenkverletzungen.
Metzner, Ueber Handgelenkverletzungen.
Metzner, Ueber Wandern eines verschluckten Markstückes, 8 Tage lang am Fluorescenzschirm beobachtet. Eine viertägige Wanderung einer Stecknadel liess sich aber nicht beobachten.

Maximilian Sternberg, Vegetationsstörungen und Systemerkrankungen der Knochen. 8. Wien bei Hölder. 1899.

Walther Hempel, Untersuchung und Begutachtung der Invalidenrentenanwärter. 8. Jena bei Fischer.

B. Donath, Die Einrichtungen zur Erzeugung der Röntgenstrahlen. 8. Berlin bei Reuther und Reichard.

Sechsundzwanzigster Jahresbericht des Kinderspitals Zürich.

Dr. Schulz, Aerztlicher Jahresbericht des Johanniterkrankenhauses Sonnenburg.

Edmund Rose.

Digitized by Google

XVII.

Aus der chirurgischen Klinik von Prof. Kocher in Bern.

Experimentelle Beiträge zur Aetiologie und Therapie der Epilepsie.

Von

Dr. H. Ito aus Japan.

(Mit 2 Abbildungen.)

(Fortsetzung aus Bd. LII, S. 292.)

III. Versuche an Meerschweinchen.

Wie an Hunden haben wir an Meerschweinchen die Membrana atlanto-occipitalis blossgelegt und mittels des Hürthle'schen Membranmanometers daselbst die Spannung der Cerebrospinalflüssigkeit gemessen.

Magendie hat seiner Zeit folgende Bemerkung gemacht: „Le liquide céphalo-rachidien des rongeurs, comparé à celui des carnassiers, ne nous offre aucune différence remarquable à noter. Les couches de liquide intérieure et extérieure sont proportionnellement aussi considérables que chez les carnassiers, et cela s'observe particulièrement chez certains rongeurs à clavicule imparfaite, comme le lapin, par exemple, dout la région cervicale jouit de mouvements très-étendus." Aber nach einer vergleichenden Untersuchung der Cerebrospinalflüssigkeit bei verschiedenen Wirbelthieren kommt er zu dem Schlusse: „Un plus grand développement dans le système cérébrospinal entraîne, en général, un développement proportionnel dans ses vaisseaux, dans ses enveloppes osseuses ou membraneuses. Le liquide céphalo-rachidien participera à cette espèce de solidarité. Il se trouve à son maximum de quantité relative chez les animaux supérieurs, où les fonctions du système nerveux sont à leur plus haut degré d'activité, tandis que, diminuant graduellement chez les animaux plus inférieurs, il finit par disparaître complètement dans certaines espèces de poissons."

v. Bergmann spricht von der Cerebrospinalflüssigkeit des Kaninchens folgendermaassen: „Ihre flachen Hirnwindungen enthalten in den Subarachnoidalräumen der Furchen so wenig Liquor cerebrospinalis, dass bekanntlich an ihrem Hirne das Phänomen der Pulsation im Grunde eines Schädeldefectes nicht wahrgenommen werden kann."

Digitized by Google

Wir möchten sagen, es ist in der Beziehung erst recht so bei Meerschweinchen. Nur einige Male konnten wir deutlich ausgeprägte Pulsationen aufzeichnen. Die einzelnen Pulsbilder haben abgerundete Gipfel, und sowohl auf- als auch absteigende Wellenschenkel sind mit keinen auffälligen Erhebungen versehen (Fig. 7).

Fig. 7.

Hirndruckcurve des Meerschweinchens.

Von den Messungen an zehn verschieden grossen, gesunden Meerschweinchen, deren grösstes 770 g und kleinstes 165 g wog, war die durchschnittliche Zahl für den cerebrospinalen Druck 45 mm Wasser, mit Maximum 90 mm und mit Minimum 15 mm. Die pulsatorische Schwankung war selten deutlich und betrug im Mittel 20 mm Wasser; die respiratorische war in der Regel undeutlich, indem sie bloss bei verstärkter Athmung zum Vorschein kam und etwa 35 mm im Durchschnitte betrug. Der Druck schien im allgemeinen bei älteren grösser zu sein, als bei nur einige Wochen alten Thieren.

Es muss hier bemerkt werden, dass der Druck bei allen Thieren in derselben Körperlage gemessen wurde: die Vorderbeine nach vorn und die Hinterbeine nach hinten gestreckt, wurden die Thiere in der Bauchlage aufgebunden, und der Kopf wurde einige cm höher gehalten, als der Rücken selbst.

Soweit wir übersahen, konnten wir die Angabe über die Grösse des cerebrospinalen Druckes des Meerschweinchens nicht finden. Wenn wir die Zahlen desselben bei kleineren Thieren als bei Hunden, etwa Katzen und Kaninchen, dafür nehmen wollten, so betrug nach Jolly die mittlere Höhe des normalen Hirndruckes einer Katze 36—40 mm Wasser, und die Werthe bei einer grossen Zahl von Kaninchen schwankten zwischen den Grenzen von — 7 mm und + 72—75 mm Wasser. Adamkiewicz taxirt die normale Spannung der Cerebrospinalflüssigkeit beim Kaninchen ungefähr 6—8 mm Hg oder 80—100 mm Soda. Nach v. Schultén ist der normale intracranielle Druck bei Kaninchen 5—7 mm Hg (68—95 mm Wasser).

Danach scheint es, dass Meerschweinchen ungefähr dieselbe Grösse des cerebrospinalen Druckes haben, als Katzen und Kaninchen.

Digitized by Google

Wir haben nun Meerschweinchen nach dem Verfahren von Westphal epileptisch zu machen versucht. Mittels des umgekehrten Percussionshammers haben wir den „Klopfversuch“ ausgeführt; aber bei grösseren Thieren musste man ziemlich grosse Gewalt anwenden, um unmittelbar darauf den Krampfanfall entstehen sehen zu können. Die Thiere wurden so paretisch an Beinen, konnten sich nicht ordentlich bewegen, drehten sich manchmal nach einer Seite hin und starben einige Stunden bis einige Tage später. Bei der Autopsie konnte man sich von der Blutung und Hyperämie der Hirnhäute und der Hirnoberfläche überzeugen.

Weil es nach Westphal nicht einmal nöthig sein soll, dass der Klopfversuch selbst einen Krampfanfall unmittelbar zur Folge habe, weil der Klopfversuch nach ihm am leichtesten bei ganz jungen Thieren gelinge, indem bei ihnen eine sehr geringe Einwirkung genüge, und endlich weil die Affection nach ihm um so schneller eintrete, je häufiger man in kurzen Intervallen den Klopfversuch wiederhole, so haben wir 4—5 Wochen alte Meerschweinchen von 160—250 g Körpergewicht dazu verwendet, denen wir eine Anzahl von ganz schwachen Schlägen auf den Schädel mit gewissen Zwischenräumen zu wiederholten Malen applicirten. So wurden 5 Meerschweinchen epileptisch, nachdem eine Zeit von 2—6 Wochen, durchschnittlich 1 Monat verstrichen war. Es gab aber manches Thier, welches dadurch gar nicht beeinflusst wurde. Auch die Wirkung des wiederholten Klopfens schien nicht besonders eclatant zu sein.

Mendel und Gutnikow haben, wie bereits angegeben, bei Wiederholung des Salathe'schen Versuches der Centrifugirung, entgegengesetzte Resultate bekommen, allerdings an verschiedenen Thierarten. Der erstere drehte einen Hund mit dem Kopfe gegen das Centrum der Maschine hin und sah nach einer gewissen Rotation einen epileptischen Anfall entstehen; der letztere rotirte Meerschweinchen, denen vorher ein Stückchen des Nervus ischiadicus ausgeschnitten und der Kopf zur Peripherie gekehrt war, und beobachtete ein Auftreten oder Verstärken epileptischer Anfälle.

Wir haben 4 Meerschweinchen, denen der Klopfversuch seit 3 Wochen wiederholt war, und die noch keinen epileptischen Anfall zeigten, in den Rand einer kreisförmigen Scheibe derart aufgebunden, dass zwei davon den Kopf nach dem Centrum hin und andere zwei nach der Peripherie hin gekehrt hielten. Immer in derselben Anordnung der Befestigung haben wir die Scheibe etwa 200 in der Minute rotirt, und zwar im ganzen dreimal mit Intervall von einem

Digitized by Google

Tage; die Rotationsdauer wurde dabei allmählich verlängert, indem sie zum erstenmal ein, zum zweiten zwei und endlich zum dritten 3 Minuten lang währte. An keinem der so centrifugirten Thiere konnten wir aber den unmittelbaren Einfluss auf das Entstehen der epileptischen Anfälle constatiren. Die beiden Thiere, deren Kopf peripherwärts befestigt war, zeigten nach dem Losbinden fast keine Erscheinung und wurden erst 3 Wochen nach der letzten Rotation epileptisch. Die beiden anderen hingegen, denen der Kopf centralwärts gekehrt war, verfielen bei der letzten Rotation in den Zustand des Scheintodes, indem sie sich nach dem Abbinden nicht rührten und nicht athmeten, obwohl das Herz kräftig weiter schlug. Sie kamen erst zu sich und fingen mühsam und selten zu athmen an, nachdem die künstliche Athmung 5 Minuten lang eingeleitet worden war. Ferner wurde das eine davon trotz des weiter fortgesetzten Klopfversuches im späteren Verlaufe gar nicht epileptisch.

Der Unterschied in der Wirkungsweise der Rotation, je nachdem der Kopf der Thiere central- oder peripherwärts befestigt ist, ist bereits Salathé aufgefallen: „la mort s'est produite en peu de minutes, chez des animaux tels que le chien, le lapin, le cobaye dont la tête était dirigée vers le centre de l'appareil..... Les animaux ont encore succombé, mais au bout d'un temps bien plus considérable et, en général, au moins double, quand leur tête était tournée du côté de la périphérie.“ v. Schultén betont, dass bei künstlich gesteigertem Hirndruck der Stillstand der Respiration dem Aufhören des Herzschlages vorausgeht. Wird nun nach Horsley und Spencer die Druckerhöhung direct auf den oberen Theil des 4. Ventrikels applicirt, so wird der Puls verlangsamt, die Athmung aber stark beschleunigt; am unteren Theil desselben wird die Athmung dadurch verlangsamt bis zum Stillstand, Blutdruck und Puls herabgesetzt; unter dem Calamus scriptorius bewirkt der Druck Aufhören der Athmung ohne directe Wirkung auf das Herz. Bei der Erhöhung des intracraniellen Druckes constatirten die beiden Forscher den Einfluss auf Kreislauf und Athmung folgendermaassen: „If depressor influences were active and had not been impaired in any way, then the slowing of the respiration was accompanied by slowing of the heart and a fall of blood pressure. When the respiration was arrested the heart was greatly slowed, and then stopped. But if the depressor influence had been lost the heart was only slowed a little on the arrest of respiration, and there was no fall of blood pressure nor arrest of the heart, and the slight slowing was altogether lost when the heart was acting very quickly consequent upon para-

Digitized by Google

lysis of the cardio-inhibitory apparatus." Bei einer anderen Gelegenheit bemerkt Horsley: „The respiratory Centre is the first to be seriously affected by changes in the intra-cranial tension."

Durch die obigen Untersuchungen ist es klar bewiesen, dass es unter gewissen pathologischen Verhältnissen den respiratorischen Stillstand bei fortgesetzter Herzthätigkeit geben kann. Worauf ist nun derselbe Zustand unserer Meerschweinchen, welche mit dem nach dem Centrum hin fixirten Kopf rotirt worden, zurückzuführen? Salathé sagt, es gebe Anämie des Gehirns, wenn sich der Kopf bei Centrifugirung centralwärts befindet; Gutnikow dagegen Hyperämie desselben. War das also der anämische Reiz gewesen oder der hyperämische, welcher bei den obengenannten Meerschweinchen die Funktion des Athmungscentrums einstellte, während das Herz kräftig weiter schlug?

Heimann wiederholte Salathé's Versuch der Rotation mit tangentialer Stellung und band die Thiere der Länge nach in die Peripherie einer kreisförmigen Scheibe mit hohem Rande, nahe demselben, in Bauchlage auf, indem die Beine nach vorn und hinten gestreckt, der Kopf mit dem Unterkiefer auf die Scheibe gelagert wurde, so dass eine Schädelhälfte peripher, die andere central lag. Die Vertheilung von Blut und Cerebrospinalflüssigkeit innerhalb der Schädelhöhle wird nach ihm durch die Drehung der Scheibe verändert: die Centrifugalkraft drängt das Gehirn nach der peripher gelagerten Seite des unnachgiebigen Schädels; die incompressible Masse des Gehirns verdrängt das verschiebbare Blut aus den Gefässen, und die Cerebrospinalflüssigkeit von den mehr gedrückten Theilen der Dura mater fort. Die bleibende Vertheilung der Injectionsmasse zeigte Anämie der peripher gelagerten Hirnrindentheile, darunter aber Hyperämie und relative Anämie der central gelegenen Hirntheile. Das so behandelte Thier zeigte eine Lähmung einer oder beider Extremitäten derjenigen Seite, die dem Mittelpunkt des Kreises, in dem es gedreht worden, zugewendet war.

Das Resultat von Heimann vermittelt etwa die entgegengesetzten autoptischen Angaben von Salathé und Gutnikow. Wir haben in der Beziehung die Untersuchung nicht weiter fortgesetzt und können deshalb kein Urtheil darüber fällen. Aber der Behauptung Gutnikow's, dass Anämie des Gehirnes der Aeusserung der Nervenzerrüttung förderlich sei, in Form epileptischer Anfälle, können wir ohne weiteres nicht beipflichten. Nicht nur wurden unsere Meerschweinchen durch die Rotation unmittelbar gar nicht beeinflusst in Bezug auf die Entwickelung der epileptischen Zustände, sondern

Digitized by Google

auch konnten wir uns durch Blosslegung der Gehirnoberfläche der auf andere Weise epileptisch gewordenen Thiere direct überzeugen, dass dieselbe entschieden stark hyperämisch war, worauf wir später noch zurückkommen werden.

Wenn die Meerschweinchen epileptisch geworden sind, machen sie zunächst gewisse Kratzbewegungen. Sie drehen den Kopf nach der Schulter einer Seite und kratzen mit der Hinterpfote der betreffenden Seite an der Schulterblattgegend. Diese Bewegungen, welche meistens an einer Seite mehr ausgeprägt auftreten, werden zu unvollkommenen Attaquen gerechnet. Wenn die Affection vollkommen entwickelt ist, machen die Thiere ebenfalls diese klonischen Kratzbewegungen durch ein Quieken eingeleitet, aber abwechselnd bald auf der einen, bald auf der anderen Seite, indem sie den Körper nach der betreffenden Seite hin verdrehen. Dabei sind die Augen halb zugekniffen; der Mundwinkel wird in klonischen Zuckungen nach oben verzogen und die Nase seitwärts gewendet. Schliesslich werden die Thiere auf den Rücken hinüber geschleudert und verfallen in allgemeine tonische Krämpfe. Während des Anfalles, der übrigens eine kurze Zeit, etwa eine halbe Minute, dauert, scheint das Bewusstsein vollkommen verloren zu sein; wenigstens quieken sie gar nicht, wenn man sie dabei auch stark kneift. Wenn der Anfall vorüber ist, stehen sie auf 4 Beinen quiekend auf, kehren so in die normale Körperlage zurück, scheinen noch eine Zeitlang ein Bischen betäubt zu sein und sind nachher so vollkommen munter, wie unversehrte Thiere.

Es wird von der epileptogenen Zone der Meerschweinchen gesagt, dass, wenn die Affection auf ihrer Höhe steht, ein nur leichtes Berühren oder Anblasen der betreffenden Hautpartien genügen soll, einen Anfall hervorzurufen. Westphal hat seiner Zeit sogar behauptet, dass es ihm sehr schwer scheint, bei den sogenannten spontanen Anfällen zufällige leichte Reize der epileptogenen Zone mit wünschenswerther Sicherheit auszuschliessen. Wir zweifeln unsererseits gar nicht an dem Vorkommen der spontanen Anfälle: wir haben einmal bei einem epileptischen Thier innerhalb 3 Stunden sechzehn solcher Anfälle beobachtet, wobei sich das Thier ganz bequem in einem Korb befand. Dagegen möchten wir für die Existenz der sogenannten epileptogenen Zone ein gewisses Bedenken tragen: auf den Reiz hin, wenn man auch die betreffende Hautpartie stark kneift, entsteht manchmal gar kein Anfall, und wenn derselbe schliesslich auftritt, folgt er doch nicht prompt auf den Reiz, so dass man schwerlich auf den ursächlichen Zusammenhang schliessen könnte.

Digitized by Google

Allerdings scheint die Hautpartie der sogenannten epileptogenen Zone eine herabgesetzte Empfindung zu haben, indem das Thier auf Kneifen wenig quiekt und zappelt.

Es entstehen bei epileptisch gewordenen Thieren beiderseits am hinteren Rande der Schulterblätter ziemlich breite, von vorn-unten-aussen nach hinten-oben-innen schief verlaufende, einige cm lange Wundflächen, durch das fortwährende Kratzen verursacht. Dort fallen zunächst Haare ab; es giebt dann blutende Kratzwunden, die sich nachher in Hautabschürfungen und allmählich tiefer werdende Geschwüre umwandeln. Aus der Beschaffenheit dieser Geschwüre kann man gewissermaassen die Stärke und Häufigkeit der spontanen Anfälle beurtheilen: Wenn dieselben nämlich stark und wiederholt hinter einander auftreten, bleiben die Geschwüre blutend; hingegen bei relativ seltenen Anfällen geringer Intensität haben sie Zeit, zu trocknen, sich mit Borken und Krusten zu bedecken und sogar theilweise an den Rändern zu vernarben.

Wir gehen nun in die kurze Beschreibung der fünf epileptisch gewordenen Meerschweinchen über.

1. Fall. Ein 250 g schweres, etwa 5 Wochen altes Meerschweinchen mit zwei weissen Ohren. Der cerebrospinale Druck an der Membrana atlanta-occipitalis betrug 30 mm Wasser. Es wurde der Klopfversuch zweimal mit Intervall von einem Tage ausgeführt. Am 18. Tage nach dem ersten Klopfversuch machte das Thier zum 1. Male auf Kneifen der Haut am linken Unterkieferwinkel Kratzbewegungen mit der linken Hinterpfote; 5 Tage danach machte es dasselbe Phänomen auf der rechten Seite, und noch 5 Tage später konnte man an ihm den vollständigen epileptischen Anfall anmerken. 5 Wochen nach der 1. Messung wurde der Druck wieder gemessen, und derselbe betrug 160 mm Wasser; inzwischen hat das Thier um 50 g an Körpergewicht zugenommen. 7 Wochen darauf, während das Thier immer epileptisch blieb und an Körpergewicht nicht wesentlich änderte, wurde der Druck zum 3. Male gemessen, welcher 170 mm Wasser betrug. Das Thier liess man alsdann verbluten.

2. Fall. Ein 230 g schweres, etwa 5 Wochen altes Meerschweinchen mit zwei schwarzen Ohren. Der cerebrospinale Druck an der Membrana atlanto-occipitalis betrug 45 mm Wasser. Es wurde der Klopfversuch fünfmal jeden Tagen oder mit Intervall von 1—2 Tagen wiederholt. Am 18. Tage nach dem ersten Klopfversuch machte das Thier zum 1. Male auf den Reiz hin eine linksseitige unvollkommene Attaque. 10 Tage darauf constatirte man einen spontanen, allgemeinen Krampfanfall, der jedoch auf der linken Seite begann und immer diese Seite bevorzugte. Eine Woche später wurde der Druck wieder gemessen, und derselbe betrug 180 mm Wasser; seit der 1. Messung hat das Thier um 120 g an Körpergewicht zugenommen. 2 Tage darauf wurde es auf dem rechten Scheitelbein ohne Narkose trepanirt; die hyperämische Dura legte sich

Digitized by Google

direct an die Ränder des Trepanationsloches an. Als man die Dura aufgeschlitzt und seitlich verschoben hatte, quoll die darunter liegende intensiv hyperämische Gehirnsubstanz durch das Loch hindurch hoch empor; es floss dabei weder die Cerebralflüssigkeit heraus, noch waren die Pulsationen wahrzunehmen. In der folgenden Zeit hat die Anzahl der spontanen Anfälle bei ihm sehr abgenommen, z. B. man constatirte an ihm deren einen, während ein anderes, nicht trepanirtes in derselben Zeit deren acht hatte. 2 Wochen später wurde es auf dem linken Scheitelbein noch einmal ohne Narkose trepanirt; beim Aufschlitzen der Dura hat sich ebenfalls die hyperämische Hirnrinde stark hervorgewölbt, ohne dass es Pulsationen zeigte, oder der Liquor cerebralis herausfloss. Daraufhin wurden die spontanen Anfälle an ihm sehr selten beobachtet; es heilte das Geschwür am hinteren Rande des linken Schulterblattes vollständig aus, und dasselbe der rechten Seite wurde kleiner und mit trockenen Krusten und Borken bedeckt. 5 Wochen danach wurde der Druck wieder gemessen, und derselbe betrug 110 mm Wasser. Das Thier, welches seit der 2. Messung 30 g an Körpergewicht zugenommen hatte, liess man alsdann verbluten.

3. Fall. Ein 215 g schweres, etwa 4 Wochen altes Meerschweinchen, mit braun-schwarz gefleckten hinteren Körpertheil. Der cerebrospinale Druck an der Membrana atlanto-occipitalis betrug 40 mm Wasser. Es wurde der Klopfversuch zwölfmal innerhalb 37 Tage ausgeführt, auch in der Zeit wurde das Thier, mit dem Kopfe nach der Peripherie hin befestigt, dreimal centrifugirt. Am 40. Tage nach dem ersten Klopfversuch constatirte man an ihm zum 1. Male eine unvollkommene Attaque auf den Reiz hin, und 5 Tage darauf entwickelte sich ein spontaner, vollständiger Anfall. Nochmals 5 Tage später wurde der Druck wieder gemessen, und derselbe betrug 200 mm Wasser, das Thier hat seit der 1. Messung um 115 g an Körpergewicht zugenommen. An demselben Tage wurde es ohne Narkose auf dem linken Scheitelbein trepanirt und von dem Loch aus der grösste Theil des Scheitel- und Seitenwandbeines abgekniffen; bei den Anfällen vorher war nämlich die rechte Körperseite bevorzugt worden. Die blossgelegte Dura war intensiv hyperämisch und stark gespannt; als man die Dura aufgeschlitzt und nach allen Seiten verschoben hatte, quoll die darunterliegende, stark hyperämische, geradezu cyanotisch aussehende Gehirnsubstanz sofort beträchtlich hervor; dabei floss weder der Liquor cerebralis heraus, noch waren Pulsationen zu constatiren. Das Thier konnte sich aber nach der Operation auf 4 Beinen nicht erheben, athmete mühsam und wurde am nächsten Morgen todt aufgefunden. Die Autopsie zeigte, dass bei der letzten Druckmessung das Halsmark verletzt wurde.

4. Fall. Ein 195 g schweres, etwa 4 Wochen altes Meerschweinchen, mit braunem hinteren Körpertheil. Der cerebrospinale Druck an der Membrana atlanto-occipitalis betrug 60 mm Wasser. Es wurde der Klopfversuch sechszehnmal innerhalb 14 Tage wiederholt, auch in der Zeit wurde das Thier mit dem Kopfe nach der Peripherie hin befestigt, dreimal centrifugirt. Am 45. Tage nach dem 1. Klopfversuch erzeugte sich zum 1. Male der spontane Anfall. 5 Tage darauf wurde der Druck wieder gemessen, und derselbe betrug 160 mm Wasser; das Thier hat

Digitized by Google

seit der 1. Messung 100 g an Körpergewicht zugenommen. Am nächsten Tage wurde es ohne Narkose am rechten Scheitelbein trepanirt, weil die linke Körperseite beim Anfall bevorzugt wurde. Von dem Trepanationsloch aus wurde der grösste Theil des Scheitel- und Seitenwandbeines abgetragen; die dadurch zum Vorschein gekommene Dura war gespannt in hohem Grade und stark hyperämisch. Als man die Dura aufgeschlitzt und seitlich verschoben hatte, quoll die darunterliegende, fast cyanotisch aussehende Gehirnsubstanz sofort in die Höhe empor; dabei floss weder die Cerebralflüssigkeit heraus, noch waren Durchschwankungen wahrzunehmen. Am nächsten Tage nach der Operation war das Thier ganz munter und hatte auf den Reiz hin nur einen Anfall. Die weiteren 6 Tage blieb es ohne Anfälle und lebhaft. Am 5. Tage nach der letzten Operation wurden Collodialverband und Nähte entfernt, und am Morgen des 7. Tages wurde das Thier todt aufgefunden.

Bei der Autopsie constatirte man beginnende Meningitis mit Hyperämie der Hirnhäute und Gehirnrinde, ohne Exsudate oder Auflagerungen.

5. Fall. Ein 165 g schweres, etwa 4 Wochen altes Meerschweinchen, mit schwarzweissem hinteren Körpertheil. Der cerebrospinale Druck an der Membrana atlanto-occipitalis betrug 50 mm Wasser. Es wurde der Klopfversuch sechzehnmal innerhalb 44 Tage wiederholt; auch in derselben Zeit wurde das Thier mit dem Kopfe nach dem Centrum hin fixirt, dreimal rotirt. Am 48. Tage nach dem 1. Klopfversuch zeigte sich zum 1. Male der spontane Anfall. 2 Wochen danach wurde der Druck wieder gemessen, und derselbe betrug 170 mm Wasser. Das Thier hat seit der 1. Messung um 220 g an Körpergewicht zugenommen. Das Thier liess man darauf verbluten.

Die Sectionsbefunde waren bei allen Thieren dieselben, den 4. Fall ausgenommen. Nirgends constatirte man Blutungen oder sonstige Veränderungen am Centralnervensystem; Liquor cerebrospinalis war nirgends vermehrt. Pia und Ependym waren feucht, glatt und glänzend; Tela chorioides normal injicirt. Mikroskopisch nahm man an den nach van Gieson, Nissl, Weigert und Marchi gefärbten Präparaten des Gehirns und Halsmarks nichts Abnormes wahr.

Aus den obigen Versuchen geht es am deutlichsten hervor, dass der cerebrospinale Druck vermehrt war, wenn die Thiere epileptisch wurden. Die Durchschnittsgrösse der ersten Messungen des Druckes an den 5 Meerschweinchen betrug 45 mm Wasser, und dieselbe der zweiten 175 mm d. h. der cerebrospinale Druck der epileptisch gewordenen Thiere war beinahe viermal so gross als derselbe in noch nicht afficirtem Zustande. Freilich waren alle Thiere bei den ersten Messungen noch jung und haben in der Zwischenzeit an Körpergewicht zugenommen, allein wie bereits am Eingang dieses Kapitels erwähnt, war der durchschnittliche Cerebrospinaldruck der gesunden Meerschweinchen auch 45 mm Wasser mit Maximum 90 mm, und dieses Maximum wurde bei einem 750 g. schweren, grossen Meerschweinchen gefunden. Wenn die Grösse des Druckes

Digitized by Google

auch von der Körpergrösse etwas abhängig sein sollte, so ist doch die obige vierfache Vermehrung des Druckes bei epileptisch gewordenen Thieren nicht einzig und allein darauf zurückzuführen. Das anfängliche durchschnittliche Körpergewicht der Thiere 210 g mit Maximum 250 g hat sich in der Zeit zwischen den beiden Messungen im Mittel nur um 120 g mit Maximum 220 g vermehrt. Es muss hier unbedingt eine abnorme Drucksteigerung angenommen werden, auch der Befund, welcher bei der entlastenden Operation am Gehirn constatirt wurde, spricht mit aller Bestimmtheit dafür. Der folgende misslungene Versuch bestätigt ebenfalls diese Anschauung: ein 165 g schweres, etwa 8 Tage altes Meerschweinchen, mit schwarzem hinteren Körpertheil. Der cerebrospinale Druck an der Membrana atlanto-occipitalis betrug 35 mm Wasser. Es wurde der Klopfversuch sechzehnmal innerhalb 44 Tage wiederholt, auch in der Zeit wurde das Thier mit dem Kopfe nach dem Centrum hin fixirt dreimal rotirt. Das Thier wurde jedoch gar nicht epileptisch; 2 Monate nach dem ersten Klopfversuch wurde der Druck wieder gemessen, und derselbe betrug 75 mm Wasser, d. h. etwas mehr als das Doppelte des ersten Druckes. Das Thier hat seit der ersten Messung um 120 g an Körpergewicht zugenommen. Auch ohne Narkose am Schädel trepanirt, man konnte sich überzeugen, dass die Hirnsubstanz mässig hyperämisch war und nicht stark durch das Loch hervorquoll.

Worauf beruhte der vermehrte intracranielle Druck der epileptischen Meerschweinchen?

Der Liquor cerebrospinalis war bei allen Fällen gar nicht vermehrt, und bloss in den Lebzeiten der Thiere konnte man eine hochgradige Hyperämie der Hirnhäute und der Hirnrinde constatiren, den 4. Fall ausgenommen, der an Meningeo-encephalitis zu Grunde ging und bei der Autopsie selbst hyperämische Zeichen darbot.

v. Bergmann macht die Spannung des Liquor cerebrospinalis von 3 Factoren abhängig: vom Blutdrucke, von der Capillar-Elasticität und von der Elasticität der Gewebe.

Grashey führt den intracraniellen Druck auf 2 Quellen zurück: den Gefässdruck und den Liquor cerebrospinalis.

Nach Pfaundler zerfällt der Subarachnoidealdruck, in drei Componenten: den Elasticitätsdruck, den übertragenen Gefässdruck und den hydrostatischen Druck.

Naunyn und Falkenheim unterscheiden selbständige von übertragenen Steigerungen des Subarachnoidealdruckes; zu den letz-

Digitized by Google

teren gehören nach ihnen die Steigerungen, welche auf vermehrter, durch Blutdrucksteigerungen bedingter Gefässfüllung beruhen.

Es ist somit klar, dass der Blutdruck für die Spannung der Cerebrospinalflüssigkeit sehr viel zu sagen hat. Hyperämie des Centralnervensystems, welche man bei der Autopsie der freilich durch Verblutung getödteten Thiere nicht wieder traf, war es, welches die abnorme Drucksteigerung unserer epileptischen Meerschweinchen im wesentlichen verursachte; es war also eine übertragene Drucksteigerung.

Wir kommen somit zur entgegengesetzten Ansicht, wie Gutnikow, der, wie schon erwähnt, annimmt, das Gehirnanämie bei Meerschweinchen dasjenige Momment sei, welches vermittelnd stehe zwischen Zerrüttung des Nervenssystems und Aeusserung derselben in Form epileptischer Anfälle. Allerdings haben wir die Thiere auf eine ganz andere Weise epileptisch gemacht, wie Gutnikow.

Offenbar war es diese funktionelle Hyperämie des Centralnervensystems mit consecutiver abnormer Drucksteigerung, welche der künstlichen Epilepsie unserer Meerschweinchen zu Grunde lag.

Klinisch sind Fälle der congestiven Epilepsie genug bekannt. Magendie selbst beschreibt einen solchen Fall mit besonderer Rücksicht auf die Menge des Liquor cerebrospinalis: „Epilepsie datant de quarante ans. Turgescence du cerveau. Abscence de liquide. Florence, âgée de soixante ans, atteinte, depuis l'âge de dix-huit ans, d'attaques d'épilepsie revenant tous les mois, commençant par la face et se communiquant de là au reste du corps. Le 8 novembre 1828. Attaque violente, se renouvelant toutes les heures, et se continuant, sans interruption, jusqu'au 12, jour de sa mort.

A l'autopsie. Fête petite; méninges injectées, peu adhérentes; cerveau faisant saillie hors du crâne; circonvolutions aplaties, comme si le cerveau était comprimé par un épauchement intérieur, et cependant il n'y a pas de trace de liquide dans les ventricules, qui sont très-petits, resserrés. Il n'y a rien dans la substance cérébrale, qui est légèrement injectée, très-consistante. Il semble qu'ici le cerveau ait éprouvé une sorte de turgescence, qu'il ait cherché à se dilater. Le lobe postérieur de l'hémisphère droit presente à l'extérieur un enfoncement, une véritable perte de la substance: peut-être est-ce là le point de départ de l'épilepsie."

Wie bereits erwähnt, fand Westphal bei den dem Klopfversuch unterworfenen Meerschweinchen kleine Blutungen im Kopf- und Halsmark.

Digitized by Google

Koch und Filehne hingegen verhämmerten den Kopf der Thiere und führten die dadurch hervorgebrachten Erscheinungen der Commotio cerebri auf eine directe Erschütterung der Gehirncentren mit schweren Circulationsänderungen zurück, weil sowohl makroskopisch als auch mikroskopisch nachweisbare Veränderung der Hirnsubstanz dabei nicht vorhanden zu sein braucht.

Duret stellte seinen „Choc céphalorachidien" als eine hydraulische Störung dar. H. Fischer machte die reflectorische Lähmung der Hirngefässe dafür verantwortlich. Witkowski nahm dabei eine directe mechanische Erschütterung der nervösen Substanz an. Obersteiner hielt daran fest, dass es sich um moleculäre unbeständige Veränderungen der Nervensubstanz handle.

Schmaus und Kirchgässer haben bei der experimentellen Rückenmarkserschütterung, Alessi und Scagliosi bei der künstlichen Gehirnerschütterung anatomische Veränderungen der Nervensubstanz constatirt. Der letztgenannte Forscher nimmt aber für die anatomischen Veränderungen nicht Zusammenrüttelung, sondern Störung des Blutkreislaufes als veranlassendes Moment an, indem die traumatische Nervenreizung die von den Nerven ausgehenden regulatorischen Einwirkungen auf die Stoffwechselvorgänge in den Geweben paralysiren soll.

Wie gesagt konnten wir an unseren Meerschweinchen mikroskopisch keine Veränderungen constatiren, aber es muss hier extra bemerkt werden, dass wir mit umgekehrtem Percussionshammer jedesmal eine kurze Zeit leise auf den Kopf klopften, so dass von vorn herein keine gewaltige Läsion der Nervensubstanz zu erwarten wäre. Die obigen Forscher hingegen verhämmerten Minuten, selbst Stunden lang oder gaben tüchtige Schläge, so dass die Thiere dadurch gelähmt wurden und sogar nachher daran zu Grunde gingen. Bei den anfänglichen Versuchen, wo wir eine grössere Kraft anwandten, und die Thiere kurz nachher starben, hatten wir natürlich schon makroskopisch sichtbare Veränderungen in der Nervensubstanz.

Wir haben somit durch leises wiederholtes Klopfen auf den Kopf der Meerschweinchen eine Hyperämie des Centralnervensystems hervorgebracht, welche ihrerseits abnorme intracranielle Drucksteigerung und epileptische Anfälle bewirkte.

Auch Albert fand zu seiner grössten Ueberraschung, dass der Verhämmerung des Schädels eine Beschleunigung des venösen Abflusses unter gleichzeitiger Erhöhung des Carotidendruckes und mit

Digitized by Google

Vagusreizung folgte; er nahm an: „Die nächste Folge einer Verhämmerung des Schädels wäre damals eine Hyperämie des Gehirns."

Wie kam die Hyperämie des Centralnervensystems zu Stande?

Fabre, Monro, Abercrombi, Kellie und andere Autoren der Edinburgher Schule behaupteten ihrer Zeit, dass der Schädel stets eine gleiche Menge Blut enthalte, und alle Volumsänderung der Centralorgane des Nervensystems durchaus unmöglich sei. Monro sagt z. B.: „For as the substance of the brain, like that of the other solids of our body, is nearly incompressible, the quantity of blood within the head must be the same or nearly the same, at all times, whether in health or disease, in life or after death, those cases only excepted in which water or other matter is effused or secreted from the blood vessels ....."

Burrows nahm 2 Kaninchen, tödtete sie mit Blausäure und hängte, während die Zusammenziehungen des Herzens noch nicht aufgehört hatten, das eine an den Ohren, das andere an den hinteren Beinen auf; nach 24 Stunden fand er das Gehirn des ersteren Thieres blass, während das des letzteren stark hyperämisch war.

Donders betrachtete die Oberfläche des Gehirns durch ein luftdicht in die Schädelkapsel eingepasstes Glasfenster und stellte fest, dass bei der Erstickung von Versuchsthieren die Röthung der Pia mater im geschlossenen Schädel zunimmt, wenn auch die Quantität des Blutes in einem Augenblicke sich nicht merklich ändern könne. Ackermann bezog das hauptsächlich auf eine Turgescenz der Venen. Auch Berlin's Versuche lehren, dass die Blutmenge in der Schädelhöhle veränderlich ist, dass sie bei vermindertem Blutdrucke ab- und bei vermehrtem zunimmt.

Cl. Bernard giebt an, dass die Temperatur in der Hirnsubstanz auf der Seite sei, wo der Nervus sympathicus am Halse durchschnitten oder das Ganglion cervicale supremum ausgerottet ist. Brachet fand dabei nach dem Tode der Thiere Erweiterung der Piagefässe und Wasseransammlung in der entsprechenden Hirnhälfte, was Schiff nicht bestätigen konnte.

Callenfels constatirte bei einigen Experimenten, dass bei der Reizung des Nervus sympathicus die Arterien der Pia enger wurden; viel deutlicher war die nachfolgende Erweiterung; die darauf vorgenommene Ausrottung des Ganglion cervicale supremum war ohne sichtbare Folge auf das Lumen der Gefässe.

Kussmaul und Tenner beobachteten, dass durch Dyspnoë und durch Anämisirung des Gehirns ein Wechsel der Blutfülle auch in der geschlossenen Schädelkapsel herbeigeführt werden kann. Ferner um zu prüfen, ob auf dem Wege der Gefässcontraction vermittelst der vasomotorischen Nerven fallsüchtige Zufälle hervorgerufen werden können, haben die beiden Forscher versucht, durch Faradisirung der Halssympathici Hirnanämie und Paroxysmen zu erzeugen; nur einmal soll dies ihnen gelungen sein, bei einem Thiere, welchem beide Subclaviae und eine Carotis unterbunden waren.

A. Schultz bekam aber bei einer Reihe von Durchschneidungen und Reizungsversuchen am Sympathicus nie eine Contraction oder Erweiterung der Gehirngefässe; die motorischen Nerven der Piagefässe des

Digitized by Google

Kaninchens könnten nach ihm nur anormalerweise im Halssympathicus verlaufen.

Nothnagel kam dagegen zum Resultate, dass die vasomotorischen Nervenfasern für die Gefässe der Pia zum Theil im Grenzstrange des Halssympathicus verlaufen, dass ein anderer vielleicht noch bedeutenderer Theil an das Ganglion cervicale supremum trete, und dass auch noch oberhalb des Ganglion Bahnen für dieselben existiren, sehr wahrscheinlich in Gehirnnerven.

Ferner constatirte er bei starker Reizung sensibler Nerven eine Verengerung der Piaarterien; in keinem Experimente ist es ihm gelungen, eine directe unmittelbare Erweiterung der Piaarterien wahrzunehmen.

Krauspe beobachtete in 2 Experimenten eine unzweideutige Verengerung der Piagefässe durch sensibele Reizung.

Nach Schüller giebt es eine Verengerung der Piagefässe reflectorischer Natur; Halssympathicus sammt Ganglion cervicale supremum herausgerissen sieht man nach ihm nicht gleich constant auch eine Erweiterung der betreffenden Piagefässe.

Riegel und Jolly konnten bei einer grossen Reihe von Durchschneidungen des Halssympathicus niemals auch nur die geringste Veränderung im Füllungszustande der Piagefässe beobachten, ebenso bei Reizung des centralen Endes des Halssympathicus; nachträglich das Ganglion cervicale supremum ausgerissen, trat nur in 2 Fällen eine deutliche Erweiterung der Piaarterien auf der Seite der Ausreissung auf. Ferner zweifeln sie an der Verengerung der Piagefässe nach sensibelen Reizungen; sie constatirten aber dieselbe infolge des Contacts mit Liquor oder Blut.

Die wichtige Frage, ob die Arterien der Pia mater und des Gehirns einer activen Contraction und Dilatation fähig sind oder sich lediglich passiv erweitern und verengern, ist von den späteren Forschern in verschiedener Weise beantwortet.

Nach Knoll verengern sich die Arterien des Centralnervensystems bei Kaninchen durch Reizungen sensibeler Nerven nicht, sondern füllen sich sogar etwas stärker; ferner hat er weder bei Durchschneidung, noch bei Reizung der Halssympathici eine erhebliche Veränderung der Cerebrospinalcurven gesehen.

Giltay konnte die vasomotorische Wirkung des Halssympathicus auf den Circulus Willisii nicht bestätigen.

Bayliss und Hill meinen: „Turning to the question of existence of vasomotor nerves, we are convinced from our experiments that the cerebral vessels are free from any such control, under every condition of experiment, the cerebral circulation passively follows the changes in the general circulation. ..... The brain has no direct vaso-motor mechanism, but its blood supply can be controlled indirectly by the vasomotor centre acting on the splanchnic area.“

Auch Ziegler sagt: „Mit dem Steigen oder Sinken des arteriellen Blutdruckes steigt und fällt der Hirndruck und damit der Sinusdruck. Ein vasomotorischer Einfluss existirt auf die Hirnnerven nicht.“

Endlich konnte Gulland in den Wänden der Pial- oder Intracerebralgefässe mikroskopisch keine Nervenfasern nachweisen.

Digitized by Google

Anderseits nahm A. Mosso an, „dass sehr häufig der Blutkreislauf im Gehirne auch durch die Thätigkeit der eigenen vasomotorischen Nerven der Hirngefässe, und eine auf solche Weise zu Wege gebrachte selbständige Contraction oder Erschlaffung dieser letzteren modificirt wird, ... dass das Blut in den psychischen Centren unter erhöhtem Drucke ströme, wenn in diesen Gebilden die Vorgänge des Stoffwechsels und damit auch die funktionellen Leistungen lebhafter angeregt werden sollen."

Gärtner und Wagner constatirten bei Reizung eines sensibelen Nerven eine Vermehrung des Blutausflusses aus dem Gehirn, bloss infolge des gesteigerten arteriellen Blutdruckes; Vagosympathicus beiderseits durchschnitten und central gereizt, sahen sie auch keine Wirkung auf den Kreislauf im Gehirn. Die infolge der directen Hirnreizung beobachtete Beschleunigung des Kreislaufes hingegen sei nach ihnen keineswegs von der Blutdrucksteigerung allein abhängig.

Nach Roy und Sherrington giebt es wohl keinen Grund zu glauben, dass vasomotorische Nerven für das Gehirn ausserhalb des Cerebrospinalkanals in den Halsnerven zu finden sind; sie nehmen aber dafür an, „that the chemical products ot cerebral metabolism contained in the lymph which bathes the walls of the arterioles of the brain can cause variations of the calibre of the cerebral vessels: that in this re-action the brain possesses an intrinsic mechanism by which its vascular supply can be varied locally in correspondence with local variations of functional activity."

de Boeck und Verhoogen fanden bei Erstickung einen stark vermehrten Ausfluss des Blutes aus dem Gehirn und schreiben das der Erweiterung der Hirngefässe zu, unabhängig von allgemeiner Blutdrucksteigerung.

Dean ist der Ansicht, dass ein vasomotorischer Mechanismus für die Hirngefässe höchst wahrscheinlich existire.

Wertheimer constatirte bei Reizung sensibeler Nerven eine Vermehrung des Hirnvolumens, gleichzeitig mit der arteriellen Drucksteigerung, und vermuthet dafür eine active Gefässerweiterung.

E. Cavazzani meint, dass der Sympathicus die Hirngefässe der betreffenden Seite verengere, wenn dieselbe normal ist, dagegen dilatire, wenn dieselbe durch Anämie oder Hypohämie verändert ist; ferner schliesst er, dass der Sympathicus auch dilatirende Fasern für die Hirngefässe führe.

Nach Reiner und Schnitzler trete bei einzelnen Hunden auf Reizung eines vagosympathischen Stumpfes eine Hirnhyperämie auf, welche so bedeutend werden kann, dass das Blut nicht mehr in einzelnen Tropfen aus der Vena jug. ext. falle, sondern in continuirlichem Strome rinne.

Spina fand, dass die cerebralen Gefässe unter dem Einflusse eines vasoconstrictorischen Centrums stehen, das sich ungefähr vom 3. Halswirbel kopfwärts derart ausbreite, dass das verlängerte Mark in der Höhe der Membrana atlanto-occipitalis reichlich mit vasoconstrictorischen Bahnen für das Gehirn versehen sei; die Durchschneidung der Medulla oblongata bewirke nach ihm eine so starke Blutüberfüllung des Gehirns, so dass blossgelegte Hirntheile durch die Schädelöffnung unter Berstung von Blutgefässen und Hirnventrikeln hervorquellen; den Hirngefässen sei aber für

Digitized by Google

gewöhnlich die Möglichkeit gegeben, ihr Lumen mechanisch dem eben herrschenden Druck anzupassen.

Schliesslich constatirte Obersteiner, dass die kleinere Arterie der Pia von der Convexität des Gehirns durch die nicht ganz gleich dicken, stellenweise leicht knotig aufgetriebenen Nervenfäden umsponnen sei; er schliesst daraus, dass diesen Gebilden auch die Fähigkeit zukomme, sich selbständig zu contrahiren, beziehentlich zu dilatiren.

Somit ist es auf dem jetzigen Standpunkt der anatomisch-physiologischen Forschungen höchst wahrscheinlich, dass für das Gehirn ein localer vasomotorischer Mechanismus besteht, denn es wäre sonst schwer verständlich, wie bei der doch vorhandenen Localisation der einzelnen Hirnfunktionen eine geregelte Blutströmung ohne besondere, im Hirn selbst vorhandene Regulirungseinrichtung möglich sein soll, obwohl die Acten darüber keineswegs abgeschlossen sind.

Ist die obige Annahme richtig, so kann eine funktionelle Hyperämie des Centralnervensystems zustandekommen, wenn der locale vasomotorische Mechanismus auf irgend eine Weise gestört wird, was wir eben bei unseren epileptisch gewordenen Meerschweinchen hatten, wenn man auch die Möglichkeit der Theilerscheinung der allgemeinen Circulationsstörungen dabei nicht ganz in Abrede stellen könnte.

Nach de Boeck und Verhoogen stellen das Gefässsystem der Basalganglien und dasjenige der Hirnrinde zwei nebeneinander angeordnete Bahnen von sehr ungleichem Widerstande dar, so dass unter Umständen die Hirnrinde hauptsächlich an Circulationsstörungen leiden könne. Auch v. Bergmann spricht in Bezug auf den Ernährungszustand der Hirnrinde von einem labilen Gleichgewicht.

Jolly zeigte ferner, dass der durch die eine Carotis eindringende Blutstrom eine relative Unabhängigkeit von dem von der anderen Seite herkommenden zu bewahren vermöge, und dass in der einen Hemisphäre eine beträchtliche Hyperämie producirt werden könne, ohne dass in der anderen gleichzeitig die Blutmenge in sichtbarer Weise zunehme.

Wir haben uns in der That bei der entlastenden Operation von der Hyperämie des Centralnervensystems der epileptischen Meerschweinchen, speciell von derselben der Hirnrinde überzeugt; von dem Zustande der übrigen Theile wissen wir nichts. Brown-Séquard hat seiner Zeit bei der Autopsie der epileptischen Thiere eine Congestion der Basis cerebri und des Ganglion Gasseri gefunden, aber er meinte: „Mais j'ai acquis la conviction depuis que cette congestion est généralement un résultat des attaques et de l'irritation de la peau de la face par le pincement ou par d'autres causes, et

Digitized by Google

non une circonstance précédant la première attaque et liée avec la production d'augmentation du pouvoir excito-moteur de la peau."

Wie schon erwähnt, konnten wir bei der Autopsie nichts Abnormes constatiren, auch mikroskopisch nicht, aber für uns genügt die bei der Operation gefundene Hyperämie der Hirnrinde der kranken Thiere mit abnormer Drucksteigerung vollkommen, ihre Epilepsie zu erklären.

Auch Horsley kommt durch die sich an die vielfachen einschlägigen experimentellen Untersuchungen anschliessenden Betrachtungen zu dem Schlusse: „Whatever be the point which the epileptogenous agency first attacks, we must conclude that the principal seat of the disturbance of a general or idiopathic fit must be the cerebral hemispheres, and especially their cortical mantle. Further that the condition of the cortex during the attack is one of congestion, and not anaemia; and finally that in all probability this portion of the encephalon is actually the place of origin of the disturbance." Ferner soll nach ihm die Erregbarkeit der Centren, namentlich der Krampfcentren durch Erhöhung des intracraniellen Druckes erhöht werden.

Browne, überzeugt, dass der epileptische Anfall durch eine Anämie einzelner Hirnprovinzen bedingt werde, verhinderte bei einem Kaninchen, dem nach abgenommener Schädeldecke die Hirnoberfläche mittels Inductionsströme gereizt und damit ein künstlicher epileptischer Anfall gemacht wurde, das Eintreten der Krämpfe dadurch, dass er das Thier Amylnitrit einathmen liess. Es kann wohl der Fall gewesen sein, und gerade die Anämie spielt ja die wesentliche Rolle in vielen Anschauungen von vielen competenten Forschern in Bezug auf die Pathogenese der Epilepsie. Es wäre allein gewiss misslich, Thierexperimente ohne weiteres direct auf die Menschenpathologie zu übertragen und alle Fälle danach zu schematisiren. Es fehlt nicht an Experimenten, die das Entgegengesetzte behaupten. Duret ist bei seinen Versuchen die Correlation zwischen den epileptiformen Anfällen und der activen Congestion der Hirnrinde aufgefallen: „Ainsi d'une façon générale: attaques épileptiformes très-violentes d'une part, et, à l'autopsie, congestion très-intense de l'hémisphère, d'autre part." Poulet verband in den Fällen von Epilepsie, wo die Brompräparate ihre günstige Wirkung versagten, dieselben erfolgreich mit den die nervösen Centren anämisirenden organischen Mitteln. Auch Svetlin verhinderte oder unterdrückte die künstliche Epilepsie der Meerschweinchen mit einer gewissen Dose von Atropin, welche bei jedem Thier die Reflexerregbarkeit herabsetzte.

Was nun die Wirkung der Entlastung des intracraniellen Druckes anbetrifft, so war sie beim 3. Fall ungenügend, aber die spontanen Anfälle verminderten sich doch dadurch so sehr, dass das Kratzgeschwür der linken Seite ganz ausheilte. Immerhin war die Entlastung bei ihm selbst trotz der zweimaligen Operation unvollkommen, und man constatirte demgemäss einen immer noch gesteigerten Hirndruck am Schlusse des Versuches. Der 4. Fall

Digitized by Google

schien in der Beziehung einen besseren Erfolg aufzuweisen; leider hat das Thier sich inficirt, wahrscheinlich bei der Gelegenheit der Entfernung der Nähte, und es ging kurz darnach zu Grunde.

Wir hätten diesbezügliche Versuche weiter fortsetzen sollen, konnten aber aus äusseren Gründen nicht; trotzdem war es doch unverkennbar, dass die Entlastung auf das Auftreten der epileptischen Anfälle im günstigen Sinne wirkte.

Es könnte dagegen vielleicht der Einwand erhoben werden, dass die Epilepsie gelegentlich von selbst erlösche, ohne dass man die Thiere irgendwie operire. Nach Westphal sei die Dauer des epileptischen Zustandes verschieden: bei manchen Thieren sei er durch viele Monate hin zu constatiren, bei anderen verschwinde die eigenthümliche Fähigkeit der epileptogenen Zone 6—8 Wochen nach dem Auftreten des 1. Anfalles.

Träfe der Einwand selbst zu, so sind wir doch zufrieden mit der Feststellung der Thatsachen, dass es bei den epileptisch gewordenen Meerschweinchen eine intensive Hyperämie der Hirnrinde mit consecutiver, abnorm vermehrter Drucksteigerung giebt, und dass die spontanen Anfälle sich bei ihnen nach der entlastenden Operation stark vermindern, ja fast verschwinden, mit dem gleichzeitigen Sinken des intracraniellen Druckes. Klinisch sind Fälle genug bekannt, dass man den Epileptikern den Schädel aufmachte, angeblich nichts Abnormes fand und einfach zunähte, mit dem überraschenden Resultate, dass die Anfälle nachher nicht wiederkehrten. So berichtet z. B. Gross von 2 Fällen und weiss nicht, wie der Mechanismus der Besserung zu erklären wäre. Bei der Gelegenheit eines in der Klinik von Lépine vorgekommenen ähnlichen Falles äussert sich Péchadre folgendermaassen: „La trépanation seule agit peut-être comme traumatisme local capable de modifier par révulsion on substitution les phénomènes pathologiques qui évoluent plus profondément. Mais une cause encore plus probable c'est la décompression. Le processus pathologique qui a envahi le tissu cérébral semble le placer dans des conditions de tension qui favorisent le développement des accidents convulsifs..... Les cas d'épilepsie dite congestive ne sont pas rares..... On a comprimé les carotides, on a même lié l'une d'elles; on a souvent pratiqué la ligature des vertébrales et quelquefois avec succès. Le mode d'action du trépan peut s'expliquer plus logiquement encore par les modifications survenues dans les communications vasculaires intra et extra crâniennes. Il est généralement admis que l'épilepsie peut être provoquée par les modifications qui sont capablus d'entraver la circulation artérielle et vei-

Digitized by Google

neux de la voûte crânienne telles que, par exemple, l'épaississement scléreux du diplóe, la thrombose des veines émissaires..... La trépanation paraît ainsi réunir plusieurs avantages qui feront vraisemblablement, qu'étant donné son innocuité, elle se généralisera de plus en plus."

Die günstige Wirkung der Alexander'schen Operation auf das Auftreten epileptischer Anfälle beruhe nach Jaksch auf der bei Unterbindung der Vertebralarterien stattfindenden Trennung des Halssympathicus oberhalb des unteren Halsganglions und auf der Durchtrennung des tiefer liegenden, die Arterien umspinnenden Plexus vertebralis. Jonnesco will nun bei der Epilepsie durch die totale beiderseitige Resection des Sympathicus eine tiefgehende Aenderung der Hirncirculation herbeiführen und die cerebrale Anämie in eine permanente Congestion umwandeln, welche die schlechte Ernährung der Nervenzellen verändern oder dieselben von den toxischen Producten befreien soll; in anderen Fällen, bei der Reflexepilepsie, will er dadurch den Weg der Transmission der von den Viscera zum Hirn laufenden Reizungen ändern. Von den neunzehn so operirten Fällen mit längerer Beobachtungsdauer will er zehn als geheilt betrachten. Dies ist jedoch unseres Erachtens eine Thatsache, welche noch weiterer Aufklärung und Bestätigung bedarf.

Quincke selbst stellte für die Vornahme der Lumbalpunktion 2 Indicationen auf: eine curative und eine diagnostische. Die therapeutische Verwendung wird sich nach Stadelmann auf alle Fälle erstrecken dürfen, bei denen Erscheinungen von Hirndruck vorhanden seien, obwohl die Erfolge grösstentheils den gehegten Erwartungen nicht entsprochen haben. Um bei fortbestehender Transsudation und Drucksteigerung eine andauernde Entlastung der Subarachnoidealräume herbeizuführen, hat Quincke in der Dura einen Längsschlitz von einigen Millimetern Länge angelegt, durch welchen die Cerebrospinalflüssigkeit in das peridurale Bindegewebe und weiter durch den Stichkanal in das intermusculäre und subcutane Gewebe treten könnte.

Chipault hat nun bei 3 Fällen der essentiellen Epilepsie die Lumbalpunktion versucht, beim einen einen vollständigen Misserfolg, beim zweiten eine Verminderung der Anfälle und beim dritten eine deutliche Besserung constatirt. Es liegt in der Natur des Verfahrens, dass die Lumbalpunktion hier nur palliativ wirken kann; so ist es auch mit der von Wernicke vorgeschlagenen Punktion der Seitenventrikel bei solchem Falle.

Was die entlastenden Schädelknochenoperationen anbelangt, hat Jaboulay ohne Zweifel die weitgreifendste Operation bei einem

Digitized by Google

Epileptiker versucht: „Il nous a été donné une fois de mobiliser la voûte crânienne circulairement et d'établir entre elle et la base une sorte de néoarticulation fibreuse qui a fonctionné pendant six mois d'une façon très nette en permettant le soulèvement de la calotte et en facilitant par suite l'expansion cérébrale, au moment d'un effort ou d'une congestion encéphalique..... La décompression était donc réalisée à son maximum. Eh bien! l'amélioration des crises épileptiques ne répondit pas à notre attente, et l'amélioration ne fut que légère. D'autre part, la mobilité de la voûte était très réduite six mois après, du tissu fibreux solide et peu extensible réunissait la calotte à la base et restreignait les oscillations qui ne se percevaient plus qu'au moment des grands efforts."

Professor Kocher hat bereits vor einer Reihe von Jahren seine klinische Erfahrung über die Druckentlastung des Gehirnes bei den Epileptikern sammt der darauf gestützten Ansicht über die Pathogenese der Epilepsie veröffentlicht; er hat dasselbe auch auf dem zwölften internationalen medicinischen Congress zu Moskau vorgetragen; diesbezügliche weitere Daten sind in der Arbeit des geehrten Collegen Dr. Beresowski niedergelegt. Das steht mit unseren experimentellen Ergebnissen vollkommen in Einklang, mit dem einzigen Unterschiede jedoch, dass die Cerebrospinalflüssigkeit bei den epileptischen Thieren nicht vermehrt gefunden wurde, obwohl der intracranielle Druck abnorm gesteigert war.

v. Bergmann giebt übrigens auch zu, „dass, so lange der Liquor z. B. durch ein in den Seitenventrikel geführtes Drainrohr abfliesst, auch die epileptischen Anfälle pausiren und sich wieder einstellen, wenn der Ausfluss stockt."

IV. Messungen des Hirndruckes bei Menschen.

V. Bruns gebührt das Verdienst, den 1. Versuch gemacht zu haben, die Hirnbewegungen bei Menschen mittels eines Hebels zu vergrössern. Es handelte sich um eine 49jährige Frau, die infolge syphilitischer Vorgänge fast das ganze linke Scheitelbein verloren hatte. Er bediente sich eines leichten Hebels, dessen kürzerer Arm mittels eines kleinen Polsters mit der Dura mater in Berührung gebracht wurde, und dessen längerer Arm an einer Millimeterscala den zehnfach vergrösserten Werth jeder Hirnbewegung anzeigte.

Seitdem haben Langlet, Salathé, A. Mosso mit Giacomini und Albertotti, François-Frank und Brissaud, Fleming, Burckhardt, Ragosin und Mendelsohn, Mays, Mon-

Digitized by Google

dini, Fredericq, Rummo und Ferrannini, Tietze, E. Cavazzani, Binet und Sollier, Hill etc. die Hirnbewegungen an Fontanellen der Kinder oder an Knochendefecten der Erwachsenen mittels des registrirenden Apparates aufgeschrieben, um dieselben dem genauen Studium zu unterwerfen.

Wir hatten die Gelegenheit, in der hiesigen chirurgischen Klinik des Prof. Kocher an 4 Kranken mit postoperativem Substanzverlust am Schädel die Hirnbewegungen aufzeichnen und die Grösse des Hirndruckes bestimmen zu können. Kurze krankengeschichtliche Notizen möchten wir im Folgenden vorausschicken.

1. K. W., 28jähriger Mann. Anamnese. Vater ist Potator, Mutter gesund, einer seiner Brüder ist Epileptiker. Im Alter von 6 Jahren hatte Pat. eine Impressionsfractur am linken Stirnbein, nach 4 Jahren entwickelte sich abnorme Furchtsamkeit nach Schrecken. Im 14. Lebensjahre plötzlich epileptischer Anfall. Vor 3 Jahren Fractur des rechten Supraorbitalrandes durch Sturz, etwas später traten Kopfschmerzen (in der Stirngegend localisirt) auf, welche seither nie verschwanden. Im Februar 1898 traten die epileptischen Anfälle auf, zwei- bis dreimal täglich.

Status 27. Mai 1898. Im oberen Theil der linken Hälfte des Stirnbeines runde Impression (2 cm Durchmesser) mit unregelmässigen Knochenrändern und hartem Grunde. Am rechten Supraorbitalrande eine Narbe und leichte Unregelmässigkeit des Knochens nach der Fractur.

Behandlung 7. Juni 1898. Trepanation auf der Stelle der Impressionsfractur (Durchmesser der Krone $4^1/_2$ cm). Dura ist stark mit dem Knochen verwachsen. Bei der kreuzförmigen Incision derselben spritzt die Cerebrospinalflüssigkeit 15 cm hoch. Gehirn zeigt nichts Abnormes, aber prallt stark hervor. Probepunktion (Ventrikel) giebt klare Cerebrospinalflüssigkeit. Gehirn wurde nicht incidirt. Nach der Entleerung der subarachnoidealen Flüssigkeit sinkt das Gehirn ein. Naht der Dura. Knopfnähte. Glasdrain.

14. Juni 1898. Constante Entleerung der Cerebrospinalflüssigkeit durch Drain, starke Kopfschmerzen. Seit der Operation Angstgefühl.

18. Juni 1898. Delirium tremens. Wunde vollständig per primam geheilt. Keine epileptische Anfälle seit der Operation, aber immer starke Kopfschmerzen.

November 1898. (4 Monate recidivfrei) Recidiv.

Operationsdefect ($4^1/_2 \times 4^1/_2$ cm) zeigt eine runde, tassenförmige, eingesunkene Grube von derber Consistenz, die tiefste Stelle ($1^1/_2$ cm) liegt im Centrum, der Boden ist weich, elastisch (keine Druckempfindlichkeit), etwas abgerundete Knochenränder (etwas druckempfindlich). Pulsation und Hustenstösse sind leicht sichtbar, aber nur bei sehr starkem Husten hebt sich der Grund des Defectes bis zum Niveau seiner Ränder.

2. B. K., fünfzehnjähriges Mädchen (14. Februar 1889). Fall aus einer Höhe von 10—12 Fuss im Alter von $1^1/_2$ Jahren. Nach dem

Digitized by Google

Unfall blieb das Kind 3—4 Tage bewusstlos. Nach 4 Wochen ganz gesund. Im 4. Lebensjahre Ohnmachtsanfälle ohne Zuckungen. Später kamen Zuckungen des rechten Armes und der rechten Gesichtsseite mit Bewusstlosigkeit.

Status: Depressionsstelle am linken Occiput, von welcher in sagittaler Richtung nach oben und vorn eine Fracturlinie verläuft, welche die Rolando'sche Furche quer durchschneidet und dieselbe etwa 2 cm überschreitet, reicht also ins Gebiet der Arm-, Facialis- und Kopfbewegungscentren.

Behandlung (26. Februar 1889) Trepankrone 4 cm Durchmesser. Centrum derselben 6 cm von dem Bregma auf der Verbindungslinie zum äusseren Ohr. Dura normal. Sogleich wird die Impressionsstelle am Occiput aufgemeisselt. Wie der Knochen durchgemeisselt ist, zeigt sich auch die Dura eröffnet, und es strömt klare Flüssigkeit heraus. Grosse Cyste, welche mit dem Seitenventrikel zusammenhängt. Drainage. Die Oberfläche der Cyste ist bloss aus der mit der Narbe verwachsenen Dura gebildet.

14. Juni 1889. Seit dem 4. Juni ist die Secretion gänzlich sistirt, Patientin ganz wohl. Haut auf Knochendefekt ist eingesunken. Drainage definitiv beseitigt.

Nach der Operation von 1889 war Patientin während 5 Jahren von Anfällen frei, seit 1894 treten sie wieder auf. Es giebt Wochen, in denen kein Anfall kommt, jedoch sehr selten. Gewöhnlich treten sie täglich auf, oft bis dreimal per Tag.

Defecte. Vorderer Defect ist vollständig verknöchert, hinterer nur an der Peripherie. Centraler Theil des letzteren in der Grösse eines Frankstückes ist weich, pulsirt deutlich, ist etwas vorgewölbt. Bei Anfällen und ebenso beim Liegen ist die Vorwölbung bedeutend stärker. Defect ist etwas druckempfindlich. Viereckiger Defect von unregelmässiger Form, Grösse 3 und $2^1/_2$ cm. Ränder unregelmässig, lassen sich scharf anfühlen, nur am unteren Pol ist der Defectrand etwas empfindlich beim Fingerabtasten. Der Boden des Defectes ist weich, pulsirt deutlich, gewöhnlich flach, während des Anfalles wölbt er sich hervor. Im liegenden Zustande ist die Pulsation weniger deutlich; Defectboden wölbt sich vor. Bei stark gesenktem Kopf ist die Pulsation unsichtbar, und der Boden des Defectes wölbt sich hervor.

3. K. L., 28 jähriger Mann. Fall über eine steinerne Treppe hinunter im Alter von $2^1/_2$ Jahren. Keine Wunde, aber in der folgenden Nacht Convulsionen. Nachher Jahre lang gesund. Im 6. Lebensjahre Zuckungen des linken Auges. Nach 1 Monat wiederholten sich die Zuckungen. Nach 1 Jahr Zuckungen in der Wange und in der Unterkiefermusculatur. Im 11. Jahre epileptische Anfälle, welche sich seitdem in Intervallen von 10—15 Wochen wiederholen. Anfälle sind immer intensiver geworden und wiederholen sich mehrere Male einer nach dem anderen (zuweilen 12 Anfälle nacheinander).

Status: 2. Mai 1896. Ausser den Anfällen ist Pat. ganz gesund. Nur etwas abgeschwächtes Gedächtniss.

Behandlung 9. Mai 1896. Trepanationskrone entsprechend dem Facialiscentrum. Erweiterung mittels Kneifzange und Meissel. Dura

Digitized by Google

kreuzförmig gespalten. Alle 4 Zipfel abgetragen. Pia stark ödematös. An der Hirnoberfläche 10 Centimesstück grosser blauer Flecken.

10. Mai 1896. Starker Abfluss von Cerebrospinalflüssigkeit.

27. Mai 1896. Entlassung. Prima. Operationsdefect flach eingezogen, deutlich pulsirend, ganz weich. Keine Anfälle nach der Operation.

31. October 1898. Wiedereintritt. Keine Kopfschmerzen. Am 1. Januar 1897 1. Anfall seit der 1. Operation (sieben wiederholte Anfälle am gleichen Tage). Nachher 50 Wochen von Anfällen frei. Dann zum zweiten Male wiederholte Anfälle, worauf Patient im April 1898 nochmals operirt wurde. Seitdem hatte er (im August) sieben wiederholte Anfälle am gleichen Tage. 5 Wochen später vereinzelter 2. Anfall. Regelmässig 1 Tag vor dem Eintreten des Anfalles fühlt sich Patient beim Aufstehen unwohl.

Operationsdefect stark eingesunken, von derber Consistenz. Tiefste Stelle 12 mm. Die Ränder sind abgerundet und gehen allmählich zum Boden des Defectes über. Form: unregelmässiges Viereck 5×6 cm. Boden des Defectes ist nicht verknöchert, zeigt Pulsations- und Exspirationsbewegungen ganz deutlich. Bei stark gesenktem Kopf hat Patient unangenehmes Gefühl im Gebiete des Defectes, und der Boden wölbt sich bis fast in's Niveau des übrigen Schädels hervor, zeigt dabei keine Pulsation.

4. W. E., 15 jähriger Knabe.

Anamnese. Vor 3 Jahren hatte Patient heftige Schmerzen, vor das rechte Ohr ausstrahlend; Incision der Weichtheile blieb ohne Erfolg. Trepanation am 3. Januar 1896; in der Tiefe von 3 cm einen Abscess gefunden. Darnach blieb Patient 6 Wochen in der Klinik; in der Zeit zweimal operirt — Oeffnung des secundären Abscesses mittels Thermokauters an derselben Stelle. Entlassung mit einem Gehirnvorfall von der Form und Grösse einer Apfelsine. Innerhalb 10 Wochen hat sich der Prolapsus zurückgebildet. Definitive Heilung. Gehör ganz gut, linkes Auge etwas schwächer, Gedächtniss und Intelligenz normal. Im allgemeinen ganz gesund; in der Schule ist Patient manchmal von Kameraden an der narbigen Stelle geschlagen worden, aber es ging ihm niemals schlecht.

Knochendefect. In der Mitte zwischen dem rechten Ohr und dem rechten äusseren Augenwinkel befindet sich ein ovaler Defect, dessen unteres spitzes Ende am Niveau des Meatus auditorius externus liegt. Die Ränder sind sehr scharf und lassen sich gut abtasten. Der Boden ist ziemlich stark vorgewölbt und ganz schmerzlos. Pulsation und Hustenstösse sind sehr deutlich. Im sitzenden Zustand ist Pulsation am meisten zu sehen, Vorwölbung aber dabei am wenigsten. In der liegenden Lage mit oder ohne Kissen verschwindet Pulsation, aber Vorwölbung tritt stärker hervor; in der Seitenlage auf dem linken Ohr verhält sich die Sache ebenso.

Um die Hirnbewegungen aufzuzeichnen, benutzte Langlet einen etwas modificirten Marey'schen Sphygmographen. Mosso bediente sich dafür das eine Mal des mit einer Hebeltrommel verbundenen Mareyschen Trommelexplorateurs mit Luftübertragung oder des Cardiographen. Das andere Mal applicirte er eine kreisrunde Guttaperchaplatte in leicht

Digitized by Google

erwärmtem Zustande auf den Schädel, nachdem die Haare im Umkreise der Narbe abrasirt waren, so dass sich die Platte glatt der Narbenoberfläche anschmiegte und bei ihrer Abkühlung genau nach derselben modellirt blieb. Die Mitte der so gestalteten Guttaperchaform wölbte er zu einer Kuppel von genügender Höhe aus, damit die Narbe auch bei den stärksten Anschwellungen des Gehirns die Wandungen derselben nicht berühren konnte. Am Scheitel der Kuppel brachte er eine kleine Glasröhre an. So verdrängte er die Luft in der Form durch Wasser und übertrug die Hirnbewegungen direct zur registrirenden Trommel. Mittels dieser Vorrichtung konnte er bessere Pulsbilder erhalten, weil dabei der Widerstand der elastischen Membran und der im Mareyschen Explorateur à tambour oder Cardiographen befindlichen Feder eliminirt war.

Auch Fredericq fixirte den mit einem feinen Kautschukblatt bekleideten, vorher desinficirten Marey'schen Explorateur à coquille im Niveau des Substanzverlustes an der hinteren Schädelpartie eines jungen Schülers und verband ihn mit einem Tambour à levier, welch letzterer direct Curven auf dem berussten Papier des registrirenden Cylinders aufzeichnete.

Hill verfuhr an einem vorher trepanirten Patienten folgendermaassen, um den Druck zu messen. Ein wie Schröpfkopf geformter, doppelwandiger Glasapparat wurde auf den vorher rasirten, mit Vaseline gut bestrichenen Schädel des Patienten an der trepanirten, bereits vernarbten Stelle applicirt. Die äussere Kammer, d. h. der Raum zwischen den Doppelwänden des Apparates, wurde nun mittels einer Quecksilberpumpe luftleer gemacht, so dass eine luftdichte Verbindung zwischen der inneren und der äusseren Kammer um das Trepanationsloch herum hergestellt wurde. Die innere Kammer, welche 2 Glasröhren durch die äussere Kammer hindurch nach aussen führte und an einem Ende einer derselben mit Manometer in Verbindung stand, wurde mit Wasser gefüllt. Man konnte jetzt jede Veränderung des Druckes durch die Lage eines in die Glasröhre hineingebrachten Luftbläschens taxiren.

Die anderen Forscher haben dazu ähnliche Methoden benutzt, entweder mit Luft- oder Wasserübertragung. Bei all unseren Patienten waren die Wunden schon seit lange gut vernarbt; wir konnten somit einen Glastrichter, passender Grösse, direct auf die Ränder des Knochendefectes aufsetzen, ihn durch Beschmieren einer Salbenmasse an dessen Berührungsstelle mit der Haut wasserdicht machen, füllten den Trichter mit Wasser und verbanden ihn mittels einer Gummiröhre mit dem Hürthle'schen Tonographen.

Die so aufgenommenen Curven, als deren Repräsentanten diejenigen des unter Nr. 4 vermerkten Jungen angeführt werden mögen (Fig. 8), zeigen alle pulsatorische und respiratorische Schwankungen. Ausserdem sieht man an den Curven des Jungen bei ruhigem Athmen und Geradsitzen eine Andeutung der dritten sogen. vasomotorischen oder

Digitized by Google



Fig. 8a.

Ruhiges Athmen.

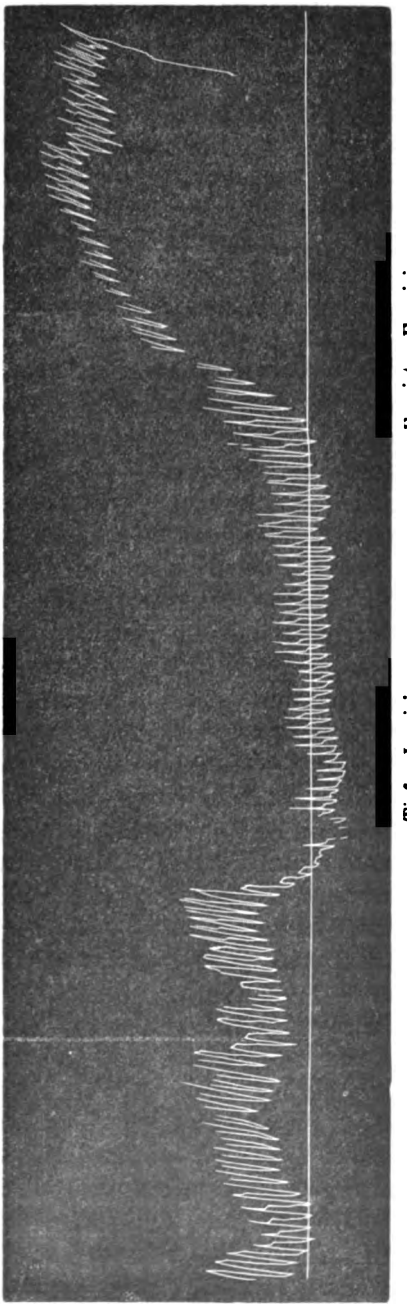

Fig. 8b.

Tiefes Inspirium. Forcirtes Exspirium.

Hirndruckcurve des Menschen beim Geradesitzen.

Digitized by Google

vasculären Undulationen, d. h. einige respiratorische Schwankungen gruppiren sich zusammen zu grösseren Schwankungen.

Was die Form des einzelnen Pulses anbetrifft, sieht man hier und da einige Andeutungen des Pulsus tricuspidalis. In Bezug auf die Entstehung des Tricuspidpulses unterscheidet Fredericq dessen drei Arten nach Ergebnissen am Hunde: die erste entspringe durch Verdoppelung der Haupterhebung arteriellen Ursprungs, die zweite durch Uebertreibung der Elevation venösen Ursprungs und die dritte durch Emporhebung der elastischen Schwingung. Nach A. Mosso zeigt kein Körpertheil einen seiner Form nach so veränderlichen Puls, als das Gehirn; doch die häufigste und wohl als normal anzusehende Form des Hirnpulses sei die tricuspidale, und dies leitet er von dem Zustande der Gefässe ab, denn sobald z. B. eine Contraction der Gefässwände eintritt, sieht man den früher tricuspidalen Puls zum Catacroten werden. Nach Mays ist aber die tricuspidale Form nicht so häufig, dass man es als normale Form bezeichnen könnte, und er meint: ein stärkerer intracranieller Druck begünstige das Zustandekommen tricuspidaler Curven. Burckhardt fand bei der Hirnpulsation die Form des Pulsus tricrotus oder tetracrotus oeler am häufigsten. Auch bei unseren Curven haben wir überwiegend diese letztgenannte Form des Pulses, d. h. im aufsteigenden Schenkel fehlen secundäre Erhebungen, und in der ersten Hälfte des absteigenden finden sich zwei grössere dicrotische Nachschläge.

Bei dem ersten Patienten betrug die Cerebralspannung beim Geradsitzen im Maximum + 85 mm Wasser, im Minimum — 50 mm und im Mittel + 17 mm, mit pulsatorischer Schwankung 40 mm und respiratorischer 80 mm. Bückte sich der Patient dabei nach vorn, so vermehrte sich die Spannung bedeutend, indem sie im Maximum 350 mm Wasser, im Minimum 170 mm und im Mittel 260 mm betrug, mit pulsatorischer Schwankung 125 mm und respiratorischer 170 mm.

Bei der 2. Patientin, bei welcher die Messung am Hinterhaupt aufgenommen wurde, betrug die Cerebralspannung beim Geradsitzen im Maximum 175 mm Wasser, im Minimum 15 mm und im Durchschnitt 95 mm, mit pulsatorischer Schwankung 75 mm und respiratorischer 140 mm. Neigte sie dabei den Kopf nach hinten, so vermehrte sich die Spannung deutlich, indem sie im Maximum 520 mm Wasser, im Minimum 270 mm und im Mittel 445 mm betrug, mit pulsatorischer Schwankung 140 mm und respiratorischer 250 mm. Bückte sie sich dagegen dabei nach vorn, so verminderte sich die Spannung beträchtlich, indem sie im Maximum + 40 mm Wasser, im Minimum

Digitized by Google

— 110 mm und im Mittel — 35 mm betrug, mit pulsatorischer Schwankung 60 mm und respiratorischer 110 mm.

Bei dem 3. Patienten betrug die Cerebralspannung beim Geradsitzen im Maximum 85 mm Wasser, im Minimum 40 mm und im Mittel 60 mm, mit pulsatorischer Schwankung 30 mm Wasser und respiratorischer 40 mm. Bückte er sich dabei nach vorn, so vermehrte sich die Spannung bedeutend, indem sie im Maximum 280 mm Wasser, im Minimum 225 mm und im Mittel 250 mm betrug, mit pulsatorischer Schwankung 35 mm und respiratorischer 50 mm.

Bei dem Jungen (Nr. 4) betrug die Cerebralspannung beim Geradsitzen und ruhigen Athmen im Maximum 280 mm Wasser, im Minimum 20 mm und im Mittel 150 mm; mit pulsatorischer Schwankung 140 mm Wasser und respiratorischer 165 mm; machte er dabei tiefes Inspirium, so betrug die Spannung im Maximum 100 mm Wasser im Minimum 20 mm und im Mittel 60 mm, mit pulsatorischer Schwankung 110 mm; machte er nun dabei forcirtes Exspirium, so betrug die Spannung im Maximum 560 mm Wasser im Minimum 400 mm und im Mittel 480 mm, mit pulsatorischer Schwankung 115 mm. Bückte er sich beim Sitzen nach vorn, so betrug die Spannung im Maximum 300 mm Wasser, im Minimum 85 mm und im Mittel 190 mm, mit pulsatorischer Schwankung 130 mm und respiratorischer 200 mm. Neigte er beim Sitzen den Kopf nach hinten, so betrug die Spannung im Maximum 430 mm Wasser, im Minimum 140 mm und im Mittel 285 mm, mit pulsatorischer Schwankung 175 mm und respiratorischer 250 mm.

Wenn wir von den drei ersteren epileptischen Kranken die Durchschnittszahlen heraussuchen, beträgt die Cerebralspannung beim Geradsitzen 60 mm Wasser, mit pulsatorischer Schwankung 50 mm und respiratorischer 90 mm, der gesunde Junge hat im Vergleich dazu einen viel grösseren Werth, d. h. 150 mm Wasser für den Durchschnitt der Spannung beim Geradsitzen.

Bei diesen Messungen der Cerebralspannungen ist es auffällig gewesen, dass ihre Grösse von der Lage des Kopfes sehr abhing und sogar dabei der negative Werth vorkam, obwohl dieselbe von manchen Autoritäten immer für positiv gehalten wird.

Ravina beobachtete, dass die Gehirnpulsation durch Eigenschwere des Blutes und den behinderten venösen Abfluss geschwächt und unkenntlich gemacht wird, wenn man das Thier, nach vorgängiger Trepanation des Schädels, an den Hinterbeinen aufhängt, und dass dieselbe hingegen mit der grössten Deutlichkeit hervortritt, wenn das Thier seine gewöhnliche Lage innehält.

Digitized by Google

Jolly bemerkt, dass „der Hirndruck beim Kaninchen den Atmosphärendruck keineswegs immer übertrifft und sogar normaler Weise unter denselben herabsinken kann", obwohl der häufigere Fall der sei, dass ein geringer positiver Druck vorhanden ist.

Salathé erhielt bei gesenktem Kopf des Thieres graphisch eine Schwächung und zugleich Steigerung der ganzen Gehirnpulscurve, als er dagegen die Lage des Körpers aus einer horizontalen in eine verticale mit dem Kopfe nach oben verwandelte, so sank dieselbe, ohne dass sich die Pulsation wesentlich veränderte.

Brissaud und François-Frank constatirten bei einer Frau mit einen grossem Substanzverlust des linken Scheitelbeins, dass das Niveau des Gehirns sich senkte, als sie aufstand, und dass sich das Niveau der Dura im Gegentheil beträchtlich erhob, indem es eine Vorwölbung bildete, als sie den Kopf und Rumpf nach vorn neigte, ohne dass sie normaler Weise zu athmen aufhörte oder den Bauch comprimirte.

Nach der theoretischen Deduction Grashey's verhält sich der Hirndruck hydrostatisch so:

„Im Schädelgehäuse herrscht negativer Druck und negative Spannung der Schädelwände. An der höchsten Stelle des Schädelcavums ist der negative Druck am grössten und gleich dem Druck der Flüssigkeitssäule, welche zwischen dieser Stelle und der Schädelbasis ruht und mit der Höhe des Cavums variirt. Durchschnittlich lässt sich beim erwachsenen Menschen dieser negative Druck auf 13 cm Wasser annehmen. Der negative Druck nimmt gegen die Schädelbasis gleichmässig ab und erreicht an der Schädelbasis (Foramen magnum) selbst den Werth gleich Null."

Hill fand thatsächlich bei dem trepanirten Patienten den intracraniellen Druck negativ, wenn derselbe gerade sass, aber sofort positiv, wenn der Kopf desselben nach unten gegen das Knie gebeugt wurde, oder wenn derselbe eine focirte Exstirpation machte. Er hat diesbezüglichen Versuch an Kaninchen, Katzen, Hunden und Affen angestellt und kam zu demselben allgemeinen Resultat. Er schreibt das dem Einfluss der Schwere zu und behauptet: „That the force of gravity must be regarded as a cardinal factor in dealing with the circulatioa of the blood; that the important duty of compensating for the simple hydrostatic effects of gravity in changes of position must be ascribed to the splanchnic vasomotor mechanism."

Nach Livén ist die Ursache, warum Gehirnpulsationen bei gesenktem Kopf des trepanirten Thieres schwächer werden und umgekehrt, eine rein mechanische; es hängt theils von einer wechseln-

Digitized by Google

den Blutfülle des Gehirns, theils von einer ungleichen Vertheilung der Cerebrospinalflüssigkeit zwischen Schädelhöhle und Spinalkanal, theils endlich noch von eigener Schwere des Gehirns selbst ab. Er fand aber bei einem narkotisirten Hunde an der Hirnconvexität + 34 mm Hg für den höchsten intracraniellen Druck, wenn das Thier vertikal mit dem Kopf nach unten placirt war, und — 12 mm Hg für den niedrigsten bei verticaler Stellung mit dem Kopf nach oben; der Druck hielt sich um ± 0, wenn der Hund so placirt war, dass der Kopf etwa 10 cm höher lag als der übrige Körper. Er meint: „dass die Körperstellung den intracraniellen Druck in hohem Grade beeinflusst ....; dass der Hirndruck, wenngleich sehr veränderlich, doch die Neigung zeigt, in einer gewissen bestimmten Körperstellung sich um einen gewissen bestimmten Werth herum zu erhalten ...; dass der intracranielle Druck nicht immer positiv ist, sondern bei gewissen Lagen auch unter Null sinkt."

Nach den obigen Angaben und nach unserer eigenen Erfahrung scheint es sehr plausibel, dass die cerebrale Spannung sowohl bei Menschen als auch bei Thieren in gewissen Lagen normaler Weise den Werth unter Null haben kann, und dass sie nicht immer positiv bleibt.

Was für Werthe sind sonst für den cerebrospinalen Druck des Menschen angegeben?

Quincke fand bei einem 11 Wochen alten horizontal liegenden Kinde mit Meningocele lumbalis auf eine einfache manometrische Weise den Druck gleich 4 mm Hg (54 mm Wasser), bei einem 4 Monate alten, mit Spina bifida der Lendenwirbelsäule, 12 mm Hg (163 mm Wasser), das beim Schreien des Kindes zu 20 mm Hg stieg (270 mm Wasser) und bei drei hydrocephalischen Kindern 9,5 mm bis 40 mm Hg (130 mm bis 544 mm Wasser).

v. Bergmann construirte einen Troicart, der seitlich noch eine zweite kurze, zur Verbindung mit dem Manometer bestimmte Röhre trug, und maass damit den Druck bei einem 5/4 Jahre alten Kinde mit Meningocele sacrolumbalis. Derselbe betrug in der Horizontallage und beim Schreien des Kindes 22 mm Hg (300 mm Wasser), nach Beruhigung 15 mm (204 mm Wasser), in der sitzenden Lage 14 mm (190 mm Wasser) und bei Tiefstand des Kopfes und erhobenem Becken 10—12 mm (136—163 mm Wasser).

Seitdem Quincke die Lumbalpunktion an der Hand eines Falles von acut einsetzendem Hydrocephalus auf dem 10. Congress für innere Medicin zu Wiesbaden inaugurirt hatte, sind sehr viele Publicationen auf diesem Gebiete erschienen; man hat oft Gelegen-

Digitized by Google

heit gehabt, dabei den cerebrospinalen Druck zu bestimmen. Nach Rieken beträgt der normale Druck im Lumbaltheil bei horizontaler Seitenlage ungefähr 40—60 mm Wasser. Quincke sieht einen Druck von 150 mm bei horizontaler Seitenlage schon als pathologisch an. Nach Stadelmann scheint der normale Druck, unter welchem die Cerebrospinalflüssigkeit steht, erheblichen Schwankungen ausgesetzt zu sein, und man muss Zahlen von 40—130 mm Wasser als den physiologischen Verhältnissen entsprechende Grösse ansehen. Interessant ist seine Erfahrung über das Druckverhältniss während eines epileptiformen Anfalles einer 26jährigen Hysteroepileptikerin: „Druck 170—175 mm, plötzlich setzt ein epileptischer Anfall ein, und rapide steigt die Flüssigkeit auf 400 mm + x. Es werden 5 ccm abgelassen, aber der Druck ist auch gleich hoch. Nun hört der Anfall auf, und sofort sinkt die Flüssigkeit rasch nieder auf 170—175 mm und später langsam noch weiter bis auf 100 mm." Nach Krönig sind die Mittelwerthe, welche beim erwachsenen Menschen den Normaldruck bezeichnen sollen: im Liegen 125 mm Wasser und im Sitzen 410 mm. Die Relation zwischen Menge und Druck mit in Erwägung ziehend, ist Lenhartz geneigt, jeden Druck über 200 mm Wasser bei einer Menge von mindestens 20 ccm in kurzer Zeit entleerter Flüssigkeit für pathologisch zu halten.

Von vielen Seiten wird übereinstimmend auf die grossen Differenzen des Druckes bei verschiedenen Körperlagen hingewiesen: in horizontaler Lage kommt die Flüssigkeit meist tropfend, im Sitzen spritzend heraus. Auch die Haltung des Kopfes ist nach Rieken auf die Druckhöhe von Einfluss: bei stark rückwärts gebeugtem Kopfe fand er einmal einen Druck von 50—60 mm Wasser, der bei starker Beugung nach vorn sofort auf 80—90 mm stieg. Die cardialen Schwankungen der Druckhöhe sind nach Lenhartz sehr undeutlich, ja fast immer unkenntlich; hingegen weisen viele Autoren auf die oft sehr deutlichen respiratorischen Druckschwankungen hin. Gelegentlich constatirte man bei pathologischen Verhältnissen überraschend hohe Zahlen; es sind von Quincke 500—700 mm Wasserdruck beschrieben, welche für das Maximum der bisher gefundenen Druckhöhen gelten könnten.

Vergleichen wir unsere, an Schädeldefecten der Menschen gefundenen Druckwerthe mit den normalen der von verschiedenen Forschern an Lumbalgegend ermittelten Druckhöhen, weil wir directe Vergleichszahlen missen, so ist die durchschnittliche Zahl 60 mm Wasser von 3 Epileptischen bei Geradesitzen, und der Mittelwerth 150 mm beim Jungen (Nr. 4) in eben solcher Lage wohl als normaler

Digitized by Google

cerebraler Druck zu betrachten. Wir haben aber bei der Epileptikerin (Nr. 2) in der anfallsfreien Zeit 520 mm Wasserdruck als Maximum gefunden, wenn sie den Kopf nach hinten neigte, und beim Jungen (Nr. 4), welcher ganz gesund ist, in forcirtem Exspirium 560 mm als Maximum und bei nach hinten geneigtem Kopf 430 mm als Maximum. Sind diese Zahlen pathologisch?

Ziegler fand bei einem Kranken mit gewaltiger entzündlicher Flüssigkeitsansammlung infolge der Schädelfractur den Liquordruck gleich 16 mm Hg. (217 mm Wasser). Nölke constatirte bei einer Patientin mit einem Kleinhirntumor, bei welcher nach mehrfachen Lumbalpunktionen der Schädel trepanirt und der rechte Seitenventrikel punktirt wurde, den Druck daselbst gleich 500—780 mm Wasser. Wir haben aber hier mit den Zahlen zu thun, welche nur bei momentanen forcirten Acten vorgekommen sind und folglich nicht mit einem andauernden Zustande des abnorm vermehrten Hirndruckes.

Wie bereits erwähnt, fand Hill bei einem trepanirten Patienten den intracraniellen Druck ein wenig unter Null. Später hat er mit Bayliss zusammen constatirt, dass derselbe während der Strychnin- und Absynthkrämpfe der Thiere von einigen mm zu 50 oder 60 mm Quecksilber (680—815 mm Wasser) gestiegen ist. Die Menschen bleiben beim Bewusstsein in den Strychninkrämpfen, wobei nach ihnen der intracranielle Druck gleich etwa 50—60 mm Hg sein muss, und sie behaupten: „It is therefore clear that the functions of the brain can continue at any circulatory pressure varyng from below zero to 50—60 mm Hg.“

Für die Möglichkeit einer kurz dauernden starken Druckerhöhung ohne Störungen des normalen Verhaltens beim Menschen haben wir den directen Beleg in unseren Messungen. Wir würden leicht beträchtlichere Zahlen erhalten haben, wenn wir die Lage der Gemessenen noch mehr forcirt hätten.

Uebrigens hat Professor Kocher auf die Verschiedenheit der Spannung in verschiedenen Lagen aufmerksam gemacht, um die Beobachtung zu erklären, dass während der Nacht oft die epileptischen Anfälle häufiger sind, als tagsüber.

Zum Schluss dieses Kapitels möchten wir über die künstliche Hervorrufung der epileptischen Anfälle beim Menschen etwas referiren.

Es ist bekannt, dass die epileptogene Zone zuweilen auch beim Menschen zu constatiren ist. Es gelang so z. B. Bochefontaine bei einem Epileptiker durch Kitzeln des linken Ohrläppchens und der benachbarten Nackengegend Anfälle auszulösen. Rinke konnte

Digitized by Google

bei einem Typhusreconvalescenten, der allabendlich epileptische Anfälle hatte, durch den Reiz eines auf die Haut zwischen M. levator scapulae und sterno-cleido-mastoideus gelegten Senfteiges, Attaquen hervorrufen. Nach Homén konnten bei einem 25jährigen nicht belasteten Epileptiker Berührung, Druck in der Gegend des linken inneren Augenwinkels, selbst Schnauben, einen Anfall auslösen. Die Untersuchung ergab Druckempfindlichkeit über und vor dem linken Ohr, verminderte Sensibilität in der linken Stirn- und Schläfengegend gegen Berührung, thermischer und faradischer Reize.

Bartholow führte bei einem 30 Jahre alten Mann, dem ein Epitheliom den Schädel durchbohrt und das Gehirn in der Region des hinteren Lappens blossgelegt hatte, feine Nadelelektroden in die Gehirnsubstanz ein; als er einen Strom von gewisser Stärke anwandte, entstanden epileptische Convulsionen.

Seitdem ist die elektrische Reizung des menschlichen Gehirnes von verschiedenen Seiten unternommen worden, so von Sciamanna, Horsley, Keen, Lloyd und Deaver, Nancrede, Postempski, Benda, Kocher, Bidwell und Sherrington, Parker und Gotch, d'Antona, Eskridge, Braun, Sachs und Gerster u. A.; bei einigen Fällen sind die Anfälle dadurch hervorgerufen worden.

Wir hatten auf der hiesigen chirurgischen Klinik Gelegenheit gehabt, bei unserem 3. Epileptiker K. L. inmitten der Operation einen Anfall entstehen zu sehen. Die damalige Beschreibung lautet nach Dr. Beresowski so:

„K. L., Operation wegen Recidiv am 18. November 1898. Sagittaler Schnitt durch den Defekt, keine Narkose. Haut lässt sich ziemlich schwer von der Narbenmasse abpräpariren, welch letztere den Defect ausfüllt. Die Narben werden schichtenweise abpräparirt. Bei Abpräparirung der tiefen Narbentheile wird eine unterliegende wallnussgrosse Cyste incidirt. Beim Versuche, die Oeffnung in der Cyste mit einem Scheerenschnitt zu erweitern, kommt sofort ein epileptischer Anfall als kaum die, die Cyste begrenzenden Gehirntheile durchtrennt waren. Das Gesicht wurde bläulich roth, Zuckungen in der linken Gesichtshälfte und im linken Mundwinkel, starke Krämpfe der beiden linken Extremitäten, vollständige Bewusstlosigkeit, Gesicht wurde wieder allmählich blass mit gleichzeitiger Cyanose der Lippen. Während des Anfalles prallt der Boden der Wunde stark hervor, das von der Wunde abfliessende Blut nimmt rasch dunkle Färbung an. Nach dem Ablauf des Anfalles (Dauer 3 Minuten) nimmt das Blut wieder normale Färbung an, obgleich zu Ende des Anfalles die Chloroformnarkose angewendet wurde. Die Narbenmassen wurden also möglichst abpräparirt, die tiefe Schicht derselben, an welcher das Gehirn stark adhärent war, längs dem Defect gespalten und die, der Cyste beiliegenden Gewebe wurden stückweise ausgeschnitten.

Digitized by Google

Nun wurde die Wunde vernäht, und durch seitlichen kleinen Hautschnitt wurde der nach der Excision des Gehirnes entstandene Hohlraum mittels eines der Hautoberfläche parallel gebogenen silbernen Rohres drainirt. Collodialverband. Von aussen mit einigen Schichten steriler Gaze bedeckt. Der Kranke erholte sich einige Minuten nach der Operation von der Narkose."

Bei diesem Patienten ist der epileptische Anfall während der Operation ohne allgemeine Narkose offenbar durch einen mechanischen Eingriff hervorgerufen worden.

Nach Albertoni kann man experimentell nicht nur durch elektrischen Reiz, sondern auch durch mechanische Reizung den Ausbruch des epileptischen Anfalles bewirken. Unverricht meint, dass bei entsprechender Erregbarkeit der Hirnrinde nach einmaliger oder wiederholter elektrischer Reizung, mitunter auch durch mechanische Einflüsse ein Status epilepticus entsteht, welcher sich entweder von selbst beruhigt oder zum Tode des Thieres führt. Auch François-Franck sah einen epileptischen Anfall entstehen, wenn er die vorher blossgelegte congestionirte Gehirnoberfläche einfach mechanisch reizte, und einmal selbst durch eine mechanische Reizung der Dura mater. Endlich behauptet Luciani, dass es ihm gelungen sei, unter günstigen Bedingungen durch mechanische Reizung des Sulcus cruciatus ähnliche motorische Erfolge zu erhalten, wie durch elektrische; nur die Tiefe des Sulcus sei erregbar, und die einmal gereizten Theile lassen sich bald nicht mehr mechanisch reizen.

Es ist im allgemeinen angenommen, dass die normale Hirnrinde dem mechanischen Reize kaum zugänglich ist; in der Regel sind gewisse Stromstärken nöthig, um von dorther einen tonisch-klonischen Krampfanfall auszulösen. Aber bei grosser oder abnorm gesteigerter Erregbarkeit derselben werden unbedeutende elektrische, unter Umständen leichte mechanische Reize schon dazu genügen.

Unser Patient leidet an traumatischer Epilepsie seit einer Reihe von Jahren, und es steht ausser jedem Zweifel, dass der einfache mechanische Reiz bei der Operation den Anfall ausgelöst hat. Professor Kocher erwähnt in seiner Arbeit noch einen Patienten, der während des Abbrennens des Prolapsus cerebri Krämpfe bekam. Auch die Thatsache, dass während des oben beschriebenen Anfalles der Boden der Wunde stark hervorprallte und das von der Wunde abfliessende Blut rasch dunkle Färbung annahm, stimmt mit den Resultaten der von verschiedenen Seiten vorgenommenen Thierexperimente überein.

Bei epileptigenen Hirnreizungen ist nach François-Franck die Pulsfrequenz im klonischen Stadium und nach dem Anfall ver-

Digitized by Google

mehrt. Naunyn und Falkenheim beobachteten eine bedeutende Steigerung des Ausflusses der Cerebrospinalflüssigkeit bei einem Hunde, der in Aethernarkose 20 Minuten in Strychninkrämpfen lag. v. Schultén constatirte, dass der intracranielle Druck während des Krampfanfalles steigt, und die Pulsation verschwindet. Gärtner und Wagner sahen bei durch Strychnin erhöhtem Blutdruck den vermehrten Blutausfluss aus Vena jugularis externa; den epileptischen Anfällen durch elektrische Reizung der Hirnrinde entspreche auch nicht Anämie, sondern Hyperämie des Gehirns. Roy und Sherrington fanden enorme Ausdehnung des Gehirnes bei intravenöser Strychnininjection. v. Bechterew und Todorsky überzeugten sich, dass während der epileptischen Anfälle verstärkter Blutzufluss zum Hirn mit Erweiterung seiner Capillaren stattfindet. Der letztere konnte die Steigerung des Druckes der Cerebrospinalflüssigkeit constatiren, welche zu Anfang der klonischen Periode ihre Acme erreichte. Schliesslich nahmen Bayliss und Hill bei Strychninkrämpfen eine Steigerung des intracraniellen Druckes, mit der gleichzeitigen Vermehrung des arteriellen, allgemeinen und cerebralen, venösen Blutdruckes wahr.

V. Schlussbetrachtungen.

Aus den vorliegenden experimentellen Ergebnissen ziehen wir folgende Schlüsse:

1. Auf rein mechanischem Wege war es nicht möglich, Hunde in den dauernd epileptischen Zustand zu versetzen; es gehört höchst wahrscheinlich noch ein chronischer entzündlicher Vorgang, speciell infectiösen Charakters dazu, um bei ihnen die Spätepilepsie zu erzeugen.

2. Bei Meerschweinchen hingegen reicht schon ein unbedeutender mechanischer Reiz dazu vollkommen aus; die Hirnrinde wird dabei stark hyperämisch, und der intracranielle Druck vermehrt sich beträchtlich; die entlastende Operation wirkt bei den erkrankten Thieren im günstigen Sinne, unter gleichzeitigem Sinken des Druckes.

Zum Schlusse ist es mir eine sehr angenehme Pflicht, Herrn Professor Dr. Th. Kocher für die freundliche Unterstützung bei meiner Arbeit den verbindlichsten Dank auszusprechen, desgleichen danke ich Herrn Professor H. Kronecker für die gütige Ueberlassung des nöthigen Apparates, sowie dem Herrn Docenten Dr. Howald für die Durchsicht der mikroskopischen Präparate.

Digitized by Google

VI. Versuchsprotokolle der Hunde.

Versuch I. 14 kg schwerer, fuchsfarbiger Spitzer. Messung der Spannung der Cerebrospinalflüssigkeit; Hineinschieben von 2 Glaskugeln zwischen Dura und Knochen, Apathie, 2. Messung der Spannung (negatives Resultat), Tod; Beobachtungsdauer nach der Kopfoperation 8 Tage; Autopsie.

28. Januar 1898. Combinirte Narkose. Membrana atlanto-occipitalis frei präparirt und daselbst Spannung der Cerebrospinalflüssigkeit gemessen, sie beträgt im Maximum 75 mm Wasser, im Minimum 30 mm und im Mittel 50 mm; Jodoformgaze-Drainage, fortlaufende Nähte und Collodialverband.

29. Januar 1898. Das Thier ist ganz munter. Jodoformgaze ist herausgetreten, und aus der Wunde kommt seröse Flüssigkeit heraus.

31. Januar 1898. Es sickert immer seröse Flüssigkeit aus der Wunde heraus. Offene Behandlung, ohne jeglichen Verband.

4. Februar 1898. Nähte weggenommen. Weil es aus der fistelförmigen Wunde immer und immer heraussickert, hat man die schon ausgeheilte Partie derselben wieder aufgemacht und aus deren Grund eine kastaniengrosse geronnene Masse entfernt.

10. Februar 1898. Die Nackenwunde ist per granulationem definitiv ausgeheilt.

17. Februar 1898. Combinirte Narkose. Am rechten Scheitelbein, etwa in der Mitte, trepanirt und 2 Glaskugeln zwischen Dura und Knochen hineingeschoben. Fortlaufende Nähte, Collodialstreifen und Borpulver in die Umgebung der Wunde hineingerieben.

18. Februar 1898. Das Thier ist lebhaft und verhält sich gerade so wie vor der Operation, als ob ihm nichts geschehen wäre; man merkt nichts Abnormes an ihm.

23. Februar 1898. Der Hund frisst am Abend nicht und ist nicht so munter wie vorher.

24. Februar 1898. Heute Morgen liegt das Thier ganz apathisch darnieder. Von Zeit zu Zeit spitzt es die Ohren und schaut auf, besonders wenn es in der Nähe Geräusch giebt, aber bald verfällt es wieder in die Theilnamlosigkeit hinein. Es wurde versucht in der Aethernarkose die Spannung der Cerebrospinalflüssigkeit an der Membrana atlanto-occipitalis zu messen, es fehlen aber Pulsationen. Das Thier ist gestorben, ohne aus der Narkose vollständig aufwachen zu können.

Autopsie. Das Thier wiegt jetzt nur 11 kg. Die Kopfwunde ist per primam ausgeheilt; von den Nahtfäden merkt man nichts, ob schon man sie vorher nicht entfernte. Keine Reaction in den Weichtheilen des Kopfes. Der Knochendefect ist durch Weichtheile verschlossen. Dura ist entsprechend dem Trepanationsloch in der Grösse von einem Frankstück blutig infiltrirt, stark verdickt und theilweise mit Knochen verwachsen. Die dort befindliche Blutschwarte ist mit Dura fest verwachsen, schon organisirt und nicht einfach abzustreifen. Die Innenfläche der Dura ist ganz glatt. Pia ist feucht, glatt, glänzend und etwas injicirt, besonders sind die Venen hyperämisch. Das Gehirn selbst ist zusammengesunken und zeigt hinterhalb des Sulcus cruciatus

Digitized by Google

eine leichte Impression, entsprechend den beiden Glaskugeln, welche in der vorher erwähnten blutig-fibrinösen Schwarte eingebettet lagen. Man nimmt fast keinen Liquor cerebralis sowohl an der Convexität als auch selbst in den Ventrikeln wahr.

Mikroskopie. An den Präparaten, die man aus der Blutschwarte sammt der Dura angefertigt hat, constatirt man nur blutige Infiltrationen und keine entzündlichen Reactionen.

Versuch II. 14,5 kg schwerer, schwarzer Jagdhund gekreuzter Race. Messung der Spannung der Cerebrospinalflüssigkeit; Gehirnsubstanz zerstört und 2 Glaskugeln hineingesteckt, Parese des linken Hinterbeines; Paraffin subdural injicirt, Parese der rechten Glieder, Theilnahmlosigkeit und Tod; Beobachtungsdauer nach der 1. Kopfoperation 91 Tage; Autopsie.

2. Februar 1898. Combinirte Narkose. Membrana atlanto-occipitalis freipräparirt und Spannung der Cerebrospinalflüssigkeit gemessen, sie beträgt im Maximum 200 mm Wasser, im Minimum 100 mm und im Mittel 150 mm; mit pulsatorischer Schwankung 55 mm und respiratorischer 80 mm. Jodoformgaze-Drainage, fortlaufende Nähte und Collodialverband.

4. Februar 1898. Drainage beseitigt.

10. Februar 1898. Nähte entfernt.

24. Februar 1898. Combinirte Narkose. Am rechten Scheitelbein, etwa in der Mitte trepanirt, Dura aufgeschnitten, die darunter liegende Gehirnsubstanz etwas zerstört und darin 2 Glaskugeln hineingesteckt.

25. Februar 1898. Das Thier ist abgeschlagen und bewegt sich nicht.

27. Februar 1898. Das Thier ist ganz hergestellt, aber das linke Hinterbein ist etwas schwerfällig und paretisch.

3. März 1898. Nähte entfernt; es fliesst etwas blutigseröse Flüssigkeit heraus, und die Kopfwunde ist ein wenig angeschwollen.

6. März 1898. Keine Anschwellung mehr am Kopfe.

8. März 1898. Das Thier hat blutigschleimigen Stuhl.

12. März 1898. Der Stuhl ist wieder in Ordnung.

30. April 1898. Das linke Hinterbein ist immer noch etwas paretisch, so dass das Thier auf 3 Beinen hinkt.

15. Mai 1898. Der Hund ist ganz hergestellt und bewegt sich vollkommen normal.

20. Mai 1898. Combinirte Narkose. Am linken Scheitelbein, etwa in der Mitte, trepanirt und Paraffin $1^1/_2$ cm nach vorn gegen die motorische Region zwischen Dura und Pia injicirt.

21. Mai 1898. Das Thier ist apathisch und hockt auf dem Boden; die Kopfwunde ist nicht angeschwollen.

22. Mai 1898. Man merkt, dass das Thier heute etwas munter ist, dass es beim Gehen das rechte Vorderbein hoch aufsetzt, indem es zurückbleibt, und dass die gleichseitige Hinterpfote mit dem Dorsum statt mit der Sohle aufgesetzt wird; es humpelt immer nach rechts und hinten hin.

Digitized by Google

23. Mai 1898. Der Hund hinkt noch, aber schon weniger, und tritt mit dem Rücken der rechten Hinterpfote nicht mehr auf. Man merkt eine Anschwellung an der Kopfwunde und der Schnauze.

24. Mai 1898. Heute Morgen liegt das Thier ganz theilnahmlos darnieder. Man constatirt keine Reaction an der Cornea; es athmet oberflächlich und ganz selten; keine Krämpfe. Nachmittags ist es todt.

Autopsie. Nähte entfernt und Wunde aufgemacht, es fliesst eine grosse Menge blutigen Eiters heraus. Die linke Temporalmusculatur ist stark infiltrirt; darin constatirt man eine grosse Eiterhöhle.

Schädel aufgesägt, man sieht Eiter nur auf der rechtsseitigen Dura. Die beiden Trepanationslöcher liegen an der Mitte der Scheitelbeine; das rechte ist membranös verschlossen, wo es eine Verwachsung mit der Dura giebt.

Pia ist rechts normal, links etwas injicirt.

Auf der linken Hemisphäre nimmt man Paraffinmasse wahr, rechteckig verbreitert ($3^1/_2$ cm lang und $2^1/_2$ cm breit), und zwar meist auf Gyrus entolateralis, ectolateralis und suprasylvius medius und theilweise auf Gyrus centralis posterior gelegen; die Masse hat zusammen die Grösse von 0,9 ccm. Beim Aufheben derselben sieht man die Pia als nekrotischen Fetzen daran hängen bleiben, und daselbst befindet sich nur eine geringe Menge Eiters.

An der rechten Hemisphäre sieht man den einen Pol einer Glaskugel in der Mitte des Gyrus entolateralis und denselben der anderen Kugel in Gyrus ectolateralis gegen die erstgenannte Windung zu und etwas hinter der ersten Glaskugel aus der Gehirnsubstanz herausgucken. Die beiden Kugeln sind in der Gehirnsubstanz fest eingekeilt; entfernt man sie, so sieht man dafür zwei längliche Höhlen, schief von vorn-oben-aussen nach hinten-unten-innen verlaufend. Sie sind dicht an einander gelegen, die eine vorn-innen, die andere hinten-aussen, und durch eine Membran von einander getrennt. Sie sind tonnenförmig, haben kleine Mündungen an der Hirnoberfläche (3 mm im Durchmesser), erweitern sich allmählich und communiciren sich nach innen mit dem Unterhorn des rechten Seitenventrikels, wo sie den grössten Durchmesser von 7 mm zeigen. Die Wände sind überall ganz glatt, und die ganze Länge der Höhlen beträgt $1^1/_2$ cm.

Alle Ventrikel enthalten fast keine Cerebralflüssigkeit; Ependym feucht, glatt und anämisch; Tela chorioides normal injicirt.

Mikroskopie. Die Wandungen der Höhlen, worin die Glaskugeln lagen, haben dünne concentrische, fibrilläre Auskleidung; sonst constatirt man keine abnorme Erscheinungen in der umliegenden Gehirnsubstanz.

Versuch III. 14 kg schwerer, schwarzer Jagdhund, gekreuzter Race. Messung der Spannung der Cerebrospinalflüssigkeit; 2 Glaskugeln in die Gehirnsubstanz hineingeschoben, keine Erscheinung; noch einmal 5 Glaskugeln zwischen Dura und Pia hineingeschoben, Parese der rechten Beine, Apathie und Coma, Eröffnung der Wunde, fliesst Eiter heraus, Manègebewegungen, Umwandlung seines Charakters in einen gutmüthigen; Hammerschläge auf den Kopf; Injection von Paraffin in die Gehirnsubstanz, Parese der

Digitized by Google

der linken Beine; Keulenschlag auf den Kopf, epileptische Krampfanfälle, Steifheit der linken Beine, das Thier macht beim Gang häufig eine Ausbiegung nach rechts, Aphasie; homonyme rechtsseitige Hemianopsie (?); Strychninkrämpfe; 2. Messung der Spannung (etwas vermehrt); verbluten lassen; Beobachtungsdauer seit der 1. Kopfoperation 298 Tage; Autopsie.

3. Februar. 1898. Combinirte Narkose. Membrana atlanto-occipitalis freipräparirt und daselbst Spannung der Cerebrospinalflüssigkeit gemessen, sie beträgt im Maximum 140 mm Wasser, im Minimum 100 mm und im Mittel 120 mm; pulsatorische Schwankung derselben misst 40 mm, respiratorische ist unbedeutend. Jodoformgazedrainage, fortlaufende Nähte und Collodialverband.

4. Februar 1898. Jodoformgaze herausgenommen.

10. Februar 1898. Nähte entfernt; Wunde per primam zugeheilt.

17. Februar 1898. Combinirte Narkose. Am rechten Scheitelbein, etwa in der Mitte, trepanirt und 2 Glaskugeln in die Gehirnsubstanz hineingeschoben. Fortlaufende Nähte, Collodialstreifen und Borpulver in die Umgebung der Wunde hineingerieben.

18. Februar 1898. Das Thier ganz abgeschlagen, reagirt wenig.

19. Februar 1898. Heute etwas munter, aber noch nicht ganz hergestellt.

20. Februar 1898. Der Hund ist ganz so munter wie vor der Operation und bellt die besuchenden Menschen kräftig an, was er vorher nicht machte.

26. Februar 1898. Die Operationsstelle am Kopfe ragt etwas hervor; sonst merkt man am Thier keine Abnormitäten.

1. März 1898. Nähte entfernt; einige ccm blutigseröser Flüssigkeit sickert heraus, und man fühlt unter der Haut gewisse Infiltrationen.

3. März 1898. Am Kopfe merkt man fast keine Veränderung mehr.

20. Mai 1898. Combinirte Narkose. Am linken Scheitelbein, etwa in der Mitte, trepanirt und 5 Glaskugeln zwischen Dura und Pia hineingeschoben, und zwar drei davon nach vorn gegen die motorische Zone hin, eine nach hinten und eine nach aussen.

21. Mai 1898. Vormittags geht der Hund noch auf 4 Beinen leidlich umher; die rechten Beine sind paretisch, das Hinterbein mehr als das vordere. Die Kopfwunde ist etwas angeschwollen. Nachmittags ist er ganz stumpf und theilnahmlos, liegt auf der rechten Seite, hält die Augen zu, wie schlaftrunken und winselt ab und zu kläglich. Wenn man sich ihm nähert, rührt er sich doch nicht; nur beim Streicheln oder Zupfen macht er die Augen auf.

22. Mai 1898. Heute geht es dem Thier besser; es kann aufstehen und etwas gehen. Dabei schleppt es das rechte Hinterbein nach, indem es entschieden zurückbleibt; die rechte Vorderpfote setzt es mit dem Rücken anstatt mit der Sohle auf. Es humpelt nach rechts-vorn, schleift oder stolpert manchmal seitlich und fällt auf die rechte Seite um. Es bellt die fremden Personen an.

23. Mai 1898. Das Thier liegt apathisch auf der rechten Seite, bellt nicht mehr und ist halb somnolent, schnappt jedoch bisweilen nach den vorbeifliegenden Fliegen.

Digitized by Google

24. Mai 1898. Das Thier reagirt nicht mehr und hält die Augen zugeschlossen; Cornea ist reactionslos. Vorderbeine sind steif gestreckt und die Hinterbeine etwas an allen Gelenken gebeugt. Es athmet selten und ganz oberflächlich. Kopfnähte aufgemacht, es fliesst eine ziemlich grosse Menge blutigen Eiters heraus.

25. Mai 1898. Der Hund ist meist schlaftrunken. Das linke Augenlid ist etwas angeschwollen, so dass die betreffende Lidspalte kleiner aussieht. Wenn er erwacht und aufsteht, macht er Manègebewegungen nach links hin. Die Kreisbewegungen haben den Durchmesser von etwa 2 Metern und bestehen jedesmal aus 7 oder 8 Drehungen; zum Schluss fällt er auf die rechte Seite um; dabei constatirt man an beiden Augen Nystagmus von oben nach unten und ein wenig seitwärts. Er frisst selber nichts; wenn man ihm aber etwas an der Schnauze vorhält und damit daran stösst, leckt er es mit der Zunge; er schluckt auch in's Maul hineingegossenes Wasser hinunter. Eine Glaskugel ist aus der Kopfwunde herausgekommen.

26. Mai 1898. Der Hund frisst und säuft selber. Die Drehbewegungen macht er noch, aber langsamer und in grösseren Kreisen und fällt am Ende derselben nicht um; er kann auch manchmal geradeaus spaziren. Der Eiter fliesst noch aus der Kopfwunde heraus, aber die Anschwellung des Augenlides hat stark abgenommen.

27. Mai 1898. Der Hund hat immer noch Neigung zu Drehbewegungen, kann aber umherwandern. Die Parese des rechten Vorderbeines ist weniger merklich geworden, das gleichseitige Hinterbein bleibt aber immer deutlich zurück. Er ist zerfahren und zeigt wenig Interesse für die Umgebung.

28. Mai 1898. Das Thier hat wenig Neigung zu Drehbewegungen. Von Tag zu Tag ist der Durchmesser der Kreise, die es dabei beschreibt, immer grösser geworden, und jetzt kann er ziemlich grosse Strecken geradeaus zurücklegen. Wenn man es mit der Peitsche bedroht, antwortet es mit stimmlichen Aeusserungen des Unwillens; auch betheiligt es sich am Gebell anderer Hunde. Es leckt den Kameraden Wunden an. Seine Kopfwunde bis auf eine kleine vordere Oeffnung zugeheilt, wo der Eiter spärlich ausfliesst. Die Schwellung des Augenlides ist nicht mehr zu sehen, so dass beide Augenspalten wieder gleichgross sind.

29. Mai 1898. Das Thier hat keine Tendenz mehr, sich im Kreise herumzudrehen. Der Ausfluss aus der Kopfwunde ist versiegt. Bloss fehlt ihm die Gelenkigkeit des rechten Hinterbeines. Seit der letzten Operation hat sich sein Charakter geändert, indem es gegen Menschen gutmüthig und zutraulich geworden ist; vorher war es ein sehr scheues Thier.

30. Mai 1898. Das rechte Vorderbein ist ganz hergestellt, obwohl das gleichseitige Hinterbein noch schwach bleibt.

31. Mai 1898. Der Hund sieht munter aus und scheint im Kopfe klar zu sein.

2. Juni 1898. Der Hund ist fröhlicher Stimmung, geht und läuft umher, wedelt mit dem Schwanz und springt den ankommenden Personen freudig entgegen. Die Kopfwunde ist ganz zugeheilt, keine Schwellung daselbst; die Parese des rechten Hinterbeines ist kaum zu merken.

Digitized by Google

4. Juni 1898. Das Thier macht allerlei Bewegungen ganz glatt, nur beim Hinaufspringen auf eine Höhe sieht man, dass das rechte Hinterbein etwas zurückbleibt.

9. Juni 1898. Es ist nichts Abnormes mehr am Hunde zu constatiren.

28. Juni 1898. Morphiumnarkose. Wiederholte Hammerschläge 30 Minuten lang auf den linken Scheitel an der Stelle der alten Narbe und ihrer nächsten Umgebung, bald schwächer, bald stärker; der Hund zeigt keine anderen Erscheinungen, ausser dass er betäubt zu sein scheint: er heult und rührt sich nicht.

29. Juni 1898. Das Thier verhält sich gerade so gut wie vor dem Angriffe.

12. Juli 1898. Combinirte Narkose. Am rechten Scheitelbein 1 cm von der Medianlinie entfernt mit einem kleinen Trepan trepanirt, Spritzenansatz durch Dura schief nach oben-hinten-innen in die Gehirnsubstanz hineingestochen und 2 ccm von Paraffin injicirt; darauf Jodoformgaze auf die Wunde gelegt, ohne zuzunähen, und Collodialstreifen.

13. Juli 1898. Der Hund geht und läuft ziemlich gut, bloss sind die linken Beine nicht so gut gelenkig wie die rechten.

17. Juli 1898. Man merkt dem Thier keine Bewegungsstörungen mehr an, es ist aber mürrischer Laune, lässt sich mit Kameraden nicht ein und sucht mit Vorliebe dunkle Ecken auf.

21. Juli 1898. Collodialstreifen von selbst abgefallen, Kopfwunde per primam zugeheilt.

16. August 1898. Der Hund ist lebhaft und nicht mehr übler Laune. Er zittert an allen 4 Gliedern, wenn er aufgeregt ist.

7. September 1898. Morphiumnarkose. Ein tüchtiger Schlag mit der Keule auf den Kopf. Das Thier fällt um; es blutet aus beiden Nasenlöchern, und zwar aus dem rechten stärker; subconjunctivale Blutungen beiderseits. Nach einigen Minuten bekommt es tonisch-klonische Krämpfe, gleichzeitig an Gesicht, Rumpf und Extremitäten; Opisthotonus deutlich ausgeprägt und Nystagmus mehr in lateraler Form; Pupillen beiderseits myotisch und ohne Reaction gegen Licht. Die Krampfanfälle, wobei das Thier gleichsam vornüber geschleudert wird, dauern $1^1/_2$ Minute lang und wiederholen sich kurz hinter einander; man hat innerhalb $1^1/_2$ Stunde deren Scene beobachtet. In den freien Intervallen ist est ganz bei sich, athmet kolossal schnell (etwa 300 pro Minute) und leckt das aus der Nase herabfliessende Blut mit der Zunge. Es macht Gehversuch, allein es sind ihm die linken Beine steif, so dass es leicht auf die betreffende Seite umfällt.

8. September 1898. Heute morgen liegt der Hund auf der linken Seite, die linken Beine, besonders das linke Hinterbein, sind steif gestreckt; er kann nicht auf 4 Beinen stehen und kriecht mühsam vorwärts. Er athmet ruhig, schreit stossweise, und es zuckt fortwährend am ganzen Gesicht. Der rechte Scheitel ist mehr angeschwollen, als der linke, ebenso der rechte Augapfel. Die Pupillen, beiderseits normal weit, reagiren gut. Weder allgemeiner Krampfanfall, noch Bewusstseinstrübung. Nachmittags nimmt man keine Zuckungen am Gesichte mehr wahr.

Digitized by Google

9. September 1898. Das Thier liegt noch auf der Seite und ist apathisch, obwohl bei Bewusstsein. Es macht weder Abwehrbewegungen, noch stösst es Schmerzensschreie aus, wenn man ihm auch Schläge giebt. Die linken Beine sind nicht mehr contracturirt. Man merkt an der linken Cornea ein, entsprechend der Lidspalte, von der Mitte nach dem äusseren Augenwinkel hin verlaufendes seichtes Geschwür. Man füttert es durch Hineingiessen der Milch in's Maul. Nachmittags ist es somnolent, kann jedoch den vorderen Theil des Körpers aufrecht erhalten, indem es auf dem Steiss sitzt.

10. September 1898. Das Thier spaziert umher, hebt dabei die linken Beine ungeschickterweise hoch; das vordere knickt dazu leicht am Carpalgelenk nach vorn um, und das hintere bleibt sehr zurück; es ist somit sehr unsicher und wackelig beim Gehen. Es murmelt ein bischen, wenn man es reizt.

11. September 1898. Es geht dem Hunde schon besser, indem er weniger umknickt; er hat jedoch die Neigung, nach rechts auszubiegen. Die subconjunctivalen Blutungen sind schon resorbirt.

12. September 1898. Der Hund ist stumpf, frisst Koth und flüchtet vor Drohungen mit der Peitsche, bleibt jedoch ganz stumm.

13. September 1898. Beim Schlendern macht das Thier häufig eine Schleife nach rechts. Wenn es den Körper rüttelt, verliert es leicht das Gleichgewicht und fällt beinahe um.

14. September 1898. Heute hockt der Hund apathisch in einer Ecke; dabei ruht die linke Vorderpfote mit dem Dorsum auf dem Boden.

16. September 1898. Das Thier bleibt immer noch in der Ecke und weder schreit, noch rührt sich, selbst beim Reizen mit der Peitsche.

17. September 1898. Wenn der Hund in eine Aufregung versetzt wird, zittert er stark an allen 4 Beinen und hält den Schwanz zwischen die Hinterbeine fest angezogen. Wenn er aufsteht, hält er das linke Vorderbein etwas abducirt; wenn er geht, ist er unsicher am Carpalgelenk desselben und schleppt das linke Hinterbein nach. Wenn man ihn belästigt, beisst er um sich, ohne durch Geschrei seinen Unwillen darüber zu äussern.

18. September 1898. Der Hund bleibt in der Ecke zusammengekauert und hat zum erstenmal nach der letzten Operation angebellt — so lange ist er ganz aphasisch gewesen.

20. September 1898. Die Bewegungsstörungen der linken Beine sind heute schlechter als sonst; das Vorderbein knickt öfters nach vorn um, so dass das Thier beim Gehen nach links-vorn hin taumelt.

22. September 1898. Beim Gehen tritt der Hund auf 4 Beine; wenn er aber still steht, bleibt das linke Vorderbein entweder in der Luft schweben oder berührt nur mit der Spitze den Boden, indem es am Carpalgelenk nach vorn-oben und am Cubitalgelenk nach hinten flectirt ist.

27. September 1898. Das Thier geht und läuft sehr gut; das linke Hinterbein fungirt beinahe normal, das linke vordere ist immer noch ein bischen paretisch.

Digitized by Google

4. October 1898. Das linke Hinterbein ist ganz hergestellt, das linke vordere ist noch immer etwas paretisch. Die Ungelenkigkeit des letzteren tritt besonders deutlich hervor, wenn das Thier mit den Genossen spielt, indem sie sich einander zum Spass beissen, bespringen, tätscheln etc.; kurz, wenn er feinere und complicirtere Bewegungen schnell hinter einander auszuführen gezwungen wird.

10. October 1898. Der Hund geht, läuft und springt gut; seine Bewegungen sind vollkommen normal, und er spielt gern mit anderen Hunden.

24. October 1898. Man merkt heute wieder, dass das linke Vorderbein beim Stehenbleiben in der Luft schwebt; beim Laufen hält der Hund das linke Hinterbein an den Leib angezogen, indem er auf 3 Beinen hüpft.

26. October 1898. Das Thier geht und läuft auf 4 Beinen, aber das Carpalgelenk des linken Vorderbeines scheint wie angeschwollen und etwas locker zu sein.

3. November 1898. Der Hund hält beim Laufen manchmal das linke Hinterbein hoch in der Luft. Schon seit lange scheint er etwas am Sehvermögen eingebüsst zu haben. Schreit man ihn an, so verkriecht er sich in die Ecke; dagegen durch Bedrohungen mit der Peitsche in der Ferne wird er nicht im geringsten eingeschüchtert, falls man damit nicht knallen lässt; er schaut nur mit nach links-oben gedrehtem Kopfe neugierig hin, ohne den Gegenstand gehörig fixiren zu können, und flüchtet erst bei gewisser Annäherung desselben.

4. November 1898. Schüttelt sich der Hund, so verlieren die linken Beine Halt und fahren nach aussen. In die Aufregung gerathen, tritt er mit der linken Vorderpfote auf die rechte, oder es überkreuzen sich die beiden Vorderbeine, so dass er manchmal auf die Seite umfällt; auch stösst er dabei öfters mit der linken Körperseite an die umherliegenden Gegenstände, geräth mit der linken Vorderpfote in die Wasserschüssel und wirft dieselbe sogar um.

9. November 1898. Schüttelt sich das Thier, so fährt bloss das linke Vorderbein seitwärts; es hält dasselbe manchmal hoch an den Körper angezogen.

20. November 1898. Man merkt, dass beim Springen das linke Hinterbein in der Luft schwebt.

23. November 1898. Wenn der Hund sich reckt, bleibt das linke Vorderbein zurück; schlendert er, so macht er öfters eine Schleife nach rechts.

3. December 1898. Strychnin 0,0015 injicirt. Nach einigen Minuten Beine steif. Der Hund setzt den Bauch an den Boden, indem er die Hinterbeine breit auseinander streckt; Schweif hängt zwischen den letzteren hinunter, und Vorderbeine nahe an einander vorgestreckt; er bewegt sich somit steif und spastisch. Auf einmal bekommt er einen klonisch-tonischen Krampfanfall; Opisthotonus tritt deutlich hervor, und er steht auf Hinterbeinen, indem Vorderbeine in der Luft schweben; Augen stehen in der Mitte still, Pupillen breit, Athmung oberflächlich, und er ist bei vollkommenem Bewusstsein: tritt man in die Nähe, so will er wegflüchten; belästigt ihn ein anderer Hund, so will er densel-

Digitized by Google

ben abwehren. Noch einen zweiten ähnlichen Anfall kriegt er, und darnach tiefe, verlangsamte Athmung.

5. December 1898. Strychnin 0,001 injicirt, und keinerlei Erscheinungen.

8. December 1898. Combinirte Narkose. Membrana atlanto-occipitalis freigelegt, zur Messung der Spannung; dieselbe beträgt im Maximum 170 mm Wasser, im Minimum 100 mm und im Mittel 135 mm; mit pulsatorischer Schwankung 40 mm und respiratorischer 70 mm.

Tod durch Verblutung.

Autopsie. Beim Aufsägen des Schädels kann die Knochenkappe nicht ohne weiteres aufgedeckt werden; sie ist fest verwachsen, so dass dieselbe mit Gehirn in toto herausgenommen wird. Hinten oben von Eminentia parietalis dextra und dicht daran sieht man am Schädel einen Knochendefect von 1 cm Durchmesser, welcher membranös verschlossen ist; an Pars parieto-temporalis des rechten Stirnbeines dicht vor Sutura coronalis und 2 cm von Sutura frontalis entfernt, giebt es einen kleineren Defect von 0,6 cm. Durchmesser ebenfalls membranös verschlossen. Ein dritter gleichfalls membranös verschlossener Knochendefect von 1 cm Durchmesser befindet sich an Pars parieto-temporalis des linken Stirnbeines dicht vor Sutura coronalis und $1^1/_2$ cm von Sutura frontalis entfernt.

Basalarterien sind ausserordentlich geschlängelt; an der Basis cerebri giebt es hier und da unebene Auflagerungen, sonst ist Pia feucht, glatt und glänzend. Liquor cerebralis in normaler Menge.

Das Gehirn ist von der Knochenkappe mit gewissem Kraftaufwand zu trennen. Der Knochen hat links vorn unter sich 4 Glaskugeln durch stark verdickte Dura meistens eingekapselt; zwei davon liegen mit ihrer Längsaxe schief von vorn-oben-innen nach hinten-unten-aussen, zwei andere gerade von vorn nach hinten; die eine der letzteren ist nicht ganz eingekapselt und liegt theilweise in der Gehirnsubstanz, drei übrige liegen zwischen Knochen und Dura.

Vorn und oben unterhalb des rechten Stirn- und Scheitelbeins sieht man zwischen Dura und Gehirn verbreitete Paraffinmasse, die durch Einkapselung vom letzteren getrennt ist. Dura ist nämlich daselbst stark verdickt, von weisslichen fibrösen maschigen Strängen durchzogen; viele Gefässe gehen von dort in die Gehirnsubstanz hinein und wurden beim gewaltsamen Lostrennen abgerissen. Im rechten Scheitellappen in der Mitte des Gyrus entolateralis giebt es einen erbsengrossen Substanzverlust, wo Paraffinmasse herausguckt, welche in einer $1^1/_2$ cm nach hinten-innen-unten in die Gehirnsubstanz hineingehenden glattwandigen Höhle eingelagert ist. Hinten am rechten Scheitelbein und in Verbindung mit dessen Innenfläche stehen 2 Glaskugeln, welche durch Bindegewebe vollständig eingekapselt sind und mit ihrer Längsaxe schief von oben-hinten-aussen nach unten-vorn-innen in die Gehirnsubstanz hineingehen; Dura ist daselbst verdickt und mit den Knochen verwachsen. Dem obigen Befunde entsprechend giebt es im Hinterhauptlappen am hinteren Theil des Gyrus ectolateralis einen hantelförmigen Substanzverlust, mit seinem längsten Durchmesser schief von vorn-innen nach hinten-aussen liegend; die Hantelfigur ist $1^1/_2$ cm lang, und jeder

Digitized by Google

einzelne Kreis derselben hat den Durchmesser von etwa 0,7 cm; der Defect geht schief nach vorn-innen-unten durch die Gehirnsubstanz bis in's Unterhorn des Seitenventrikels hinein, die Wandungen sind ganz glatt.

Die linke Hemisphäre hat vorn und seitlich, direct an der Medianlinie beginnend, eine Delle von unregelmässigem Viereck $2^1/_2$ cm lang und etwa 2 cm breit; dieselbe ist je nach den Stellen verschieden tief und 0,6 cm an der tiefsten Stelle. Sie nimmt das Gebiet von Gyrus frontalis superior (theilweise), Gyrus centralis anterior (vollständig), Gyrus sigmoideus (vollständig), Gyrus centralis posterior (theilweise) und Gyrus supra-sylvius anterior (theilweise ein). Am äusseren Umfang des Gyrus centralis posterior der linken Seite giebt es einen kleinen glattwandigen Substanzverlust, der 1 cm tief in die Gehirnsubstanz geht und eine Glaskugel beherbergte Pia ist an der Convexität hyperämisch und an der rechten Seite uneben durch Auflagerungen, ausgenommen die vordere Partie von dem Sulcus cruciatus, woselbst sie glatt bleibt. Hier und dort sind kleine Paraffinmassen an der rechten Dura haften geblieben. Ventrikel überall in normaler Grösse, Liquor cerebralis nicht vermehrt, Ependym feucht, glatt und glänzend, Tela chorioides nicht hyperämisch; nur ist Aquäductus Sylvii etwas erweitert.

Im rechten Lobus hippocampi giebt es in der Mitte eine bohnengrosse Cyste prall gefüllt; beim Aufschnitt sieht man ein feinmaschiges Netzwerk darin. Im linken Lobus hippocampi giebt es ganz vorn eine ebenso grosse Cyste derselben Beschaffenheit.

Chiasma nervorum opticorum und Nervi optici sind makroskopisch unversehrt. Dura um das Halsmark ist etwas verdickt, aber damit nicht verwachsen.

Mikroskopie: Präparate aus der rechten Hemisphäre zeigen inmitten der Gehirnsubstanz derbe unregehmässig gestaltete, geschichtete fibrilläre Züge um Paraffinmassen herum; die fibrillären Züge verzweigen sich in die umgebende Gehirnsubstanz weiter, dieselbe gleichsam in Läppchen theilend; hier und da sind Gefässe erweitert und gewuchert.

Die Wandungen der Höhlen im rechten Hinterhauptlappen, wo Glaskugeln lagen, haben dünne concentrische fibrilläre Auskleidung.

Der dellenartig comprimirte Theil der linken Hemisphäre lässt weiter nichts als den einfachen Schwund der Gehirnsubstanz erkennen; insbesondere nimmt man keine Gefässneubildung wahr, nur ist Pia daselbst ein wenig verdickt.

Die Cysten in Lobi hippocampi besitzen ungleichgrosses polygonales Maschenwerk von ödematösem, lockerem Bindegewebe, welche an der Peripherie eine festere zusammenhängende Membran bildet und daselbst einige Gliazellen enthält (Fig. 6).

Pia und Dura um das Halsmark sind ein wenig verdickt.

Versuch IV. 15 Kilo schwerer grauer Pudel. Messung der Spannung der Cerebrospinalflüssigkeit; Gehirnsubstanz zerstört und eine Glaskugel hineingeschoben, Parese der linken Beine; zweite Messung der Spannung (vermindert); 5 Glaskugeln in die Gehirnsubstanz hineingeschoben, Parese der rechten Beine, Um-

Digitized by Google

wandelung seines Charakters in einen bösen; Hammerschläge auf den Kopf; Auslöffelung der Gehirnsubstanz, Coma und Tod; Beobachtungsdauer nach der ersten Kopfoperation 211 Tage; Autopsie.

9. Februar 1898. Combinirte Narkose. Membrana atlanto-occipitalis frei präparirt und daselbst Spannung der Cerebrospinalflüssigkeit gemessen, dieselbe beträgt im Maximum 300 mm Wasser, im Minimum 240 mm und im Mittel 270 mm mit pulsatorischer Schwankung 25 mm und respiratorischer 50 mm.

Fortlaufende Nähte, Jodoformgazedrainage und Collodialverband.

10. Februar 1898. Drainage herausgenommen. Die rechten Beine sind paretisch; es ist höchst wahrscheinlich, dass das Halsmark bei der Messung verletzt worden ist.

15. Februar 1898. Der Pudel ist beinahe hergestellt und kann gut gehen und laufen.

18. Februar 1898. Nähte beseitigt, und prima intentio der Nackenwunde.

21. Februar 1898. Combinirte Narkose. Am rechten Scheitelbein, etwa in der Mitte, trepanirt, Dura aufgeschnitten, die Gehirnsubstanz ein wenig zerstört und eine Glaskugel hineingeschoben. Fortlaufende Nähte und Collodialverband.

25. Februar 1898. Der Pudel bleibt matt und kraftlos auf seinem Lager hocken.

26. Februar 1898. Der Pudel ist beinahe hergestellt; man nimmt eine Hervorragung an der Kopfwunde wahr. Die linken Beine sind paretisch.

3. März 1898. Nähte weggenommen; aus der Anschwellung fliesst nichts heraus.

6. März 1898. Der Pudel ist seit der letzten Operation böse und bissig geworden; er beisst ahnungslos vorüberspazierende Kameraden an und lässt sie manchmal lange nicht los. Man merkt am Kopfe fast keine Schwellung mehr.

10. März 1898. Das linke Vorderbein ist fast normal, die Parese des linken Hinterbeins ist noch deutlich.

23. März 1898. Man constatirt keine Bewegungsstörung mehr. Combinirte Narkose. Membrana atlanto-occipitalis wieder freipräparirt und daselbst Spannung der Cerebrospinalflüssigkeit gemessen, dieselbe beträgt im Maximum 110 mm Wasser, im Minimum 50 mm und im Mittel 80 mm; mit pulsatorischer Schwankung 25 mm und respiratorischer 30 mm.

26. März 1898. Die Nackenwunde ist etwas angeschwollen; Drainage heraus.

27. März 1898. Nähte entfernt, und es fliesst Eiter heraus.

16. Mai 1898. Die Wunde ist ganz ausgeheilt.

20. Mai 1898. Combinirte Narkose. Am linken Stirnbein trepanirt, Dura aufgeschnitten und 5 Glaskugeln darunter in die Gehirnsubstanz hineingeschoben. Die Cerebralflüssigkeit ist dabei in einer ziemlich grossen Menge herausgeflossen; nach dem Zunähen der Wunde hat es daselbst eine Zeitlang pulsirt.

Digitized by Google

21. Mai 1898. Vormittags ist der Pudel in Aufregung, läuft rastlos mit nach rechts geneigtem Kopfe, knurrt auf die Genossen los und beisst dieselben. Nachmittags liegt er auf der rechten Seite und heult schrecklich; die rechten Beine sind schlaff gestreckt und bewegen sich wenig.

22. Mai 1898. Der Pudel bleibt meist hocken und murmelt von Zeit zu Zeit. Wenn er aufsteht und vorwärts gehen will, setzt er die rechten Beine hoch auf, tritt damit auf den Boden stampfend auf; die Pfoten knicken dabei nach vorn oder nach der Seite um; der Pudel wackelt und taumelt hin und her, so dass er manchmal das Gleichgewicht verliert und auf die rechte Seite umfällt. Der Gang ist höchst ungeschickt, ja tölpelhaft.

23. Mai 1898. Der Gang ist etwas besser geworden; der Pudel bleibt meist hocken und schreit viel.

24. Mai 1898. Der Pudel ist beträchtlich abgemagert, fällt aber weniger um. Die Kopfwunde ist etwas angeschwollen.

25. Mai 1898. Beim Druck auf die Kopfwunde fliesst kein Eiter heraus.

26. Mai 1898. Der Pudel ist sehr empfindlich, reizbar und ungemein bissig.

27. Mai 1898. Der Pudel wackelt immer noch, fällt aber selten um.

28. Mai 1898. Beim Umherwandern streift der Pudel mit der rechten Körperseite an den umherstehenden Gegenständen derb an.

29. Mai 1898. Der Pudel ist faul und zeigt gewöhnlich wenig Interesse für die Umgebung; er betheiligt sich weder am Gebell anderer Hunde, noch spielt er mit denselben; durch verhältnissmässig geringfügige Anlässe wird er aber wüthend.

1. Juni 1898. Hauptsächlich das rechte Hinterbein des Pudels ist jetzt schwach; mit dem gleichseitigen Vorderbein geht es schon ziemlich gut.

2. Juni 1898. Die Kopfwunde ist ganz ausgeheilt.

4. Juni 1898. Der Pudel wackelt nicht viel, stösst nicht an umherliegende Gegenstände an, geht aber plump und ungeschickt und ist nicht so sehr bissig, auch heult er weniger.

6. Juni 1898. Der Pudel bleibt meist ruhig auf seinem Lager und athmet manchmal kolossal schnell.

14. Juni 1898. Der Pudel spaziert ziemlich glatt, ohne zu wackeln. Wenn er aber in eine freudige Aufregung geräth, etwa durch den Anblick eines Leckerbissens, rast er in ungestümem Galopp umher, stösst vollkommen rücksichtslos überall an, patscht mit den Pfoten in den Futternapf hinein und stolpert und gleitet in ausserordentlich ungeschickterweise hin und her. Bloss in diesem Momente ist er schmeichlerischen Zurufen zugänglich, indem er herankommt, Zähne bleckt, mit dem Schweife wedelt und sich gerne streicheln lässt.

28. Juni 1898. Morphiumnarkose. Hammerschläge auf die linke Schädelhälfte an die alte Narbe und ihre nächste Umgebung etwa 30 Minuten lang, bald stärker, bald schwächer. Der Pudel hat erst einzelnes Geschrei herausgestossen und ist wie betäubt geworden; er hat Vorderbeine krampfhaft gestreckt, während Hinterbeine am Hüft- und

Digitized by Google

Kniegelenk flectirt an den Leib zurückgezogen sind; kein allgemeiner Krampfanfall und Pupillenreaction gegen Licht.

29. Juni 1898. Der Pudel ist abgeschlagen, bleibt theilnahmslos in einer Ecke hocken und athmet von Zeit zu Zeit sehr schnell, indem die Zunge zum Halse weit hinaushängt.

1. Juli 1898. Der Pudel ist noch matt und beantwortet selbst die Bedrohungen mit der Peitsche mit keinen stimmlichen Aeusserungen des Unwillens.

2. Juli 1898. Der Pudel ist so gut hergestellt wie vor der letzten Operation. Man merkt ihm aber an, dass die rechten Beine schwach sind, obwohl er beim Gehen nicht schwankt.

17. Juli 1898. Der Pudel bleibt gern auf seinem Lager und will sich nicht bewegen; mit der Schwäche der rechten Beine ist es wie vorher.

16. Juli 1898. Der Pudel bleibt immer in der Ecke hocken, interessirt sich wenig um die Umgebung und ist in den letzten Tagen abgemagert. Wenn man seine Ruhe auf irgend eine Weise stört, fletscht er die Zähne, knurrt grimmig an und beisst wüthend um sich; in der Aufregung macht er einen wahrhaft tölpelhaften atactischen Gang.

19. September 1898. Combinirte Narkose. Am rechten Scheitelbein das alte, inzwischen schon membranös verschlossene Trepanationsloch aufgeschnitten, es fliesst eine erkleckliche Menge der Cerebralflüssigkeit heraus, wenn auch nicht im Strahl. Mit dem scharfen Löffel kommt man in eine grosse Höhle, deren Boden eine knöcherne Resistenz durchfühlen lässt; nach allen Seiten ein wenig abgekratzt. Keine Nähte und einfacher Collodialverband.

20. September 1898. Vormittags liegt der Pudel auf der Seite, schreit jämmerlich und will sich aufrichten, kann es aber nicht. Nachmittags schreit er nicht, athmet ruhig, von Zeit zu Zeit sehr tief und ist vollkommen bewusstlos. Die Vorderbeine sind steif gestreckt, und die Hinterbeine an den Leib angezogen gehalten. Keine Zuckungen am ganzen Körper; Pupillen beiderseits von normaler Grösse, mit der Reaction gegen Licht; der Cornealreflex vorhanden.

21. September 1898. Heute morgen athmet der Pudel spärlich und seufzend. Tod um 9 Uhr.

Autopsie. Alte Narben am Nacken und Kopf. Eine 6 cm lange, noch frische Wunde am rechten Scheitel, woselbst es unter dem Collodialverband ein wenig blutiges Secret giebt; die Musculatur ist an der nächsten Umgebung nicht besonders afficirt.

An der vorderen Partie des rechten Scheitelbeines etwas in die Pars parieto-temporalis des Stirnbeines übergreifend giebt es vor Eminentia parietalis, $2^1/_2$ cm von Crista sagittalis entfernt, einen runden Knochendefect. Der Defect ist durch eine in der Mitte frisch durchbrochene Membran verschlossen und beträgt 1 cm im Durchmesser.

An Pars parieto-temporalis des linken Stirnbeines sieht man auch einen Knochendefect, dicht vor Sutura coronalis und 1 cm von Linea semicircularis entfernt; der Defect ist ebenfalls 1 cm gross im Durchmesser und membranös verschlossen.

Digitized by Google

Dura ist an den oben genannten Defecten verdickt und mit Knochen fest verwachsen, sonst normal.

Pia ist feucht, glatt, glänzend und hyperämisch; sie ist aber entsprechend den beiden Trepanationslöchern weisslich, fibrös getrübt. Keine Vermehrung der Cerebralflüssigkeit an der Convexität.

An der rechten Hemisphäre nimmt man an der Stelle des Gyrus suprasylvius anterior einen grossen Substanzverlust wahr, der direct mit dem Seitenventrikel communicirt. Der Ventrikel ist gewaltig vergrössert und mit blutigen, zerquetschten Fetzen gefüllt; überall sieht man abgekratzte Wandungen, die Basalganglien sind theilweise zerstört, die Gehirnsubstanz ist stark an Volumen reducirt, und man findet eine Kugel in dem Ventrikel.

An der linken Hemisphäre giebt es in Gyrus centralis posterior, am äusseren Ende des Sulcus cruciatus, einen etwa erbsengrossen Substanzverlust. Von dem Defect aus geht ein glattwandiger Kanal direct nach unten bis in den linken Seitenventrickel, und der Kanal umschliesst eine Kugel von allen Seiten ganz fest. Der Ventrikel ist mässig erweitert und enthält 3 Kugeln, hat aber keine vermehrte Cerebralflüssigkeit in sich.

Man constatirt diffuse Blutungen an der Vorderfläche des Kleinhirnes, an Basis cerebri, Crura cerebri und Pons varolii. Der dritte und der 4. Ventrikel und Aquäductus Sylvii enthalten blutig geronnene Masse. Ependym ist überall glatt, glänzend, feucht und injicirt (am rechten Seitenventrikel vermisst man dasselbe), Tela chorioides auch injicirt; die Schnittflächen der Gehirnsubstanz zeigen überall nichts Abnormes.

Das Halsmark zeigt an der vorderen Fläche diffuse Blutung und hat an der rechten Partie eine röthliche resistente narbige Stelle, woselbst die Dura fest verwachsen ist.

Mikroskopie: Beide Hemisphären zeigen keine anderen entzündlichen Erscheinungen, als dünne concentrische fibrilläre Auskleidung des Defectkanales der linken Hemisphäre.

Dura um das Halsmark ist stark verdickt, die rechte Rückenmarkshälfte ist daselbst am Volumen verkleinert; der Centralkanal ist rinnenförmig nach rechts hin durch die Mitte des Seitenstranges bis an die Peripherie erweitert, die Wandungen der Rinne bilden dicke, fibrilläre Züge mit gewucherten Gefässen darin.

Versuch V. 8 kg schwerer, weisser Spitzer. Messung der Spannung der Cerebrospinalflüssigkeit; Tod an Sucht; Autopsie.

16. Februar 1898. Combinirte Narkose. Membrana atlanto-occipitalis freipräparirt und daselbst Spannung der Cerebrospinalflüssigkeit gemessen, sie beträgt im Maximum 230 mm Wasser, im Minimum 150 mm und im Mittel 190 mm, mit pulsatorischer Schwankung 25 mm und respiratorischer 85 mm. Jodoformgaze-Drainage, fortlaufende Nähte und Verband mit Collodialstreifen.

18. Februar 1898. Drainage entfernt.

26. Februar 1898. Nähte beseitigt.

Digitized by Google

1. März 1898. Es geht dem Hunde nicht gut; er frisst nicht ordentlich und bleibt theilnahmlos in seinem Lager. Die Augenlider sind manchmal mit einander verklebt; er scheut Licht und leidet an Durchfall.

5. März 1898. Das Thier ist gestorben; bei der Autopsie constatirt man Cornealgeschwür und starke Injection der Schleimhaut des Dünndarmes.

Versuch VI. 12 kg schwerer, schwarz und braun gefleckter Hund, ohne Race. Messung der Spannung der Cerebrospinalflüssigkeit; Paraffin in die Gehirnsubstanz injicirt, epileptische Krampfanfälle, Apathie und Tod; Beobachtungsdauer nach der Kopfoperation 3 Tage; Autopsie.

12. Mai 1898. Combinirte Narkose. Membrana atlanto-occipitalis freipräparirt und daselbst Spannung der Cerebrospinalflüssigkeit gemessen, sie beträgt 180 mm Wasser im Mittel mit undeutlichen Schwankungen. Am rechten Scheitelbein, etwa in der Mitte, trepanirt und Paraffin 4,5 ccm durch Dura hindurch in's Gehirn injicirt.

13. Mai 1898. Vormittags und nachmittags hat man folgende Anfälle constatirt: transversaler Nystagmus in etwas oscillirender Form, Pupillen weit und keine Reaction gegen Licht, Opisthotonus ausgeprägt, Glieder contrahiren sich erst klonisch, dann tonisch, Bauchmusculatur starr beim Anfühlen. Die Attaquen dauern einige Minuten und wiederholen sich kurz hinter einander; dabei ist die Athmung ganz oberflächlich. In den Intervallen ist das Thier bei sich, steht leidlich auf, macht ein paar taumelnde Schritte und fällt auf die linke Seite um.

14. Mai 1898. Man merkt am Hunde keinen Anfall mehr. Er ist ganz apathisch, reagirt nicht auf Reize, weder frisst, noch säuft er und athmet röchelnd. Nachmittags ist er gestorben.

Autopsie. Die Umgebung der Kopf- und Nackenwunden etwas angeschwollen; beim Aufmachen fliesst dunkelrothe Flüssigkeit heraus, mit zerfetzten Gewebsmassen darin; Weichtheile sind daselbst blutigserös durchtränkt.

Schädel aufgesägt, an Dura und Pia nichts Besonderes. Fast keine Cerebralflüssigkeit. Am hinteren Umfang des Gyrus suprasylvius medius constatirt man eine kleine Blutung 2 mm im Durchmesser und daselbst eine ganz kleine Masse Paraffin; man sieht ferner um verlängertes Mark und den Anfangstheil des Rückenmarkes Paraffin durch Pia durchschimmern. Gehirn aufgeschnitten, man merkt Paraffin in allen Höhlen, und zwar im rechten Seitenventrikel 1 ccm, im linken 0,6 ccm, im dritten Ventrikel und Aquaeductus Sylvii 0,35 ccm und im vierten 0,3 ccm. Ferner beträgt die Masse um Kopf- und Rückenmark 1,8 ccm; es macht also im ganzen 4,05 ccm Paraffin. Ueberall haftet sich Ependym daran als nekrotischerweichte Masse; die darunterliegende Gehirnsubstanz ist hyperämisch. Ein $1^1/_2$ cm langer, theilweise mit Paraffin gefüllter Kanal geht von der oben erwähnten Blutungsstelle des Gyrus suprasylvius medius durch die Gehirnsubstanz bis ins Unterhorn des rechten Seitenventrikels. Die Paraffinmasse füllt den rechten Ventrikel tief bis ins Unterhorn, der linke ist mässig gefüllt; im dritten dringt das Paraffin

Digitized by Google

mehr nach dem Boden hin, und im vierten wölbt es mehr die Decke hervor.

Die Schnittflächen des Kleinhirnes sind stark injicirt.

Versuch VII. 8 kg schwerer, schwarzer Hund, ohne Race. Messung der Spannung der Cerebrospinalflüssigkeit; Injection von Paraffin durch Dura, Parese der rechten Beine; 2. Messung der Spannung (vermindert); künstliche Impressionsfractur, Parese der linken Beine; Injection von Terpentinöl in die Gehirnsubstanz, Jackson'sche Krampfanfälle, Coma und Tod; Beobachtungsdauer nach der 1. Kopfoperation 127 Tage; Autopsie.

4. Mai 1898. Combinirte Narkose. Membrana atlanto-occipitalis freipräparirt und daselbst Spannung der Cerebrospinalflüssigkeit gemessen, dieselbe beträgt im Maximum 75 mm Wasser, im Minimum 30 mm und im Mittel 50 mm. Am linken Scheitelbein etwa in der Mitte trepanirt und $2^1/_2$ ccm Paraffin durch Dura hindurch injicirt. Fortlaufende Nähte, Jodoformgazedrainage und Collodialverband.

5. Mai 1898. Drainage aus beiden Wunden herausgenommen. Der Hund ist abgeschlagen und sehr angegriffen.

8. Mai 1898. Der Hund kann leidlich und mühsam spazieren. Man merkt an ihm keine deutliche Lähmung. Die Nahtstellen an beiden Wunden sind etwas angeschwollen.

10. Mai 1898. Der Hund bewegt sich ziemlich gut. Die Wunden sind schon abgeschwollen.

16. Mai 1898. Der Hund hat sich gänzlich erholt.

21. Mai 1898. Der Hund ist wieder gemüthlich und zutraulich geworden. Er springt der besuchenden Person fröhlich entgegen und richtet sich freudig an ihr empor; auch spielt er gern mit seinen Genossen. Wenn man seine Bewegungen genau verfolgt, nimmt man wahr, dass die rechtsseitigen Beine etwas schwächlich sind, so dass sie ein bischen zurückbleiben.

3. Juni 1898. Combinirte Narkose. Die seit der letzten Operation noch vorhandenen Nahtfäden am Kopf und Nacken entfernt. Membrana atlanto-occipitalis wieder freigelegt und daselbst die Spannung wieder gemessen, dieselbe beträgt im Maximum 50 mm Wasser, im Minimum 20 mm und im Mittel 30 mm.

4. Juni 1898. Der Hund frisst und säuft gut, aber bleibt meist auf seinem Lager hocken. Das linke Hinterbein ist paretisch und berührt beim Gehen den Boden nicht, indem es am Hüft- und Kniegelenk flectirt an den Leib angezogen ist, und das Thier auf 3 Beinen hinkend hin und her hüpft. Bei der Messung am vorhergehenden Tage ist das Halsmark höchst wahrscheinlich verletzt worden.

5. Juni 1898. Man merkt, dass das linke Vorderbein auch paretisch ist.

6. Juni 1898. Der Hund ist sehr empfindlich und reizbar und leidet seine Genossen nicht, indem er knurrt und um sich beisst, wenn sie in seine Nähe treten. Er hockt nicht mehr und wandert leidlich umher. Die Umgebung der Nackenwunde ist etwas angeschwollen.

Digitized by Google

8. Juni 1898. Beim Spazieren berührt das linke Hinterbein den Boden noch nicht, indem es in der Flexionsstellung contracturirt bleibt, wie vorher. Nähte weggenommen, die Nackenwunde zugeheilt und keine Anschwellung daselbst.

9. Juni 1898. Der Hund ist nicht mehr reizbar und ist wieder gemüthlich geworden; auch die Parese des linken Vorderbeines ist schwächer geworden.

12. Juni 1898. Die Contractur des linken Hinterbeines hat nachgelassen, und es wird beim Gehen und Laufen manchmal, obwohl nicht immer, auf den Boden aufgesetzt.

14. Juni 1898. Das linke Hinterbein berührt bei Locomotion jedesmal den Boden, allein im allgemeinen bleiben die linksseitigen Beine immer noch etwas zurück.

17. Juni 1898. Der Hund ist sehr lustiger Stimmung und spielt gern mit den Kameraden. Die Parese der linken Beine verschwindet noch nicht ganz.

25. Juni 1898. Combinirte Narkose. Am rechten Scheitel die Gegend der Sutura coronalis freigelegt, ein Knochenstück von 1 cm Länge und 0,7 cm Breite mit einer Periostalverbindung nach unten hin losgemacht und die obere Kante des Knochenstückes durch einen Duralriss hindurch in die Gehirnsubstanz mit Gewalt hineingetrieben. Beim Aufschneiden der Dura ist ein wenig Cerebralflüssigkeit herausgeflossen, doch nicht im Strahl. Fortlaufende Nähte, Jodoformgazedrainage und Collodialverband.

26. Juni 1898. Dem Hunde geht es sehr gut. Die linken Beine sind etwas paretisch.

27. Juni 1898. Collodialverband und Drainage beseitigt. Die Wunde sieht gesund aus.

28. Juni 1898. Kleine Hervorwölbung der Wunde.

29. Juni 1898. Die Umgebung der Kopfwunde ist ein wenig infiltrirt und hart anzufühlen. Der Hund ist aber guter Laune.

1. Juli 1898. Nähte entfernt. Keine Schwellung mehr an der Kopfwunde, die noch nicht ganz zugeheilt ist und ein bischen seröse Flüssigkeit secernirt. Die Schwäche der linksseitigen Beine ist unbedeutend.

5. Juli 1898. Die Kopfwunde ist ganz zugeheilt.

13. Juli 1998. Man merkt dem Hunde die Schwäche des linken Vorderbeines kaum an; die Parese des gleichseitigen Hinterbeines ist aber deutlich.

17. Juli 1898. Der Hund geht und läuft sehr gut, springt lustig hin und her; die Schwäche des linken Hinterbeines bleibt aber dieselbe.

16. August 1898. Bei allerlei Bewegungen ist die linksseitige Parese immer noch etwas zu constatiren.

6. September 1898. Terpentinöl 0,2 ccm durch die vorher fracturirte Stelle des rechten Schädels in die Gehirnsubstanz injicirt. Unmittelbar nach der Injection ist der Hund unruhig geworden; er bewegt den Kopf nach verschiedenen Richtungen hin und her, kratzt mit den Pfoten gewaltig an der rechten Kopfhälfte, klappert mit den Zähnen und knurrt fortwährend verdriesslich. Er kann noch gehen und laufen, obwohl

Digitized by Google

stampfend und taumelnd; allein sehr oft fällt er auf die rechte Seite um, indem die rechten Beine ihm mehr den Dienst versagen, und er bevorzugt, in einer Ecke zu hocken, ist aber dabei mürrisch und übler Laune, so dass er vorbeigehende Kameraden anknurrt und anzubeissen droht. Nach etwa 20 Minuten bekommt er einen Krampfanfall; es sind vorzüglich klonische Krämpfe, welche mit Nystagmus der beiden Augen anfangen und der Reihe nach folgende Körpertheile in Angriff nehmen: zuerst das linke Hinterbein, das linke Vorderbein, dann alle 4 Extremitäten und zuletzt das Gesicht und den Rumpf. Dabei ist Opisthotonus nicht deutlich ausgeprägt; die linken Beine sind flectirt und an den Leib angezogen gehalten, die rechten mehr gestreckt. Bei den einzelnen Zuckungen werden die rechten Augenlider fester an einander geschlossen als die linken; die Augäpfel verdrehen sich nach unten-innen, aber der rechte mehr als der linke, so dass dabei die ganze rechte Cornea sich hinter das Palpebrum tertium versteckt; die rechte Pupille ist sehr weit und die linke mittelweit dilatirt und ohne Reaction. Der Hund beisst die Zähne fest aufeinander und hat Schaum vor dem Maul. Nach einigen Minuten haben die Krämpfe aufgehört, und während der Zeit ist der Hund nicht ganz bewusstlos gewesen, indem er beim Anfassen des Kopfes stark schreit. Etwa 10 Minuten darnach hat er einen zweiten ähnlichen Anfall gehabt, von kürzerer Dauer und geringerer Intensität. Nach den beiden Anfällen bleibt der Hund in einer Ecke unruhig und mürrisch hocken.

7. September 1898. Heute morgen sind dem Hunde beide Pupillen ad maximum erweitert und reactionslos. Kein Cornealreflex. Athmung tief und langsam, zählt sieben bis neun in der Minute. Er kriegt kurz hinter einander sich wiederholende und schnell vorbeigehende Zuckungen an Gesicht und Beinen. Die linken Beine sind heute mehr gestreckt gehalten als die rechten. Insbesondere zuckt das linke Hinterbein stark. Er liegt ganz bewusstlos darnieder. Des Nachmittags nimmt man keine Zuckungen am Gesichte wahr; er klappert von Zeit zu Zeit mit den Zähnen. Um 6 Uhr abends am rechten Stirnbein mit einem kleinen Trepan trepanirt, es quillt daselbst ein zerquetschter Gehirnbrei hervor. Jodoformgaze- und Collodialverband.

8. September 1898. Heute morgen findet man den Hund todt.

Autopsie. Man constatirt am Nacken eine 5 cm lange Narbe, am linken Scheitel eine 3 cm lange und am rechten eine 5 cm lange mit einer 3 cm langen frischen Wunde daneben.

Am linken Scheitelbein giebt es dicht vor Eminentia parietalis einen membranös verschlossenen Knochendefect von 1 cm im Durchmesser.

Am rechten Scheitelbein sieht man $1\frac{1}{2}$ cm vor Eminentia parietalis eine Vertiefung, die einem an der Innenfläche des Schädels befindlichen Knochenvorsprung von $\frac{1}{2}$ cm Länge, $\frac{1}{3}$ cm Breite und $\frac{1}{2}$ cm Tiefe entspricht. Am Pars parieto-temporalis des rechten Stirnbeines, dicht an Sutura coronalis und 1 cm von Sutura frontalis entfernt, befindet sich ein frisches Trepanationsloch von 6 mm im Durchmesser.

Dura ist an den alten Operationsgebieten mit Knochen fest verwachsen.

Digitized by Google

Pia ist rechterseits glatt, glänzend und injicirt, zeigt Blutungen am hinteren und oberen Umfang und an der medialen Fläche der betreffenden Hemisphäre. Am vorderen und äusseren Umfang der letzteren, d. h. am Gyrus suprasylvius anterior und Gyrus sylviacus anticus giebt es eine blutig erweichte Gehirnmasse etwa 3 mm tief.

Pia ist linkerseits ebenfalls glatt, glänzend und injicirt, geht aber an manchen Orten mit der darüber liegenden Dura feste Verwachsungen ein. Am hinteren oberen Umfang und an der medialen Fläche der betreffenden Hemisphäre nimmt man diffuse Blutungen wahr. Fast die ganze obere Oberfläche derselben, den Lobus olfactorius ausgenommen, ist von Paraffinniederschlag überzogen, welcher besonders an den Fissuren angehäuft ist. Beim Aufschneiden der Gehirnsubstanz constatirt man, dass die Paraffinmasse sehr tief bis an den Grund der Fissuren hineingeht.

Keine Flüssigkeit in den Ventrikeln; Ependym glatt und feucht; Tela chorioides beiderseits stark injicirt.

An der Vorderfläche des Kleinhirns giebt es diffuse Blutungen.

Im Rückgratskanal constatirt man eine ziemlich grosse Menge der Cerebrospinalflüssigkeit. Dura ist um das Halsmark stark verdickt und mit Pia verwachsen, besonders auf der rechten Seite.

Mikroskopie. An Präparaten aus der linken Hemisphäre constatirt man folgendes: Dura ist mässig verdickt; an Stelle des Subarachnoidalraumes liegen Paraffinmassen, die an manchem Orte unregelmässig, bald tiefer, bald seichter in die Gehirnsubstanz hineindringen, nachdem sie die letztere zerstört haben; der Subarachnoidalraum ist dadurch ganz verödet; die Paraffinmassen sind von ungleich dicken concentrischen fibrillären Zügen umgeben, die sich in die anliegende Gehirnsubstanz verzweigen (Fig. 4 u. 5).

Am Halsmark ist Dura besonders an der rechten Seite mächtig verdickt; von derselben ziehen zahlreiche fibrilläre Wucherungen in die Rückenmarkssubstanz hinein.

Versuch VIII. 7 kg schwerer weisser Hund, ohne Race. Messung der Spannung der Cerebrospinalflüssigkeit mit negativem Resultat; Paraffin subdural injicirt, Somnolenz und Tod; Beobachtungsdauer nach der Kopfoperation 3 Tage. Autopsie.

12. Mai 1898. Combinirte Narkose. Membrana atlanto-occipitalis freipräparirt und daselbst Spannung der Cerebrospinalflüssigkeit gemessen, man bekommt negatives Resultat. Am rechten Scheitelbein trepanirt und etwa 4 ccm Paraffin injicirt.

13. Mai 1898. Das Thier ist apathisch und somnolent; wenn man es aufweckt, macht es ein paar Schritte und legt sich wieder hin. Kopf- und Nackenwunden etwas angeschwollen.

14. Mai 1898. Das Thier ist etwas munter geworden, geht leidlich hin und her, frisst und säuft gut.

15. Mai 1898. Heute Morgen findet man das Thier todt.

Autopsie. Todtenstarre noch vorhanden. Kopf- und Nackenwunden etwas angeschwollen; Nähte entfernt, man sieht blutig-seröse Flüssigkeit ausfliessen und Blutcoagula darin sitzen. Sowohl Schläfen-

Digitized by Google

als auch Nackenmusculatur in der Umgebung der Wunden blutig infiltrirt. Das Trepanationsloch befindet sich am rechten Tuber parietale.

Dura ist an der rechten Seite ein bischen injicirt. Fast keine Cerebralflüssigkeit vorhanden.

An Gyrus supraplenialis posterior der rechten Hemisphäre sieht man eine blutig infiltrirte Stelle $1^1/_2$ cm lang und 1 cm breit mit zerfetzter Masse in der Mitte; aufgeschnitten constatirt man, dass die Zerstörung sich 1 cm conisch in die Tiefe erstreckt. Die Hemisphäre ist diffus mit Paraffin bedeckt: nach vorn bis zur vorderen Grenze des Gyrus centralis anterior, nach hinten bis zu Gyrus splenialis posterior, median bis zur Spalte und seitlich bis zur unteren Grenze des Gyrus suprasylvius medius. Wenn man die Masse entfernt hat, sieht man Pia theilweise daran haften bleiben; die darunterliegende Gehirnsubstanz ist etwas injicirt. Das Paraffin hat zusammen ein Volumen von 3,9 ccm.

Ventrikel aufgemacht, man sieht keinen Liquor cerebralis, Ependym ist feucht und etwas anämisch, Tela chorioides normal injicirt.

Kleinhirn aufgeschnitten, die Schnittflächen sind etwas hyperämisch; Arbor vitae tritt um so deutlicher hervor.

Versuch IX. 8,8 kg schwerer weisser Spitzer. Messung der Spannung der Cerebrospinalflüssigkeit; 4 Glaskugeln subdural gegen die Gehirnsubstanz hineingeschoben, Parese der linken Beine, Apathie und Tod; Beobachtungsdauer nach der Kopfoperation 5 Tage; Autopsie.

1. Juni 1898. Combinirte Narkose. Membrana atlanto-occipitalis freipräparirt und daselbst Spannung der Cerebrospinalflüssigkeit gemessen, sie beträgt im Maximum 160 mm Wasser, im Minimum 70 mm und im Mittel 115 mm mit pulsatorischer Schwankung 55 mm und respiratorischer 90 mm; mit flachen Händen ein wenig auf die Bauchwand gedrückt, steigt sie während der Exstirpation bis auf 170 mm. Am rechten Scheitelbein, etwa in der Mitte, trepanirt, Dura aufgeschnitten und 4 Glaskugeln, und zwar zwei davon nach vorn, eine nach hinten und eine nach aussen unter die Dura gegen die Gehirnsubstanz hineingeschoben. Fortlaufende Nähte, Jodoformgazedrainage und Collodialverband.

2. Juni 1898. Der Spitzer ist munter, frisst und säuft gut. Die Umgebungen der Kopf- und Nackenwunden sind ein bischen angeschwollen; es fliesst etwas blutig-seröse Flüssigkeit heraus. Das linke Vorderbein ist etwas paretisch, das gleichseitige Hinterbein mehr, so dass es beim Gehen deutlich zurückbleibt.

3. Juni 1898. Heute geht es dem Spitzer schlecht. Er hockt in einer Ecke, spaziert nicht und ist launisch und reizbar. Nähte an beiden Wunden entfernt, es fliesst aus der Kopfwunde serös-blutige Flüssigkeit heraus, aus der Nackenwunde nicht.

4. Juni 1898. Der Spitzer liegt apathisch danieder und rührt sich nicht. Die Kopfwunde ist nicht viel angeschwollen, und daraus sickert ein wenig seröse Flüssigkeit heraus. Die Umgebung der Nackenwunde ist dagegen weit und breit angeschwollen; es wird viel Wundsecret secernirt; berührt man die Haut daselbst, so stösst er jämmerliches

Digitized by Google

Geschrei aus. Füttert man ihn, indem man ihm Fleischstücke tief in's Maul hineinlegt, so schluckt er sie; Wasser, das ihm vor die Schnauze gehalten wird, säuft er.

5. Juni 1898. Beide Pupillen weit und reactionslos, keine Cornealreaction, röchelndes Athmen, keine Krämpfe und Tod um 10 Uhr vormittags.

Autopsie. Die Nackengegend ist deutlich angeschwollen; von der Wunde fliesst seröseitrige Flüssigkeit heraus. Die ganze Nackenmusculatur ist bis in den oberen Theil des Rumpfes in den bindegewebigen Interstitien der Peri- und Endomysien eitrig durchsetzt.

Keine merkliche Schwellung an der Kopfwunde, wo man getrocknetes blutig-seröses Secret constatirt; die Musculatur ist daselbst etwas gequetscht und blutig infiltrirt.

Am rechten Scheitelbein giebt es vor Tuber parietale, $^1/_2$ cm hinter Sutura coronalis und 2 cm seitwärts von Crista sagittalis gelegen, einen Knochendefect von 1 cm im Durchmesser.

Sägt man den Schädel auf, so constatirt man, dass Dura beiderseits injicirt und hier und da in kleinen Ausdehnungen hämorrhagisch infiltrirt ist. Sie hat entsprechend der Trepanationsstelle einen Defect, dessen Ränder durch blutig-fibrinöse Masse verdickt und umwallt sind.

Ein wenig Cerebralflüssigkeit an der Convexität und etwas mehr in der Gegend der Atlanto-occipitalmembran.

Pia ist feucht, glatt, glänzend und etwas injicirt, besonders die Venen.

Schon beim Aufdecken der Schädelkapsel ist eine Glaskugel herausgekommen. Nun sieht man an der rechten Hemisphäre eine erweichte gequetschte Stelle an der Grenze zwischen Gyrus ectosylvius anticus und medius; von da geht ein Kanal von etwa $^1/_2$ cm Durchmesser schief nach vorn-innen durch die Gehirnsubstanz in den rechten Seitenventrikel, woselbst Corpus striatum gequetscht ist. Die Wände des Kanales sind zerquetscht, zerfetzt und blutig infiltrirt.

Der rechte Seitenventrikel enthält ein paar ccm Cerebralflüssigkeit; eine Glaskugel steckt darin; Ependym und Tela chorioides normal. Ebenso grosse Menge Liquor cerebralis im linken Seitenventrikel.

Von den übrigen 2 Glaskugeln weiss man nicht, ob sie noch bei Lebzeiten des Thieres aus der Wunde herausgekommen sind.

Mikroskopie. An den Präparaten aus der rechten Hemisphäre sieht man bloss zerfallene Blutzellen und fast homogene Körnchen an der gequetschten Stelle, sonst keine entzündliche Erscheinung.

Versuch X. 12 kg schwerer, fuchsfarbiger Hund, ohne Race. Messung der Spannung der Cerebrospinalflüssigkeit; Paraffin zwischen Dura und Knochen injicirt, Parese der linken Beine; zwei mit Jodoformgaze vollgestopfte Glasröhren unter die Dura gegen die Gehirnsubstanz vorgeschoben, Parese der rechten Beine, Umwandlung des Charakters in einen bösen; zweite Messung der Spannung (deutlich vermehrt); Beobachtungsdauer nach der 1. Kopfoperation 183 Tage; Tod durch Verblutung; Autopsie.

8. Juni 1898. Combinirte Narkose. Membrana atlanto-occipitalis freipräparirt und daselbst Spannung der Cerebrospinalflüssigkeit gemessen,

Digitized by Google

sie beträgt im Maximum 165 mm Wasser, im Minimum 80 mm und im Mittel 120 mm, mit pulsatorischer Schwankung 50 mm und respiratorischer 100 mm; nach der Injection des Paraffins ist die Spannung sofort auf 215 mm gestiegen.

Am rechten Scheitelbeine vorn trepanirt und Paraffin 2,5 ccm nach vorn zwischen Dura und Knochen injicirt. Fortlaufende Nähte an Nackenwunde und Drainage, Kopfwunde nicht zugenäht; Collodialwatteverband an beiden Wunden.

9. Juni 1898. Der Hund ist paretisch an den linken Beinen, bleibt meistens hocken und bewegt sich vorwärts durch leidliches Kriechen. Drainage aus der Nackenwunde entfernt.

10. Juni 1898. Der Hund kann auf 4 Beinen aufrecht stehen, aber noch nicht gehen, indem die linken Beine fortwährend am Carpal-, resp. Sprunggelenk nach vorn umknicken. Er ist sehr reizbar und knurrt jede annähernde Person an. Verbände am Nacken und Kopf entfernt, Wunden ohne Anschwellungen.

11. Juni 1898. Der Hund ist munter geworden, bleibt jedoch meist hocken und hält den Nacken etwas nach links geneigt. Die Kopfwunde ist von einer Kruste bedeckt.

12. Juni 1898. Der Hund ist immer noch reizbar, bissig und spaziert nicht. Die Nackenwunde ist angeschwollen; aus der unteren Wundecke fliesst seröser Eiter heraus.

13. Juni 1898. Nähte an der Nackenwunde entfernt, die Wunde öffnet sich, und es kommt ziemlich viel Eiter heraus.

14. Juni 1898. Mit dem linken Hinterbein geht es schon besser; die linke Vorderpfote knickt aber immer noch nach vorn um.

17. Juni 1898. Erst heute merkt man, dass der Hund umherwandert; nach einer kurzen Weile kehrt er jedoch wieder auf sein Lager zurück. Er kann seine Genossen nicht leiden und beantwortet jede Annäherung derselben mit mürrischem Knurren. Von der Halswunde fliesst kein Eiter mehr ab.

21. Juni 1898. Der Gang ist schon ein besserer geworden.

25. Juni 1898. Die Halswunde ist per secundam definitiv ausgeheilt.

27. Juni 1898. Der Hund spaziert ziemlich gut, obwohl die linken Beine, besonders das vordere immer noch ein wenig paretisch bleiben.

29. Juni 1898. Die üble Laune des Hundes hat nachgelassen; er ist nicht mehr mürrisch. Die Kopfnarbe ist an einer kleinen Stelle aufgeplatzt, es fliesst beim Druck auf die Umgebung ein dünnflüssiger Eiter heraus, worin käsige Krümel und Paraffinbröckchen schwimmen; beim Sondiren kommt man durch einen rauhen Knochendefect in die Tiefe hinein.

30. Juni 1898. Combinirte Narkose. Am linken Stirnbein vor Sutura coronalis trepanirt und zwei mit Jodoformgaze vollgestopfte Glasröhren unter die Dura gegen die Gehirnsubstanz vorgeschoben. Die Glasröhren haben den Durchmesser von 4 mm, die eine davon 1 cm, die andere 2 cm lang, und beide haben jederseits abgebrochene Enden, welche also kantig und eckig sind. Beim Aufschneiden der Dura ist der Liquor cerebralis bei jeder Pulsation ziemlich kräftig ausgeflossen;

Digitized by Google

indessen hat sich nach einer kurzen Weile die Gehirnsubstanz gleichsam als Propf durch den Duralriss hervorgewölbt. Gleich nach Vorschieben der Glasröhren merkt man, dass das rechte Vorderbein steif gestreckt ist, so dass dasselbe, beim Versuche es zu beugen, mit dem Nachlass der Kraft sofort wieder in die gestreckte Lage zurückprallt. Keine Nähte, Collodialverband.

1. Juli 1898. Der Hund bleibt in einer Ecke hocken und ist übler Laune. Die rechten Beine, besonders das Vorderbein, sind deutlich paretisch, so dass er, wenn er aufsteht, leicht auf die betreffende Seite umfällt.

2. Juli 1898. Obwohl alle 4 Beine mehr oder weniger paretisch sind, steht der Hund auf und marschirt ungeschickter Weise vorwärts. Gern bleibt er in einer Ecke hocken und ist nicht so sehr mürrisch wie vorher.

3. Juli 1898. Der Hund geht ziemlich gut, aber langsam und bedächtig, auf breit gespreizten Beinen, mit nach vorn gestrecktem Halse und nach unten gesenktem Kopfe, so dass es scheint, als ob er bei jedem Schritt und Tritt den Boden genau betrachte.

4. Juli 1898. Der Hund ist etwas zutraulich und gutmüthig geworden. Die Kopffistel secernirt immer noch etwas.

9. Juli 1898. Der Verband fällt von selbst ab; die Kopfwunde ist zugeheilt. Die Fistel hat sich inzwischen geschlossen.

11. Juli 1898. Der Hund bleibt in diesen Tagen meistens auf seinem Lager hocken und spaziert nicht viel.

17. Juli 1898. Der Hund schlendert sehr langsam und träge, der Gang ist aber fast normal.

16. August 1898. Der Hund bleibt immer übler Laune.

20. September 1898. Keine Veränderungen.

1. October 1898. In den letzten Tagen hat die üble Laune des Hundes zugenommen; er verlässt kaum seinen Platz und kümmert sich um die Aussenwelt gar nicht. Es scheint, als ob es ihm schwer zu Muthe, und als ob ihm alles verdriesslich wäre.

10. October 1898. Der Hund flieht Licht und sucht mit Vorliebe dunkle Stellen an den Ecken auf; wenn man sich ihm nähert und die Peitsche knallen lässt, geräth er in einen scheusslichen Wuthanfall, indem er die Zähne fletscht, losknurrt und blindlings um sich beisst.

25. October 1898. Heute sieht man, dass der Hund sich mit Kameraden befasst und auch den Geschlechtstrieb bekundet, insofern er eine Hündin an den Geschlechtstheilen beriecht, aber das alles nur für eine kurze Zeit, und er verkriecht sich wieder in die Ecken zurück und lässt sich nie herauslocken.

16. November 1898. Wenn man während des Fressens in den Stall hineintritt und den Hund gleichsam überfällt, so zieht er sich geschwind in die Ecke zurück; er ist sehr scheu und misstrauisch gegen die Menschen.

1. December 1898. Bloss wenn der Hund sehr hungrig ist und jemanden annähern hört, tritt er aus seinem Lager heraus, steigt, auf den Hinterfüssen stehend, an dem Stallgitter empor, macht eine etwas heitere Miene, wedelt mit dem Schweife und schaut nach der Richtung

Digitized by Google

des Geräusches hin, aber ohne vollgefressen zu haben pflegt er seiner altgewohnten Ruhe wieder.

2. December 1898. Der Hund scheint an den beiden Hinterbeinen etwas schwächlich zu sein, schleppt aber dieselben gar nicht nach, geht, läuft und springt gut.

Combinirte Narkose. Membrana atlanto-occipitalis freipräparirt und daselbst die Spannung gemessen. Nach der Entfernung der Canüle kommt sehr viel Cerebrospinalflüssigkeit aus der Stichöffnung heraus. Die Spannung beträgt im Maximum 240 mm Wasser, im Minimum 200 mm und im Mittel 220 mm.

Das Thier verbluten lassen. Autopsie. Die Kopfnarben sind fest; an der früheren Fistelstelle ist es mit Knochen verwachsen.

Am vorderen Abschnitt des rechten Scheitelbeines giebt es einen runden Knochendefect von 1 cm Durchmesser. Der Defect ist membranös verschlossen, und sein vorderer Rand liegt 1/2 cm von Sutura coronalis und sein oberer 1 cm von Crista sagittalis entfernt.

An Pars parieto-temporalis des linken Stirnbeines hat man einen ebenso grossen und ebenso beschaffenen Knochendefect, 1 cm von Linea semicircularis des Stirnbeines entfernt. Der Defect ragt mit seinem hinteren Theil in den vorderen Theil des Scheitelbeines hinein.

Sägt man den Schädel auf, so constatirt man, dass Dura mit Knochen verwachsen ist, so dass sie ringsherum angeschnitten und sammt der Schädeldecke aufgeklappt worden ist.

An der Innenfläche der Seitentheile des rechten Scheitel- und Stirnbeines ist Dura im Umfange von 2 1/2 cm Länge (von vorn nach hinten) und 2 cm Höhe (von oben nach der Seite hin) unregelmässig-viereckig adhärent; die hintere Grenze der Adhärenz liegt nach vorn von Sutura lamboidea 1 1/2 cm entfernt. Dura ist daselbst verdickt, Paraffinmasse schimmert durch, und der Knochen ist stark verdickt.

An der Innenfläche des Knochendefectes des linken Stirnbeines ist Dura ebenfalls verdickt und fest verwachsen, so dass sie nur mit gewissem Kraftaufwand vom Knochen zu trennen ist. Die kürzere Glasröhre liegt quer zwischen Dura und Gehirn bindegewebig eingekapselt, die längere geht schief in die Gehirnsubstanz hinein, und beide Röhren sind beim Aufdecken der Schädeldecke mit der Dura herausgekommen, indem sie daran hängen geblieben; die Jodoformgaze darin ist grau verfärbt.

Pia ist beiderseits glatt, glänzend und nirgends besonders injicirt; die Cerebralflüssigkeit an der Convexität ist mässig vermehrt.

Die rechte Hemisphäre bietet nichts Besonderes dar.

Die linke zeigt einen erbsengrossen Substanzdefect am äusseren Ende des Sulcus cruciatus, der kürzeren Glasröhre entsprechend. Dicht dahinter im Gyrus centralis posterior, 1 cm vom medialen Rande entfernt, sieht man ein kleines Loch, welches sich mittels eines 1 1/2 cm nach hinten-unten-innen verlaufenden glattwandigen Ganges mit dem linken Seitenventrikel communicirt; in dem Gange war die längere Glasröhre gelegen.

In allen Ventrikeln ist die Cerebralflüssigkeit mässig vermehrt; Ependym glatt und glänzend; Tela chorioides nicht besonders injicirt.

Digitized by Google

Mikroskopie. Präparate am Substanzverlust der linken Hemisphäre zeigen verschieden dicke fibrilläre Züge, welche bloss in der nächsten Umgebung des Defectes beschränkt sind, aber kreuz und quer durch die Gehirnsubstanz verlaufen und dieselbe daselbst in Läppchen theilen. Der Gang selbst, worin die Glasröhre lag, ist von einer dünnen fibrillären Schicht ausgekleidet.

Versuch XI. 6 kg schwerer, schwarzer Dachshund. Messung der Spannung der Cerebrospinalflüssigkeit; 5 Glaskugeln in die Gehirnsubstanz hineingeschoben, Parese der linken Beine; Paraffin in die Gehirnsubstanz injicirt, epileptische Krampfanfälle und Tod; Beobachtungsdauer nach der 1. Kopfoperation 25 Tage; Autopsie.

14. Juni 1898. Combinirte Narkose. Membrana atlanto-occipitalis freipräparirt und daselbst die Spannung gemessen, sie beträgt im Maximum 200 mm Wasser, im Minimum 80 mm und im Mittel 140 mm, mit pulsatorischer Schwankung 50 mm und respiratorischer 100 mm.

Am rechten Stirnbein, dicht an der Sutura fronto-parietalis, trepanirt, Dura aufgeschnitten und 5 Glaskugeln nach vorn und oben tief in die Gehirnsubstanz hineingeschoben. Jodoformgazedrainage, fortlaufende Nähte und Collodialwatteverband.

15. Juni 1898. Der Dächsel kann nicht gehen und dreht sich nach rechts vorwärts; die linken Beine sind paretisch, und die linke Vorderpfote wird mit dem Dorsum anstatt mit der Vola aufgesetzt.

16. Juni 1898. Watteverband und Gazedrainage von den beiden Wunden entfernt; es fliesst ein wenig serös-blutige Flüssigkeit heraus, aber die Wunden nicht angeschwollen und reactionslos. Der Dächsel kann aufstehen, aber noch nicht spazieren, ist übler Laune und beisst um sich, wenn man ihn reizt.

17. Juni 1898. Der Dächsel wandert ungeschickt und plump umher; es macht ihm besonders Beschwerden, wenn er sich drehen will, indem das linke Vorderbein am Carpalgelenk nach vorn umknickt. Mit dem linken Hinterbein ist es nicht so sehr schlimm, indem er es einfach nachschleppt. Er frisst und säuft sehr gut und ist beinahe hergestellt.

21. Juni 1898. Der Dächsel läuft ziemlich gut, obwohl die linken Beine immer noch zurückbleiben. Die Kopfwunde ist per primam geheilt, aus der Nackenwunde sickert ein wenig seröse Flüssigkeit heraus.

26. Juni 1898. Der Dächsel ist gemüthlich und zutraulich geworden.

27. Juni 1898. Nähte an beiden Wunden entfernt; an der Nackenwunde haftet noch eine Kruste. Der Dächsel geht, läuft und springt sehr gut, obwohl die linken Beine immer noch etwas schwach sind.

1. Juli 1898. Die Nackenwunde ist auch ausgeheilt. Von der Schwäche der linksseitigen Beine ist kaum etwas zu merken.

7. Juli 1898. Combinirte Narkose. Am linken Stirnbein, von Sutura coronalis und 1 cm von der Mittellinie entfernt mit einem kleinen Trepan trepanirt und Paraffin etwa 2 cm durch Dura schief nach vorn-unten in die Gehirnsubstanz injicirt. Jodoformgaze und Collodialverband.

Digitized by Google

8. Juli 1898. Vormittags hat der Dächsel kurz hinter einander sich wiederholende Anfälle, welche in vorzugsweise klonischen Zuckungen der Orbiculares palpebrarum, des Rumpfes und der Gliedmaassen bestehen; dabei ist Opisthotonus des Halses und Rumpfes ausgeprägt, und die linken Beine machen öfter Zuckungen als die rechten, im Verhältniss von etwa 3:2. Die linke Pupille ist ad maximum und die rechte mittelmässig erweitert, und keine Reaction gegen Licht; kein Cornealreflex. Respiration mühsam und röchelnd. Er liegt auf der Seite und dreht Kopf und Hals zeitweise nach rechts. Infolge der wiederholten Anfälle hat er die Lippen durch Reibung mit dem Boden verletzt, so dass es dort blutet. Nachmittags hat er keinen Anfall mehr, bloss kurz dauernde Zuckungen an Gliedern von Zeit zu Zeit. Athmung ruhig, die rechte Pupille auch ad maximum erweitert. Um 6 Uhr etwas nach hinten von dem Trepanationsloch noch einmal mit einem kleinen Trepan trepanirt, die Knochenbrücke dazwischen mittels der Zange abgekniffen, Dura aufgeschnitten und ein Stück Blutcoagulum entfernt; Jodoformgaze und Collodialverband. Tod um 8 Uhr abends.

Autopsie. Man constatirt am linken Scheitel, 1 cm von der Mittellinie entfernt, eine 3 cm lange frische Wunde; die Weichtheile sind ein wenig blutig infiltrirt. Am rechten Scheitel giebt es, ebenfalls 1 cm von der Mittellinie entfernt, eine $2\frac{1}{2}$ cm lange Narbe, die mit dem unterliegenden Knochen verwachsen ist.

An Pars parieto-temporalis des rechten Stirnbeins, dicht vor Sutura coronalis und $\frac{1}{2}$ cm nach hinten-aussen von Linea semicircularis entfernt, sieht man das alte Trepanationsloch, das den Durchmesser von 1 cm hat und membranös verschlossen ist; dieser membranöse Theil geht Verwachsung mit Dura ein.

An der linken Schädelseite sieht man eine längliche Knochenlücke von 13 mm Länge und 4 mm Breite, welche 1 cm von der Mittellinie entfernt, von vorn nach hinten verläuft, mit ihrer Mitte an der Gegend der Sutura coronalis.

Dura ist rechterseits 1 cm von der Mittellinie entfernt an der Stelle des Sulcus cruciatus und des Gyrus centralis posterior mit der darunter liegenden Gehirnsubstanz verwachsen, sonst normal.

Pia ist glatt, glänzend und sehr feucht. An der linken Hemisphäre sieht man Paraffinmasse in der Grösse von 1 ccm, über Lobus orbitalis, Gyrus centralis anterior und posterior, Gyrus suprasylvius anterior und den vorderen Theilen des Gyrus ectolateralis und des Gyrus suprasylvius medius verbreitet; darunter befindet sich dazu ein Blutcoagulum von $1\frac{1}{2}$ ccm Grösse, so dass die Gehirnsubstanz daselbst dellenförmig gedrückt ist, und die Pia an der Stelle macerirt ist. Hebt man die Paraffinmasse auf, so nimmt man einen kleinen mit Blutgerinnsel gefüllten Substanzverlust an Sulcus cruciatus wahr, 1 cm von der Mittelinie entfernt. Von dem Defecte geht man schief nach vorn-unten durch die Gehirnsubstanz in den linken Seitenventrikel, wo Paraffinmasse in der Grösse von 0,6 ccm im Blutcoagulum eingebettet liegt. Da ist der vordere Theil des Corpus striatum verletzt; das Ependym feucht und glatt; Tela chorioides normal injicirt.

Digitized by Google

Der rechte Seitenventrikel ist in eine grosse Höhle umgewandelt und enthält 4 Glaskugeln, und zwar zwei davon von vorn-unten nach oben-hinten und die anderen zwei von hinten-unten nach vorn-oben hin liegend, so dass sie je zwei und zwei mit einander einen nach der Basis cerebri hin offenen stumpfen Winkel bilden. Die 5. Kugel liegt mit ihrer Längsachse gerade von vorn nach hinten in einer glattwandigen Höhle der Gehirnsubstanz selbst, welche sich mit dem Ventrikel communicirt; die Gehirnsubstanz ist hier sehr reducirt, auf die Dicke von 2—3 mm. Die obenerwähnte Verwachsungsstelle der Dura mit der Gehirnsubstanz entspricht der oberen Wandung der Höhle. Da, wo die Kugeln gelegen waren, sieht man hier und da alte kleine Blutungen. Die 5 Kugeln haben zusammen die Grösse von 3 ccm.

Das Ependym des dritten und des 4. Ventrikels ist feucht und glatt. Nirgends constatirt man eine vermehrte Ansammlung des Liquor cerebralis.

Mikroskopie. An den Präparaten der Verwachsungsstelle der Dura mit der Gehirnsubstanz der rechten Hemisphäre sieht man Dura stark verdickt, und von da gehen fibrilläre Züge weit in die Gehirnsubstanz hinein, dieselbe gleichsam in Läppchen theilend; an der Verwachsungsstelle selbst nimmt man viele unregelmässig gestaltete Gehirnsubstanzinseln wahr, indem fibrilläre Gewebe kreuz und quer durchziehen, wie in einem cirrhotischen Gewebe. Die Wandungen der Höhle, worin die 5. Glaskugel lag, haben dünne, concentrische, fibrilläre Auskleidung.

Versuch XII. 6½ kg schwerer, schwarzer Dachshund. Messung der Spannung der Cerebrospinalflüssigkeit; 7 Glaskugeln subdural gegen die Gehirnsubstanz hineingeschoben, epileptische Krampfanfälle, Parese der linken Beine; 3 Laminariastücke zwischen Dura und Knochen hineingelegt, Parese der rechten Beine; Gehirnsubstanz herausgelöffelt, Hervorwölbung des linken Augapfels; partielle Resection der Schilddrüse; 2. Messung der Spannung (ungefähr gleich); Beobachtungsdauer nach der 1. Kopfoperation 177 Tage; durch Chloroformnarkose getödtet; Autopsie.

21. Juni 1898. Combinirte Narkose. Membrana atlanto-occipitalis freipräparirt und daselbst Spannung der Cerebrospinalflüssigkeit gemessen, sie beträgt im Maximum 130 mm Wasser, im Minimum 30 mm und im Mittel 80 mm, mit pulsatorischer Schwankung 100 mm und respiratorischer 130 mm.

Am rechten Stirnbein an Sutura fronto-parietalis trepanirt und 7 Glaskugeln theils zwischen Dura und Pia, theils in die Gehirnsubstanz selbst, nachdem dieselbe zerquetscht worden ist, hineingeschoben. Fortlaufende Nähte, Jodoformgazedrainage und Collodialwatteverband.

22. Juni 1898. Der Dächsel ist stark abgeschlagen, bewegt sich nicht und athmet röchelnd. Cornealreflex vorhanden. Beim Geräusch in der Nähe schaut er flüchtig hin. Er bellt, frisst und säuft nicht. Verband und Drainage entfernt, man sieht eine ziemlich starke Anschwellung der Kopfwunde. 2 Glaskugeln sammt ca. 6 ccm blutig-seröser Flüssigkeit kommen heraus, und in der Flüssigkeit schwimmen zerquetschte Fetzen der Hirnsubstanz. Aus der Nackenwunde fliesst wenig heraus.

Digitized by Google

Nach dem Verbandwechsel, nachmittags um 2 Uhr, haben die Krampfanfälle folgender Beschaffenheit angefangen: das rechte Vorderbein, welches am Ellenbogen- und Carpalgelenk flectirt gehalten ist, wird von Zeit zu Zeit an den Körper angezogen; das linke Vorderbein ist hingegen schlaff gestreckt; die beiderseitigen Hinterbeine, die am Hüft-, Knie- und Sprunggelenk flectirt gehalten sind, werden ebenfalls bei jeder Zuckung an den Leib zurückgezogen. Der Dächsel verdreht die Augen von obenaussen nach unten-innen; Pupillen sind beiderseits gleichgross und weder verbreitert, noch verengt mit normaler Reaction gegen Licht. Opisthotonus in mässigem Grade, und bei stärkeren Zuckungen dreht er Kopf und Hals nach der rechten Seite gewaltsam hin und wirft sich auf die andere Seite des Körpers hinüber. Während der Anfälle hat er öfters stossweise ziemlich viel Wasser gelassen.

23. Juni 1898. Der Dächsel kann sich noch nicht bewegen, liegt auf der Seite und hat keinen Nystagmus mehr, wohl aber Krämpfe in schwächerem Grade.

24. Juni 1898. Der Dächsel kann sich leidlich etwas vorwärts schleppen, hat keine Krämpfe mehr und frisst und säuft gut.

25. Juni 1898. Der Dächsel kann nun mit Noth und Mühe spazieren; das linke Vorderbein knickt am Carpalgelenk nach vorn um, während das gleichseitige Hinterbein weniger paretisch zu sein scheint.

27. Juni 1898. Der Dächsel wandert noch leidlich umher, mit nach vorn steif gehaltenem Halse und nach unten gesenktem Kopfe. Nähte entfernt und beide Wunden per primam geheilt, aber es giebt eine kleine Hervorragung an der Kopfnarbe.

29. Juni 1898. Der Dächsel geht sehr unbehülflich, bleibt gern in einer Ecke hocken und ist schlechter Stimmung. Von der Hervorragung am Kopfe merkt man fast nichts.

1. Juli 1898. Der Dächsel geht noch plump und ungeschickt einher und ist immer noch mürrisch.

3. Juli 1898. Beim Gehen knickt das linke Vorderbein am Carpalgelenk manchmal nach vorn um, so dass die Sohle zum Vorschein kommt; beim Hockenbleiben zuckt es ab und zu an den Beine.

7. Juli 1898. Der Dächsel kann endlich ziemlich gut gehen und laufen, so dass man die Schwäche der linken Beine kaum merkt.

9. Juli 1898. Combinirte Narkose. An Pars parieto-temporalis des linken Stirnbeines nahe der Linea semicircularis mit einem kleinen Trepan trepanirt und drei sterilisirte Laminariastücke von 4 mm Durchmesser und $^1/_2$ cm Länge, deren jedes im Wasser zu etwa $^1/_2$ ccm Grösse aufquellen soll, zwischen Dura und Knochen hineingeschoben. Keine Nähte, einfacher Collodialverband.

10. Juli 1898. Der Dächsel bleibt in einer Ecke hocken und will sich nicht bewegen.

11. Juli 1898. Der Dächsel spaziert ziemlich gut; man merkt ihm nur einen geringen Grad der Parese der rechten Beine an. Er ist übler Laune.

13. Juli 1898. Das rechte Hinterbein bleibt paretisch; die Schwäche des gleichseitigen Vorderbeines ist schon vorbei.

Digitized by Google

17. Juli 1898. Der Dächsel ist wieder gemüthlich und zutraulich geworden.

29. Juli 1898. Der Collodialverband fällt von selbst ab, und Prima intentio der Kopfwunde.

16. August 1898. Der Dächsel macht allerlei Bewegungen in normaler Weise; die Parese der rechten Beine ist nicht mehr zu constatiren.

19. September 1898. Combinirte Narkose. Am linken Schädel an der Stelle des früheren Trepanationsloches mit einem grossen Trepan trepanirt und eine ziemlich erkleckliche Menge der Gehirnsubstanz mittels eines scharfen Löffels herausgekratzt. Beim Aufschneiden der Dura hat sich die Gehirnsubstanz hervorgewölbt, und es ist keine Cerebralflüssigkeit herausgeflossen. Einfacher Collodialverband ohne Nähte.

20. September 1898. Der Dächsel ist ganz gemüthlich, geht, läuft und springt wie vor der Operation; man kann kaum etwas Abnormes constatiren.

21. September 1898. Die linke Augenspalte scheint heute etwas breiter zu sein als die rechte, obwohl die Lider fest zugeschlossen werden können.

22. September 1898. Der linke Augapfel steht mehr hervor als der rechte; die Conjunctiva bulbi des linken Auges tritt mehr zu Tage als die des rechten. Uebrigens scheint die Kopfwunde reactionslos zu verlaufen; die Umgebung derselben ist wenigstens gar nicht angeschwollen.

23. September 1898. Der linke Augapfel ist etwas zurückgetreten. Der Verband ist von selbst abgefallen, und die Kopfwunde ist ganz gesund, obwohl noch nicht zugeheilt.

27. September 1898. Die Kopfwunde ist bis auf eine kleine Stelle per granulationem geheilt; der linke Augapfel steht kaum hervor. Der Dächsel ist guter Laune und spielt gern mit den Genossen.

4. October 1898. Die Kopfwunde ist definitiv ausgeheilt.

23. October 1898. Der Dächsel ist von einem anderen Hunde am linken Hinterbein gebissen worden und schleppt nun dasselbe nach.

25. October 1898. Der Dächsel ist ganz hergestellt und geht und läuft wie sonst.

23. November 1898. Combinirte Narkose. Den ganzen linken Lappen und $^1/_3$ des rechten Lappens der Schilddrüse resecirt. Fortlaufende Nähte, Jodoformgazedrainage und Collodialwatteverband.

24. November 1898. Der Dächsel ist etwas abgeschlagen. Drainage entfernt.

25. November 1898. Der Dächsel ist wieder ganz munter. Keinerlei abnorme Erscheinungen.

14. December 1898. Combinirte Narkose. Membrana atlanto-occipitalis freipräparirt, zur Messung der Spannung. Die Curve zeigt bei der Inspiration Senkung und bei der Exspiration Erhebung; wenn man die Exspiration erhöht, durch den Händedruck unterhalb des Rippenbogens, so wird die Erhebung der Curve noch deutlicher. Die Spannung beträgt im Maximum 115 mm Wasser, im Minimum 55 mm und im Mittel 85 mm, mit pulsatorischer Schwankung 20 mm und respiratorischer 25 mm. Durch Chloroformnarkose getödtet.

Autopsie. Kopf- und Nackenwunden gut vernarbt.

Digitized by Google

Am rechten Stirnbein, dicht vor Sutura coronalis, an Linea semicircularis gelegen und 0,7 cm von Crista sagittalis entfernt, sieht man einen Knochendefect von 1 cm Durchmesser, welcher membranös verschlossen ist.

Am linken Schädel, dicht an Linea semicircularis gelegen, und 1,3 cm von Crista sagittalis entfernt, giebt es einen ebenso grossen Knochendefect, der sich theils im Scheitelbein, theils im Stirnbein befindet.

Beim Aufsägen des Schädels constatirt man, dass Knochen, Dura und Gehirn an der Convexität ganz fest mit einander verwachsen sind, so dass es leichter in toto herauszunehmen ist.

Nach Durchschneidung des Gehirns in 2 Hälften von der Basis her kommt die linke Hälfte leicht heraus; die rechte bleibt mit dem Knochen fest verwachsen.

Vorn über der linken Hemisphäre zwischen Knochen und Dura sitzen 3 Laminariastücke, von Dura umgeben und theilweise einzeln für sich eingekapselt. Dura ist daselbst mächtig verdickt, fast um das Dreifache der Normaldicke, und derb-fibrös beim Anfühlen; sie ist mit dem darüber liegenden Knochen stellenweise verwachsen. Die Laminariastücke sind auch von verdickter Vitrea theilweise umrahmt und haben zusammen die Grösse von 1,1 ccm.

Die linke Hemisphäre zeigt vorn an der Convexität eine grosse Delle, unmittelbar an der Medianlinie beginnend und in schräger Richtung von vorn-innen nach hinten-aussen verlaufend. Die Delle ist 3 cm lang, an der breitesten Stelle $1\frac{1}{2}$ cm breit und an der tiefsten Stelle 0,7 cm tief; sie hat die Form einer Hantel, durch Einschnürung in der Mitte entstanden, wo die Breite 1 cm beträgt, und dadurch wird sie in einen grösseren vorderen und in einen kleineren hinteren Kreis getheilt. Der erstere nimmt die Stelle des Gyrus frontalis superior, des Gyrus centralis anterior und posterior (theilweise) und des Gyrus sigmoideus (theilweise) ein; der letztere, die laterale Partie des Gyrus centralis posterior. Im linken Seitenventrikel liegt eine Glaskugel in der Längsrichtung gegen Unterhorn, welches ziemlich stark erweitert ist, jedoch ohne deutliche Vermehrung des Liquor cerebralis, indem das verdickte Ependym dicht an Glaskugel anliegt; Tela chorioides ist stark hyperämisch. Die Kugel ist von der rechten Seite unabsichtlich in den Ventrikel hineingeschoben worden.

Die rechte Hemisphäre ist nur mit gewissem Kraftaufwand vom Knochen zu trennen, und ein Stück Gehirnsubstanz ist am Knochen haften geblieben. In der Gegend des Sulcus cruciatus sieht man einen unregelmässig runden, seichten Substanzverlust, von 1 cm Durchmesser. Eine Kugel liegt theilweise in der Gehirnsubstanz selbst, in Gyrus centralis anterior und Gyrus frontalis superior, mit ihrer Längsaxe gerade von vorn nach hinten verlaufend. Am hinteren Umfang des Bodens des Defectes, worin die Kugel eingebettet war, nimmt man eine missfarbige Narbe wahr, wo alle übrigen Kugeln weiter in die Tiefe eingedrungen sind. Eine 2. Kugel liegt ebenfalls gerade von vorn nach hinten in einem glattwandigen Kanal, hinter dem Sulcus cruciatus und innerhalb des Gyrus centralis posterior und entolateralis. Die 3. Kugel verläuft auch von vorn nach hinten im rechten Seitenventrikel gegen das Unterhorn hin; der

Digitized by Google

Ventrikel ist dadurch etwas erweitert. Endlich befindet sich die 4. Kugel unterhalb des Fornix cerebri im Thalamus opticus in einer glattwandigen Höhle eingebettet, welche überall ganz dicht an der Kugel anliegt und in einer schiefen Richtung von vorn-aussen-oben nach hinten-innen-unten verläuft.

Dura ist normal, die vorher erwähnte verwachsene Stelle ausgenommen; Pia feucht, glatt, glänzend und hyperämisch, besonders Venen injicirt. Cerebralflüssigkeit überall etwas vermehrt, sowohl an der Convexität als auch in den Ventrikeln. Schnittflächen des Gehirns überall hyperämisch; Ependym glatt, glänzend und injicirt; Tela chorioides auch hyperämisch.

Der Schilddrüsenrest ist um das Doppelte vergrössert.

Mikroskopie. Präparate an der Delle der linken Hemisphäre zeigen weiter nichts als einen einfachen Schwund der Gehirnsubstanz, Bindegewebs- und Gefässneubildung in einiger Entfernung von der Delle inmitten der Gehirnsubstanz sehr spärlich entwickelt. Die Wandungen des Substanzdefectes der rechten Hemisphäre haben unregelmässige, dicke, fibrilläre Züge und die des glattwandigen Kanals dünne, concentrische, fibrilläre Auskleidung.

Versuch XIII. 5 kg schwerer, brauner Pinscher. Messung der Spannung der Cerebrospinalflüssigkeit; Auslöffelung der Gehirnsubstanz, Parese und Anästhesie der linken Beine, der Hund kratzt den rechten Ohrlappen ab, Symptome des Hirndruckes und Tod; Beobachtungsdauer nach der Kopfoperation 16 Tage; Autopsie.

26. October 1898. Combinirte Narkose. Membrana atlanto-occipitalis freipräparirt und daselbst die Spannung gemessen, sie beträgt im Maximum 120 mm Wasser, im Minimum 90 mm und im Mittel 105 mm, mit pulsatorischer Schwankung 15 mm und respiratorischer 25 mm. Am rechten Schädel vor Sutura coronalis, in Pars parieto-temporalis des Stirnbeines trepanirt und von dem Loch aus die Gehirnmasse mittelst eines scharfen Löffels nach allen Richtungen hin herausgekratzt. Keine Nähte und einfacher Collodiumwatteverband.

27. October 1898. Das Thier ist schlechter Laune, etwas reizbar und schreit viel; es kann gehen und laufen, ist aber schwach auf den linken Beinen und bleibt gern in der linken Seitenlage hocken.

28. October 1898. Heute hockt das Thier nicht und spaziert leidlich umher.

29. October 1898. Der Pinscher ist übler Laune und antwortet auf das geringste Geräusch mit seinem kläglichen Gebell.

30. October 1898. Das Thier geht, läuft und springt, aber dabei setzt es das linke Vorderbein hoch auf und schleppt das gleichseitige Hinterbein nach.

1. November 1898. Der Hund ist immer übler Laune; er merkt das schwache Streicheln der linken Beine nicht; er hat einen stampfend-schleppenden Gang.

2. November 1898. Will der Hund auf dem Steiss sitzen, indem er auf den Hinterschenkeln sitzt und den Körper aufrichtet, so knickt die linke Vorderpfote nach hinten um.

Digitized by Google

3. November 1898. Das Thier flieht das Licht, verkriecht sich in eine dunkle Ecke und lässt sich nicht hervorlocken.

4. November 1898. Das Thier heult jämmerlich, wenn man in seine Nähe tritt.

5. November 1898. Um seine Nothdurft zu befriedigen, kommt der Pinscher aus seinem dunklen Lager heraus; dabei ist ihm aber das linke Hinterbein unsicher, und knickt dasselbe nach vorn um, so dass die linksseitigen Beine schliesslich sich berühren, ja sogar überkreuzen; der gute Pinscher wird, um das Gleichgewicht nicht zu verlieren, gezwungen, eine zeitlang immer und immer nach vorn zu rücken, bis er endlich den Act vollendet hat.

6. November 1898. Schüttelt sich das Thier, so fährt das linke Vorderbein nach aussen. Der Verband ist abgefallen; die Wunden noch nicht ausgeheilt, aber reactionslos. Um vom Verbande los zu werden, hat der Hund fortwährend daran gekratzt und sich an der Uebergangsstelle des rechten Ohrlappens dadurch eine grosse Wundfläche angerichtet, so dass der Ohrlappen lose herabhäng.

9. November 1898. Der Hund bleibt immer noch verkrochen und zusammengekauert auf seinem Lager; er kümmert sich um die Umgebung wenig und kommt nicht einmal heraus, um zu fressen und zu saufen; er ist somnolent; maltraitirt man ihn mit der Peitsche, so winselt er mit heiserer Stimme.

10. November 1898. Heute Nachmittag ist der Pinscher gestorben.

Autopsie. Das Thier ist stark abgemagert. Die Kopfwunde ist 2 cm lang und fast vernarbt; wenn man die Kruste entfernt, sieht man ein seichtes reactionsloses Geschwür auf dem Grunde derselben. Die Nackenwunde ist 4 cm lang, auch beinahe vernarbt und reactionslos mit einem kleinen Geschwür in ihrer Mitte. Beide Geschwüre fast ohne Eitersekretion. An der oberen Basis des rechten Ohrlappens constatirt man ein 4 cm langes und ebenso breites Geschwür, unregelmässig viereckig, mit Krusten bedeckt und fast trocken ohne Eiterabsonderung. In den Weichtheilen sowohl des Kopfes als auch des Nackens giebt es keine Reaction.

In der Pars parieto-temporalis des rechten Stirnbeines, dicht vor der Sutura coronalis und medialwärts an der Linea semicircularis desselben angrenzend, giebt es einen runden Knochendefect von 1 cm im Durchmesser, welcher schon membranös verschlossen ist.

Sägt man den Schädel auf, so nimmt man wahr, dass die Dura überall ödematös durchtränkt ist, besonders an der rechten Seite. Dieselbe ist rechterseits uneben durch Auflagerungen an der Oberfläche, zeigt vorn alte diffuse Blutungen und ist überall an der Convexität fast um das Dreifache verdickt. Dieselbe ist nirgends mit Knochen verwachsen, aber entsprechend der Trepanationsstelle an der Gehirnsubstanz adhärent.

Dura aufgeschnitten, es fliesst sehr viel klare Cerebralflüssigkeit heraus.

Pia ist anämisch und ein wenig matt, ohne Auflagerungen.

Am äusseren Umfang des Sulcus cruciatus, innerhalb des Gyrus centralis posterior der rechten Seite, sieht man eine missfarbige, blutige, erbsengrosse Stelle am Gehirn, woselbst die Dura verwachsen ist. Von

Digitized by Google

der verfärbten Stelle gelangt man in eine spatzeneigrosse Höhle mit unregelmässigen Wandungen und schmutzig verfärbtem Inhalte hinein; die Spitze der Höhle erreicht eben den rechten Seitenventrikel; die Verfärbung der Wandungen geht nicht weg, wenn man sie auch mit schwachen Wasserstrahlen auswäscht. Das Gehirn aufgeschnitten, man constatirt viel klare Flüssigkeit in allen Ventrikeln. Ependym ist glatt, etwas ödematös und anämisch; Tela chorioides ist injicirt und sieht stark ödematös aus, besonders am 4. Ventrikel.

Die Gefässe an der Basis des Gehirnes und an der Vorderfläche des Rückenmarkes, scheinen gleichsam in ödematösem Gewebe zu schwimmen.

Die Schnittflächen des Gehirnes und des Rückenmarkes sind im allgemeinen anämisch.

Mikroskopie. Dura der rechten Seite ist stark verdickt; von deren Verwachsungsstelle mit der Gehirnsubstanz gehen fibrilläre Züge in die Gehirnsubstanz hinein, aber nicht weit. Weder in der Dura, noch in der Gehirnsubstanz kann man Mikroorganismen constatiren, obwohl darauf mit besonderer Aufmerksamkeit gefahndet worden ist.

Versuch XIV. 9½ kg schwerer, schwarzer, weiblicher Spitzer. Messung der Spannung der Cerebrospinalflüssigkeit; Gehirnsubstanz herausgelöffelt und eine Terpentin-Celloidinkapsel hineingesteckt, Parese und Anästhesie der linken Beine; Injection von Terpentinöl; 2. Messung der Spannung (vermindert); Beobachtungsdauer nach der 1. Kopfoperation 50 Tage; durch Chloroformnarkose getödtet; Autopsie.

26. November 1898. Combinirte Narkose. Membrana atlanto-occipitalis freipräparirt und daselbst die Spannung gemessen, sie beträgt im Maximum 215 mm Wasser, im Minimum 95 mm und im Mittel 155 mm, mit pulsatorischer Schwankung 100 mm und respiratorischer 135 mm. An Pars parieto-temporalis des rechten Stirnbeines trepanirt, die Dura aufgeschnitten, Gehirnsubstanz herausgekratzt und Terpentin-Celloidinkapsel hineingesteckt. Keine Nähte, einfacher Collodinwatteverband.

27. October 1898. Der Spitzer kann gehen und laufen, aber ist schwach an den linken Beinen und bleibt gern in der linken Seitenlage hocken.

28. October 1898. Der Spitzer setzt das linke Vorderbein hoch auf, tritt mit demselben stampfend auf den Boden und schleppt das gleichseitige Hinterbein nach.

29. October 1898. Der Spitzer hockt nicht mehr und ist so gemüthlich wie vor der Operation.

30. October 1898. Wenn man die Aufmerksamkeit des Hundes anderswo hinlenkt und die Zehen oder Pfoten mit einer Klemme kneift, sieht er sofort darnach, falls die rechte Seite in Angriff genommen ist, und arbeitet daran mit der Schnauze oder strampelt mit den betreffenden Füssen; dagegen an der linken Seite merkt er es nicht und bleibt still. In Bezug auf die Anästhesie macht Streicheln oder Drücken mit den Fingern keinen so merklichen Unterschied.

1. November 1898. Das Thier merkt heute das Streicheln der linken Beine nicht.

Digitized by Google

2. November 1898. Das schwache Drücken der linken Beine merkt der Hund nicht, wohl aber das stärkere.

3. November 1898. Der Spitzer geht mit den linken Beinen stampfend und schleppend umher, obwohl in geringerem Grade.

4. November 1898. Der Spitzer ist gutmüthig und zutraulich gegen die Menschen, kann aber die Genossen nicht gut leiden.

5. November 1898. Der Verband ist abgefallen; beide Wunden sind noch nicht ausgeheilt. Beim Sitzen auf dem Steiss tritt der Spitzer mit dem Rücken der linken Vorderpfote auf den Boden.

8. November 1898. Schüttelt sich der Spitzer, so fährt das linke Vorderbein nach aussen.

9. November 1898. Die Kopfwunde ist definitiv ausgeheilt.

12. November 1898. Die Nackenwunde ist auch ausgeheilt. Der Spitzer ist etwas unruhig und aufgeregt, spaziert hin und her und hält den Kopf manchmal etwas nach rechts gedreht.

13. November 1898. Der Spitzer fühlt selbst das leiseste Berühren der Haare der linken Beine, während seine Aufmerksamkeit anderswo hin abgelenkt ist, und beantwortet es sofort mit dem Ausdruck des Unwillens. Die Bewegungsstörungen sind noch nicht ganz beseitigt.

16. November 1898. Der Spitzer macht Sprünge in die Höhe; die linken Beine machen dabei die Bewegungen ungeschickt und bleiben zurück.

19. November 1898. Heute hält der Spitzer den Kopf etwas nach rechts geneigt.

24. November 1898. Der Spitzer hebt sich auf den Hinterfüssen empor, dabei bleibt das linke Vorderbein etwas zurück, so dass es nicht so hoch gehoben werden kann, wie das rechte.

3. December 1898. Schüttelt sich der Spitzer, so fährt das linke Vorderbein nach aussen. Injection von ein paar Tropfen Terpentinöl durch die alte Trepanationsöffnung. Er hat sich in eine Ecke verkrochen, kratzt sich die Injectionsstelle am Schädel mit der Pfote und kommt dem schmeichlerischen Zurufe nicht entgegen; wird er bedroht, so knurrt er und geräth in Wuth.

4. December 1898. Heute ist der Spritzer ganz munter. Er kommt ans Gitter am Eingang des Stalles heran, richtet sich empor an den Querstab des Gitters und wedelt mit dem Schwanze.

12. December 1898. Der Spitzer richtet sich auf den Hinterbeinen empor, das linke Vorderbein bleibt dabei immer noch erheblich zurück.

14. December 1898. Combinirte Narkose. Membrana atlanto-occipitalis freipräparirt und daselbst die Spannung gemessen. Wird die Spannung künstlich erhöht, so werden die Schwankungen der Curven kleiner und undeutlicher; wird dieselbe erniedrigt, so werden sie wieder deutlich. Sie beträgt im Maximum 180 mm Wasser, im Minimum 90 mm und im Mittel 135 mm, mit pulsatorischer Schwankung 20 mm und respiratorischer 100 mm. Durch Chloroformnarkose getödtet.

Autopsie. Kopf- und Nackenwunden sind ganz ausgeheilt.

An pars parieto-temporalis des rechten Stirnbeins, dicht vor der Sutura coronalis und $^1/_2$ cm von der Linea semicircularis giebt es am Schädel einen Knochendefect von 1 cm Durchmesser, welcher schon membranös verschlossen ist.

Digitized by Google

Sägt man den Schädel auf, so findet man eine leichte Verwachsung der Dura mit der Innenfläche der Defectränder, welche sich leicht trennen lässt.

Dura ist weder verdickt, noch hyperämisch und an dem der eben erwähnten Stelle entsprechenden Theil mit der darunterliegenden Gehirnsubstanz lose verwachsen, was sich ebenfalls ohne besonderen Kraftaufwand trennen lässt.

Pia ist glatt, glänzend und hyperämisch; die Venen sind besonders injicirt. Mässige Menge Cerebralflüssigkeit an der Convexität.

An der rechten Hemisphäre giebt es in Gyrus centralis posterior, 1 cm von der Medianlinie entfernt, am äusseren Ende des Sulcus cruciatus beginnend und sich von der Convexität nach der Seite hin erstreckend, einen $^1/_2$ cm breiten und $1^1/_2$ cm langen, querliegenden Substanzverlust mit unregelmässig gezackten Rändern, wo man ein wenig fibröse Auflagerungen wahrnimmt. Der Defect geht von da schief nach hinten-innen-unten durch die Gehirnsubstanz in den rechten Seitenventrikel nach dem Nucleus caudatus hin. Die Wandungen des Defectkanales sind noch unregelmässig fetzig und schmutzig-blutig verfärbt. Der ganze Defect ist unregelmässig geformt und etwa haselnussgross; die Terpentinkapsel liegt darin, in den Fetzen fest eingekeilt. Ohne die Kapsel aufzuschneiden riecht es schon stark nach dem Terpentinöl, in der Kapsel selbst ist das Oel noch in mässiger Menge enthalten.

Die Schnittflächen des Gehirns sind hyperämisch; mässige Menge Cerebralflüssigkeit in allen Ventrikeln; Ependym feucht und glatt; Tela chorioides hyperämisch.

Mikroskopie. An der Wandung des Defectes der rechten Hemisphäre constatirt man eine spärliche Bindegewebsneubildung, ausser zerfallenen Blutzellen und fast homogener Detritusmasse. Dura um das Halsmark ist etwas verdickt.

Versuch XV. $13^1/_2$ kg schwerer, weisser Spitzer. Messung der Spannung der Cerebrospinalflüssigkeit; defibrinirtes Blut in die Gehirnsubstanz injicirt, Parese der linken Beine, Stumpfheit; Injectionen von Strychnin; Gehirnsubstanz ausgelöffelt, Manègebewegungen, Symptome des Hirndruckes; 2. Messung der Spannung (stark vermehrt); Beobachtungsdauer nach der 1. Kopfoperation 57 Tage; Tod durch Chloroformnarkose; Autopsie.

26. October 1898. Combinirte Narkose. Membrana atlanto-occipitalis freipräparirt und daselbst Spannung der Cerebrospinalflüssigkeit gemessen, sie beträgt im Maximum 145 mm Wasser, im Minimum 60 mm und im Mittel 100 mm, mit pulsatorischer Schwankung 15 mm und respiratorischer 70 mm. An Pars parieto-temporalis des rechten Stirnbeines mit einem kleinen Trepan trepanirt und 8 ccm von eigenem defibrinirten Blute in die Gehirnsubstanz injicirt. Keine Nähte, einfacher Collodialwatteverband.

27. October 1898. Der Spitzer ist abgeschlagen, bellt nicht, geht und läuft leidlich, fällt leicht auf die linke Seite um und bleibt lieber in der linken Seitenlage hocken.

28. October 1898. Der Spitzer ist etwas hergestellt, hat immer noch grosse Neigung zu fallen, fällt manchmal thatsächlich um und kann noch nicht bellen.

Digitized by Google

29. October 1898. Der Spitzer geht und läuft mit gesenktem Kopf und ohne umzufallen; er bellt gar nicht und ist ganz stumpf; man kann ihn soviel schlagen, wie man will, er reagirt gar nicht; er bleibt gerne auf seinem Lager hocken.

30. October 1898. Der Spitzer zeigt inhaltlosen dummen Gesichtsausdruck, zittert an Hals und den Extremitäten, geht taumelnd einher, bleibt lieber verkrochen und schläft, laut schnarchend, stundenlang. Starkes Geräusch in der Nähe weckt ihn momentan auf, bald verfällt er wieder in Schlaftrunkenheit. Wenn aber einer der Genossen in die Nähe tritt und ihn belästigt, fletscht er die Zähne und knurrt etwas.

31. October 1898. Der Spitzer ist etwas kräftiger geworden.

1. October 1898. Der Spitzer geht noch nicht gut, schläft aber nicht soviel wie vorher.

2. October 1898. Der Spitzer spaziert mit gesenktem, nach rechts gedrehtem Kopf und mit gespreizten Beinen, zittert am ganzen Körper und ist sehr unsicher beim Gehen, so dass er auf den geringsten Anlass hin auf die linke Seite umfällt.

3. November 1898. Der Spitzer schläft nicht mehr.

4. November 1898. Der Spitzer macht immer noch einen versimpelten Eindruck. Er wandert mit gespreizten Beinen umher; manchmal überkreuzen sich die Beine, und er wackelt dabei.

5. November 1898. Der Verband ist abgefallen; Nackenwunde ist per primam zugeheilt, Kopfwunde noch nicht ganz.

6. November 1898. Heute liegt der Spitzer wieder theilnahmlos auf seinem Lager; man kann ihn soviel schlagen, wie man will, er rührt sich nicht.

7. November 1898. Der Spitzer ist etwas munter; er ist gewaltthätig und schonungslos gegen kleinere Kameraden.

9. November 1898. Der Spitzer ist ganz munter, spaziert umher und schleppt dabei das linke Hinterbein nach. Kopfwunde ganz zugeheilt.

11. November 1898. Der Spitzer hat einen Hautausschlag an der Hinterseite des linken Ellenbogengelenkes. Will er beim Stehen daran kratzen, so streckt er die beiden rechtsseitigen Beine weit auseinander, um sich gut stützen zu können, tritt dann mit dem linken Vorderbein möglichst nach hinten; jetzt erst kann er mit dem linken Hinterbein leidlich daran kommen.

13. November 1898. Die Bewegungen der linken Beine sind noch ungeschickt; das linke Hinterbein wird immer nachgeschleppt.

15. November 1898. Beim Stehenbleiben spreizt der Spitzer das linke Hinterbein nach aussen, und weil das gleichseitige Vorderbein unsicher funktionirt, neigt der Vorderkörper des Thieres nach links.

20. November 1898. Schüttelt sich der Spitzer, so merkt man, dass das linke Vorderbein nach aussen fährt.

24. November 1898. Der gute Spitzer will mit der linken Hinterpfote den Hautausschlag am linken Ellenbogengelenk kratzen und arbeitet dabei eine zeitlang umsonst in der Luft, indem er immer und immer nebenbei fährt, ohne, das richtige Ziel treffen zu können.

Digitized by Google

2. December 1898. Der Spitzer hat endlich eine gute Idee, den Hautausschlag mit der rechten gesunden Hinterpfote anstatt mit der linken zu kratzen.

3. December 1898. Strychnin 0,0015 subcutan injicirt. Die Beine steif; der Spitzer geht mit stark gespreizten Hinterbeinen und nach links gedrehtem Körper paretisch-spastisch umher; dabei bleiben die Vorderbeine in normaler Entfernung von einander; keine Krämpfe.

5. December 1898. Strychnin 0,002 subcutan injicirt. Die Beine sind erst steif geworden. Auf einmal schleudert sich der Spitzer auf die Seite: Trismus, Opisthotonus und klonisch-tonische Krämpfe an den Gliedern. Pupillen sind mittelweit, und Augäpfel stehen bald starr, bald verdrehen sie sich. Mehrere Anfälle hinter einander; in den Intervallen tiefe verlangsamte Respiration.

6. December 1898. Combinirte Narkose. Am linken Scheitelbein trepanirt, Dura aufgeschnitten und Gehirnsubstanz ausgekratzt. Keine Nähte; einfacher Collodialwatteverband.

7. December 1898. Der Spitzer ist ganz matt und apathisch und liegt auf der rechten Seite. Die rechten Beine sind total gelähmt, die linken kann er bewegen. Er rührt sich nicht und schreit nicht, wenn man ihn auch belästigt; von Zeit zu Zeit macht er bloss einzelne Nickbewegungen.

8. December 1898. Der Spitzer geht mit gesenktem Kopfe umher, so dass die Schnauze fast den Boden berührt. Beim Gehen werden die rechten Beine hoch gehoben, besonders ist das hintere schwach und unsicher; manchmal überkreuzen sich die Vorder- oder Hinterbeine, und das Thier fällt auf die rechte Seite um.

10. December 1898. Der Spitzer kann heute nicht sicher gehen, er wackelt an den rechten Beinen.

12. December 1898. Beim Druck auf die Kopfwunde winselt der Spitzer, sonst keine Erscheinungen. Er macht Drehbewegungen nach links, im Kreise von etwa 2 m Durchmesser. Er geht wankend und unsicher mit gesenktem Kopfe einher; stösst man ihn auf die rechte Körperseite, so taumelt er etwas seitlich; hingegen auf die linke Körperseite gestossen, fällt er sofort auf die rechte Seite um. Schüttelt er sich, so fahren gelegentlich Vorder- und Hinterpfoten gleichzeitig aus einander, so dass er mit gespreizten Gliedmaassen auf den Bauch zu liegen kommt.

16. December 1898. Der Spitzer spaziert immer noch unsicher und humpelnd und bleibt meistens zusammengekauert auf seinem Lager. Drückt man ihn auf die Kopfwunde, so heult er.

18. December 1898. Der Spitzer macht heute Manègebewegungen nach links in einem kleineren Kreise von etwa 1 m Durchmesser. Er will breitbeinig bleiben, um sich balanciren zu können, aber die Beine kommen manchmal zur Ueberkreuzung, und das Thier fällt auf die rechte Seite um. Drückt man ihn auf die Kopfwunde, so stösst er ein klägliches Geschrei aus. Er kann nicht ordentlich fressen, magert sichtlich ab und muss täglich gefüttert werden.

19. December 1898. Der Spitzer kann den Kopf etwas höher halten als vorher, und beim Spazieren spreizt er die Hinterbeine möglichst weit aus einander, jedoch tritt er mit dem Rücken der rechten Vorderpfote

Digitized by Google

auf und kann das Gleichgewicht des Körpers nicht erhalten, so dass er in jedem Augenblicke seitlich wackelt und schaukelt.

21. December 1898. Die Beckenmusculatur ist dem Spitzer so schwach geworden, dass er sich nicht mehr ordentlich heben kann. Er ist ein wahrhaft elendes Geschöpf geworden. Sticht man ihn mit einer Nadel oder berührt man ihn ganz leise, so merkt er es an allen 4 Gliedern gleich gut, mit dem Unterschiede jedoch, dass er die linken Beine dabei prompt zurückzieht, während er es mit den rechten träge und unvollkommen ausführt; jedenfalls fletscht er die Zähne und knurrt auf den Reiz. Er knirscht von Zeit zu Zeit mit den Zähnen, ohne dass man ihm etwas thut. Der stiere Ausdruck hat in sich etwas schwer Krankhaftes. Combinirte Narkose. Membrana atlanto-occipitalis freipräparirt und daselbst Spannung der Cerebrospinalflüssigkeit gemessen, sie beträgt im Maximum 520 mm Wasser, im Minimum 500 mm und im Mittel 510 mm, mit pulsatorischer Schwankung 10 mm und respiratorischer 25 mm. Durch Chloroformnarkose getödtet.

Autopsie. Die Nackenwunde und die rechte Kopfwunde ganz ausgeheilt. Die linke Kopfwunde ist bis auf ein Geschwür von 1 cm Länge und $^1/_2$ cm Breite ausgeheilt, Geschwürränder ohne Reaction, gesunde Granulationen am Grunde und keine Infiltrationen in der Umgebung.

An Pars parieto-temporalis des rechten Stirnbeines, dicht vor der Sutura coronalis und 0,7 cm von der Linea semicircularis entfernt, giebt es einen Knochendefect von 0,6 cm im Durchmesser, der fest membranös verschlossen ist.

An der linken Seite, sich zu $^2/_3$ in Pars parieto-temporalis des Stirnbeines, und zu $^1/_3$ im Vordertheil des Scheitelbeines befindend und $^1/_2$ cm von der Linea semicircularis des Stirnbeines entfernt, giebt es einen 2. Knochendefect. Sutura coronalis zieht quer durch den hinteren Drittheil des Defectes durch; welcher wohl membranös verschlossen ist, obwohl nicht so fest wie beim ersten.

Die Innenfläche des Knochens ist mit Dura an den obengenannten Defectstellen fest verwachsen.

Dura ist etwas hyperämisch und überall an der Convexität stark verdickt, hier und da von weisslichen, ziemlich dicken Längs- und Quersträngen durchzogen; sie ist besonders verdickt in der Gegend des Sinus longitudinalis superior und an den Verwachsungsstellen mit dem Knochen.

Pia ist glatt, glänzend und hyperämisch, die Venen sind besonders injicirt. An den Medianflächen der Hemisphären sind beiderseitige Piae mit einander theilweise fibrös verwachsen. Cerebralflüssigkeit an der Convexität mässig vermehrt.

Die rechte Hemisphäre hat in Gyrus centralis posterior, 0,7 cm vom medianen Rande entfernt, einen kleinen Substanzverlust, der nach vornunten-aussen in eine bohnengrosse Höhle hineingeht. Die Höhle liegt theils im Stirnlappen, theils im Scheitellappen, hat unregelmässige, fetzige und schmutzig-blutig verfärbte Wandungen, enthält noch etwas erweichte Masse und geht keine Communicationen mit dem rechten Seitenventrikel ein.

Die linke Hemisphäre hat ebenfalls im Gyrus centralis posterior, 0,3 cm vom medianen Rande entfernt, einen 1 cm langen und 0,8 cm breiten, unregelmässig viereckigen Substanzverlust. Der Defect geht, sich

Digitized by Google

allmählich conisch verjüngend, bis tief in den linken Seitenventrikel; die Wandungen sind unregelmässig, schmutzig, fetzig und blutig infiltrirt.

Die Schnittflächen des Gehirns sind überall etwas hyperämisch.

Sowohl alle Ventrikel als auch Aquaeductus Sylvii sind enorm erweitert; es giebt darin ein klares, gelbliches, serös-fibrinöses Exsudat, ohne eiterige Beimischung oder irgendwelche Trübung, und einige breite Fibrinfäden schwimmen darin. Ependym ist durch fibrinöse Auflagerungen verdickt, Tela chorioides injicirt.

Am Rückenmark constatirt man nichts Besonderes.

Mikroskopie. Die Wandungen der Höhle der rechten Hemisphäre zeigen eine spärliche Bindegewebsneubildung, die des Defectes der linken keine, ausser zerfallenen Blutzellen und fast homogener Detritusmasse. Mikroorganismen sind nirgends zu constatiren. Dura um das Halsmark ist ein wenig verdickt.

VII. Alphabetisches Litteraturverzeichniss.

1) Abercrombie, J., Pathological and practical researches on diseases of the brain and the spinal cord. Edinburgh 1828.
2) Ackermann, Th., Untersuchungen über den Einfluss der Erstickung auf die Menge des Blutes im Gehirn und in den Lungen. Virchow's Archiv. Bd. XV. 1858.
3) Adamkiewicz, Albert, Die Lehre vom Hirndruck und die Pathologie der Hirncompression. Nach Thierversuchen und Krankenbeobachtungen. Sitzungsberichte der Wiener kaiserlichen Akademie der Wissenschaften. Bd. LXXXVIII. Heft 1 u. 3. Abtheilung 3. Jahrg. 1883. Wien 1883—1884.
4) Derselbe, Ueber Gehirndruck und Gehirncompression. Wiener Klinik. 1884. Heft 8 u. 9.
5) Derselbe, Zur sogen. Jackson'schen „Epilepsie". Berliner klin. Wochenschrift. 1885. Nr. 23—24.
6) Derselbe, Gehirndruck, Gehirnreizung und Gehirnlähmung, Gehirncompression. Eulenburg's Real-Encyclopädie der gesammten Heilkunde. 2. Aufl. Bd. VII. Wien und Leipzig 1886.
7) Derselbe, Ueber das Wesen des vermeintlichen „Hirndrucks" und die Principien der Behandlung der sogen. „Hirndrucksymptome". Sitzungsberichte der Wiener kaiserlichen Akademie der Wissenschaften. Bd. XCIX. Heft 10. Abtheilung 3. Jahrg. 1890. Wien 1891.
8) Derselbe, Ueber Gehirn- und Rückenmarkscompression beim Menschen. Wiener med. Wochenschrift. 1888. Nr. 41—43.
9) Derselbe, Ueber die Steigerung des intracraniellen Druckes und deren Phänomene. Verhandlungen des X. internat. med. Congr. zu Berlin 1890. Bd. II. Abth. 5. Berlin 1891.
10) Derselbe, Ueber die sogen. „Stauungspapille". Zeitschr. f. klin. Medicin. Bd. XXVIII. 1895.
11) Derselbe, „Hirndruck" und Druck im Gehirn. Wiener med. Wochenschr. 1897. Nr. 29—31.
12) Derselbe, Die Phänomene der Gehirncompression. Ebenda. 1897. Nr. 48—51.
13) Derselbe, Ueber den sogenannten „Hirndruck", die Bewegung der Cerebrospinalflüssigkeit im Schädel und den „Druck" im Gehirn. Neurologisches Centralblatt. Jahrg. 16. 1897. Nr. 10.
14) Derselbe, Die Funktionsstörungen des Grosshirnes. Hannover 1898.
15) Albert, Eduard, Die Lehre vom Hirndruck. Eine kritische Studie. Klinische Zeit- und Streitfragen. Bd. III. Heft 3. Wien 1889.
16) Derselbe, Die Lehre vom Hirndruck. — Die Circulation im Gehirne. Die Gehirnerschütterung. Lehrbuch der Chirurgie und Operationslehre. 4. Aufl. Bd. I. Wien und Leipzig 1890.

Digitized by Google

17) Albert, Eduard und J. Schnitzler, Einige Versuche über Hirndruck. Internat. klin. Rundschau. 1894. Nr. 1—3.
18) Albertoni, Pietro, Influenza del cervello nella produzione dell' epilessia. Archivio italiano per le malatie nervose. Anno 13. 1876.
19) Derselbe, Influenza del cervello nella produzione dell' epilessia. Conferenza sperimentale tenuta nella R. università di Siena. Rendiconto delle ricerche sperimentali eseguite nel gabinetto di fisiologia della R. università di Siena diretto dal Prof. incaricato Pietro Albertoni (anno scolastico 1876, semestre secondo).
20) Derselbe, Contributo alla patogenesi dell' epilessia, annali universali di medicina e chirurgia. Vol. CCXLIX. Anno 65. 1879.
21) Derselbe, Azione di alcune sostanze medicamentose, sulla eccitabilità del cervello e contributo alla terapia dell' epilessia. Lo sperimentale. Tomo XLVIII. Anno 35. 1881.
22) Derselbe, Ueber die Pathogenese der Epilepsie. Moleschott's Untersuchungen zur Naturlehre des Menschen und der Thiere. Bd. XII. Giessen 1881.
23) Albertotti, G. und A. Mosso, Osservazioni sui movimenti del cervello di un idiota epilettico. Torino 1878.
24) Alessi, U., Contributo allo studio delle lesioni cerebrali prodotte sperimentalmente. La riforma medica. Vol. III. Anno 12. 1896. No. 20—21.
25) Althann, G., Beiträge zur Physiologie und Pathologie der Circulation. I. Der Kreislauf in der Schädelhöhle. Dorpat 1871.
26) d'Antona, A., La nuova chirurgia del systema nervoso centrale. Napoli 1894.
27) Asch, E. und Neisser, A., Untersuchungen über die elektrische Erregbarkeit der verschiedenen Schichten der Grosshirnrinde. Pflüger's Archiv. Bd. XL. 1887.
28) Bagiusky, B., Hörsphäre und Ohrbewegungen. Du Bois' Archiv. Jahrgang 1891.
29) Bartholow, R., Experimental investigation into the functions of the human brain. The American journal of the med. sciences. April 1874. N. S. Vol. LXVII.
30) Bastian, H. Ch., The „muscular sense"; its nature and cortical localisation. Brain, April 1887. Vol. X. 1888.
31) Bayliss, W. M. und Hill, Leonard, On intracranial pressure and the cerebral circulation. Part. I. physiological. The journal of physiology. Vol. XVIII. 1895.
32) v. Bechterew, W. M., Wie sind die Erscheinungen zu verstehen, die nach Zerstörung des motorischen Rindenfeldes an Thieren auftreten? Pflüger's Archiv. Bd. XXXV. 1885.
33) Derselbe, Ueber Zwangsbewegungen bei Zerstörung der Hirnrinde. Virch. Archiv. Bd. CI. 1885.
34) Derselbe, Zur Frage über die Blutcirculation im Hirn während epileptischer Anfälle nach den Untersuchungen von Dr. Todorsky. Neurologisches Centralblatt. Jahrg. 10. 1891. Nr. 22.
35) Derselbe, Untersuchungen über die Genese der epileptischen Anfälle. Ebenda. Jahrg. 14. 1895. Nr. 9.
36) Derselbe, Ueber das sog. Krampfcentrum und über das Centrum für die Locomotion im Niveau der Varolsbrücke. Ebenda. Jahrg. 16. 1897. Nr. 4.
37) Beck, Bernhard, Die Schädelverletzungen. Freiburg i. Br. 1865.
38) Bekhterieff, De l'excitabilité des centres moteurs de l'écorce cérébrale chez les chiens nouveau-nés. Arch. slaves, d. biolog. première année. Tome II. 1886.
39) Benda, Ein Fall von erfolgreicher osteoplastischer Schädeltrepanation wegen schwerer traumatischer Rindenepilepsie. Verhandlungen des XX. Congresses der deutschen Gesellschaft für Chirurgie zu Berlin. 1891.
40) Beresowski, S., Untersuchungen über die Bedingungen und Methodik operativer Druckentlastung des Gehirns. Deutsche Zeitschritt für Chirurgie. Bd. LII. 1899.
41) Bergmann, Ernst v., Die Lehre von den Kopfverletzungen. V. Pitha-Billroth's Handbuch der allgemeinen und speciellen Chirurgie. Bd. III. 1. Abtheilung A. Stuttgart 1866—1873.

Digitized by Google

42) Bergmann, Ernst v., Die Lehre von den Kopfverletzungen. Deutsche Chirurgie. Lief. 30. Stuttgart 1880.
43) Derselbe, Resultate von Thierversuchen, deren Ausgangspunkt das Bestreben war, die bei Schädelverletzungen auftretenden schweren Allgemeinerscheinungen zu erklären. Verhandlungen der Physikal.-medic. Gesellschaft in Würzburg. N. F. Bd. XIV. 1880.
44) Derselbe, Ueber den Hirndruck. v. Langenbeck's Arch. Bd. XXXII. 1885.
45) Derselbe, Die chirurgische Behandlung von Hirnkrankheiten. 3. Auflage. Berlin 1899.
46) Berlin, Untersuchungen über den Blutumlauf in der Schädelhöhle. Schmidt's Jahrbücher. Bd. LXIX. 1851. (Nederl. Lancet. 1850.)
47) Bernard, Cl., Recherches expérimentales sur le grand sympathique et spécialement sur l'influence, que la section de ce nerf exerce sur la chaleur animale. Paris 1854.
48) Bickel, A., Zur vergleichenden Physiologie des Grosshirns. Pflüger's Arch. Bd. LXXII. 1898.
49) Binet, A. und Sollier, P., Recherches sur le pouls cérébral dans ses rapports avec les attitudes du corps, la respiration et les actes psychiques. Arch. d. physiol. norm. et path. 1895. Année 27, série 5, tome 7. 1895.
50) Binswanger, Otto, Epilepsie, Eulenburg's Real-Encyclopädie der gesammten Heilkunde. 2. Aufl. Bd. VI. Wien und Leipzig. 1886.
51) Derselbe, Kritische und experimentelle Untersuchungen über die Pathogenese des epileptischen Anfalls. Archiv f. Psychiatrie und Nervenkrankheiten. Bd. XIX. 1888.
52) Bochefontaine, L. Th., Production d'attaques d'épilepsie par le chatouillement de la peau du cou chez l'homme. Arch. d. physiol. nom. et path. Année 7, série 2, tome 2. 1875.
53) Derselbe, Sur la pression du liquide céphalo-rachidien. Compt. rend. hebdomad. des séances de l'académie des sciences. Tome LXXXVI. No. 25. 1878.
54) Derselbe, Note sur le liquide céphalo-rachidien et sur la compression des centres nerveux encéphalo-médullaires au moment des systoles cardiaques. Gaz. méd. de Paris. Année 50, série 6, tome I. 1879. No. 21.
55) Derselbe, Sur la compression de l'encéphale déterminée par l'augmentation de la pression sanguine intra-artérielle. Arch. d. physiol. norm. et path. Année 11, série 2, tome VI. 1879.
56) Boeck, J. de und Vorhoogen, J., Contribution à l'étude de la circulation cérébrale. Bruxelles 1890.
57) Bouilland, G., Recherches expérimentales sur les fonctions du cerveau (lobes cérébraux) en général, et sur celles de sa portion antérieure en particulier. Journal de physiologie expérimentale et pathologique. Tome X. 1830.
58) Boyce, R., A contribution to the study of descending degenerations in the brain and spinal cord, and of the seat of origin and paths of conduction of the fits in absinthe epilepsy. Proceed of the Roy. soc. of London. Vol. LV. 1894.
59) Brachet, J. L., Recherches expérimentales sur les fonctions du système nerveux ganglionaire et sur leur application á la pathologie. Paris deuxième édition 1837.
60) Braun, Heinrich, Ueber die Erfolge der operativen Behandlung der traumatischen Jackson'schen Epilepsie. Deutsche Zeitschrift f. Chirurgie. Bd. XLVIII. 1898.
61) Brissaud und François-Franck, Inscription des mouvements d'expansion et de retrait du cerveau chez une femme présentant une vaste perte de substance du pariétal gauche. Travaux du laboratoire d. m. Marey. Paris 1877.
62) Browne, J. Crichton, Nitrite of amyl in epilepsy. The West Riding Lunatic Asylum medical reports. Vol. III. 1873.
63) Brown-Séquard, Ch. Ed., D'une affection convulsive qui survient chez les animaux ayant en une moitié latérale de la moelle épinière coupée. Compt. rend. de la société de biologie. Tome II. Année 1850. Paris 1851.

Digitized by Google

64) Brown-Séquard, Ch. Ed., D'une affection convulsive consécutive à la section transversale de la moelle épinière. Compt. rend. de la société de biologie. Tome II. Année 1850. Paris 1851.
65) Derselbe, Recherches expérimentales sur la production d'une affection convulsive épileptiforme, à la suite de lésions de la moelle épinière. Archives générales de médecine. Volume 1, série 5, tome VII. 1856.
66) Derselbe, Researches on epilepsy: its artificial production in animals, and its etiology, nature and treatment in man. Republished from the Boston medical and surgical Journal, from Nov. 1856 to Nov. 1857. Boston 1857.
67) Derselbe, 1. Note sur l'influence qu'une moitié latérale de la moelle épinière. exerce, dans certaine cas, sur la moitié correspondante de l'encéphale et de la face. 2. Note sur des faite nouveaux, concernant l'épilepsie consécutive aux lésions de la moelle épinière. Journal de la physiologie de l'homme et des animaux. Tome I. 1858.
68) Derselbe, Sur une modification spéciale de la nutrition dans une partie limitée du corps, sons l'influence d'irritatione de l'encéphale on de la moelle épinière, dans certaine cas d'épilepsie. Ebenda. Tome III. 1860.
69) Derselbe, Note sur l'avorteme nt d'attaques d'épilepsie par l'irritation de nerfe à action centripète. Arch. de physiol. norm. et path. Tome I. 1868.
70) Derselbe, Nouvelles recherches sur l'épilepsie due à certaines lésions de la moelle épinière et des nerfs rachidiens. Ebenda. Tome II. 1869.
71) Derselbe, Les résultats de quelques recherches nouvelles sur l'épilepsie artificiellement produite chez certaine animaux. Noch 2 Mittheilungen. Bulletin de l'académie impériale de médecine. Tome XXXIV. Année XXXIII. 1869.
72) Derselbe, Mehrere Mittheilungen und Demonstrationen. Compt. rend. de la société de biologie. Année 1869. Tome I. série 5. Paris 1870.
73) Derselbe, Remarques sur l'épilepsie causée par la section du nerf sciatique chez les cobayes. Arch. d. physiol. norm. et path. Tome III. 1870.
74) Derselbe, Faite nouveaux concernant la physiologie de l'épilepsie. Ebenda. Tome III. 1870.
75) Derselbe, Quelques faits nouveaux relatifs à l'épilepsie, qu'on observe à la suite de diverses lésions du système nerveux chez les cobayes. Ebenda. Tome IV. 1871—1872.
76) Derselbe, Note sur un moyen de produire l'arrêt d'attaques d'épilepsie et des convulsions causées par la strychnine et les pertes du sang. Ebenda. Tome IV. 1871—1872.
77) Derselbe, Leçons sur les nerfs vasomoteurs sur l'épilepsie et sur les actions réflexes normales et morbides. Traduites de l'anglais par le Dr. Béni-Barde. Paris 1872.
78) Derselbe, Nombreux cas de vivisection pratiquée sur le cerveau de l'homme. Leur verdict contre la doctrine des centres psychomoteurs. Arch. de physiol. norm. et path. Année 22, série 5, tome II. 1890.
79) Derselbe, De la perte de connaissance dans l'épilepsie après l'ablation du ganglion cervical supérieur du nerf grand-sympathique, des deux côtés chez l'homme et chez le cobaye. Ebenda. Année 23, série 5, tome III. 1891.
80) Derselbe, Hérédité d'une affection due à une cause accidentelle. Ebenda. Année 24, série 5, tome IV. 1892.
81) Derselbe, Note sur quelques faits nouveaux relatifs à la physiologie de l'épilepsie. Compt. rend. hebdomad. des séances de l'académie des sciences. Tome CXV. Nr. 11. 1892.
82) Bruns, V., Die chirurgischen Krankheiten und Verletzungen des Gehirns und seiner Umhüllungen. Handbuch der praktischen Chirurgie. I. Abtheilung. Tübingen 1854.
83) Bubnoff, N. und Heidenhain, R., Ueber Erregungs- und Hemmungsvorgänge innerhalb der motorischen Hirncentren. Pflüger's Arch. Bd. XXVI. 1881.
84) Budge, J., Aus den physiologischen Vorlesungen des Prof. Budge in Greifswald, mitgetheilt von W. Waldeyer. Deutsche Klinik. 1860. Nr. 26.
85) Burckhardt, G., Ueber Gehirnbewegungen. Eine Experimentalstudie. Verhandlungen d. Bernischen naturforschenden Gesellschaft. 1881.

Digitized by Google

86) Burrows, G., On disorders of the cerebral circulation; and on the connection between affections of the brain and diseases of the heart. London 1846.
87) Callenfels, Van der Beke, Ueber den Einfluss der vasomotorischen Nerven auf den Kreislauf und die Temperatur. Henle-Pfeuffer's Zeitschrift. Neue Folge. Bd. VII. 1855.
88) Carville, C. und Duret, H., Sur les fonctions des hémisphères cérébraux (histoire, critique et recherches expérimentales). Arch. de physiologie norm. et path. Année 7, série 2, tome II. 1875.
89) Cavazzani, E., Quelques recherches sur le ponts cérébral et sur la température de la dure-mère découverte dans un cas de carie des os crânieus. Archives italiennes de biologie. Tome XVIII. 1893.
90) Derselbe und Cavazzani, A., Sur la circulation du liquide cérébro-spinal. Ebenda. Tome XVIII. 1893.
91) Derselbe, Sur l'influence vasomotrice du sympathique cervical. Contribution à l'étude de la circulation cérébrale. Ebenda. Tome XIX. 1893.
92) Derselbe, Der N. sympathicus enthält nebst zusammenziehenden auch erweiternde Fasern für die Gefässe des Gehirns (XI. internat. med. Congress in Rom). (Centralblatt f. Physiologie. Bd. VIII. 1894. Nr. 3.
93) Derselbe, Il simpatico cervicale concorre con fibre costrittrici e dilatatrici all'innervazione dei vasi cerebrali. Atti dell' XI congresso medico internazionale 1894. Roma. Volume II. 1894.
94) Derselbe, Le sympathique cervical concourt, avec les fibres constrictrices et dilatatrices, à l'innervation des vaisseaux cérébraux (Congr. international d. Rome). Archives italiennes de biologie. Tome XXII. 1895.
95) Charrin, A., Épilepsie expérimentale. Archives de physiologie norm. et path. Année 29. série 5, tome IX. 1897.
96) Chaslin, H., Note sur l'anatomie pathologique de l'épilepsie dite essentielle. La sclérose névroglique. Compt. rend. d. l. soc. de biologie. Année 1889, série 9, tome I. Paris 1889.
97) Chipault, A., Interventions décompressives dans les affections non traumatiques et non microcéphaliques de l'encéphale. (Communication au X. Congrès de chirurgie, 21 octobre.) L'indépendance médicale. 1896. No. 43.
98) Derselbe, Les interventions palliatives dans les affections non traumatiques et non microcéphaliques de l'encéphale. Dixième congrès de chirurgie. Paris 1896.
99) Christiani, Arthur, Zur Kenntniss der Funktion des Grosshirns beim Kaninchen. Sitzungsberichte der königlich preussischen Akademie der Wissenschaften zu Berlin. Jahrg. 1884. Sitzung vom 29. Mai. Berlin 1884.
100) Cooper, A., Lectures on the principle and practice of surgery. Vol. I. London 1824.
101) Derselbe, Some experiments and observations on tying the carotid and vertebral arterice, and the pneumo-gastric, phrenic, sympathetic nerves. Guy's Hospital Reports. Vol. I. London 1836.
102) Corona, Contribuzione allo studio delle localizzazioni cerebrali. Giornale di medicina militare. 1878.
103) Cotunnius, Dominicus, A treatise on the nervous sciatica, or, nervous hip gout. Translated by Henry Crantz. London 1775.
104) Couty, L., Sur la non-excitabilité de l'écorce grise du cerveau. Compt. rend. hebdomad. des séances de l'académie des sciences. Tome LXXXVIII. No. 11. 1879.
105) Cybulski, N., Zur Frage des Gehirndruckes. Centralbl. f. Physiologie. Bd. IV. 1891. Nr. 26.
106) Dalton, J. C., Experimental production of anaesthesia by cerebral compression. The New-York med. journal. Volume XXIV. 1876. No. 1.
107) Danillo Stanislas, Contribution à la physiologie pathologique de la région corticale du cerveau et de la moelle, dans l'empoisonnement par l'alcool éthylique et l'essence d'absynthe. Archives de physiologie norm. et path. Année 14, série 2, tome X. 1882.
108) Derselbe, Darf die Grosshirnrinde der hinteren Partie als Ursprungsstätte eines epileptischen Anfalles betrachtet werden? Experimentelle Untersuchung. Du Bois' Archiv. Jahrg. 1884.

Digitized by Google

109) Dean, Henry Percy, Cerebro-spinal pressure. The journal of pathology and bacteriology. Vol. 1. No. 1. 1892.
110) Delanef, J. P. A., Essai sur l'étiologie de l'épilepsie tardive. Thèse de Paris, le Mans 1883.
111) Dessoir, Max, Ueber die centralen Organe für die Temperaturempfindungen der Extremitäten. Du Bois' Archiv. Jahrg. 1893.
112) Deucher, Paul, Experimentelles zur Lehre vom Gehirndruck. Deutsche Zeitschrift f. Chirurgie. Bd. XXXV. 1892.
113) Dickson, J. Th., On the nature of the condition called epilepsy. The Brit. med. journal. June 4 and 11. 1870.
114) Donders, F. C., Die Bewegungen des Gehirns und die Veränderungen der Gefässfüllung der Pia mater, auch bei geschlossenem, unausdehnbarem Schädel unmittelbar beobachtet. Schmidt's Jahrbücher. Bd. LXIX. 1851. (Nederl. Lancet. 1850.)
115) Druif, S. B., Beiträge zur Kenntniss der Theorie des Hirndruckes. Dissertation. Amsterdam 1896.
116) Dupuy, Eugène, A critical review of the prevailing theories concerning the physiology and the pathology of the brain. The medical Times and Gazette. Vol. II. 1877.
117) Derselbe, Researches into the physiology of the brain. New-York 1878.
118) Derselbe, Des prétendues fonctions motrices de la substance corticale du cerveau du chien. Compt. rend. d. seances d. l. soc. d. biologie. Année 1887, série 8, tome IV. Paris 1887.
119) Derselbe, Expérience sur l'épilepsie par irritation de la dure-mère, cranienne. Ebenda. Année 1889, série 9, tome I. Paris 1889.
120) Duret, H., Étude sur l'action du liquide céphalo-rachidien dans les traumatismes cérébraux. Arch. d. physiol. norm. et path. Année 10, série 2, tome V. 1878.
121) Derselbe, Études expérimentelles et cliniques sur les traumatismes cérébraux. Tome I. Paris 1878.
122) Ecker, Alex., Physiologische Untersuchungen über die Bewegungen des Gehirns und Rückenmarks, insbesondere den Einfluss der Cerebrospinalflüssigkeit auf dieselben. Stuttgart 1843.
123) Eskridge, J. C., Trephining in three cases of epilepsy: two of the Jacksonian variety; one due to old meningeal haemorrhage; improvement. The Medical News. 1894. Vol. LXV. No. 15.
124) Ewald, J. R., Ueber künstliche Reizung der Grosshirnrinde. Unterelsässischer Aerzteverein in Strassburg. 1897. Deutsche med. Wochenschrift. 1898. Nr. 39. (Vereinsbeilage Nr. 25.)
125) Fabre, Pierre, Essais sur différents points de physiologie, de pathologie et de thérapeutienne. Paris 1770.
126) Falkenheim, H. und Naunyn, B., Ueber Hirndruck. Archiv f. exp. Pathologie und Pharmakologie. Bd. XXII. 1887.
127) Ferrari, Pietro, Ueber die experimentelle Verstopfung des Sinus Durae matris. Ein Beitrag zur Lehre von der Sinusthrombose. Wiener medicinische Jahrbücher. Jahrg. 1888. Heft 3. (Oblitération expérimentale des sinus de la duremère. Étude sur la thrombose de ces vaisseaux. Arch. ital. d. biologie T. XI. 1888.)
128) Ferrier, David, Experimental researches in cerebral physiology and pathology. The West Riding Lunatic Asylum med. reports. Vol. III. 1873.
129) Derselbe, The functions of the brain. London 1876.
130) Derselbe and Gerald, F. Yeo, A record of experiments on the effects of lesion of differents regions of the cerebral hemispheres. Philosophical transactions of the Royal Society of London for the year 1884. Vol. CLXXV. 1885.
131) Fischer, H., Ueber die Commotio cerebri. Volkmann's Sammlung klinischer Vorträge. Nr. 27. 1871.
132) Filehne, Wilhelm, Ueber Apnoe und die Wirkung eines energischen Kohlensäurestroms auf die Schleimhäute des Respirationsapparates und über den Einfluss beider auf verschiedene Krampfformen. Reichert-Du Bois' Archiv. Jahrg. 1873.

Digitized by Google

133) Fleming, William James, The motions of the brain, with illustrative graphic tracings. The Glasgow medical journal. New series. Vol. IX. July 1877.
134) Flourens, P., Epauchement de liquide dans l'intérieur du crâne. Archives générales de médecine. Année 9, tome XXV. 1831.
135) Derselbe, Recherches expérimentales sur les propriétés et les fonctions du système nerveux dans les animaux vertébrés. 2ème édit. Paris 1842.
136) François-Franck, Ch. A., Leçons sur les fonctions motrices du cerveau et sur l'épilepsie cérébrale. Paris 1877.
137) Derselbe, Recherches critiques et expérimentales sur les mouvements alternatifs d'expansion et de resserrement du cerveau dans leurs rapports avec la circulation et la respiration. Journal de l'anatomie et de la physiologie normales et pathologiques de l'homme et des animaux. Tome XIII. 1877.
138) Derselbe, Recherches sur l'influence que les variations de la pression intracranienne et intra-cardiaque excercent sur le rhythme des battements du coeur. Travaux du laboratoire de M. Marey. 1877.
139) Derselbe und Pitres, A., Sur les conditions de production et de généralisation des phénomènes convulsifs d'origine corticale. Le progrès méd. Année VI, tome 6. 1878. No. 1.
140) Dieselben, Recherches graphiques sur les mouvements simples et sur les convulsions provoquées par les excitations du cerveau. Travaux du laboratoire de M. Marey. 1878—1879.
141) Dieselben, Recherches expérimentales et critiques sur les convulsions épileptiformes d'origine corticale. Arch. d. physiol. norm. et path. Année 15, série 3, tome II. 1883.
142) Dieselben, Recherches expérimentales et critiques sur l'excitabilité des hémisphères cérébraux. Ebenda. Année 17, série 3, tome V. 1885.
143) Derselbe (François-Franck), Influence des excitations simples et épileptogènes du cerveau sur l'appareil circulatoire. Compt. rend. hebtomed. d. séances de l'académie des sciences. Tome CVII. No. 5. 1888.
144) Fredericq, Léon, Note sur les mouvements du cerveau, chez le chien. Bulletins de l'académie royale des sciences, des lettres et des beaux-arts de Belgique. Année 54, série 3, tome IX. 1885.
145) Derselbe, Note sur les mouvements du cerveau de l'homme. Ebenda. Année 54, série 3, tome IX. 1885.
146) Derselbe, Recherches sur la respiration et la circulation. 2me article. La courve pléthysmographique du cerveau du chien. Arch. d. biologie. Tome VI. 1887.
147) Derselbe, Verschluss der 4 Kopfschlagadern beim Kaninchen ohne Kussmaul-Tenner'sche Krämpfe. Centralblatt f. Physiologie. Bd. VIII. 1894. Nr. 20.
148) Frensberg, A., Ueber die Wirkung des Strychnins und Bemerkungen über die reflectorische Erregung der Nervencentren. Arch. f. exp. Pathol. und Pharm. Bd. III. 1875.
149) Fritsch, G. und Hitzig, E., Ueber die elektrische Erregbarkeit des Grosshirns. Reichert-Du Bois' Archiv. Jahrg. 1870.
150) Fürstner, Zur Pathologie gewisser Krampfanfälle (hysterische Anfälle bei Kindern, Spätepilepsie). Archiv f. Psychiatrie und Nervenkrankheiten. Bd. XXVIII. 1896.
151) Gaertner, G. und Wagner, J., Ueber den Hirnkreislauf. Vorläufige Mittheilung. Wiener med. Wochenschrift. 1887. Nr. 19—20.
152) Gaetano, De, Sulla compressione cerebrale. Archivio ed atti della società italiana di chirurgia, 10. Adunanza. 1896.
153) Galen u. A. Mosso, Ueber den Kreislauf des Blutes im menschlichen Gehirn. Leipzig 1881.
154) Gallerani, G. und Lussana, F., Sensibilité de l'écorce cérébrale à l'excitation chimique. Contribution à l'étude de la pathogénèse de l'épilepsie et de la chorée. Arch. ital. d. biologie. Tome XV. 1891.
155) Gerdes, E., Versuche über paralytischen Blödsinn bei Hunden. Dissertation. Berlin 1891.

Digitized by Google

156) Giacomini, C. und Mosso, A., Esperienze sui movimenti del cervello nell' uomo. Archivio per le scienze mediche. Vol. I. 1876.
157) Giltay, C., Sur l'occlusion des artères nourricières de la tête chez le lapin. Arch. d. biologie. Tome XIV. 1896.
158) Giannelli, A., Sui fenomeni osservati colla compressione di una breccia crania. Rivista sperimentale di freniatria e di medicina legale. Vol. XXI. 1895.
159) Goltz, F., Ueber die Verrichtungen des Grosshirns. Pflüger's Archiv. Bd. XIII. 1876.
160) Derselbe, Dasselbe. 2. Abhandlung. Ebenda. Bd. XIV. 1877.
161) Derselbe, Dasselbe. 4. Abhandlung. Ebenda. Bd. XXVI. 1881.
162) Derselbe, Dasselbe. 5. Abhandlung. Ebenda. Bd. XXXIV. 1884.
163) Derselbe, Dasselbe. 6. Abhandlung. Ebenda. Bd. XLII. 1888.
164) Derselbe, Der Hund ohne Grosshirn. 7. Abhandlung über die Verrichtungen des Grosshirns. Ebenda. Bd. LI. 1892.
165) Grashey, Hubert, Ueber Hirndruck und Hirncompressibilität. Allg. Zeitschrift f. Psychiatrie und psychisch-gerichtliche Medicin. Bd. XLIII. 1887.
166) Derselbe, Experimentelle Beiträge zur Lehre von der Blutcirculation in der Schädelrückgratshöhle. Festschrift für L. A. Buchner. München 1892.
167) Gross, Crises épileptiformes. Craniotomie sans lésion. Guérison. Société de médecine de Nancy. 9 mars 1898. La presse médicale. 1898. No. 54.
168) Gulland G. Lovell, On intra-cranial pressure and the cerebral circulation. Part II. Histological. The journal of physiology. Vol. XVIII. 1895.
169) Gussenbauer, C., Zur Casuistik der Epilepsie nach Hirnläsion. Prager med. Wochenschr. 1886. Nr. 35.
170) Gutnikow, Zin., Experimentaluntersuchungen über Anämie und Hyperämie des Gehirns in ihrer Beziehung zur Epilepsie. Pflüger's Archiv. Bd. XLIX. 1891.
171) Hall, Marshall, Observations on blood-letting. London 1836.
172) Derselbe, On the diseases and derangements of the nervous system. London 1841.
173) Haller, Albrecht v., Mémoires sur la nature sensible et irritable des parties du corps animal. Lausanne 1756—1760.
174) Derselbe, Elementa physiologiae. Tom. IV, lib. X, sec. VII. Lausannae 1762.
175) Heimann, C., Ueber die Wirkung des Druckes auf die Grosshirnrinde. Verhandlungen der physiolog. Gesellschaft zu Berlin. Jahrg. 1883—1884. Sitzung vom 1. August. (Du Bois' Archiv. Jahrg. 1884.)
176) Henle, J., Handbuch der systematischen Anatomie. Nervenlehre. Braunschweig 1871.
177) Hering, H. E. und Sherrington, C. S., Ueber Hemmung der Contraction willkürlicher Muskeln bei elektrischer Reizung der Grosshirnrinde. Pflüger's Archiv. Bd. LXVIII. 1897.
178) Hermann, Ludimar und Escher, Theodor, Ueber die Krämpfe bei Circulationsstörungen im Gehirn. Ebenda. Jahrg. 3. 1870.
179) Hertwig, C. H., Die Krankheiten der Hunde und deren Heilung. Berlin 1853.
180) Herzen, A., Ueber die Spaltung des Temperatursinnes in zwei gesonderte Sinne. Vorläufige Mittheilung. Pflüger's Archiv. Bd. XXXVIII. 1886.
181) Derselbe, Sur le sens thermique. Arch. des sciences phys. et nat. Tome XV. 1886.
182) Derselbe, Des soi-disant centres „moteurs" corticaux. Ebenda. Tome XXX. 1893.
183) Heubel, Emil, Das „Krampfcentrum" und sein Verhalten gegen gewisse Arzneistoffe. Pflüger's Archiv. Bd. IX. 1874.
184) Hill, Leonard, On intra-cranial pressure. Preliminary note. Proceed. of the Roy. soc. of London. Vol. LV. 1894.
185) Derselbe, The influence of the force of gravity on the circulation of the blood. The journal of physiology. Vol. XVIII. 1895.
186) Derselbe, The physiology and pathology of the cerebral circulation; an experimental research. London 1896.
187) Derselbe und Barnard Harold, The influence of the force of gravity on the circulation. Part II. The journal of physiology. Vol. XXI. 1897.

Digitized by Google

188) His, W., Ueber ein perivasculäres Kanalsystem in den nervösen Centralorganen und über dessen Beziehungen zum Lymphsystem. Zeitschrift f. wissenschaftliche Zoologie. Bd. XV. 1865.
189) Hitzig, Eduard, Untersuchungen über das Gehirn. Abhandlungen physiologischen und pathologischen Inhalts. Berlin 1874.
190) Derselbe, Untersuchungen über das Gehirn. Neue Folge. I. Ueber den Ort der extraventriculären Cerebralflüssigkeit. Reichert-Du Bois' Archiv. Jahrg. 1874.
191) Derselbe, Dasselbe. II. Lähmungsversuche am Grosshirn. Ebenda. Jahrgang 1874.
192) Derselbe, Ueber Funktionen des Grosshirns. Berliner klin. Wochenschr. 1886. Nr. 40.
193) Högyes, Andreas, Experimentelle Beiträge über den Verlauf der Athembewegungen während der Erstickung. Archiv f. exper. Pathol. u. Pharm. Bd. V. 1875.
194) Holm, Harald, Untersuchungen über Epilepsie mit Demonstrationen von Thierversuchen. Virchow-Hirsch's Jahresbericht. Jahrgang 29, für das Jahr 1894. (Tidskr. for den norske Laegeforening. 1894.)
195) Homén, E. A., Beitrag zur Lehre von den epileptogenen Zonen. Centralblatt für Nervenheilkunde, Psychiatrie und gerichtliche Psychopathologie. Jahrg. 9. 1886. Nr. 6.
196) Horsley, Victor, und Schäfer, E. A., Experimental researches in cerebral physiology. Proceed. of the Roy. soc. of London. Vol. XXXVI. 1884.
197) Horsley, Victor, Production of epilepsy in Guinea-Pigs. The British med Journal November 20. 1886. No. 1351.
198) Derselbe, Ten consecutive cases of operations upon the brain and cranial cavity to illustrate the details and safety of the method employed. Ebendaselbst. April 23. 1887. No. 1373.
199) Derselbe, Remarks on the surgery of the central nervous system. Ebendaselbst. December 6. 1890. No. 1562.
200) Derselbe, An adress on the origin and seat of epileptic disturbance. Ebendaselbst. April 2. 1892. No. 1631.
201) Hürthle, Karl, Beiträge zur Hämodynamik. 3. Abhandlung: Untersuchungen über die Innervation der Hirngefässe. Pflüger's Archiv. Bd. XLIV. 1889.
202) Jaboulay, La trépanation décompressive (la mobilisation de la voûte du crâne). Lyon médical 1896. No. 38.
203) Jackson Hughlings, On the anatomical, physiological and pathological investigation of epilepsy. The West Riding Lunatic Asylum medical reports. Vol. III. London. 1873.
204) Jacob, Paul, Ueber Duralinfusion. Verhandlungen des 16. Congresses für innere Medicin zu Wiesbaden. 1898.
205) Derselbe, Dasselbe, Berliner klin. Wochenschrift. 1898. Nr. 21—22.
206) Jaksch, R., Die Neurotomie des Sympathicus in ihrem Einflusse auf die Epilepsie. Wiener med. Wochenschrift. 1892. Nr. 16—17.
207) Jockelsohn, J., Ueber den Einfluss der künstlichen Respiration bei Strychninvergiftung. Verhandl. der phys.-med. Ges. in Würzburg. N. F. Bd. V. 1874.
208) Johannson, Hermann, Ein experimenteller Beitrag zur Kenntniss der Ursprungsstätte der epileptischen Anfälle. Dissertation Dorpat. 1885.
209) Jolly, Friedrich, Untersuchungen über den Gehirndruck und über die Blutbewegung im Schädel. Habilitationsschrift Würzburg. 1871.
210) Jonnesco, Thomas, Totale und beiderseitige Resection des N. sympathicus cervicalis behufs Behandlung des Morbus Basedowii und der Epilepsie. Centralblatt für Chirurgie. Jahrg. 24. 1897. Nr. 2.
211) Derselbe, Die Resection des Halssympathicus in der Behandlung der Epilepsie, des Morbus Basedowii und des Glaukoms. Ebendaselbst. Jahrg. 26. 1899. Nr. 6.
212) Kappeler, Ueber Meningocele spina traumatica. Dissertation Zürich. 1883.
213) Keen, W. W., Three successful cases of cerebral surgery. The international journal of the medical sciences. New series. Vol. XCVI. October und November 1888.

Digitized by Google

214) Keen, W. W., Five cases of cerebral surgery, I and II for epilepsy following trauma etc. Ebendaselbst. N. S. Vol. CII. September 1891.
215) Kellie, G., On death from cold, and on congestions of the brain. Transactions of the medico-chirurgical society of Edinburgh. Vol. I. 1824.
216) Key, Axel, und Retzius, Gustav, Beiträge zur Kenntniss der Lymphräume im Hirn- und Rückenmark. Centralblatt f. d. med. Wissenschaften. 1871. Nr. 33. (Nordisk medicinsk Arkiv. 1870.)
217) Dieselben, Studien zur Anatomie des Nervensystems und des Bindegewebes. Stockholm 1875—1876.
218) Kirchgässer, G., Zur pathologischen Anatomie der Rückenmarkserschütterung. München med. Wochenschrift. 1898. Nr. 6.
219) Knoll, Philipp, Ueber die Druckschwankungen in der Cerebrospinalflüssigkeit und den Wechsel in der Blutfülle des centralen Nervensystems. Sitzungsberichte der Wiener kaiserlichen Akademie der Wissenschaften. Bd. XCIII. Heft 5. Abtheilung 3. Jahrg. 1886. Wien 1886.
220) Koch, Wilhelm, und Filehne, Wilhelm, Beiträge zur experimentellen Chirurgie. 3. Ueber die Commotio cerebri. v. Langenbeck's Archiv. Bd. XVII. 1874.
221 Kocher, Theodor, Chirurgische Beiträge zur Physiologie des Gehirnes und Rückenmarkes. I. Zur Lehre der Gehirnverletzungen durch stumpfe Gewalt. Deutsche Zeitschrift f. Chirurgie. Bd. XXXV. 1893.
222) Derselbe, Dasselbe. II. Zur Kenntniss der traumatischen Epilepsie. Ebendaselbst. Bd. XXXVI. 1893.
223) Derselbe, Chirurgische Klinik von Prof. Kocher. 7. Allgemeiner schweizerischer Aerztetag in Bern 17. Juni 1898. Correspondenzblatt für Schweizerärzte. 1898. Nr. 17.
224) Korángi, Alex. v., und Tanszk, Fr., Beiträge zur Physiologie der von der Grosshirnrinde ausgelösten Bewegungen und Krämpfe. Internat. klin. Rundschau. Jahr. 4. 1890. Nr. 14.
225) Korángi, Alex v., Beiträge zur Lehre von den cerebralen Lähmungen. Der Einfluss einer vorhergegangenen Rückenmarksverletzung auf die Folgen einer Grosshirnverletzung beim Hunde. Ungar. Archiv f. Medicin. Bd. II. 1894.
226) Kramer, S. P., und Horsley, S., On the effects produced on the circulation and respiration by gunshot injuries of the cerebral hemispheres. Proceedings of the Royal Society of London. Vol. LV. 1894.
227) Krauspe, F., Ueber die reflectorische Beeinflussung der Piaarterien. Virchow's Archiv. Bd. LIX. 1874.
228) Krönig, Discussion über den Vortrag des Herrn Stadelmann: Klinische Erfahrungen mit der Lumbalpunktion. Verein für innere Medicin in Berlin, Sitzung am 15. November 1897. Deutsche med. Wochenschrift. 1897. Nr. 50. (Vereinsbeilage Nr. 32.)
229) Kühne, W., Ueber das Verhalten des Muskels zum Nerven. Untersuchungen aus dem physiologischen Institute der Universität Heidelberg. Bd. III. 1880.
230) Kussmaul, Adolf, u. Tenner, Adolf, Untersuchungen über Ursprung und Wesen der fallsuchtartigen Zuckungen bei der Verblutung, sowie der Fallsucht überhaupt. Moleschott's Untersuchungen zur Naturlehre des Menschen und der Thiere. Bd. III. Frankfurt a. M. 1857.
231) Laborde, J. V., L'épilepsie expérimentale chez la grenouille. Compt. rend. d. l. soc. d. biologie. Année 1891, série 9, tome III. Paris. 1891.
232) Lafosse, L., Traité de pathologie vétérinaire. Toulouse. 1867.
233) La-Mure, de, Mémoire sur la cause des mouvemens du cerveau qui paroissent dans l'homme et dans les animaux trépanés. Histoire de l'Académie royale des sciences. Année 1749. Paris. 1753.
234) Landois, Leonard, Ueber den Einfluss der venösen Hyperämie des Gehirnes und des verlängerten Markes auf die Herzbewegung, nebst Bemerkungen über die fallsuchtartigen Anfälle. Vorläufige Mittheilung. Centralblatt f. d. med. Wissenschaften. 1867. Nr. 10.

Digitized by Google

235) Landois, Leonard, Ueber typische, recidivirende Krampfanfälle, erzeugt durch Behandlung der Grosshirnrinde mittels chemisch wirksamer Substanzen und über cerebrale Chorea. Deutsche med. Wochenschrift. 1887. Nr. 31.
236) Derselbe, Ueber die Erregung typischer Krampfanfälle nach Behandlung des Centralnervensystems mit chemischen Substanzen unter besonderer Berücksichtigung der Urämie. Wiener med. Presse. 1887. Nr. 7—9.
237) Derselbe, Die Urämie. Wien u. Leipzig. 1890.
238) Langendorff, O., und Zander, R., Epileptische Krämpfe bei peripherer Vagusreizung. Centralblatt f. d. med. Wissenschaften. 1878. Nr. 4.
239) Langlet, J. B., Études critiques sur quelques points de la physiologie du sommeil. Thèse de Paris. 1872.
240) Lapynsky, Michael, Ueber Epilepsie beim Frosche. Pflüger's Archiv. Bd LXXIV. 1899.
241) Lemoine, A., Contribution à la détermination et à l'étude expérimentale des localisations fonctionnelles encéphaliques. Thèse de Paris. 1880.
242) Lemoine, Georges, Note sur la pathogénie de l'épilepsie. Le progrès médical. 1888. Nr. 16.
243) Lenhartz, H., Ueber den diagnostischen und therapeutischen Werth der Lumbalpunktion. Münchner med. Wochenschrift. 1896. Nr. 8—9.
244) Derselbe, Dasselbe. Verhandlungen des 14. Congresses f. innere Medicin zu Wiesbaden. 1896.
245) Leube, W., Untersuchungen über die Strychninwirkung und deren Paralysirung durch künstliche Respiration. Reichert-Du Bois' Archiv. Jahrg. 1867.
246) Levy, A. G., A research into the elasticity of the living brain and the conditions governing the recovery of the brain after compression for short periods. Proceedings of the Roy. Soc. of London. Vol. LV. 1894.
247) Derselbe, Dasselbe. Ebendaselbst. Vol. LVIII. 1895.
248) Leyden, E., Beiträge und Untersuchungen zur Physiologie und Pathologie des Gehirns. Virchow's Archiv. Bd. XXXVII. 1866.
249) Derselbe und Goldscheider, A., Die Erkrankungen des Rückenmarkes und der Medulla oblongata. Nothnagel's spec. Pathologie und Therapie X. Bd. I. allg. Theil. Wien. 1895.
250) Lloyd, J. H., und Deaver, J. B., A case of focal epilepsy successfully treated by trephining and excision of the motor centres. The international journal of the medical sciences. New series. Vol. XCVI. November 1888.
251) Loeb, J., Beiträge zur Physiologie des Grosshirns. Pflüger's Archiv. Bd. XXXIX. 1886.
252) Longet, F. A., Traité de physiologie, troisième édition, tome troisième. Paris. 1869.
253) Lorry, Sur les mouvements du cerveau et de la dure-mère premier mémoire, sur le mouvement des parties contenues dans le crâne, considérées dans leur état naturel. Mémoires de mathém. et de physiq. présentés à l'académie royale des sciences, par divers savans, et lûs dans ses assemblées. T. III. 1760.
254) Derselbe, Sur les mouvements du cerveau. Second mémoire. Sur les mouvements contre nature de ce viscère, et sur les organes qui font le principe de son action. Ebendaselbst T. III. 1760.
255) Luchsinger, B., Zur Kenntniss der Funktionen des Rückenmarkes. Pflüger's Archiv. Bd. XVI. 1878.
256) Luciani, Luigi, Sulla patogenesi dell'epilessia. Studio critico-sperimentale. Rivista sperimentale di freniatria e di medicina legale. Anno 4. 1878.
257) Derselbe und Tamburini, A., Ricerche sperimentali sulle funzioni dell cervello. Prima comunicazione: centri psico-motori corticali. Ebendaselbst. Anno 4. 1878.
258) Derselbe, Sulla epilessia consecutiva a traumatismi cerebrali, e sulla ereditabilita della medesima. Rivista sperimentale di fremiatria e di medicina legale. Anno 6. 1880.
259) Derselbe, Sulla epilessia provocata da traumatismi del capo e sulla trasmissione ereditaria della medesima. Comunicazione orale del Prof. L. Luciani. Archivio italiano per le malatie nervose. Anno 18. 1881.

Digitized by Google

260) Luciani, Luigi, Ueber mechanische Erregung der motorischen Centren der Hirnrinde. Centralbl. f. d. med. Wissenschaften. 1883. Nr. 50 (Sur l'exitation mécanique des centres sensitivo-moteurs de l'écorce cerebrale. Arch. ital. d. biologie. Tome IV. 1883).
261) Derselbe und Seppilli, G., Die Funktionslocalisation auf der Grosshirnrinde an Thierexperimenten und klinischen Fällen nachgewiesen, übersetzt von M. O. Fränkel, Leipzig. 1886.
262) Luschka, H., Ueber die Communication der 4. Hirnhöhle mit dem Subarachnoidealraume Henle-Pfeufer's Zeitschrift. 3. Reihe. Bd. VII. 1859.
263) Marcacci, A., Étude critique expérimentale sur les centres moteurs corticaux. Archives ital. d. biologie. Tome I. 1882.
264) Magendie, F., Précis élémentaire de physiologie, deuxième édition, tome premier. Paris. 1825.
265) Derselbe, Mémoire sur un liquide, qui se trouve dans le crâne et le canal vertébral de l'homme et des animaux mammifères. Journal de physiol. expériment. et pathol. tome V. 1825.
266) Derselbe, Leçons sur les fonctions et les maladies du système nerveux. Paris. 1839.
267) Derselbe, Recherches physiologiques et cliniques sur le liquide céphalorachidien on cérébrospinal. Paris. 1842.
268) Magnan, V., Accidents déterminés par l'abus de la liqueur d'absinthe; observation suivie de quelques réfléxions. L'union médicale, nouvelle série, tome XXIII. 1864. No. 92 et No. 94.
269) Derselbe, Épilepsie alcoolique; action spéciale de l'absinthe: épilepsie absinthique. Gazette médicale de Paris. Année 40, série 3, tome XXIV. 1869. No. 5.
270) Derselbe, Étude expérimentale et clinique sur l'alcoolisme, alcool et absinthe; épilepsie absinthique. Paris. 1871.
271) Derselbe, Recherches de physiologie pathologique avec l'alcool et l'essence d'absinthe. Épilepsie. Archives de physiol. norm. et path. tome V. 1873.
272) Derselbe, De l'alcoolisme, des diverses formes du délire alcoolique et de leur traitement. Paris. 1874.
273) Derselbe, Leçons cliniques sur l'épilepsie. Paris. 1882.
274) Malgaigne, J. F., Traité d'anatomie chirurgicale et de chirurgie expérimentale, tome premier. Paris. 1838.
275) Manz, W., Ueber die Erscheinungen des Hirndruckes am Auge. Vorläufige Mittheilung. Centralbl. f. d. med. Wissenschaften. 1870. Nr. 8.
276) Derselbe, Experimentelle Untersuchungen über Erkrankungen des Sehnerven infolge von intracraniellen Krankheiten. Archiv f. Ophthal. Bd. XVI. Abth. I. 1870.
277) Pierre, Marie, Note sur l'étiologie de l'épilepsie. Le progrès médical. Année 15, série 2, tome VI. 1887. No. 44.
278) Derselbe, Infections et épilepsie. La semaine médicale. 1892. No. 36.
279) Mayer, Ueber das Gehirn, das Rückenmark und die Nerven. Eine anatomisch-physiologische Untersuchung. Verhandl. d. Kaiserl. Leopoldinisch-Carolinischen Akademie der Naturforscher. Bd. XVI. Abth. II. 1833.
280) Mays, K., Ueber die Bewegungen des menschlichen Gehirnes. Virchow's Archiv. Bd. LXXXVIII. 1882.
281) Mendel, E., Ueber paralytischen Blödsinn bei Hunden. Sitzungsberichte d. k. pr. Ak. d. Wissenschaften zu Berlin. Jahrg. 1884. Sitzung vom 17. April, Berlin. 1884.
282) Derselbe, Ueber Epilepsie. Wiener med. Wochenschrift. 1885. Nr. 1—3.
283) Derselbe, Die Epilepsia tarda. Deutsche med. Wochenschrift. 1893, Nr. 45.
284) Merkel, Topographische Anatomie. Braunschweig. 1885.
285) Mondino, C., Sulla Circolazione del sangue nel cervello. Giornale della K. Accademia di Medicina di Torino. Anno 45. Vol. XXX. 1882. No. 7.
286) Monro, Alexander, Observations on the structure and functions of the nervous system. Edinburgh. 1783.
287) Mosso, Angelo, Introduzione ad una serie di esperienze sui movimenti del cervello nell'uomo. Archivio per le scienze mediche. Vol. I. 1876.

Digitized by Google

288) Mosso, Angelo, Ueber den Kreislauf des Blutes im menschlichen Gehirn. Leipzig 1881 (Sulla circolazione del sangue nell cervello dell'uomo. Ricerche sfigmografiche. Roma. 1880).
289) Mott, F. W., The sensory motor functions of the central convolutions of the cerebral cortex. The Journal of physiol. Vol. XV. 1894.
290) Müller, F., Ueber nervöse Zustände bei den Hunden. Oesterreichische Vierteljahresschrift f. wissenschaftliche Veterinärkunde. Bd. LVIII. Heft 2. Wien. 1882.
291) Munk, Hermann, Ueber die Funktionen der Grosshirnrinde. Berlin. 1881.
292) Derselbe, Ueber die Fühlsphären der Grosshirnrinde. Sitzungsberichte der königlich preussischen Akademie der Wissenschaften zu Berlin. Jahrg. 1892. Sitzung vom 14. Juli. Berlin. 1892.
293) Derselbe, Ueber die Fühlsphären. 4. Mittheilung. Ebendaselbst. Jahrg. 1895. Sitzung vom 20. Juni. Berlin. 1895.
294) Munk, Immanuel, Physiologie des Menschen und der Säugethiere. 2. Auflage. Berlin. 1888.
295) Muratow, W., Zur pathologischen Physiologie der corticalen Epilepsie. Deutsche Zeitschrift f. Nervenheilkunde. Bd. VIII. 1895.
296) Nancrede, Ch. B., Two successful cases of brain surgery. The medical news. Vol. LIII. 1888. No. 21.
297) Derselbe, The operative treatment of Jacksonian and focal epilepsy. Annals of surgery. Vol. XXIV. 1896.
298) Nasse, Otto, Ist Sauerstoffmangel des Blutes ein Reiz für die nervösen Centralorgane? Centralbl. f. d. med. Wissenschaften. 1870. Nr. 18.
299) Naunyn, B. und Schreiber, J., Ueber Gehirndruck. Arch. f. exp. Pathol. und Pharm. Bd. XIV. 1881.
300) Neumayer, L., Die histologischen Veränderungen der Grosshirnrinde bei localem Druck. Deutsche Zeitschrift f. Nervenheilkunde. Bd. VIII. 1896.
301) Noelke, Beobachtungen zur Pathologie des Hirndruckes. Deutsche med. Wochenschrift. 1897. Nr. 39.
302) Nothnagel, H., Die vasomotorischen Nerven der Hirngefässe. Beitrag zur Lehre von der Epilepsie. Virchow's Archiv. Bd. XL. 1867.
303) Derselbe, Die Entstehung allgemeiner Convulsionen vom Pons und von der Medulla oblongata aus. Ebendaselbst. Bd. XLIV. 1868.
304) Derselbe, Zur Lehre vom klonischen Krampf. Ebendaselbst. Bd. XLIX. 1870.
305) Derselbe, Ueber den epileptischen Anfall. Volkmann's Sammlung klin. Vorträge. Nr. 39. 1872.
306) Derselbe, Experimentelle Untersuchungen über die Funktionen des Gehirns. Virchow's Archiv. Bd. LVII—LVIII. 1873.
307) Derselbe, Epilepsie und Eklampsie. von Ziemssen's Handbuch der spec. Pathologie und Therapie. Bd. XII. 2. Hälfte. Leipzig. 1875.
308) Obersteiner, Heinrich, Zur Kenntniss einiger Hereditätsgesetze. Wiener med. Jahrbücher. Jahrg. 1875.
309) Derselbe, Ueber Erschütterung des Rückenmarkes. Ebendaselbst. Jahrgang 1879.
310) Derselbe, Die Innervation der Gehirngefässe. Jahrbücher für Psychiatrie und Neurologie. Bd. XVI. 1897.
311) Obregia, Alexander, Ueber Augenbewegungen auf Sehsphärenreizung. Du Bois' Archiv. Jahrg. 1890.
312) Oebeke, Ueber 2 Fälle von localer Hirnerkrankung infolge von Apoplexie. Sitzungsbericht d. niederrhein. Ges. f. Natur- und Heilk. in Bonn. Berliner klin. Wochenschrift. 1880. Nr. 37.
313) Openchowski, Th., Sur l'action localisée du froid applique, à la surface de la région corticale du cerveau. Compt. rend. de la cociété d. biologie. Année 1883. Serie 7, tome V. Paris. 1884.
314) Ott, Isaac, The seat of absinthic epilepsy. The Journal of nervous and mental disease. September 1892. Vol. XIX. No. 9.
315) Pagenstecher, F., Experimente und Studien über Gehirndruck. Habilitationsschrift. Heidelberg. 1871.

Digitized by Google

316) Panas, Fracture du crâne. — Compression cérébrale. — Contusion par contre-coup. — Mort en douze heures. Bull. de la société impériale de chirurgie de Paris. Série 2, tome IX. 1868.
317) Paneth, J., Ueber die Erregbarkeit der Hirnrinde neugeborener Hunde. Pflüger's Archiv. Bd. XXXVII. 1885.
318) Derselbe, Ueber Lage, Ausdehnung und Bedeutung der absoluten motorischen Felder auf der Hirnoberfläche des Hundes. Ebendaselbst. Bd. XXXVII. 1885.
319) Panum, P. L., Ueber den Tod durch Embolie. Zeitschrift f. klin. Medicin von F. Günsburg. Jahrg. 7. 1856.
320) Parker, R., und Gotch, F., A case of focal epilepsy: Trephining: electrical stimulation and excision of focus: primary healing: improvement. British med. Journal May 27. 1893. No. 1691.
321) Pasternatzky, J., Sur le siège de l'épilepsie corticale et des hallucinations. Compt. rend. hebdomad. des séances de l'académie des sciences tome XCIII. No. 2. 1881.
322) Péchadre, Adhémar, De la trépanation dans les épilepsies Jacksoniennes non traumatiques. Thèse de Lyon. 1889.
323) Pfaundler, M., Ueber Lumbalpunktionen an Kindern. Verhandlungen der Gesellschaft deutscher Naturforscher und Aerzte. 70. Versammlung zu Düsseldorf, 19.—24. September 1898. 2. Theil. 2. Hälfte. Leipzig. 1899.
324) Philipeaux, Siehe Vulpian's Leçons sur la physiologie générale et comparée du système nerveux. Paris. 1866.
325) Piégu, Note sur certains mouvements des membres sous la dépendance du coeur et de la respiration, sur leur assimilation aux mouvements du cerveau et du liquide céphalo-rachidien, leur origine commune. Journal de l'anatomie et de la physiologie normales et pathologiques de l'homme et des animaux tome VIII. 1872.
326) Pillwax, Bericht über das Ergebniss im Hundespitale des k. k. Thierarzneiinstitutes in Wien im Studienjahre 1859/60. Oesterreichische Vierteljahresschrift für wissenschaftliche Veterinärkunde. Bd. XVI. Heft 2. 1861.
327) Piorry, P. A., Recherches sur l'influence de la pesanteur sur le cours du sang; diagnostic de la syncope et de l'apoplexie, cause et traitement de la syncope. Arch. génér. de médic. Année 4, tome XII. 1826.
328) Pirogoff, N., Grundzüge der allgemeinen Kriegschirurgie. Leipzig. 1864.
329) Poljakoff, W., Ueber die Eiterung mit Mikroorganismen und ohne dieselben. Dissertation (Russisch). Moskau. 1896.
330) Poppel, J., Ueber den Scheintod Neugeborener. Monatsschrift f. Geburtskunde und Frauenkrankheiten. Bd. XXV. Supplem.-Heft. 1865.
331) Popta, J. A. van, Etwas über Hirndruck. Dissertation. Freiburg i. Br. 1895.
332) Postempski, Paolo, Chirurgia del cervello e dell cerveletto. Archivis ed atti della società italiana di chirurgia, ottava adunanza tenuta in Roma. Ottobre 1891, anno 8, Roma 1892.
333) Poulet, V., Traitement de l'épilepsie par l'emploi combiné des bromures et d'un agent organique capable d'anémier les centres nerveux: fère de calabar, picrotoxine, belladone et quelquefoie digitale. Bullet. général de therapeutique. Tome CXX, livr. 5. 1891.
334) Quincke, H., Zur Physiologie der Cerebrospinalflüssigkeit. Reichert-Du Bois' Archiv. Jahrg. 1872.
335) Derselbe, Ueber Druck in Transsudaten. Deutsch. Archiv f. klin. Medicin. Bd. XXI. 1878.
336) Derselbe, Ueber Hydrocephalus. Verhandlungen des 10. Congresses f. innere Medicin zu Wiesbaden. 1891.
337) Derselbe, Die Lumbalpunktion des Hydrocephalus. Berliner klin. Wochenschrift. 1891. Nr. 38—39.
338) Derselbe, Ueber Meningitis serosa. Volkmann's Sammlung klinischer Vorträge N. F. Nr. 67. 1893.
339) Derselbe, Ueber Lumbalpunktion. Berliner klin. Wochenschrift. 1895. Nr. 41.
340) Derselbe, Ueber Meningitis serosa und verwandte Zustände. Deutsche Zeitschrift f. Nervenheilkunde. Bd. IX. 1896.

Digitized by Google

341) Ragosin, L., und Mendelsohn, M., Graphische Untersuchungen über die Bewegungen des Gehirns beim lebenden Menschen. St. Petersburger med. Wochenschrift. 1880. Nr. 37.
342) Ravina, Fr. Ant., Specimen de motu cerebri. Mémoires de l'académie impériale des sciences littérature et beaux-arto de Turin, pour les années 1811—1812, sciences physiques et mathématiques. Turin. 1813.
343) Rees, s. J. Arneman, System der Chirurgie. Göttingen. 1798.
344) Reiner, M., und Schnitzler, J., Ueber die Abflusswege des Liquor cerebrospinalis. Stricker's Fragmente a. d. Gebiete d. allgem. und exper. Pathologie H. 1. 1894.
345) Dieselben, Zur Lehre vom Hirndruck. Wiener med. Blätter. 1895. Nr. 20.
346) Dieselben, Beitrag zur Kenntniss der Blutcirculation im Gehirn. Archiv f. exper. Pathol. und Pharm. Bd. XXXVIII. 1897.
347) Reynal, Nouveau dictionnaire pratique de médicine, de chirurgie et d'hygiène vetérinaires, publié par MM. Bouley et Reynal, tome sixième. Paris. 1860.
348) Riegel, Franz, und Jolly, Friedrich, Ueber die Veränderungen der Piagefässe infolge von Reizung sensibler Nerven. Virchow's Arch. Bd. LII. 1871.
349) Rieken, Hermann, Ueber Lumbalpunktion. Deutsches Archiv f. klin. Medicin. Bd. LVI. 1895.
350) Riesinger, Gottlieb, Zur Lehre von der Entstehung der Hirndruckerscheinungen. I. Mittheilung über die Folgen der Behinderung des Blutabflusses aus dem Schädelraume. Zeitschrift f. Heilkunde. Bd. XIV. 1893.
351) Rinke, Zur Lehre von der Epilepsie. Berliner klin. Wochenschrift. 1875 Nr. 37.
352) Roell, M. F., Lehrbuch der Pathologie und Therapie der Hausthiere. 5. Aufl. Wien 1885.
353) Roncali, D. B., Intorno alla comprimibilitá sperimentale del cervello. Archivio ed atti della societá italiana die chirurgia. 11. Adunanza. 1897.
354) Derselbe, Sopra la compressibilitá dell' encefalo. Studi sperimentali anatomopatologici e clinici. Roma 1898.
355) Rosenbach, P., Ueber die Pathogenese der Epilepsie. Virchow's Archiv. Bd. XCVII. 1884.
356) Derselbe, Zur Lehre von der antiepileptischen Wirkung des Bromkaliums. Neurologisches Centralblatt. Jahrg. 3. 1884. Nr. 2.
357) Derselbe, Zur Frage über die epileptogene Eigenschaft des hinteren Hirnrindengebietes. Ebendaselbst. Jahrg. 8. 1889. Nr. 9.
358) Rosenstein, S., Ueber Epilepsia saturnina und ihre Beziehung zur Urämie. Virchow's Archiv. Bd. XXXIX. 1867.
359) Rosenthal, J., Die Athembewegungen und ihre Beziehungen zum Nervus vagus. Berlin 1862.
360) Derselbe, Studien über Athembewegungen, 1. Artikel. Reichert-Du Bois' Archiv. Jahrg. 1864.
361) Derselbe, Dasselbe, 2. Artikel. Ebendaselbst. Jahrg. 1865.
362) Derselbe, Dasselbe, 3. Artikel. Ebendaselbst. Jahrg. 1870.
363) Rossbach, J. M., Ueber den Einfluss der künstlichen Repiration auf Strychninvergiftung. Vorläufige Mittheilung. Centralblatt f. d. med. Wissenschaften 1873. Nr. 24.
364) Roy, C. S, und Sherrington, C. S., On the regulation of the blood-supply of the brain. The Journal of physiology. Vol. XI. 1890.
365) Rummo, G., und Ferrannini, A., La circulation cérébrale chez l'homme á l'état normal et sous l' influence des substances hypnogènes. Arch. ital. d. biologie. Tome XI. 1889.
366) Sachs, B., und Gerter, A. G., The surgical treatment of epilepsy. The international Journal of the med. sciences N. S. Vol. CIV. November 1892.
367) Dieselben, Die operative Behandlung der partiellen Epilepsie. Deutsche med. Wochenschrift. 1896. Nr. 35.
368) Salathé, A., Étude graphique des mouvements du cerveau. Compt. rend. hebdomad. des séances de l' académie des sciences. Tome LXXXII. Nr. 25. 1876.

Digitized by Google

369) Salathé, A., Recherches sur le mécanisme de la circulation dans la cavité céphalo-rachidienne. Travaux du laboratoire de M. Marey. Paris 1876.
370) Derselbe, De l'anémie et de la congestion cérébrales provoquées mécaniquement chez les animaux, par l'attitude verticale on par un mouvement giratoire. Ebendaselbst. 1877.
371) Derselbe, Recherches sur les mouvements du cerveau et sur le mécanisme de la circulation des centres nerveux. Paris 1877.
372) Scogliosi, G., Ueber die Gehirnerschütterung und die daraus im Gehirn und Rückenmark hervorgerufenen histologischen Veränderungen. Experimentelle Untersuchungen. Virchow's Archiv. Bd. CLII. 1898.
373) Schäfer, E. A., Experiments on the electrical excitation of the visual area of the cerebral cortex in the monkey-brain. April 1888. Vol. XI. 1889.
374) Derselbe, On the alleged sensory functions of the motor cortex cerebri. Fourth international Congress of physiologists, Cambridge 1898, the journal of physiology. Vol. XXIII. 1898.
375) Schiff, J. M., Untersuchungen zur Physiologie des Nervensystems. Frankfurt a. M. 1855.
376) Derselbe, Lehrbuch der Physiologie des Menschen. I. Muskel- und Nervenphysiologie. Lahr 1858—1859.
377) Derselbe, Untersuchungen über die motorischen Funktionen des Grosshirnes, übersetzt aus Lezione sopra il systema nervoso encephalico. Firenze 1874, von Dr. F. Borel. Archiv f. exp. Path. und Pharm. Bd. III. 1874.
378) Derselbe, Dei pretesi centri motori negli emisferi cerebrali. Rivista sperimentale di freniatria e di medicina legale anno 2. 1876.
379) Derselbe, Ueber die Erregbarkeit des Rückenmarkes. Pflüger's Achiv. Bd. XXX. 1883.
380) Derselbe, Moritz Schiff's gesammelte Beiträge zur Physiologie. Lausanne. Bd. III. 1896.
381) Schmaus, Zur pathologischen Anatomie der Rückenmarkerschütterung. Münchner med. Wochenschrift 1890. Nr. 28.
382) Schneidemühl, Georg, Lehrbuch der vergleichenden Pathologie u. Therapie des Menschen und der Hausthiere für Thierärzte, Aerzte und Studirende. Leipzig 1898.
383) Schroeder van der Kolk, J. L. C., On the minute structure and functions of the spinal cord and medulla oblongata, and on the proximate cause and rational treatment of epilepsy. Translated by W. D. Moore. London. 1859.
384) Schroff jun., C. v., Beiträge zur Kenntniss der Anordnung der motorischen Nervencentra. Wiener med. Jahrbücher. Jahrg. 1875.
385) Schüller, Maximilian, Experimentalstudien über die Veränderungen der Gehirngefässe unter dem Einflusse äusserer Wasserapplicationen. Deutsches Archiv f. klin. Medicin. Bd. XIV. 1874.
386) Schultén, M. W. v., Experimentelle Untersuchungen über die Circulationsverhältnisse des Auges und über den Zusammenhang zwischen den Circulationsverhältnissen des Auges und des Gehirns. Archiv f. Ophthalmologie. Bd. XXX. Ab. 3 und 4. 1884.
387) Derselbe, Untersuchungen über den Hirndruck, mit besonderer Rücksicht auf seine Einwirkung auf die Circulationsverhältnisse des Auges. v. Langenbeck's Archiv. Bd. XXXII. 1885.
388) Schultz, Alex., Zur Lehre von der Blutbewegung im Inneren des Schädels. St. Petersburger med. Zeitschrift. Bd. XI. 1866.
389) Schwalbe, G., Der Arachnoidalraum ein Lymphraum und sein Zusammenhang mit dem Perichorioïdalraum. Centralblatt f. d. med. Wissenschaften. 1869. Nr. 30.
390) Derselbe, Untersuchungen über die Lymphbahnen des Auges und ihre Begrenzungen. Archiv f. mikroskop. Anatomie. Bd. VI. 1870.
391) Schwartz, Hermann, Hirndruck und Hautreize in ihrer Wirkung auf den Fötus. Archiv f. Gynäkologie. Bd. I. 1870.
392) Sciamanna, E., Gli avversari delle localizzazioni cerebrali. Archivis di psichiatria, scienze penali ed antropologia criminale volume III. 1882.
393) Serres, A., Nouvelle division des apoplexies. Ann. méd.-chir. des hôp. et hosp. civils de Paris. 1819.

Digitized by Google

394) Sherrington, C. S., und Bidwell, L. A., Focal epilepsy: trephining and removal of small haemorrhagic focus: no improvement; removal of part of leg centre after electrical stimulation: improvement. British med. journal November 4. 1893. No. 1714.
395) Sighicelli, C., La galvanizzazione della tiroide negli epilettici. Rivista sperimentale di freniatria e di medicina legale. Vol. XIII. 1887.
396) Sivén, V. O., Experimentelle Untersuchungen über den Einfluss der Körperstellung und Respiration auf die Gehirnbewegungen beim Hunde. Zeitschrift f. Biologie. Bd. XXXV. 1897.
397) Derselbe, Beitrag zur Kenntniss des normalen intracraniellen Druckes. Skandinavisches Archiv f. Physiologie. Bd. VIII. 1898.
398) Soltmann, Otto, Zur elektrischen Reizbarkeit der Grosshirnrinde. Vorläufige Mittheilung. Centralblatt f. d. med. Wissenschaften. 1875. Nr. 14.
399) Derselbe, Experimentelle Studien über die Funktionen des Grosshirns der Neugeborenen. Jahrb. f. Kinderheilk. u. phys. Erziehung. N. F. Bd. IX. 1875.
400) Spencer, Walter, und Horsley, Victor, On the changes produced in the circulation and respiration by increase of the intra-cranial pressure or tension. Proceed. of the Roy. soc. of London vol. XLVIII. 1890.
401) Dieselben, Dasselbe. Philos. Transactions of the Roy. soc. of London for the year. 1891. Vol. CLXXXII. 1892.
402) Dieselben, Dasselbe, The report of the department of pathology of University College. London. Vol. IV. 1894.
403) Spencer, W., On the changes evoloed in the circulation and respiration by electrical excitation of the floor of the fourth ventricle. Proceed. of the Roy. soc. of London. Vol. L. 1892.
404) Spina, A., Experimentelle Untersuchungen über den Einfluss von Rückenmarksdurchtrennungen auf den Kreislauf des Gehirns. Wiener klin. Wochenschrift. 1897. Nr. 48.
405) Derselbe, Experimenteller Beitrag zur Kenntniss der Hyperämieides Gehirns. Wiener med. Blätter. 1898. Nr. 16–17.
406) Stadelmann, E., Klinische Erfahrungen mit der Lumbalpunktion. Mittheilungen aus den Grenzgebieten der Medicin und Chirurgie. Bd. II. 1897.
407) Starke, Johannes, Ueber den Einfluss des Centralnervensystems auf die Erregbarkeit der motorischen Nerven. Centralbl. f. Phys. Bd. XII. 1898. Nr. 18.
408) Stockum, W. J. van, Over de theorie van den hersendruck. Weekbl. van het Nederl. Tijdschrift voor geneeskunde. 1891. No. 23.
409) Derselbe, Sur la théorie de la compression cérébrale. Septième congrès français de Chirurgie. Paris. 1893.
410) Svetlin, Atropin und seine Anwendung gegen Epilepsie. Psychiatrische Studien aus der Klinik von Prof. Leidesdorf. Wien. 1877.
411) Tietze, Alexander, Beiträge zur Lehre von den Gehirnpulsationen. Arch. f. exp. Pathol. und Pharm. Bd. XXIX. 1892.
412) Todorsky, A. F., Zur Frage über den Blutkreislauf im Gehirn während epileptischer Anfälle. Med. Rundschau (russisch). Bd. XLI. 1894.
413) Trasbot, Comp. rend. des séances et mémoires de la société de biologie. Année 1869. Paris. 1870.
414) Travers, B., An inquiry concerning that disturbed state of the vital functions usually denominated constitutional irritation. London. 1826.
415) Unverricht, H., Experimentelle und klinische Untersuchungen über die Epilepsie. Archiv für Psychiatrie und Nervenkrankheiten. Bd. XIV. 1883.
416) Derselbe, Ueber experimentelle Epilepsie. Verhandlungen des 6. Congresses für innere Medicin zu Wiesbaden. 1887.
417) Derselbe, Die Beziehungen der hinteren Rindegebiete zum epileptischen Anfall. Deutsches Archiv f. klin. Medicin. Bd. XLIV. 1888.
418) Derselbe, Bemerkungen zu dem Vortrage des Herrn Prof. Binswanger: „Zur Pathogenese des epileptischen Anfalles." Verhandlungen des 7. Congresses für innere Medicin zu Wiesbaden. 1888.
419) Derselbe, Ueber tonische und klonische Muskelkrämpfe. Deutsches Archiv f. klin. Medicin. Bd. XLVI. 1890.
420) Derselbe, Zur Lehre von den toxischen Krämpfen. Centralblatt f. innere Medicin. Jahrg. 16. 1895. Nr. 1.

Digitized by Google

421) Unverricht, H., Ueber Epilepsie. Verhandlungen des 15. Congresses für innere Medicin zu Berlin. 1897.
422) Uspensky, P., Der Einfluss der künstlichen Respiration auf die Reflexe. Reichert-Du Bois' Archiv. Jahrg. 1869.
423) Valtat, E., Zone épileptogène sur ajoutée à la première, chez un cochon d'Inde ayant subi quelques mois apparavant la section du sciatique gauche. Gazette médicale de Paris année XLIV, série 4, tome II. 1873. No. 13.
424) Voisin, J., et Petit, R., De l'intoxication dans l'épilepsie. Arch. de Neurologie. Tome XXX. 1895. No. 707.
425) Vulpian, A., Leçons sur la physiologie générale et comparée du système nerveux. Paris 1866.
426) Derselbe, Leçons sur l'appareil vaso-moteur (physiologie et pathologie). Tome second. Paris 1875.
427) Derselbe, Destruction de la substance grise du gyrus sigmoïde du côté droit sur un chien. Arch. de phys. norm. et path. Année VIII, serie 2, tome III. 1876.
428) Derselbe, Recherches expérimentales sur l'excitabilité électrique du cerveau proprement dit. Compt. rend. hebdomad. des séances de l'académie des sciences. Tome C. No. 12. 1885.
429) Derselbe, Expériences relatives aux phénomènes, qui se produisent dans la domaine de la vie organique pendant les attaques d'épilepsie. Ebenda. Tome C. No. 13. 1885.
430) Derselbe, Sur les différences que paraissent présenter les diverses régions de l'écorce grise cérébrale, dites centres psycho-moteurs, sous le rapport de leur excitabilité. Ebenda. Tome C. No. 16. 1885.
431) Derselbe, Recherches expérimentales concernant 1° les attaques épileptiformes provoquées par l'électrisation des régions excito-motrices du cerveau proprement dit; 2° la durée de l'excitabilité motrice du cerveau proprement dit après la mort. Ebenda. Tome C. No. 17. 1885.
432) Derselbe, Recherches sur la raison de l'impuissance des excitants mécaniques à mettre en jeu les régions excito-motrices du cerveau proprement dit. Ebenda. Tome C. No. 19. 1885.
433) Derselbe, Recherches relatives à la durée de l'excitabilité des régions excito-motrices du cerveau proprement dit après la mort. Ebenda. Tome CI. No. 3. 1885.
444) Welt, Leonore, Ueber Charakterveränderung des Menschen infolge von Läsionen des Stirnhirns. Deutsches Archiv f. klin. Medicin. Bd. XLII. 1888.
335) Wernicke, C., Lehrbuch der Gehirnkrankheiten für Aerzte und Studirende. Bd. I. Cassel 1881. Bd. III. Berlin 1883.
436) Wertheimer, E., Sur l'antagonisme entre la circulation du cerveau et celle de l'abdomen. Arch. de physiologie norm. et path. Année XXV, série 5, tome V. 1893.
437) Derselbe, Sur les variations de volume des membres, liées à la respiration. Ebenda. Année XXVII, série 5, tome VII. 1895.
438) Westphal, C., Ueber künstliche Erzeugung von Epilepsie bei Meerschweinchen. Berliner klin. Wochenschr. 1871. Nr. 38—39. (Carl Westphal's gesammelte Abhandlungen. Bd. II. Berlin 1892.)
439) Wieting, Theodor, Zur Physiologie der infracorticalen Ganglien und über die Beziehungen derselben zum epileptischen Anfall. Dissert. Dorpat 1891.
440) Witkowski, L., Ueber Gehirnerschütterung. Virch. Arch. Bd. XLIX. 1877.
441) Zeissl, M. v., Ueber den Einfluss des Jods auf den Gehirndruck. Wiener med. Presse. 1898. Nr. 15.
442) Derselbe. Eine vorläufige Mittheilung über Gehirndruckversuche. Verhandlungen des physiologischen Clubs zu Wien. Jahrg. 1897—1898. Sitzung am 21. December 1897 (Centralblatt f. Physiologie. Bd. XI. 1898. Nr. 21).
443) Ziegler, P., Ueber die Mechanik des normalen und pathologischen Hirndruckes. Verhandlungen des 25. Congresses der deutschen Gesellschaft für Chirurgie zu Berlin 1896 (v. Langenbeck's Archiv. Bd. LIII. 1896).
444) Ziehen, Th., Ueber die Krämpfe infolge elektrischer Reizung der Grosshirnrinde. Archiv f. Psychiatrie u. Nervenkrankheiten. Bd. XVII. 1886.
445) Derselbe, Zur Physiologie der infracorticalen Ganglien und über ihre Beziehungen zum epileptischen Anfall. Ebenda. Bd. XXI. 1890.

Digitized by Google

XVIII.

Aus dem pathologischen Institut (Geh. Marchand) und der chirurgischen Klinik (Geh. Küster) in Marburg.

Histologische Untersuchungen bei experimentell erzeugter Osteomyelitis.

Von

Prof. Enderlen,

Secundärarzt der Klinik.

(Mit Tafel I—IV.)

(Fortsetzung von Bd. LII Seite 337.)

II. *Die eiterige Entzündung des Knochenmarkes.*

Anordnung der Versuche.

Bei Kaninchen im Alter von 14 Tagen bis höchstens 5 Wochen wurde unter den nöthigen Vorsichtsmaassregeln die linke Femurdiaphyse durch einen möglichst kleinen Einschnitt freigelegt. Das Knochenmark wurde mit Hülfe eines feinen Drillbohrers freigelegt; am besten gelingt dies ohne Verletzung und ohne Splitterung, wenn nach Schaffung einer kleinen Delle auf die übliche Weise der Rest der Corticalis durch vorsichtiges Drehen ohne Benutzung des Gewindes beseitigt wird. Die Infection geschah mit einem ganz dünnen Platindraht, welcher mit einer kaum sichtbaren Menge einer Staphylokokkenreincultur beschickt war. Den Verschluss des Bohrloches bewerkstelligte ich einige Male mit einem kleinen Paraffinstückchen; in den meisten Fällen wurden die Weichtheile möglichst exact vernäht, ohne vorherige Verlegung der Oeffnung. Mit wenigen Ausnahmen erhielt ich Eiterung im Knochenmarke und in den Weichtheilen; diese blieb nur aus, als ich eine Cultur verwandte, welche längere Zeit dem Sonnen- und diffusen Tageslichte ausgesetzt war.[1])

Es empfiehlt sich vielleicht, gleich hier zusammenfassend über das makroskopische Verhalten des inficirten Knochenmarkes zu be-

1) Ich hatte gehofft, mit einer abgeschwächten Cultur kleinere Abscesse und damit übersichtlichere Bilder erzielen zu können. Leider wurde mehr erreicht, als beabsichtigt war.

Digitized by Google

richten (8 Stunden bis 32 Tage). Nach 8 Stunden beobachtet man an der Stelle der Verletzung einen Bluterguss, nach 24 und 48 Stunden vielleicht eine blutige Imbibition des umliegenden Gewebes (soweit sich dies bei dem rothen Marke, an welchem experimentirt wurde, feststellen lässt). Am 4. Tage konnte man bereits einen kleinen Abscess (fast stecknadelkopfgross) constatiren; in der folgenden Zeit fanden sich an der Impfstelle manchmal auch mehrere kleinere Eiterherde. Vom 10. Tage ab fanden sich stets mehrere Abscesse in der ganzen Diaphyse, die unter Umständen unter einander in Verbindung standen, so dass sie in Uebersichtsschnitten perlschnurartig aufgereiht erschienen. Wenn sich ein grosser, centraler Abscess (oder auch mehrere umfangreiche) ausgebildet hatte, dann zeigte das Mark eine gelblich grauweisse Farbe. Der Eiter war immer von der derben äusseren Zone des Markes eingeschlossen und stand offenbar unter hohem Druck, denn bei einer unbeabsichtigten Verletzung der Hülle kam sofort eine Menge desselben zum Vorschein.

Oben ist erwähnt, dass es nicht in allen Fällen zur Eiterung kam; bei diesen ergab die Obduction (ebenso wie einige Male bei umschriebener Eiterbildung), wenn einige Tage verstrichen waren, bindegewebiges Mark von dem bekannten glasigen Aussehen. Das bindegewebige Mark fand sich in grösserer oder kleinerer Ausdehnung an der Impfstelle vor, schloss entweder scharf von dem rothen Marke ab oder schickte einen rasch sich verjüngenden Fortsatz in dasselbe hinein. Das proximale und distale Ende verhielten sich durchaus nicht immer gleich.

Behandlung des Markes.

In allen Fällen wurde der Markcylinder ausgelöst und in die Fixirungsflüssigkeit gebracht. Das Herausnehmen ist wohl etwas mühsam, garantirt aber meines Erachtens ein besseres Eindringen des Fixationsmittels, als wenn die Knochenhülle belassen wird. Jedenfalls gelingt das Auslösen im frischen Zustande leichter und schonender, als nach der Einwirkung von Alkohol, in welchem die Stücke brüchig werden. Einige Thiere erlagen der Infection; bei diesen verstrich natürlich einige Zeit zwischen Tod und dem Einlegen der Stücke. Dieser Uebelstand fällt aber wenig in das Gewicht, da für alle Phasen lebenswarm fixirte Objecte zur Untersuchung herangezogen werden konnten.

Zur Fixirung benutzte ich 4 proc. wässerige Formollösung, Flemming'sches Gemisch und Sublimatlösung mit Zusatz von Eisessig.

Digitized by Google

Was die verschiedenen Resultate mit Formollösung einerseits, mit Essigsäure Sublimat anderseits anlangt, so darf ich wohl auf das im 1. Abschnitt Erwähnte hinweisen. Mit dem Flemming'schen Gemisch und folgender Safraninfärbung (Differenzirung mit dünner, wässeriger Pikrinsäurelösung, oder schwachem, salzsaurem Alkohol) lassen sich ebenfalls sehr instructive Bilder erzielen.

Die gehärteten Objecte wurden entweder in Paraffin oder in Celloidin eingebettet und parallel zur Längsachse des Femur geschnitten. Auf diese Weise bekam ich das anliegende Mark mit in die Schnitte. Es braucht wohl nicht besonders hervorgehoben zu werden, dass auf möglichst dünne Schnitte geachtet wurde, welche zur Beurtheilung einzelner Zellen unumgänglich nothwendig sind.

Zur Färbung der Formol- und Sublimatpräparate kamen saures Hämatoxylineosin, saures Hämatoxylin-Triacid, van Gieson, Heidenhain'sche Eisenlackhämatoxylintinktion (sehr selten).

Zur Kokkendarstellung diente die Gram'sche Färbung mit oder ohne vorhergehende Tinktion durch Boraxcarmin, oder die Weigert'sche Fibrinmethode.

Ich glaube, auf diese Weise einseitiges Vorgehen vermieden zu haben.

Histologische Untersuchung.

Es ist wohl klar, dass wir bei dem zellenreichen, rothen Marke mit seinen verschiedenen Zellformen sehr wechselvolle Bilder bekommen, welche zum Theil sehr complicirte Verhältnisse aufweisen. Anderseits leuchtet es ein, dass wir nicht von Tag zu Tag (namentlich in den späteren Zeiten) in dem ganzen Marke neue Befunde erheben können, dass sich vieles von dem schon früher Gesehenen wiederholt, nur einiges eine Aenderung erfährt.

Aus diesem Grunde verzichte ich auf eine vollkommene Wiedergabe der erhobenen Befundprotokolle und werde versuchen, einzelne Gruppen zu bilden und nur dann und wann zur besseren Uebersicht das Gesammtbild in die Schilderung einflechten. Leider lassen sich auch auf diese Weise Wiederholungen nicht vollkommen vermeiden.

8 Stunden (Ess. Subl.) nach der Verletzung lässt sich folgendes constatiren:

Bei schwacher Vergrösserung erkennt man, dass sich in dem Marke eine mässige Menge von Fettzellen vorfindet; die letzteren sind immer durch breite Züge und Balken von Markzellen getrennt, so dass von Fettmark absolut keine Rede sein kann. In einigen Schnitten ist der Impfstich durch die ganze Dicke des Knochenmarkes zu verfolgen. Er wird hauptsächlich durch einen Bluterguss

Digitized by Google

und vermehrten Zellreichthum gekennzeichnet; Fettzellen vermisst man in ihm fast vollkommen.

Etwa in der Mitte des Markes ist die Verletzungsstelle am ausgedehntesten; es besteht hier ein annähernd rundlicher Herd.

An dem letztgenannten können wir 4 Zonen unterscheiden, welche jedoch nicht streng concentrisch angeordnet sind.

Die Mitte des Herdes wird durch rothe Blutkörperchen ausgefüllt, welchen nur sehr wenig andere Zellen beigemischt sind.

Nach aussen folgt eine Schicht, in welcher die Zellen sehr eng an einander gelagert sind; man kann hier auch bei schwacher Vergrösserung erkennen, dass die Kernfärbung entschieden gelitten hat, da der ganze Ring eine verwaschene Tinktion besitzt. Die Anwesenheit von Staphylokokken lässt sich hier auch schon bei Hämatoxylinfärbung constatiren (man sieht die beiden allerdings weniger scharf tingirt als nach Anwendung des Gram'schen oder Weigert'schen Verfahrens).

In der 3. Zone sind die Zellen weniger dicht gelagert, so dass im Uebersichtsbilde ein heller Ring zustandekommt. Die Kerne sind, (soweit sich dies bei der Anwendung schwacher Linsen constatiren lässt) entschieden besser erhalten und besser tingirt.

In der vierten, äussersten Schicht, welche nahezu unvermittelt in das den Herd umgebende Mark übergeht, werden die Zellen wieder reichlicher, ohne dass die Tinktion schlechter ist wie in der vorhergehenden Zone.

Von dem Marke, welches sich in weiterer Umgebung von der Impfstelle vorfindet, scheint mir nur erwähnenswerth, dass die Zahl der sogenannten chromatinreichen Riesenzellen ziemlich kärglich bemessen ist.

Bei starker Vergrösserung erkennt man, dass die central gelegenen, rothen Blutkörperchen sehr blass sind, sie haben die Eosinfärbung kaum angenommen und weisen Quellung auf. Die eben erwähnten Erscheinungen werden sehr deutlich, wenn man die rothen Blutkörperchen der normalen Umgebung zum Vergleiche heranzieht. Ich glaube zwischen den blassen, rothen Blutscheiben auch einige kernhaltige, rothe Blutkörperchen gesehen zu haben. Der Protoplasmasaum ist an ihnen kaum erkennbar. Einige der Kerne sind ziemlich stark mit Hämatoxylin tingirt, doch nicht so scharf und distinkt wie die normalen. In manchen central gelegenen Kernen constatirt man Vacuolen, (ob diese kernhaltigen, rothen Blutkörperchen oder kleinen Markzellen angehören, ist nicht stets zu unterscheiden) die Scheidewände, welche die letzteren umgeben, sind intensiv gefärbt. Der eine oder andere Kern besitzt central eine grössere Vacuole. Etliche Exemplare haben ihre normale Rundung verloren, sind eckig, buchtig ausserdem verwaschen gefärbt.

Wenn man sich dem Rande des Blutergusses nähert, dann treten auch andere Kerne auf, welche sich durch ihre Grösse von den erstgenannten unterscheiden (mit Ausnahme der freiliegenden Kerntrümmer). Die Kerne erscheinen zum Theil blass, diffus gefärbt; andere sind geschrumpft, dunkler, verwaschen tingirt, ohne differenzirbares Kernkörperchen oder Chromatingerüst. In anderen Kernen sind Vacuolen vielfach nachzuweisen, so dass manchmal ein wabenartiges Aussehen zustandekommt. Confluirten die Vacuolen, so sind Ring- und Lochkerne zu constatiren. Andere Male

Digitized by Google

wieder findet sich ein stark gefärbter, halbmond oder sichelförmiger Saum, welcher die helle Partie umgiebt. In der Sichel oder dem Halbmonde können aber ebenfalls wieder Vacuolen vorkommen. Ausserdem findet man Kerntrümmer von wechselvoller Form und verwaschener Färbung. Bei den letzteren fehlt ein Protoplasmasaum, die Lochkerne zeigen ihn mehr oder weniger ausgeprägt, am besten ist er um die rundlichen diffus gefärbten Kerne erhalten.

Da und dort lässt sich erkennen, dass wir kleine und grössere Markzellen mit verschieden weit vorgeschrittener Degeneration vor uns haben.

In einer Zelle mit diffus gefärbtem Kerne liegen eosinophile Granula. Auch diese sind verändert. Das Roth ist weniger leuchtend als dasjenige der normalen Granula (wovon man sich leicht in der normalen Umgebung überzeugen kann) die Körner liegen ausserdem ziemlich dicht.

Ein grosser Theil des Blutergusses ist von Bakterienhaufen umsäumt, zwischen welchen Zellen und Kerne in verschieden vorgeschrittenem Stadium der Degeneration liegen. Die Zellen, respective deren Reste sind ziemlich nahe an einander gedrängt; bei genauerem Zusehen gelingt es, einige Zellen festzustellen, welche acidophile Granula führen. Der Kern bei diesen ist buchtig, diffus gefärbt, man beobachtet auch Kernfragmente; die Granula lassen das leuchtende Roth vermissen.

Gelangt man über die Hauptmassen der Bakterien nach aussen, so treten etwas besser erhaltene Zellformen auf, welche auch lockerer liegen.

Hier lässt sich schon eher, wenn auch der Vermuthung ein weiter Spielraum gegeben ist, etwas über die Art der Zellen sagen. Die Kerne der kleinen Markzellen sind geschrumpft, diffus gefärbt, die Kernconturen unregelmässig; der Protoplasmasaum ist meist sehr undeutlich. Die grösseren Markzellen sind fast alle blasser gefärbt; allerdings auch verwaschen; einige ihrer Kerne haben kleine Einkerbungen, andere zeigen Hufeisenform. Kerne mit Vacuolen, Loch- oder Ringkerne sind seltener als in den central gelegenen Theilen; gelappte Kerne verhältnissmässig selten. Das Protoplasma der grösseren Markzellen schliesst manchmal zahlreiche Vacuolen ein, so dass der geschrumpfte Kern scharf von ihm absticht.

Die spärlichen eosinophilen Zellen weisen vielleicht eine bessere Granulafärbung auf, als diejenigen, welche sich in dem Bereiche der dichten Kokkenansammlung vorfinden.

Langsam nimmt nach der Peripherie zu die Zahl der Zellen ab, wodurch der eingangs erwähnte hellere Gürtel zustandekommt. Die Bindegewebskerne sind zum Theil homogen und erscheinen dann als dunkle schmale Spindeln. In diesem Bereiche liegen einige gut erhaltene Markzellen, die Kerne rundlich, oval, sackförmig oder auch hufeisenförmig. In einer der Markzellen sah ich eine gut tingirte Mitose. Eosinophile Zellen sind selten; die Kerne zeigen manchmal Schrumpfung.

In der äussersten, wie schon erwähnt wieder etwas zellreicheren Zone tauchen wieder etwas mehr degenerirte Kerne auf. Wir finden häufiger mehrere Kernfragmente (NB! ohne Verbindung durch Chromatinfäden) in einer Zelle (polynucleäre Formen Marwedel's). Ausserdem erkennt man gelappte Kernformen und kleinere und grössere freie Kerntrümmer. Eosinophile Zellen sind ebenso selten wie in dem vorher erwähnten Bezirke. Einige rothe Blutkörperchen und Bindegewebszellen sind in diesem Be-

Digitized by Google

reiche gut erhalten und gut tingirt. Riesenzellen sind sehr selten in dem Herde; ich fand sie durchaus nicht in allen Schnitten. Ihr Protoplasmasaum ist vollkommen unregelmässig, zeigt Vacuolen. Die Kernmembranen sind stark gefärbt, während das Innere der Kerne gleichmässig, aber etwas heller tingirt ist. Am Rande des Herdes tauchen Fettzellen auf, welche wir in den centralen Theilen vermissten. Einige der Fettzellen besitzen degenerirte Kerne.

Es ist wohl klar, dass die Degeneration nicht wie mit einem Schlage aufhört, dass wir einige alterirte Zellen und Kerne noch in dem anliegenden Marke finden. Gross ist ihre Zahl nicht, sie erstrecken sich auch nicht auf weitere Entfernung. Wir finden ausser ihnen ziemlich zahlreiche Mitosen, sowohl in den kleinen wie auch in den grösseren Markzellen. Kernhaltige und kernlose Blutkörperchen sind gut erhalten. Eosinophile Zellen findet man in ziemlicher Menge. Mitosen in den eosinophilen Zellen sind sehr selten.[1])

Von den Riesenzellen der nächsten Umgebung zeigen einige noch Degenerationserscheinungen (Verklumpung der Kerne, Anordnung derselben in Rosettenform, wobei die Kernmembran stark, der Inhalt gleichmässig heller gefärbt ist), sonst bemerkt man Exemplare mit einem grossen Kerne (Kernkörperchen und Chromatingerüst deutlich, oder die complicirten Kernformen (Korb, Kronen, Ringformen). Das Protoplasma ist entweder gleichmässig homogen, oder es zeigt die von M. Heidenhain ausführlichst beschriebene Schichtung; schliesslich bestehen auch solche Riesenzellen, bei welchen sich am Rande feine, wellig oder gerade verlaufende, zarte radiär gestellte Ausläufer vorfinden; manchmal laufen dieselben nahe dem Rande unter einem spitzen Winkel zusammen, theilen sich unter Umständen wieder und lassen sich ziemlich weit in die Umgebung verfolgen. Manchmal enden die Ausläufer an Bindegewebszellen, dann aber auch an Markzellen und rothen Blutkörperchen.

In den Gefässen der Umgebung sucht man vergebens nach einer Vermehrung der Leukocyten; es gelingt auch nicht, ein Durchtreten durch die Gefässwand zu constatiren.

Wie schon früher angedeutet, sind die eingebrachten Kokken reichlich im Impfstiche vertreten. Zum grössten Theile sind sie in Zellen eingeschlossen und liegen hier oft so dicht, dass kaum noch eine Spur von der Zelle aufzufinden ist. Sehr selten findet man Kokken in eosinophilen Zellen (Gram ohne Vorfärbung, Nachbehandlung mit Eosin). Die blauen Kokken heben sich ganz scharf von den etwas blassen Granulis ab.

Nach oben und unten vom Impfstiche nehmen die Kokken rasch an Menge ab; auch hier liegen sie extra- und intracellulär.

Das Ergebniss dürfte etwa dahin zusammengefasst werden:

Ausgedehnte Degeneration im ganzen Bereiche der Impfstelle, welche sogar über diese ein Geringes sich ausbreitet.

Fehlen von Fett- und Riesenzellen in den centralen Theilen.

Degeneration von Bindegewebszellen; Kokken intra- und extracellulär.

1) Ueber die Lage der Granula bei der mitotischen Theilung der eosinophilen Zellen cf. Regeneration.

Digitized by Google

Im folgenden werde ich nach dem eingangs aufgestellten Plane nur das Wichtigste in dem Herde und in dessen nächster Umgebung anführen.

Nach achtzehnstündiger Versuchsdauer scheint erwähnenswerth, dass sich an der Impfstelle pseudoeosinophile Zellen vorfinden; sie besitzen degenerirte Kerne; die Granula sind etwas verändert, sie sind blasser und weniger reichlich. Einige scheinen frei zu liegen, doch möchte ich es dahingestellt sein lassen, ob es sich um Reste degenerirter Zellen handelt, oder ob es angeschnittene Zellen sind. Am Rande hat die Zahl der Kerne, welche in Fragmente zerfallen sind, zugenommen.

Abweichend von dem vorhergehenden Falle ist die Anwesenheit von einigen Riesenzellen nahe dem Herdrande.

Der Protoplasmasaum derselben ist fast vollkommen geschwunden, die Kerne sind sehr blass, fast vollkommen ohne Chromatingerüst. In den Gefässen fehlt eine Anhäufung von Leukocyten.

Schon nach 24 Stunden (Ess. Subl.) hat die Degeneration in dem Maasse zugenommen, dass man von einem nekrotischen Centrum mit Bakterienhaufen und einzelnen Kernresten sprechen kann. Nach aussen zu macht sich ebenfalls der fortschreitende Zerfall bemerkbar. Die Zellen mit Kernfragmenten und freie Kerntheilchen werden reichlicher. Auch in der nächsten Umgebung des Impfstiches fällt die Schädigung der Zellen stark auf. Sie erstreckt sich auf die Mark-, Bindegewebs-, Fett- und Riesenzellen. Bei den letzteren constatirt man unregelmässige Randsäume, Vacuolen in dem Protoplasma, Schwinden des letzteren unter Bildung von Buchten.

Die multiformen Kerne sind sehr blass, geschrumpft, führen nur spärliche zackige Chromatinfäden; bei den Ringformen, deren Kerne offenbar zusammenrücken, sind die Kernmembranen intensiv gefärbt und umschliessen den weniger stark, aber gleichmässig gefärbten Inhalt; aus diesen Rosettenformen, wie sie Haasler (l. c.) benennt, gehen die Formen hervor, bei welchen man ein dunkles Kreuz in der sonst homogenen Scholle sieht, so dass eine entfernte Aehnlichkeit mit einer Mitose besteht; es kann schliesslich zur Bildung von unregelmässigen, buckeligen Klumpen kommen, an welchen nur bei verschiedener Einstellung da und dort ein dunkler Streifen (Kernmembran) nachweisbar ist.

Da auch die eosinophilen Zellen um diese Zeit Veränderungen aufweisen, so muss ich sie ebenfalls noch anführen. In der nekrotischen Zone vermisst man sie vollkommen. In dem Reste des Herdes findet man sie nur dann, wenn man mit Triacidlösung (ohne jede Vorfärbung mit Hämatoxylin) färbt. Die Granula haben viel von ihrer intensiven Tinktion eingebüsst. Es ist manchmal schwierig, die kleinen Häufchen in die einzelnen Körner aufzulösen. Abgesehen von der verwaschenen blassen Färbung kann man in einzelnen helle Pünktchen nachweisen.

Einige Granula imponiren auch als kurze Stäbchen mit etwas zugespitzten Enden. Die Gefässe weisen in Bezug auf ihren Inhalt ebenso

Digitized by Google

wie in den früheren Stadien Veränderungen auf. Etwas näher muss ich dagegen auf die Adventitia eines grösseren Gefässes dicht an dem Herde eingehen. Hier hat entschieden eine Vermehrung der Zellen Platz gegriffen, und einzelne neugebildete Bindegewebszellen sind gegen den Herd hin vorgeschoben. Mitosen finden sich freilich nur sehr spärlich, doch bemerkt man da und dort eine Zunahme des Chromatingerüstes. Ausserdem stösst man auf Bilder, in welchen die blassen Kerne 2 Nucleoli und eine Einschnürung erkennen lassen, oder es liegen zwei wohl ausgebildete Kerne in einer Zelle neben einander. Man könnte einwenden, dass die eben erwähnten Zellen nicht dem Bindegewebe angehören, sondern Markzellen darstellen. Gegen diesen Einwurf spricht:

1. Die Form; die Kerne sind langgestreckt, oval.

2. Die Tinktion; die Kerne sind durchweg blasser gefärbt als diejenigen der Markzellen.

3. Die Mitosen; die Chromatinschleifen sind kürzer, als diejenigen gleich grosser Markzellen.

4. Das Verhalten des Protoplasma; das letztere weist eine feine fibrilläre Structur auf.

Als Hauptergebnisse bekommen wir demnach:

Fortschreitenden Zerfall und beginnende Proliferation im perivasculären Bindegewebe.[1])

Nach Ablauf von 2 Tagen (Ess. Subl.) ist die Vermehrung der Bindegewebszellen bedeutend reichlicher geworden, als dies nach 24 Stunden der Fall war. Allerdings muss ich bemerken, dass dies nur in einer der Beobachtungen besonders deutlich ist, wo der Herd an mehrere Gefässe grenzt und nahe zum corticalen Rande des Markes geht. Sowohl von dem letzteren, als auch von der Adventitia der erwähnten Gefässe sieht man zahlreiche Bindegewebszellen zu dem Herde ziehen, welcher mit einem grösseren Blutergusse combinirt ist. Dort, wo die Wucherung am reichlichsten stattfand, sieht man eine dreifache Zellenreihe an der Peripherie der Impfstelle.

Hervorheben muss ich noch, dass Mitosen in den jugendlichen Bindegewebszellen sehr zahlreich vertreten sind. Ausser an den eben genannten Stellen constatiren wir noch eine stattliche Vermehrung der in dem übrigen Bereiche (des Herdes) anliegenden Bindegewebszellen.

Für den Herd selbst möchte ich nur mittheilen, dass wir bei ihm 2 Zonen trennen können, eine innere helle und eine äussere etwas dunkler erscheinende. In der letzteren liegen die degenerirten Zellen, resp. deren Kernreste dichter bei einander. An der Grenze gegen das anliegende Mark erkennt man um diese Zeit, dass doch mehr Zellen geschädigt wurden, als es anfangs den Anschein hatte.

Die eosinophilen Zellen sind nach 2 Tagen im Inneren des Herdes sehr selten geworden. Erst nach längerem Suchen gelingt es, die eine oder andere Zelle mit blassen und geschrumpften acidophilen Körnern aufzufinden; etwas weniger selten sind die eosinophilen Zellen nahe der

1) Die bei der Trepanation dislocirten Knochensplitterchen lassen keine Kernfärbung erkennen, verhalten sich demnach ebenso wie diejenigen, welche wir nach einfacher Verletzung im Knochenmarke vorfanden.

Digitized by Google

Peripherie des Herdes; erst ganz am Rande tauchen einige besser erhaltene Exemplare auf.[1])

Die Riesenzellen in nächster Nähe sind mehr oder weniger stark degenerirt, das anliegende intacte Mark besitzt anscheinend keine Vermehrung der Markzellen; die Mitosen sind nicht reichlicher als sonst im rothen Knochenmarke.

Ueber den 3. Tag erlaube ich mir wieder zusammenhängend zu berichten. Von dieser Versuchsdauer stehen mir 4 Fälle zur Verfügung. In allen war es zu makroskopisch erkennbaren Herden von gelblichem Aussehen gekommen. In dem einen Knochenmarke fand sich ein etwa stecknadelkopfgrosser Abscess, daneben ein bedeutend kleinerer Eiterherd. In Schnitten sind die letztgenannten makroskopisch scharf von der Umgebung zu trennen.

Das Knochenmark besitzt eine geringe Menge von Fettzellen, welche stets durch breite Züge von Markzellen von einander getrennt sind. Die den Herd umgebenden Fettzellen sind platt gedrückt.

Bei schwacher Vergrösserung erkennt man, dass in dem Abscesse nekrotische Partien mit solchen abwechseln, in welchen die Kerne offenbar besser erhalten sind; die letztgenannten stehen nicht besonders dicht gedrängt. Im grossen und ganzen treten dem Beobachter fast allenthalben 4 Zonen entgegen:

1. Centrale Nekrose mit dichten Kokkenhaufen.
2. Besser erhaltene Kerne, welche wenig dicht stehen (schon erwähnt).
3. Nahe an einander gedrängte Kerne (oder Kernreste), welche bedeutend blasser tingirt sind als die sub zwei erwähnten.
4. Eine schmale Schicht von blasser Färbung, welche verhältnissmässig wenige Kerne aufweist und deutliche Eosinfärbung erkennen lässt.

Nach aussen zu folgen im Marke eng an einander liegende stark tingirte Zellen, welche den Herd (concentrisch geschichtet) umgeben. Erst nach Passirung dieser Zone gelangt man in Mark, welches bei schwacher Vergrösserung keine Veränderungen aufweist. In der nekrotischen Partie bemerkt man ausser dichten Kokkenhaufen spärliche, blasse Kerne und Kernreste; eosinophile Zellen vermisst man vollkommen.

In der etwas hell aussehenden Partie herrschen Loch- und Ringkerne vor; falls noch ein Protoplasmasaum besteht, führt er viele Vacuolen.

In der oben erwähnten 3. Zone ist der Zerfall weiter fortgeschritten; man findet bis auf wenige gleich anzuführende Ausnahmen nur verwaschen gefärbte Kerne oder Kernreste. Diese Ausnahmen bilden grosse ovale, blassgefärbte Kerne mit deutlichem Kernkörperchen und Chromatingerüst.

---

1) Als Nebenbefund möge hier die Anwesenheit von Pigmentzellen ganz am Rande des Herdes und in dem anliegenden Marke genannt werden. Das Pigment ist von gelbbrauner Farbe, entweder in Form feiner Körnchen, seltener in der von gröberen Schollen zu finden. Die Zellen, in welchen es eingeschlossen ist, sind vielfach lang gestreckte, sehr schmale, schlanke Spindelzellen; seltener bemerkt man das Pigment in grösseren Zellen, welche aber ebenfalls dem Bindegewebe angehören.

Digitized by Google

Man kann unschwer den Zusammenhang dieser Bindegewebszellen, denn nur um solche kann es sich handeln, mit denjenigen nachweisen, welche den Herd umgeben und dem Bindegewebe der Umgebung, den Gefässen und den corticalen Rändern des Markes entstammen. Um den Herd haben sich die letzteren bereits in der Weise vermehrt, dass man von einer Lage, beziehungsweise von einem dünnen Mantel von Bindegewebszellen sprechen kann. Neben den vollsaftigen Bindegewebskernen liegen freilich auch schmale diffus tingirte oder vacuolär zerklüftete Bindegewebskerne. Zwischen den Bindegewebszellen findet man kleine Markzellen mit stark tingirtem Kerne und schmalem Protoplasmasaume; nach aussen davon werden sie reichlicher. Die zwischen den Bindegewebszellen und peripher davon gelegenen bilden eine concentrische Schichtung um den Herd. Zwischen den Bindegewebszellen finden wir ausserdem noch gut erhaltene rothe Blutkörperchen und vereinzelte pseudoeosinophile Zellen mit geschrumpften Kernen.

Erst weiter nach aussen treten reichliche Zellen mit schöner pseudoeosinophiler Körnelung auf (die Kerne rundlich, stark gefärbt, hufeisenförmig, gelappt). Ausser diesen finden wir auch wahre, echte eosinophile Zellen in mässiger Zahl. Damit ist die Zahl der Zellen zwischen und ausserhalb der jugendlichen Bindegewebszellen noch nicht erschöpft. Wir finden noch sehr spärliche, kernhaltige, rothe Blutkörperchen, ferner grössere Markzellen mit rundlichen, ovalen, hufeisenförmigen und gelappten Kernen. In einigen der grösseren Markzellen trifft man Mitosen.

Auf die Bindegewebszellen muss ich noch kurz zurückkommen. Ich habe sie genau (in Sublimat- und Formolpräparaten) auf etwaigen Inhalt untersucht; es gelang mir aber (um diese Zeit) weder Kerntrümmer, noch eosinophile Granula in denselben nachzuweisen. Ebenso wenig war es möglich, was ich hier einschalten möchte, an den echten oder den pseudoeosinophilen Zellen Fortsätze zu bemerken, oder ein Längerwerden der Zelle, oder sonst Veränderungen, welche auf eine Umwandlung in spindelförmige Zellen hindeuten könnten.

Der Befund von eosinophilen Granulis in vollkommen ausgebildeten spindelförmigen Zellen dürfte für die Annahme einer Umwandlung der eosionophilen Zellen in solche nicht mit absoluter Sicherheit verwerthet werden, da eine Aufnahme frei gewordener Granula in die Bindegewebszellen stattfinden kann. Da und dort könnte man glauben, dass Granula in einer Bindegewebszelle liegen; bei genauerem Zusehen kann aber immer die letztere und die eosinophile Zelle getrennt werden, so dass es sich also nur um ein dichtes Nebeneinanderliegen beider Zellarten handelt.

Das Résumé für den 3. Tag ist demnach: Ausgedehnte Degeneration im Centrum des Herdes mit Resten von pseudoeosinophilen Zellen; Bildung eines Mantels von Bindegewebszellen um den Herd; Vermehrung der kleinen Markzellen.

Am 4. Tage (Ess. Subl.) hat sich die Nekrose nach der Peripherie mehr ausgedehnt[1]); gegen die Peripherie ist der Zerfall weiter gediehen. Der Mantel von Bindegewebszellen ist breiter geworden, und von ihm sind mehrere Abkömmlinge in die Zerfallszone vorgeschoben. Die kleinen

1) Eosinophile Zellen fehlen vollkommen.

Digitized by Google

Markzellen haben eine deutliche Zunahme erfahren, da und dort liegen sie nicht mehr in Reihen, sondern in dichtgedrängten kleineren und grösseren Haufen. Theilung auf dem Wege der Karyokinese ist bei ihnen nachweisbar. Grössere Markzellen (in Mitose) werden nicht vermisst, doch nicht in besonders reichlicher Anzahl festgestellt. Aehnlich verhält es sich mit den eosinophilen Zellen, bei welchen sehr selten Theilung auf mitotischem Wege zu beobachten ist. Ganz nahe am Herde fand ich auch einzelne Zellen mit stark tingirten unregelmässigen Kernpartikeln, welche nur mehr durch feine Chromatinfäden zusammenhingen, Zellen, welche nur mehr blasse Fragmente führen, sind selten.

Da wir am 5. Tage zwei neue Befunde erheben können, welche eine Aenderung des mikroskopischen Bildes schon bei schwacher Vergrösserung ergeben, möchte ich etwas ausführlicher darüber berichten.

In beiden Fällen liegen makroskopisch sichtbare Eiterherde vor. (Fixirung in Sublimat und Flemming'schem Gemisch.) Das eine Knochenmark (Sublimat) ist exquisit rothes Mark; in dem anderen finden sich sehr spärliche Fettzellen.

Wir finden wieder mehrere Schichten:

a) ein nekrotisches Centrum,

b) einen schmalen, hellen Saum,

c) einen wenig breiten, mehrmals unterbrochenen Ring, in welchem kleine Markzellen dicht beisammen liegen. Aus der Bezeichnung „Ring" geht wohl zur Genüge hervor, dass sich die Markzellenhaufen der Rundung des Herdes anlegen. In geringer Entfernung von dem Abscesse, dicht am Knochen taucht in einem ziemlich umschriebenen Herde gelatinöses Mark auf.

Von der nekrotischen Zone verdient der äusserste Rand Beachtung.[1]) In diesem sehen wir wieder die bekannten von aussen stammenden jugendlichen Abkömmlinge der Bindegewebszellen. Die unveränderten sehr leicht an ihren grossen, geblähten, ovalen Kernen und ihrem feinfibrillärgestreiften Protoplasma zu erkennen; sehr viele weisen aber ein anderes Verhalten auf. Der Kern ist kleiner, rundlich oder oval, Kernkörperchen und chromatische Substanz wenig deutlich, die Färbung etwas verwaschen. Die Zelle erscheint im ganzen voluminöser, gebläht, und in dem mehr oder weniger vacuolisirten Protoplasma sind blassgefärbte rundliche, ovale, eckige Chromatinbröckel eingeschlossen. Der Durchmesser der letzteren schwankt zwischen 0,7 und 2,8 Mikren.

Bei einigen dieser Zellen ist der offenbar geschrumpfte und diffus gefärbte Kern ganz an den Rand der Zelle gedrängt; manchmal sah ich 2 Kerne in einer Zelle, der eine geschrumpft, diffus gefärbt, der zweite blass, unregelmässig, tropfenförmig gestaltet, wieder bei anderen liegen die Chromatinkörner so dicht, dass man einen Kern nicht mehr entdecken kann. Nicht unerwähnt möchte ich lassen, dass manche der Chromatinbröckel namentlich die kleineren einen leichten Stich ins Rothe besitzen; die Färbung ist aber immer von derjenigen der eosinophilen Granula verschieden. Die eben beschriebenen Zellen sind zweifelsohne als Phago-

1) Das Innere derselben bietet die genügend beschriebenen Zerfallserscheinungen dar.

Digitized by Google

cyten zu bezeichnen, welche die Kerntrümmer des nekrotischen Herdes aufnehmen. Aus der Schilderung dürfte hervorgehen, dass sie keinen besonderen Grad von Vitalität besitzen, dass sie ebenfalls zu Grunde gehen. Die Art und Reihenfolge glaube ich ebenfalls oben richtig zum Ausdruck gebracht zu haben.

In den folgenden Ausführungen sollen diese Zellen der Kürze halber als Phagocyten (Bindegewebsphagocyten cf. Marchand, v. Büngner u. a.) bezeichnet werden.

Zwischen den Phagocyten liegen ausser den Bindegewebszellen rothe Blutkörperchen, ferner kleine und grössere Markzellen; die letztgenannten vielfach in Degeneration, doch finden sich auch gut erhaltene Exemplare.

Weder in den einen, noch in den anderen konnte ich Einschlüsse auffinden. Eosinophile Zellen (die Granula sehr blass und wenig leuchtend) sind in dem ganzen Bereiche äusserst selten. Etwas zahlreicher, aber auch noch mit blassen Granulis versehen liegen sie in dem Mantel von Bindegewebszellen. In dem letzteren, noch mehr aber an seinem äusseren Rande ist es stellenweise zu einer sehr starken Vermehrung der kleinen Markzellen gekommen. Dieselben liegen manchmal so dicht, dass man kaum die zwischenliegenden grösseren Markzellen und Bindegewebszellen unterscheiden kann. Mitosen sind in ihnen anscheinend seltener, allerdings ist es schwer, ja unmöglich zu entscheiden, welcher Art, ob der kleineren oder grösseren die Mitose angehört; da wir mit anderen annehmen, dass sie in einander übergehen, so dürfte dies nicht besonders ins Gewicht fallen, reichlicher findet man dieselben in grösseren Markzellen. Capillaren und degenerirte Riesenzellen möchte ich nur nebenbei erwähnen.

Schliesslich muss ich noch auf die eine Stelle, welche als gelatinöses Mark bezeichnet wurde, mit einigen Worten zurückkommen. Schon bei schwacher Vergrösserung fällt sie vermöge des lockeren Gefüges und der relativen Zellarmuth auf; man sieht deutlich schlanke, spindelförmige Zellen, welche mit langen Fortsätzen ausgestattet sind. Erst am Rande liegen kleine Herde intensiv gefärbter Zellen und einiger Riesenzellen. Es scheint mir nicht ganz ohne Bedeutung zu sein, dass wir die ersten Anfänge von Gallertmark in den peripheren, corticalen Theilen des Markes constatiren.

Dort, wo der Process am meisten ausgesprochen ist, sehen wir Spindelzellen mit langen Fortsätzen, die unter einander in Verbindung stehen; die Kerne sind oval, 5—10 μ lang und besitzen ein schwach gefärbtes, aber deutliches Chromatingerüst. Andere Zellen haben Sternform und senden mehrere Ausläufer aus. Die Folge der vielen anastomosirenden Ausläufer ist eine Netzbildung. In den Maschen liegen noch einige Zellen: grosse Markzellen meist mit runden, ovalen, gut erhaltenen Kernen und breitem Protoplasmasaum (nur die eine oder andere zeigt eine Schrumpfung des Kernes oder Zerfall in einzelne Fragmente). Gegen den Rand hin treten kleine Markzellen auf, und es scheint mir charakteristisch zu sein, dass sie in kleinen Häufchen neben einander liegen. Dann bekommen wir noch eosinophile Zellen mit rundlichen oder etwas eingebuchteten Kernen. Nie sah ich einen Uebergang derselben in spindelförmige Elemente, was bei der relativen Zellarmuth leicht zu constatiren ist. Das

Digitized by Google

gelatinöse Mark sendet einige Ausläufer in das umgebende Mark. In dem angrenzenden Marke sind mehrere Riesenzellen mit stark verklumpten Kernen und Vacuolen im Protoplasma nachzuweisen.

Zusammenfassung:

In dem Herde Auftreten von Phagocyten (Gewebsphagocyten) innerhalb des Bindegewebszellenmantels. Reichliche Vermehrung der kleinen Markzellen, ohne dass es zu einem geschlossenen Wall gekommen ist. Vorkommen von gelatinösem Marke.

Wenn wir am 5. Tage schon ziemliche Fortschritte in der Abkapselung verzeichnen konnten, so beweisen uns Präparate vom 7. Tage (3 Fälle) dass es nicht immer so sein muss. So fehlen in einer Beobachtung die Phagocyten, in der anderen ist keine besonders reichliche Anhäufung der kleinen Markzellen, in der dritten endlich sind weniger Bindegewebszellen um den Herd gelagert. In dem Falle, wo sie reichlicher vorhanden sind, kann man zwischen ihnen (ausser den bekannten Zellen) Fibrillenbildung beobachten, die sich allerdings in bescheidenen Grenzen bewegt. Zwischen den Spindelzellen und Fibrillen liegen wahre eosinophile Zellen, manchmal etwas langgestreckt, offenbar durch den Druck des jugendlichen Bindegewebes. Gelatinöses Mark ist ebenfalls einmal an einer ganz umschriebenen Stelle zu verzeichnen. Von dieser möchte ich nur hervorheben, dass sie viele sehr gut erhaltene eosinophile Zellen führt, welche scharf von der blassen, feinfibrillären gestreiften Umgebung sich abheben und niemals Anfänge oder Uebergänge zur Spindelform zeigen.

Nach 9 Tagen (Ess. Subl.) können wir wieder Phagocyten feststellen, dazwischen echte eosinophile Zellen mit scharf tingirten Granulis. Gegenüber den früheren Tagen sind sie vielleicht reichlicher und besser in Form und Tinktion erhalten. Ich glaube nicht fehl zu gehen, wenn ich annehme, dass sie eingewandert sind. Hervorheben muss ich aber, dass sich nie Kernbröckel in denselben constatiren liessen. Nach aussen von der Phagocytenzone kommt man auf den stellenweise gut ausgebildeten Bindegewebswall. In diesem hat die Fibrillenbildung zweifelsohne zugenommen. Die Bindegewebskerne sind schlanker geworden und etwas dunkler gefärbt. In dem Gürtel liegen kleine Markzellen oft in langen Reihen, nach aussen zu auch herdweise. Ausserdem trifft man in dem gefässreichen jugendlichen Bindegewebe grössere Markzellen (mit runden, ovalen, selten gelappten Kernen) und Granula bergende Zellen. An den Bindegewebsmantel schliesst sich nach aussen (an vielen Stellen) ein dichter Wall von gewucherten Markzellen an, in welchem hauptsächlich die kleinen Markzellen vertreten sind. Stellenweise liegen diese so dicht, dass grössere Markzellen, Bindegewebszellen und rothe Blutkörperchen nahezu verdeckt werden.

Vom 10. Tage ab stellte sich eine unangenehme Beigabe ein. Die Eiterung blieb meist nicht local, sondern dehnte sich auf einen grösseren oder kleineren Theil der Diaphyse, manchmal auch auf die ganze Diaphyse aus. Ein Vortheil blieb allerdings, der Abscess

Digitized by Google

blieb central und bildete nur kleinere oder grössere Ausbuchtungen gegen den corticalen Rand des Markes. Zum mindesten war die Randpartie zur Untersuchung geeignet und die Stelle zwischen dem ursprünglichen Abscess und der nächsten Ausbuchtung. Den Ort der Impfung bestimmte ich bei der Herausnahme des Markes mit Tusche; so war eine Verwechselung mit anderen Stellen, welche etwa jüngere Stadien geboten hätten, ausgeschlossen.[1])

Nach 10 Tagen ist die Phagocytenzone ziemlich breit, man erkennt wieder, dass die weiter vorgeschobenen Zellen der Degeneration verfallen sind. Nach aussen zu folgt ein dichter Bindegewebsmantel. Die Bindegewebszellen theilen sich vielfach noch mitotisch, die Fibrillen haben eine ziemliche Zunahme erfahren. Zwischen den Fibrillenbündeln sind spärliche, platt gedrückte Fettzellen, sehr wenige kleine Markzellen. Die etwas grösseren Formen zeigen manchmal Mitosen, sonst hufeisenförmige und gelappte Kerne. Nach aussen im Bindegewebe finden wir Markzellen, welche nunmehr blasse, kaum tingirte Kernfragmente beherbergen.

Riesenzellen, und zwar mehr als sonst, finden sich im Bindegewebe, wo sie langgestreckte Formen angenommen haben. Die Kerne sind gut erhalten, vielfach bergen sie multiformkernige Zellen. Ein Theil, und zwar der grössere des anstossenden Markes ist gelatinös, in dem anderen schliessen sich erst Riesenzellen an, und dann kommen ausser diesen kleinen und grösseren Markzellen massenhaft Zellen, in denen man alle Uebergänge von dem hufeisenförmigen Kern bis zu Fragmenten constatiren kann, die höchstens noch durch ganz feine Fäden verbunden sind.[2])

Der 12. Tag bringt eine starke Vermehrung der Markzellen, hauptsächlich der kleinen Formen. Die grösseren sind aber zweifelsohne ebenfalls in Wucherung begriffen, denn man findet öfter Mitosen in denselben. Eosinophile Zellen mit gut gefärbten Granulis bestehen ebenfalls und schliesslich Zellen mit multiformen Kernen in ziemlicher Anzahl.

Nach 14 Tagen folgt auf die Phagocytenzone nach aussen ein sehr derber Bindegewebsmantel; man erkennt, dass er mit der Adventitia von zwei grösseren Gefässen in inniger Beziehung steht. In der Nähe der eben erwähnten Blutbahnen sind Markzellen mit gelappten Kernen und hellem, manchmal vacuolärem Protoplasmasaum nicht selten. In den Gefässen selbst fehlt irgendwelche Leukocytenansammlung. In einiger Entfernung von dem Abscesse sind kernhaltige rothe Blutkörperchen, kleine und grössere Markzellen reihen- und haufenweise eingestreut. Die Riesenzellen sind ziemlich spärlich vertreten, am reichlichsten noch gegen die corticalen Ränder des Markes. Die Gefässe treten in der relativ zellarmen Gewebspartie der Umgebung deutlich hervor. In dem Bindegewebsmantel finden wir kleine Markzellen, zum Theil in mitotischer Theilung;

1) Ich versuchte, die Culturen abzuschwächen, um so locale Abscesse zu erzielen, bekam aber dann überhaupt keine Eiterung, nur gelatinöses Mark, cf. S. 507.

2) Die Befunde wurden an einem Flemming'schen Präparate erhoben; in einem 2. Falle (Sublimat) ist der Zerfall in Kernfragmente noch deutlicher. In dem Marke der gesunden Seite sind diese Formen entschieden seltener.

Digitized by Google

letztere weisen übrigens die Bindegewebszellen ebenfalls noch auf. Eosinophile Zellen (Essig. Subl.) sind in dem jugendlichen Bindegewebe spärlich vertreten und werden erst in den zellreicheren Partien häufiger. Um diese Zeit wird im Herde selbst eine Veränderung deutlich, deren erste Anfänge auf einige Tage zurückdatiren. Mit den Bindegewebszellen sind offenbar auch Markzellen in den Abscess vorgedrungen. Wir finden demnach nahe der Phagocytenzone gut erhaltene kleine Markzellen, ferner die grösseren Formen; beide allerdings nicht besonders reichlich vertreten; weiter nach innen sehen wir die verschiedenen Grade der Degeneration bei ihnen auftreten (Schrumpfung der Kerne, vacuolären Zerfall des Protoplasma u. s. w.). Sehr reichlich sind namentlich am 16. Tage die gelappten Formen und die mit einzelnen Kernfragmenten. Es findet also eine reichliche Einwanderung von Zellen statt, und zwar von Mark- und namentlich Bindegewebszellen, diese verfallen aber ebenfalls der Degeneration, wie wir es bei den ersten Anfängen der Phagocytose schon constatiren konnten.

Am 18. und 20. Tage ergeben sich keine weitergehenden Veränderungen.[1])

Am 21. Tage sehen wir den Herd von einem derben Bindegewebsmantel umgeben; einige Bindegewebszellen führen Mitosen; im grossen und ganzen sind aber ihre Kerne schmaler und schlanker geworden. Die Fibrillen treten scharf hervor. Einige Bindegewebskerne sind geschrumpft. Zwischen den Bindegewebszellen liegen einige Male flach gedrückte eosinophile Zellen, die aber keine Andeutung von einem Uebergange in Spindelzellen aufweisen. An manchen, allerdings sehr seltenen Stellen trifft man vollkommen gut erhaltene Markzellen und eosinophile Zellen mit runden und hufeisenförmigen Kernen. Nach innen zu folgt ein breiter Saum von kleinen und grossen Markzellen, gelappten Formen und spärlichen eosinophilen Zellen und Bindegewebszellen. Mark und Bindegewebszellen sind öfters in mitotischer Theilung begriffen. Die gut erhaltenen Zellen werden allmählich seltener, es treten Phagocyten und Kernbröckel auf. Die letztgenannten mehren sich rasch, und zwischen ihnen bemerkt man die eingewanderten, aber ebenfalls dem Untergange geweihten Zellen.

Nach 24 Tagen, noch besser aber am 32. Tage sieht man innerhalb des Bindegewebsgürtels eine reichliche Ansammlung von Zellen. Den grösseren Theil von diesen machen die kleinen Markzellen aus. Ausserdem finden sich (nach Formolfixirung) reichliche pseudoeosinophile Zellen. Ausserdem kann man junge Bindegewebszellen zwischen den Mark- und pseudoeosinophilen Zellen constatiren, die am Rande der Nekrose phagocytäre Eigenschaften entfalten.

In dem Bindegewebsmantel, welcher um diese Zeit schon ziemlich straff entwickelt ist, finden sich ebenfalls pseudoeosinophile Zellen. Manchmal besitzen die Zellen eine ovale Form; in diesem Falle vermisst man aber einen Ausläufer derselben. Es kommt bei den eben genannten Zellen vor, dass sie quer über eine Bindegewebszelle gelagert sind.

---

1) Abgesehen von dem anliegenden Marke, welches später ausführlicher Erwähnung finden soll.

Digitized by Google

In den Bindegewebszellen findet man noch manchmal Mitosen; weiter sind noch Pigment führende Zellen zu erwähnen, bei welchen das Pigment meist feinkörnig ist und nur sehr selten kleine Schollen darstellt; dem Aussehen nach kann es sich nur um Blutpigment handeln.

In Sublimatpräparaten constatirt man in dem Bindegewebe ebenfalls die gelappten Formen.

Zusammenfassung.

Im Hinblick auf die im Vorstehenden gegebenen Resultate, welche eine wesentliche Kürzung der Befundprotokolle darstellen, denke ich mir die Entwickelung des Abscesses etwa folgendermaassen:

Durch das Einstechen mit der Platinnadel wird direct ein gewisser Bezirk des Markes zerstört; aus den lädirten Gefässen ergiesst sich Blut in die Verletzungsstelle. Als weitere Complication kommen die eingebrachten Staphylokokken hinzu.

Die Folgen des Eingriffes sind schon nach Ablauf von 8 Stunden deutlich erkennbar; es findet sich eine grosse Anzahl degenerirter Zellen an Ort und Stelle der Verletzung vor. Die Menge der Zellen ist aber grösser, als sie dem verletzten Bezirk eigentlich entspricht. Für einen verschwindend kleinen Theil der anwesenden Zellen dürfen wir zunächst die Blutung aus den verletzten Gefässen verantwortlich machen. Man könnte auch an eine active Auswanderung aus der Blutbahn denken, wie bei allen acuten, besonders eiterigen Entzündungen anderer Theile. Die Veranlassung zur Einwanderung leukocytärer Elemente ist aus den Gefässen in genügender Weise gegeben.

1. handelt es sich um zerstörtes Zellenmaterial.

2. wirken die eingebrachten Staphylokokken chemotactisch.

Bei der Betrachtung der Blutgefässe muss man den oben geäusserten Gedanken fallen lassen. Man vermisst Vermehrung der Leukocyten, ebenso eine Randstellung und das Durchtreten durch die Gefässwandung.

Es bleibt uns nunmehr übrig, die Herkunft eines grossen Theiles der Zellen in dem Herde aus dem umliegenden Marke abzuleiten.

Nach den Arbeiten von Neumann[1]), Rindfleisch[2]), Haas-

1) Neumann, Ueber die Bedeutung des Knochenmarkes für die Blutbildung. Archiv der Heilkunde. 10. Jahrg. 1869.

2) Rindfleisch, Ueber Knochenmark und Blutbildung. Archiv für mikroskopische Anatomie. Bd. XVII. 1880.

Digitized by Google

ler[1]), Arnold[2]), Ehrlich und Lazarus[3]), Jolly[4]) dürfen wir eine active Beweglichkeit der Knochenmarkzellen annehmen. Jolly wies die letztere auch für die mononucleären, eosinophilen und neutrophilen Zellen nach, an welcher H. F. Müller[5]), Norris, Hayem und andere gezweifelt hatten.

Es ergiebt sich somit ein sehr wichtiger Unterschied in dem Verhalten des Knochenmarkes bei der eiterigen Entzündung gegenüber anderen Theilen, der sich nur dadurch erklärt, dass hier eine so grosse Menge leukocytärer Elemente sofort zur Verfügung steht. Diese reagiren auf den Eingriff mit directem Zuwandern, ohne den Umweg durch die Blutgefässe zu machen. Eine Frage wird dabei freilich nicht gelöst, nämlich diejenige, wie es kommt, dass nicht trotzdem die Chemotaxis auf die in den Blutgefässen befindlichen Zellen einwirkt.

Die zugewanderten Zellen, unter welchen sich auch eosinophile befinden, verfallen der Degeneration. Die eosinophilen Zellen wandern jedenfalls nicht besonders reichlich ein. Wenn mehrere nebeneinanderliegen ist dies kein Beweis für eine Zunahme. Es finden sich nämlich schon im normalen Marke Stellen, an welchen sie dichter angehäuft sind, als an anderen Partien; aus diesem Grunde muss eine scheinbare Zunahme sehr mit Vorsicht aufgefasst werden. Sicher ist, dass sich die Riesenzellen bei der Einwanderung nicht betheiligen. Im Centrum des Herdes ist die Degeneration der Zellen ausgesprochener, als in der Peripherie. Es ist daselbst mit Ausnahme der eosinophilen Zellen, welche durch die Granula kenntlich gemacht werden, unmöglich, über die Zellart eine Auskunft zu geben. Erst in den äusseren Partien ist dies einigermaassen zulässig. Hier erkennt man auch ganz vereinzelte blasse Schollen, welche als Reste von Riesenzellen aufzufassen sind. In der Folge fehlt, wie ich gleich hier vorwegnehmen möchte, in dem Abscesse selbst jede Spur von Riesenzellen.

Die Zone des vollkommenen Zerfalles rückt langsam von innen nach aussen vor.

1) Haasler, Ueber die Regeneration des zerstörten Knochenmarkes u. s. w. v. Langenbeck's Archiv. Bd. L. 1895.

2) Arnold, Zur Morphologie und Biologie der Zellen des Knochenmarkes. Virchow's Archiv. Bd. CXL. 1895.

3) Ehrlich und Lazarus, Die Anämie. Wien 1898.

4) Jolly, Sur les mouvements amiboïdes des globules blancs du sang dans la Leucémie. Compt. rend. de la Société de Biologie. Ser. 5. T. X. 1898.

5) Müller, Ueber Lymphämie. Deutsches Archiv für klinische Medicin. Bd. L. Hier auch die weitere Litteratur ausführlich mitgetheilt.

Digitized by Google

Zuerst ist der Herd ziemlich scharf gegen die Umgebung abgegrenzt; nach 2 und 3 Tagen wird die Grenze etwas undeutlich; eine Anzahl von Zellen der Umgebung verfällt ebenfalls der Degeneration, wie das auch sonst bei Verletzungen der Fall zu sein pflegt, abgesehen davon, dass in unserem Falle die Wirkung der Staphylokokken noch hinzutritt.

Schon nach 24 und 26 Stunden, reichlicher aber nach 2 Tagen bemerkt man in der Adventitia nahe gelegener Gefässe, dann auch im Fettgewebe Wucherung der Bindegewebszellen. Die Vermehrung geschieht sowohl durch directe Theilung, als auch auf mitotischem Wege. Die Bindegewebszellen mehren sich stetig, so dass allmählich ein Mantel von jugendlichen Abkömmlingen des Bindegewebes gebildet wird. Man kann aber nie eine andere Entstehung junger bindegewebiger Elemente beobachten, als die aus gleichartigen präexistirenden Zellen; es gelingt nicht, eine Umwandlung von eosinophilen Zellen in Bindegewebszellen zu beobachten. Es steht dieser Befund im Einklange mit den Resultaten von Marchand, Bardenheuer, v. Büngner, Nikiforoff, Ziegler und zahlreichen anderen, welche nie einen Uebergang von Leukocyten in Granulationszellen constatiren konnten. Die jugendlichen Bindegewebszellen bleiben aber nicht alle am Rande des Herdes stehen; ein Theil von ihnen dringt activ weiter vor, in den Herd hinein und entfaltet dort phagocytäre Eigenschaften. Unter Zunahme des Volumens beladen sie sich mit Chromatinkörnern und Resten der nekrotischen Zone. Manchmal sind sie von den Kerntrümmern so vollgepfropft, dass man den Nucleus kaum oder gar nicht mehr erkennen kann. Ein Theil der Gewebsphagocyten verfällt in dem Herde dem Untergange, der andere aber dient zur Säuberung des Terrains. Nach aussen zu nimmt das Volumen der Bindegewebszellen ab, die Zellen werden schlanker. Gegen das Ende der 1. Woche kommt es zur Fibrillenbildung, welche im Laufe der Zeit zunimmt, so dass später ein dichter Bindegewebsgürtel entsteht, welcher mehr oder weniger breit den Herd umgiebt und von dem anliegenden Gewebe abschliesst.

Ausser den Bindegewebszellen des umliegenden Gewebes betheiligen sich noch die Markzellen (vor allem die kleinen Formen) an der Abgrenzung des Abscesses.

Am 3., noch deutlicher aber am 4. Tage nach der Verletzung findet man eine Vermehrung der Markzellen und zwar der kleinen Formen. Wie schon hervorgehoben, findet sich diese nicht gleichmässig um den ganzen Herd vor; sie tritt fleckweise auf, manchmal

Digitized by Google

auch in Form von schmäleren oder breiteren Streifen. Ausser den kleinsten Formen findet man auch Markzellen mit etwas breiterem Protoplasmasaume und weniger intensiv gefärbtem Kerne; ferner einige eosinophile Zellen und kernhaltige rothe Blutkörperchen. Die letzteren sind manchmal von den kleinen Markzellen etwas schwierig zu scheiden; eine genaue Besichtigung erlaubt aber meist eine Trennung. Die Kerne der Blutkörperchen sind intensiver gefärbt, zumeist so stark, dass ein Fadengerüst nicht mehr erkannt werden kann. Die Kerne der kleinen Markzellen lassen hingegen das Chromatingerüst erkennen. Es kommen indirecte Kerntheilungsfiguren vor. Bei diesen ist der Entscheid nicht stets mit voller Sicherheit zu treffen, ob sie den kleinen Formen, oder denjenigen mit etwas breiteren Protoplasmasaume angehören. Da die eine Form doch aus der anderen hervorgehen kann, dürfte eine Unsicherheit nicht von einschneidender Bedeutung sein. Eine Anzahl der kleinen Markzellen theilt sich offenbar ohne Mitose, dafür scheinen mir Einschnürungen bei sonst gut erhaltener Kernform zu sprechen. Die Vermehrung der in Frage stehenden Zellen nimmt ihren weiteren Fortgang, so dass es schliesslich zu einer förmlichen Wallbildung kommt; allerdings ist dieselbe nicht allenthalben von gleicher Mächtigkeit, breitere und schmälere Stellen wechseln mit einander ab. Mehr nach aussen zu liegen sie in Streifen angeordnet, innen in dichten Haufen. Innerhalb der letzteren sind eosinophile und Bindegewebszellen seltener und schwer aufzufinden, Riesenzellen ausserordentlich selten. Zellen mit multiformen Kernen ebenso. Auch die kleinen Markzellen dringen gegen und in den Herd vor. Grosse Strecken legen sie allerdings in dem letzteren nicht zurück; am Rande finden sie sich in mässiger Anzahl, werden aber sehr bald äusserst spärlich. Sehr gut wird diese Einwanderung an Präparaten ersichtlich, welche in Flemming'schem Gemisch fixirt wurden. Die rothen Kerne stechen dabei scharf von der blassen Umgebung ab. Aus den Bildern, welche wir bekommen, ist aber weiter ersichtlich, dass die Zellen ebenso wie einige mit eingewanderte Abkömmlinge des Bindegewebes eine Schädigung erleiden, und dass den weit vorgedrungenen an ihrem neuen Aufenthaltsorte kein langes Dasein beschieden ist. Die Schädigung findet ihren Ausdruck in der diffusen Färbung der stark gelappten Kerne und in den Formen, welche nur mehr einzelne Kernfragmente ohne jede Fadenverbindung führen. Alle Zellen, welche die Bindegewebszone und die Phagocyten passirt haben, gehen nicht zu Grunde, denn man kann nach 3 Wochen, sehr deutlich nach 1 Monat central vom Bindegewebsmantel eine beträchtliche Anzahl kleiner Markzellen

Digitized by Google

nachweisen, neben welchen grössere Formen und eosinophile Zellen liegen.

Ausserhalb des Bindegewebsmantels findet nach dem 9. Tage keine nennenswerthe Vermehrung unserer Zellen statt; eine Abnahme dagegen ist zu constatiren, wenn es zur Bildung von gelatinösem Marke kommt. Die Anhäufung der kleinen Markzellen müssen wir auf eine starke Wucherung der an Ort und Stelle vorhandenen Zellen auffassen, da, wie schon erwähnt, ein Zuströmen aus den Gefässen nicht zu constatiren ist, ebenso wenig ein irgendwie auffallendes Einwandern aus der Umgebung.

Es erübrigt nun, die Befunde Marwedel's mit den unserigen in Vergleich zu setzen.

Marwedel concentrirte sein Hauptinteresse auf die Rolle, welche die verschiedenen, das Mark zusammensetzenden Leukocyten bei der eiterigen Entzündung spielen. „Für die Beantwortung der Frage nach der Betheiligung der fixen bindegewebigen Zellen an der Eiterung hielt er das rothe Mark wegen seines Zellreichthums für wenig geeignet (S. 29.)." Er schenkte dem Stützgewebe infolgedessen ziemlich wenig Beachtung.

Die Zellen in dem Abscesse, welche alle zu Grunde gehen (polynucleäre Leukocyten), lässt Marwedel, wie ihm mannigfache Uebergangsbilder beweisen, vorwiegend aus grösseren und kleineren eosinophilen Markzellen mit rundem, hufeisen- oder korbförmigem Kerne hervorgehen. Ein Theil der Zellen ist nach ihm von aussen zugewandert, der andere verdankt dem Trauma direct sein Dasein. In der letzthin genannten Deutung stimmen unsere Anschauungen nach dem früher Gesagten überein. Bezüglich der Eiterbildung, vorwiegend aus eosinophilen Zellen, kann ich mich mit Marwedel nicht einverstanden erklären, Die Differenz ergiebt sich sehr einfach aus dem Umstande, dass Marwedel, wie schon oft erwähnt, die echten und pseudoeosinophilen Zellen nicht trennte. Das sich echte eosinophile Zellen in dem Abscesse vorfinden, ist des öfteren erwähnt, dass sie eine hervorragende Rolle bei dem Zustandekommen des Abscesses spielen, muss ich ablehnen.

Die Bildung einer Infiltrationszone, bei welcher vom 3. und 4. Tage eine starke Zunahme der Zellen (Marwedel benennt sie Lymphocyten, wir sprachen von kleinen Markzellen), wird von uns beiden übereinstimmend angegeben. Ausser den Lymphocyten wirken nach Marwedel noch eosinophile Zellen an dem Aufbau der Infiltrationszone mit, wobei allerdings die eosinophile Körnelung verloren geht. Wir constatirten ebenfalls eosinophile Zellen in den An-

Digitized by Google

sammlungen kleiner Markzellen, doch in geringer Anzahl, ausserdem deutete das Aussehen der mehr central gelegenen darauf hin, dass sie nicht intact waren.

Die Frage, ob die rundkernigen Lymphocyten (kleine Markzellen) bloss durch Emigration in so dichter Zahl sich ansammeln, oder ob vielleicht noch eine Vermehrung derselben durch Theilung an Ort und Stelle stattfindet, lässt Marwedel offen. Einzelne Bilder, welche an Sprossung erinnerten, konnten nach ihm dafür sprechen, dass progressive Vorgänge ebenfalls stattfinden können. Wir konnten deutlich Mitosen der kleinen Markzellen constatiren und stehen daher nicht an, für eine Vermehrung an Ort und Stelle einzutreten, ähnlich wie bei Entzündungsvorgängen in Lymphdrüsen; dass ein Theil aus dem umliegenden Mark einwandert, ist früher zugegeben. Die Differenzen betreff der Vermehrung der kleinen Markzellen (Lymphocyten M.) erkläre ich mir aus der Verschiedenheit der Fixirungsmittel.

Zu ganz verschiedener Anschauung gelangen wir aber über die weitere Entwickelung des Abscesses und über die Art der Entstehung der Abscessmembran.

Die Genese der letzteren (nach 17 Tagen) denkt sich Marwedel[1]) so, dass sich die grossen eosinophilen Markzellen in Reihen ordnen; sie werden cubisch beziehungsweise cylindrisch, flachen sich ab, nehmen allmählich immer schmälere und gestreckte Form des Protoplasmas und Kernes an, bis sie schliesslich an der Innenseite des Abscesses eine Lage von ausgesprochen spindelförmigen Zellen bilden. Allerdings nimmt die Zahl der Granula mit der fortschreitenden Umwandlung der Markzellen schrittweise ab, so dass man schliesslich neben granulahaltigen auf granulafreie Spindelzellen trifft. Wie weit bei dem Aufbau dieser Lagen ausserdem noch Gefässe, resp. Gefässwandzellen betheiligt sind, lässt Marwedel bis auf weiteres offen.

Kurz gefasst nimmt, wie schon eingangs erwähnt, Marwedel an, dass eosinophile Zellen in Spindelzellen übergehen können und so hauptsächlich zur Bildung der Abscessmembran beitragen. Ich habe des öfteren angeführt, dass es mir nicht gelang, diesen Uebergang nachzuweisen, dass dagegen die Spindelzellen sich stets von den umliegenden bindegewebigen Elementen ableiten liessen. (Form der Kerne, Fadengerüst, Structur des Protoplasmas). Das Vordringen der Spindelformen gegen den Eiterherd, die Entwickelung phagocytärer Eigenschaften der Spindelzellen führt Marwedel überhaupt nicht an; ich konnte wenigstens weder in den Befundprotokollen,

1) Marwedel, l. c. S. 36.

Digitized by Google

noch in der Zusammenfassung eine Andeutung finden, dass er diese Bilder gesehen hat.

Die Hauptdifferenz zwischen Marwedel's Auffassung von der Genese der Abscessmembran und der unserigen besteht also darin, dass ersterer aus eosinophilen Zellen Bindegewebszellen werden lässt, während wir dieselben ausschliesslich als Abkömmlinge von präexistirenden Bindegewebszellen betrachten. Die Beweise für die thatsächliche Richtigkeit unserer Annahme dürften sich aus den geschilderten Befunden zur Genüge ergeben.

Bezüglich der Entzündung und Eiterung in anderen Theilen verweise ich auf die bekannten Arbeiten von Marchand, Baumgarten, Metschnikoff, Klemensiewicz, Bardenheuer, Leber und anderer. Anführen möchte ich nur, dass E. A. Hohnfeldt[1]), v. Büngner[2]) u. s. w. bei der durch Staphylokokken hervorgerufenen Eiterung in den Weichtheilen und in der Bauchhöhle stets eine sehr reichliche Anhäufung der Leukocyten in den Gefässen, Auswanderung u. s. w. beobachteten, wie bei allen durch andere Ursachen hervorgerufenen acuten Entzündungen.

Bezüglich der Abscesse komme ich zu folgenden Schlüssen:

1. Die Zellen an der Impfstelle degeneriren infolge des Eingriffes und der Wirkung der Staphylokokken.

2. Für die Erklärung der Zellenmasse in dem Herde muss man eine Einwanderung von umliegenden Markzellen annehmen.

3. Eine Auswanderung von Leukocyten aus den Gefässen ist nicht sicher nachweisbar.

4. An der Bildung der Abscessmembran betheiligen sich
   a) kleine und grössere Markzellen (reichlichst),
   b) eosinophile Zellen (in mässiger Menge),
   c) grosse Markzellen (spärlich),
   d) jugendliche Abkömmlinge des Bindegewebes (von der Gefässwand und dem Stützgewebe).

5. In dem sub 4 genannten Zellmantel können Riesenzellen eingeschlossen sein.

---

1) Hohnfeldt, Ueber die Histogenese der durch Staphylococcusinvasion hervorgerufenen Bindegewebsabscesse. Ziegler's Beiträge zur pathologischen Anatomie. Bd. III. 1888.

2) v. Büngner, Ueber die Einheilung von Fremdkörpern unter Einwirkung chemischer und mikroparasitärer Schädlichkeiten. Ziegler's Beiträge zur pathologischen Anatomie. Bd. XIX. 1896.

Digitized by Google

6. Die Granulationszellen besitzen phagocytäre Eigenschaften.

7. Eine Umwandlung von eosinophilen Zellen in Bindegewebszellen findet nicht statt.

8. Histologisch ist die Eiterung im Knochenmark in einigen Punkten von derjenigen im Unterhautzellgewebe verschieden.

Das Verhalten der eingebrachten Staphylokokken.

Bei der Schilderung der Entstehung des Markabscesses wurden die Kokken mehrfach erwähnt, doch ausser ihrer Menge (Lagerung in Haufen) nichts weiter angeführt, um die Beschreibung nicht zu sehr zu compliciren. Es ist wohl einleuchtend, dass sich keine vollständige Gleichheit der Befunde ergeben kann, da nicht alle Versuche an einem Tage mit derselben Cultur angestellt wurden. Es kamen, wie der Erfolg zeigte, Culturen verschiedener Virulenz zur Verimpfung. Abgesehen von der letzteren, welche wohl den Hauptfactor für die Intensität und die Ausbreitung der Eiterung abgiebt, spielt neben anderen Umständen (Alter, Resistenz) die Menge der eingebrachten Kokken entschieden eine Rolle. Eine genaue Dosirung der einzubringenden Menge ist nicht möglich, und selbst diese könnte durch die beim Einstechen manchmal auftretende Blutung wieder illusorisch gemacht werden. Mit dem eben Gesagten soll aber durchaus nicht behauptet werden, dass der Wechsel der Bilder überhaupt keine Schlussfolgerung zulasse.

8 Stunden nach der Verletzung finden sich reichliche Kokkenmassen in dem Impftische. Vielfach bilden sie so dichte Haufen, dass sie die Zellen, wenn solche überhaupt an diesen Stellen vorhanden sind, vollkommen verdecken.

Anderenorts finden sich freiliegende Kokken in kleineren und grösseren Häufchen, ferner viele in Zellen eingeschlossene Kokken. Wir constatiren Zellen, welche nur wenige Exemplare bergen, bei welchen Kern, Protoplasma und Kokken gut von einander unterscheidbar sind, dann auch solche, welche derart mit Staphylokokken beladen sind, dass weder von dem Kerne, noch von dem Protoplasma etwas zu entdecken ist; hier weist nur die Anordnung der Bakterien darauf hin, dass sie in Zellen eingeschlossen sein müssen. Hiermit sind die Extreme angeführt, und es ist wohl kaum nöthig, es besonders hervorzuheben, dass sich die verschiedensten Uebergangsbilder und Zwischenstufen vorfinden. Auf die weitgehende Degeneration der Zellen und Kerne ist bereits in dem vorhergehen-

Digitized by Google

den Abschnitte hingewiesen worden; ich führte sie auf die Verletzung als solche, auf die bedingten Ernährungsstörungen und hauptsächlich auf die Wirkung der eingebrachten Kokken mit ihren Toxinen zurück. In den centralen Theilen der Verletzungsstelle kann man wegen des vorgeschrittenen Zerfalles schwer oder gar nicht die Art der einschliessenden Zelle bestimmen. Am Rande und etwas über denselben hinaus, wohin die Kokken in geringerer Zahl vorgedrungen sind, sieht man dieselben manchmal in eosinophilen Zellen eingeschlossen. In letzterem Falle stechen die blau tingirten Bakterien scharf von den leuchtend rothen Granulis ab. Daneben existiren aber auch Zellen mit acidophiler Körnelung, welche frei von Kokken sind. Sonst finden sich noch in Markzellen eingeschlossene Bakterien, während ich in den Riesenzellen vergeblich nach ihnen suchte.[1]) Nicht unerwähnt möge bleiben, dass sich ausserhalb der Verletzungsstelle, allerdings auf nicht besonders weite Entfernung neben intracellulär gelegenen Kokken auch einige frei im Gewebe sich vorfinden. Die Zahl der letzteren ist nicht besonders reichlich, die einzelnen Häufchen sind ziemlich klein.

Nach 18 und 24 Stunden ist im Inneren des Herdes keine bemerkbare Veränderung vor sich gegangen. Ausserhalb des Impfstiches scheinen mir die Kokken um diese Zeit etwas weiter verbreitet zu sein, als nach Ablauf von 8 Stunden. Sie nehmen aber immerhin rasch an Menge ab. Im grossen und ganzen kann man sagen, dass die Staphylokokken nur wenig über die Zone hinausreichen, welche die Degeneration einnimmt. Einige der von den Zellen aufgenommenen Kokken haben anscheinend etwas an Grösse eingebüsst, aber nur dann, wenn wenige Exemplare eingeschlossen sind. Die eben erwähnten Grössendifferenzen der von Zellen aufgenommenen Kokken werden am 3. Tage deutlicher, während in der Intensität der Tinktion kaum Unterschiede festzustellen sind. Der Verschiedenheit in der Grösse möchte ich keine besondere Bedeutung zumessen, sie kann durch Altersunterschiede bedingt sein; eher dürfte die schwächere Färbung auf eine Schädigung der Kokken hinweisen. Wenn nur wenige Kokken in einer Zelle eingeschlossen sind, können diese eine Schädigung erleiden, während umgekehrt bei einer reichlichen Ansammlung die Zelle zu Grunde geht.

Schon nach 4 Tagen fand ich (in dem vorliegenden Falle wenigstens) keine Staphylokokken mehr ausserhalb der Verletzungsstelle. Mit Sicherheit konnte ich nach 7 Tagen (in Präparaten

1) Ein blaues, der Grösse nach einem Coccus entsprechendes Korn getraue ich mir nicht in positivem Sinne zu deuten.

Digitized by Google

von mehreren Thieren) ihre Anwesenheit ausserhalb der Infiltrationszone ausschliessen. Einzelne Kokken liegen nahe am Rande des Herdes, sie bilden stets nur ganz kleine Ansammlungen (3—7 Exemplare), und liegen ausser in verschiedengradig degenerirten Markzellen, auch in Granulationszellen. Im Vergleiche zu den central gelegenen Staphylokokken haben sie entschieden sowohl an Grösse, wie auch an Tinktionsfähigkeit eingebüsst. Aus dem ganzen Befunde glaube ich schliessen zu dürfen, dass es sich um Kokken handelt, welche im Absterben begriffen sind.

Das Facit für die 1. Woche ist demnach:

Die eingebrachten Kokken vermehren sich in dem Impfstiche und entfalten daselbst ihre deletären Eigenschaften. Sie werden rasch von Mark- und von einzelnen eosinophilen Zellen aufgenommen, die aber infolge der Kokkenmenge dem Untergange geweiht sind.[1]) Central behaupten die Kokken das Feld. Ausserhalb des Abscesses sieht man zuerst freie und eingeschlossene Kokken, die bald vom Schauplatze verschwinden, so dass sie nach 7 Tagen in der Umgebung nicht mehr nachweisbar sind. Ausser den Mark- und eosinophilen Zellen betheiligen sich auch die Granulationszellen an der Phagocytose.

Im weiteren Verlaufe erfährt das Bild wenig Aenderung. Wenn die Eiterung im Knochenmarke weiter fortschreitet, der Abscess sich vergrössert, so fehlen doch ausserhalb der Abscessmembran die Kokken. In dem Herde liegen die letzteren nach 10, 12 und 16 Tagen entweder frei, von einer mehr oder weniger breiten nekrotischen Zone umgeben, oder man findet sie in kleineren, respective grösseren Haufen zwischen den degenerirten Zellen, seltener innerhalb der Zellen.

Nach 3 und 4 Wochen sind noch kleinere und grössere dichte Anhäufungen von Kokken in dem Herde nachzuweisen, welche von einem nekrotischen Hofe umgeben sind. Kleinere Mengen finden sich peripher von den nekrotischen Stellen zwischen und in degenerirten Zellen. Bei den letzteren handelt es sich offenbar um secundär eingedrungene Zellen, welche Kokken zu ihrem eigenen Schaden aufgenommen haben.

Kurz zusammengefasst findet eine Vermehrung der eingeimpften Kokken statt; infolgedessen eine länger dauernde Schädigung des inficirten Gewebes; die Eiterung bleibt

1) Im Gegensatze zu den Zellen ausserhalb des Herdes, welche über die Kokken Sieger bleiben.

Digitized by Google

nicht wie bei chemischen Noxen local (natürlich mit gewissen Einschränkungen, cf. Bardenheuer l. c.), sondern zeigt Tendenz zur weiteren Ausbreitung. Als Reaction von seiten des inficirten Gewebes sehen wir Degeneration, Phagocytose und regenerative Vorgänge, welch letztere schon eingehender erörtert wurden.

In den ersten Tagen bemerkten wir eine Verbreitung der Kokken eine Strecke weit über den Impfbezirk hinaus, dann aber bildet die Abscessmembran anscheinend eine unüberwindliche Schranke. Ich stimme hier mit Marwedel (l. c.) überein, welcher angiebt, dass die Kokken sich nachträglich in das umgebende Mark, über den Zellgürtel hinaus nicht ausbreiten. Zu einer ähnlichen Anschauung gelangte Ribbert[1]), welcher keine Kokken ausserhalb der Infiltrationszone fand. Hohnfeldt (l. c.) und Lewin[2]) fanden Kokken in weiterer Entfernung, ebenso schreibt v. Büngner[3]), dass er kokkenhaltige Rundzellen in dem Nachbargewebe beobachten konnte.

Hess[4]) fand bei Corneaimpfungen mit Staphylokokken die frei im Gewebe liegenden Kokken nur in einer ganz schmalen, dem Geschwürsrand dicht anliegenden Zone, in Leukocyten gelegene Kokken dagegen auch in entfernteren Gewebspartien.

Als Antwort auf die Staphylokokkeninfection bekommen wir demnach, abgesehen von dem Abscesse, welchen wir schon genauer schilderten, noch Erscheinungen der Phagocystose. An der letzteren betheiligen sich nach unseren Bildern eosinophile Zellen, Mark und Bildungszellen. Viele der Phagocyten verfallen dabei dem Untergange.

Nach Marwedel (l. c.) sind es vorwiegend, wenn auch nicht ausschliesslich, die eosinophilen Zellen des Markes, welche die Stelle der Phagocytose bei der Invasion der Kokken in's Mark übernehmen, und zwar wesentlich die grossen Formen, daneben auch die polymorphkernigen eosinophilen Leukocyten.

---

1) Ribbert, Ueber den Verlauf der durch Staphylococcus aureus in der Haut von Kaninchen hervorgerufenen Entzündung. Deutsche med. Wochenschrift. 1889. Nr. 6.

2) Lewin, Zur Histologie der acuten bakteriellen Entzündung. Arbeiten aus dem Gebiete der pathologischen Anatomie und Bakteriologie. Bd. I. 1891/92, herausgegeben von Baumgarten.

3) v. Büngner, Ueber die Einheilung von Fremdkörpern unter der Einwirkung chemischer und mikroparasitärer Schädlichkeiten. Verhandlungen der Deutschen Gesellschaft für Chirurgie. 24. Congress 1895.

4) Hess, Weitere Untersuchungen zur Phagocytenlehre. Virchow's Archiv. Bd. CX. 1887.

Digitized by Google

E. H. Hankin[1]) glaubt, dass die Ehrlich'schen eosinophilen Zellen als Quelle des Bakterien zerstörenden Vermögens des Blutserums zu betrachten seien. Bei der Absonderung der „Alexine" findet eine Abnahme der Körnchen statt.

Metschnikoff[2]) hält die kleinen einkernigen Zellen (Lymphocyten) und die eosinophilen Zellen nicht für phagocytisch, die grossen mononucleären und die polynucleären dagegen in hohem Grade.

Mesnil[3]), ferner Kanthack und Hardy[4]) schreiben den eosinophilen Zellen phagocytäre Eigenschaften zu. Die beiden letztgenannten Autoren sahen bei ihren Milzbrandimpfungen in die Bauchhöhle von Meerschweinchen „Absonderung" von Granulis und finden in dieser eine wichtige Funktion der eosinophilen Zellen bei bakterieller Infection.

Abgesehen von der Phagocytose beobachteten wir, dass die Abscessmembran einen guten Abschluss für die Kokken gegenüber der Umgebung bildet.

Die Umgebung des Abscesses.

Schon eingangs der Schilderung des Herdes wurde erwähnt, dass sich die Degeneration nach 8 Stunden nicht auf die Verletzungsstelle beschränkt, sondern dass sich in der näheren Umgebung des Impfstiches ebenfalls alterirte Zellen vorfinden, allerdings in verschwindender Anzahl im Vergleiche zu den centralen Theilen des Herdes. Die degenerirten Zellen liegen zwischen wohl erhaltenen Formen, in welchen an Mitosen kein Mangel ist.

Eine Vermehrung der eosinophilen Zellen vermochte ich nicht festzustellen.

Nach den Arbeiten von Janowski[5]), Neusser[6]) und Bettmann[7]), welche ergaben, dass die grösste Anzahl eosinophiler Zellen im allgemeinen sich gleich nach der grössten Reizung ansammelt, konnte man an eine Vermehrung denken.

Nach 18 Stunden ist an den alterirten Zellen die Degeneration

---

1) Hankin, Ueber den Ursprung und Vorkommen von Alexinen im Organismus. Centralblatt für Bakteriologie. Bd. XII. 1892. Nr. 22.

2) Citirt bei v. Büngner, l. c.

3) Mesnil, Annales de l'institut. Pasteur 1895.

4) Kanthack und Hardy, The morphology and distribution of the wandering cells of mammalia. Journal of physiology. Bd. XVII. 1894/95.

5) Janowski, Beitrag zur Kenntniss der Granulationen der weissen Blutkörperchen. Centralblatt für pathologische Anatomie. Bd. III. 1892.

6) Neusser, Wiener klin. Wochenschr. 1892. Nr. 3 u. 4.

7) Bettmann, Münchener med. Wochenschr. 1898. Nr. 39.

Digitized by Google

ausgesprochener, ebenso wenn der erste Tag nach der Infection verstrichen ist; um die letztgenannte Zeit ist die Zahl der dem Untergange verfallenden Zellen ausserdem noch grösser geworden. Erst in einiger Entfernung begegnet man gut erhaltene Zellen, eventuell auch Kerntheilungsfiguren.

Am 2. Tage bieten die Markzellen der Umgebung dasselbe Bild.[1]) Als Nebenbefund ist Pigment anzuführen, welches vorwiegend in spindelförmigen Zellen eingeschlossen ist, ausserdem noch in Markzellen mit rundlichem, gebogenem oder gelapptem Kerne. In den echten eosinophilen Zellen vermisste ich stets Pigment. Das letztere ist feinkörnig, seltener finden wir Schollen; dem Aussehen nach kann es sich nur um Blutpigment handeln.

3 Tage nach der Verletzung liegen in dem einen Falle mehr, in dem anderen weniger eosinophile Zellen in der Nähe der Impfstelle. Die Schwankungen bewegen sich aber in der Breite, wie wir sie in dem intacten Marke verschiedener Thiere vorfinden können. In einer Beobachtung (3. Tag) sehen wir stark gelappte Formen; der Protoplasmasaum, welcher den Kern umgiebt, ist äusserst blass; infolge des letztgenannten Umstandes treten die Chromatinfäden, welche die einzelnen Kerntheile verbinden, scharf hervor. In dem weiter entfernten Marke sind diese multiformkernigen Zellen etwas seltener. An den Gefässen war keine Auswanderung von Leukocyten nachweisbar.

Auch am 4. Tage ist eine Vermehrung der eosinophilen Zellen nicht zu constatiren. Ausser ihnen sieht man ziemlich selten gelappte Formen; mitotische Theilung der Markzellen ist öfter zu constatiren; daneben findet man in geringer Zahl Kerne mit beginnender Zerschnürung.

Bis zum Ablaufe der ersten Woche nach der Verletzung findet man ausser der starken Abnahme der Zerfallsformen keine nennenswerthen Veränderungen. Um diese Zeit bemerkt man ausserhalb des Abscesses reichliche Mitosen in den verschiedenen Markzellen, daneben Zellen mit gebogenen, zwerchsackförmigen, hufeisenförmigen und gelappten Kernen. In den Riesenzellen sind die Mitosen sehr spärlich vertreten und nur in einiger Entfernung von dem Eiterherde aufzufinden.

Vom 10. Tage an vollzieht sich eine auffallende Aenderung in der Umgebung des Abscesses, namentlich in den centralen Theilen, weniger an den corticalen Rändern. Man findet namentlich, wenn es sich um mehrere Abscesse handelt, zwischen denselben binde-

1) Die Wucherung der Bindegewebszellen wurde bei der Genese der Abscessmembran erörtert.

Digitized by Google

gewebiges Mark. Für diese Erscheinung kann man das Weiterschreiten der Eiterung allein kaum verantwortlich machen; eine geringgradig ausgedehnte Stelle bindegewebigen Markes sehen wir schon 5 Tage nach der Infection (zwischen Abscess und Corticalis). Ausserdem sah ich in 3 Fällen, in welchen es überhaupt nicht zur Eiterung kam, ebenfalls bindegewebiges Mark. Bei der Regeneration nach einfacher Verletzung schliesslich ist ebenfalls bindegewebiges Mark festgestellt worden.

Bajardi (l. c.) und Haasler (l. c.) erwähnen bei der Regeneration ebenfalls das bindegewebige, resp. gelatinöse Mark. Auch Marwedel (l. c.) fand dasselbe in Begleitung von Abscessen und ohne dieselben. Er hält Eiterung und Gallertmark für unabhängig von einander und macht locale Ernährungsstörungen für die Veränderungen im Marke verantwortlich. Immer nimmt der Process von der Peripherie des Markquerschnittes seinen Ausgang, in den Schichten, in denen sich bekanntlich die Verzweigungen der Arteria nutritia nach ihrem Durchtritt durch den Knochen zunächst auszubreiten pflegen. Wo sich aber ausnahmsweise früh auch in centraleren Theilen des Querschnittes Gallertmark fand, da bildeten wiederum Gefässe anscheinend den Mittelpunkt des Processes.

Das bindegewebige Mark kommt nach Marwedel dadurch zu stande, dass

1. Markzellen zu Grunde gehen.
2. Ein Theil der Markzellen in die Blutbahn übertritt (ohne Nachschub neuer Zellen aus der Umgebung).
3. Grosse eosinophile Markzellen in Spindelzellen umgewandelt werden. „Sicher ist, dass nicht alle spindelförmigen Elemente des Markes ihre Entstehung von Gefässwandzellen ableiten.“ [1])

Das mikroskopische Bild, welches das bindegewebige Mark bildet, ist vom 10. bis zum 20. Tage ungefähr das gleiche. Im folgenden möge der Befund vom 16. Tage erwähnt sein.

In dem Uebersichtsbilde bekommen wir erst den abgegrenzten Abscess (wenigstens in dem vorliegenden Präparate), sodann folgt bindegewebiges Mark mit einzelnen offenbar etwas aufgelockerten

1) Die Arbeiten von Neumann, Archiv der Heilkunde. 1869; Denys, La Cellule. T. IV; Bizzozero und Torre, Moleschott's Untersuchungen. Bd. VII; Ponfick, Virchow's Archiv. Bd. LVI; Grohé, Berliner klinische Wochenschr. 1884; Blechmann, Archiv f. Heilkunde. Bd. XIX; Litten und Orth, Berliner klin. Wochenschr. 1878; Geelmuyden, Virchow's Archiv. Bd. CV; Bizzozero, Archiv f. mikroskopische Anatomie. Bd. XXXIII stehen unserem Thema ferner, und es möge deshalb genügen, auf dieselben hinzuweisen.

Digitized by Google

Stellen, und schliesslich stossen wir auf ein sehr zellreiches, rothes Knochenmark. Die Grenzlinie zwischen den letzteren ist etwas buchtig.

In dem angrenzenden rothen Marke findet man bei schwacher Vergrösserung eine reichliche Ansammlung von Riesenzellen; diese sind in der zellarmen Partie etwas spärlich vertreten. In der letzteren treten die Capillaren scharf hervor; sie besitzen einen ziemlich geraden, langgestreckten Verlauf. Markzellen sind in dem bindegewebigen Gebiete vorwiegend reihen- und haufenweise eingestreut.

Bei starker Vergrösserung erkennt man zahlreiche Bindegewebszellen von Spindel, seltener Sternform, welche sofort an Kern und Protoplasmasaum zu identificiren sind. Die Ausläufer der Bindegewebszellen verästeln sich, anastomosiren unter einander; die Fortsätze bilden auf diese Weise ein mehr oder weniger feinmaschiges Netz. In diesem finden wir ziemlich spärliche, kernhaltige, rothe Blutkörperchen, kleine, einkernige Markzellen, grössere Formen, zum Theil in Mitose, zum Theil mit gebogenen und gelappten Kernen, endlich auch eosinophile Zellen und Riesenzellen. Die letzteren sind zum Theil gut erhalten, zum Theil aber in Degeneration. Die Markzellen liegen, wie schon erwähnt, öfters in Streifen oder haufenform beisammen, zwischen ihnen sah ich manchmal mehrere eosinophile Zellen. Auch hier ist nie der Uebergang einer eosinophilen Zelle oder Markzelle in eine Spindelzelle zu constatiren. Die grösseren Gefässstämmchen sind von einem breiten Saum von Bindegewebszellen umgeben (wie bei der Regeneration nach einfacher Verletzung); längs der Capillaren bemerkt man eine oder 2 Reihen von gelappten Formen mit dazwischenliegenden echten eosinophilen Zellen. Die Capillarendothelien bergen selten Mitosen, so dass ich nicht glauben möchte, dass eine besonders nennenswerthe Neubildung von Haargefässen stattfindet, das starke Hervortreten derselben dürfte vielmehr durch die relative Zellarmuth des bindegewebigen Markes bedingt sein. In den Partien, welche lockerer gefügt erscheinen, findet man die Sternzellen reichlicher vor, die Markzellen dagegen in sehr geringer Anzahl.

Der Uebergang von dem bindegewebigen in das rothe Mark ist ziemlich scharf gezeichnet (die Linie selbst, wie schon erwähnt, ist buchtig). Zuerst fallen uns die zahlreichen multiformkernigen Zellen, sodann die Megacaryocyten auf. Unter den letztgenannten treffen wir neben wenigen degenerirten Formen solche mit Abschnürung der Kerne, ferner jugendliche Riesenzellen, Zellen mit Riesenkernen und grosse Markzellen in mitotischer Theilung.

Digitized by Google

Geht man in dem rothem Marke weiter, so nehmen die Riesenzellen rasch, die multiformkernigen Zellen langsamer ab.

Ein Theil der Markzellen geht wohl zu Grunde bei der Bildung des bindegewebigen Markes. Eine hervorragende Anzahl kann dies aber nicht sein, sonst müsste man doch zu irgend einer Zeit reichlicher degenerirte Formen vorfinden; dass eine gewisse Menge in die Blutbahn übertreten kann und wird, ist ebenfalls nicht abzulehnen.

Wenn man berücksichtigt, dass normalerweise im Knochenmarke eine sehr grosse Masse von jungen Blutelementen producirt werden muss, welche in den Kreislauf übertreten, so kann man sich die Bildung des sehr zellarmen gelatinösen Markes nur dadurch erklären, dass nach einem durch bestimmte locale Ursachen gesteigerten Verbrauch an Markzellen ein Stillstand der Production eintritt. Im wesentlichen besteht doch das gelatinöse Mark aus dem bindegewebigen Stroma, welches nach Schwund der Markzellen zurückbleibt. Bei der Bildung grösserer Abscesse kann man sich dann sehr wohl vorstellen, dass durch die massenhafte Anhäufung und Zerstörung von Markzellen eine fast vollständige Erschöpfung des übrigen Markes an Markzellen eintritt, die nur sehr allmählich ersetzt wird.

Etwas Aehnliches kann wohl auch bei der gewöhnlichen Regeneration vorkommen, wenn es auch hier nicht zu so ausgedehntem Zerfall und zu so reichlicher Anhäufung der Zerfallsproducte in den geschädigten Stellen kommt.

Wenn ein grosser centraler Markabscess vorliegt, so wird das ganze oder nahezu das ganze übrige umgebende Mark in gelatinöses Mark umgewandelt; bei etwas geringerer Ausdehnung kann auf den Abscess eine mehrere Millimeter lange gelatinöse Zone folgen, und dann erst rothes Mark zum Vorschein kommen.

Bei der Regeneration nach einfacher Stichverletzung ist das bindegewebig gelatinöse Mark in geringerer Ausdehnung nachweisbar, entsprechend der geringeren Schädigung. Wenn Haasler dasselbe auf grössere Strecken hin constatiren konnte, so ist die Erklärung darin gegeben, dass er eine ausgedehntere Zerstörung des Knochenmarkes vornahm. In unserer Versuchsreihe waren die ersten Anfänge bei Lupenvergrösserung am 3. und 4. Tage zu constatiren, sehr schön ausgebildet zeigte sich das bindegewebig gelatinöse Mark am 6.—8. Tage, während nach 10 Tagen die neugebildeten Fettzellen das Bild etwas änderten.

Bei der relativen Zellarmuth, welche wir am 16. Tage vorfinden, bleibt es nun nicht, es findet entschieden eine Einwanderung und ausserdem eine Vermehrung der Zellen an Ort und Stelle statt.

Digitized by Google

Nebenbei kommt es zur Bildung von schmäleren und breiteren Bindegewebszügen, welche die Markzellenhaufen umschliessen. Offenbar kann auch Fettmarkbildung auftreten (wie bei der Regeneration nach einfacher Verletzung), was Präparate von 32tägiger Versuchsdauer zeigen. Zwischen den Fettzellen finden wir kleinere und grössere Haufen von gewöhnlichen Markzellen; von den letzteren führt eine grosse Menge Mitosen. Ausser den eben erwähnten Formen liegen noch kernhaltige rothe Blutkörperchen, multiformkernige, echte eosinophile und Riesenzellen vor. Marwedel giebt an, dass die Lymphocyten an progressiven Processen im Knochenmark keinen irgendwie hervorragenden Antheil nehmen; nach dem oben mitgetheilten Befunde von reichlichen Mitosen in den kleinen Markzellen muss man ihnen eine gewisse Rolle zuertheilen. Wichtiger sind die Riesenzellen, welche sich bei dem Schwunde der Markzellen offenbar am längsten erhalten, wenn auch ein Theil derselben zu Grunde geht. Von diesen geht hauptsächlich (wenn auch nicht ausschliesslich) die Regeneration aus. Die Gründe, welche zu dieser Anschauung berechtigen, sind folgende:

Die Riesenzellen sind ganz ähnlich in dem zellarmen gelatinösen Marke vertheilt, wie die kleinen Häufchen von grossen und kleinen Markzellen und kernhaltigen rothen Zellen. Man findet viele Riesenzellen in der Nähe des Abscesses, deren Protoplasma einen eigenthümlichen Zustand der Auflösung und Lockerung zeigt, während der Kern noch gut erhalten, vielfach gelappt oder zusammengezogen, sehr dunkel ist und manchmal, wie es scheint, multipolare Mitosen bildet.

Fig. 9, Taf. II, deute ich als Zerfall einer Riesenzelle in mehrere Theile. Ausser dieser Art der Theilung kann aber auch ein Zerfall in mehrere Markzellen direct vorkommen. Das Protoplasma der Markzellen ist an solchen Stellen oft sehr unregelmässig begrenzt, anscheinend noch nicht vollständig. Aus Markzellen können durch fortgesetzte Mitose kleine Markzellen und kernhaltige rothe Zellen werden, andererseits bilden sich aus kleinen Markzellen auch wieder grosse Markzellen (Stoffaufnahme, granulirtes grösseres Protoplasma), daraus können wieder Riesenzellen werden.

Herrn Geheimrath Marchand, unter dessen Leitung und wesentlicher Beihülfe diese Untersuchungen ausgeführt wurden, sage ich auch an dieser Stelle aufrichtigen Dank.

Digitized by Google

Erklärung der Abbildungen
auf Tafel I—IV.

Fig. 1. $^{120}/_{1}$. 4. Tag.

Man sieht bei *s* die Wucherung der Bindegewebszellen, welche in die Tiefe geht und mit s^1 (von dem Gefäss *g* ausgehend) in Verbindung tritt.

f = Fettzelle.

r z = Riesenzelle.

Fig. 2. $^{200}/_{1}$. 4. Tag.

Wucherung der Bindegewebszellen; Ausgang ist die Wandung des Gefässes *g*.

s = Bindegewebszellen.

Fig. 3. $^{120}/_{1}$. 12. Tag.

s = Bindegewebszellen, welche einige Knochensplitter *k* umschliessen; um die letzteren herum ist es zur Bildung von Resorptionsriesenzellen *R z* gekommen. An die bindegewebige Zone schliesst sich Fettmark *F M* und daran normales Mark *M* an.

r z = Riesenzelle des Knochenmarkes.

Fig. 4. $^{800}/_{1}$. *a*—*m*.

Neubildungen von Fettzellen in dem jugendlichen Bindegewebe an der Verletzungsstelle (vom 10., 12. und 16. Tage).

Fig. 5. $^{120}/_{1}$. 16. Tag.

K = Knochensplitter.

F M = Fettmark, welches nach oben hin in normales Mark übergeht *M*.

r z = Riesenzelle aus Markzellen entstanden.

m = eingewanderte Markzellen.

Fig. 6.

Aus der Nachbarschaft des Abscesses. Apochr. 2. Oc. 4. Zeichenapparat. Zwei grosse Riesenzellen (*r z*), die eine mit stark gelapptem Kern, der von dem concentrisch streifigen Protoplasma durch einen etwas helleren Raum abgegrenzt ist; die andere ($r z^1$) mit heller gefärbtem Kern, der sich in kleinere Fragmente auflöst.

m m = grosse Markzellen mit etwas dunklerem, körnigem Protoplasma.

k m = kleine Markzellen mit dunklerem Kern, hellem Protoplasma.

k r = kernhaltige, rothe Blutzellen (Protoplasma wenig gefärbt), Kern sehr dunkel.

r = rothe Blutkörperchen.

f = Fettzellen; *r c* bindegewebiges Reticulum.

m^1 Eine grössere Gruppe von Markzellen mit gebogenen, hufeisen- und schleifenförmigen Kernen (Uebergänge zu polynucleären Leukocyten).

Im mittleren Theil der Figur nach rechts (eine Gruppe von Markzellen in mitotischer Theilung).

Fig. 7.

Eine noch weniger zellenreiche Stelle des Markes *m* (am unteren Rande), einige grosse, zum Theil unregelmässig gestaltete Markzellen.

mi = Mitosen von Markzellen verschiedener Grösse. Die kleineren in der Mitte augenscheinlich Uebergangsformen zu kernhaltigen rothen Zellen (*k r*).

km = kleine Markzellen; an mehreren Stellen polynucleäre Leukocyten.

Digitized by Google

Fig. 8.

Ein Häufchen grosser Markzellen (*m*) und zwei grössere Häufchen kernhaltiger rother Blutkörperchen in der Umgebung eines Gefässes (*g*); an einer Stelle scheinen die ersteren in das Lumen einzudringen.

e = Endothelkern.

Fig. 9.

Eine Riesenzellengruppe aus der nächsten Nähe des Abscesses.

r z = drei gelappte Riesenkerne, welche in hellen Hohlräumen liegen, die nur von einigen Protoplasmafäden durchzogen sind; der relativ geringen Grösse nach sind diese 3 Theile bereits aus dem Zerfall einer grösseren Riesenzelle hervorgegangen. In der Nachbarschaft eine Anzahl grosser Markzellen mit ungleich grossen Kernen. Ausserdem noch einige andere Elemente (kleine Markzellen, Bindegewebskerne, *mi* unregelmässige Mitose).

Digitized by Google

XIX.

Die chirurgische Behandlung des Duodenalgeschwürs.

Von

Dr. Ernst Pagenstecher,

Oberarzt am Diakonissenhaus Paulinenstift zu Wiesbaden.

Wer sich mit dem Ulcus pepticum oder Rotundum duodeni beschäftigt, scheint einem gleich, der auf bereits viel bebautem und abgeerntetem Felde nach den Halmen sucht. Da das Duodenalgeschwür seinem gesammten klinischen Verhalten nach nur einen Ableger des runden Magengeschwürs darstellt, nimmt die Lehre von von letzterem das beste vorweg. Auch die Therapie, die interne wie chirurgische, wandelt auf den gleichen Wegen. Trotzdem bestehen aber mannigfache Abweichungen und Eigenthümlichkeiten des Duodenalgeschwürs gegenüber dem Magenulcus, welche es nothwendig machen, das erstere gesondert, wenn auch im Vergleich mit letzterem zu behandeln. Dazu kommt, dass die zusammenfassenden Darstellungen, welche wir über es besitzen, entweder älteren Datums sind oder in der ausländischen Litteratur und an weniger zugänglichen Punkten erschienen. Selbst die rein chirurgische Litteratur ist noch nicht gesammelt. Nachdem wir Chirurgen durch die Arbeiten vornehmlich der letzten Jahre einen festen Boden in der Behandlung des Magengeschwürs gefasst haben, fehlt bezüglich des Duodenalgeschwürs für den Chirurgen eine das Wissenswerthe und bisher erreichte umfassende Zusammenstellung.

Die nahen Beziehungen örtlicher Art des Duodenums zum Magen, Colon, Niere, Leber würden es zu den chirurgisch wichtigen Organen zählen lsssen, auch wenn wir von einer Duodenalchirurgie nicht zu sprechen brauchten. Das Pyloruscarcinom und die gutartigen Stenosen des Pförtners, die Erkrankungen der Gallenwege bringen den Chirurgen häufig zu Eingriffen am Duodenum oder zu solchen, bei welchen er es sorgfältig kennen muss. Von eigentlichen Erkrankungen seiner selbst sind neben dem Ulcus noch seine Stenosen durch vernarbendes Geschwür, Carcinom, eingeklemmte Fremd-

Digitized by Google

körper (Gallenstein u. s. w.) zu erwähnen. Dazu kommen seltene Fälle von Verletzungen. Wir werden gelegentlich von allen reden müssen.

Wenn ich oben das Duodenalgeschwür als einen Ableger des Magengeschwürs bezeichnete, so müssen beide nicht nur nach ihrem anatomischen Verhalten Aehnlichkeit unter einander besitzen, sondern auch die Ansichten und Theorien, welche über Aetiologie und Verlauf des Ulcus ventriculi aufgestellt sind, und die von grösstem Einfluss auch auf die terapeutischen Bestrebungen sind, müssen sich auch auf das Duodenalgeschwür verwenden lassen. Ja gerade die Möglichkeit, das letztere mit seinen Eigenthümlichkeiten diesen Theorien anzupassen, könnte als Prüfstein für ihre Richtigkeit gelten.

Die Entstehung beider Geschwüre wird auf die verdauende Einwirkung des Magensaftes zurückgeführt; es giebt zwar auch tuberculöse und luetische, aber abgesehen davon, dass auch bei ihnen das peptische Moment eine Rolle zu spielen scheint, kommen sie ihrer Seltenheit wegen wenig in Betracht.[1]) Der Regel nach liegt ein sog. peptisches Geschwür vor.

Dass diese Wirkung auch im Duodenum anzuschuldigen ist, dafür wird der Beweis zunächst im makroskopischen und pathologischen Verhalten, Sitz und Bau gesucht. Das äussere Aussehen und, soweit wir unterrichtet sind, auch der Bau, sind in der That bei beiden Geschwürsarten gleich.

Was die Häufigkeit anbetrifft, so besitzen wir darüber mehrere Statistiken.[2])

Perry und Shaw[3]) sammelten aus 17652 Sectionsprotokollen von Guy's Hospital aus den Jahren 1826 bis 1893 70 Fälle, in welchen offenes oder vernarbtes Duodenalgeschwür notirt war; = 0,4 Proc. aller Personen.

1) Luetische Magengeschwüre werden erwähnt, von solchen im Zwölffingerdarm ist mir nichts bekannt. Was die tuberculösen anbetrifft, so sind sie hier etwas häufiger als im Magen, was wohl mit der Häufigkeit der Darmtuberculose überhaupt zusammenhängt. Perry und Shaw fanden 25 mal Duodenalgeschwür bei Tuberculose. Davon waren vierzehn sicher tuberculöser Natur, meist bei allgemeiner geschwüriger Darmtuberculose. Sie sind als Ulceration einzelner Follikel entstanden, einzeln oder multipel. Zweimal entstand ein peptisches Ulcus aus solitärem, verkästem Follikel. Die hierher gehörigen Ulcera, welche perforirten, sassen alle im 1. Abschnitt des Duodenum.

2) Es ist nicht möglich, diese verschiedenen Statistiken zu einer definitiven zu vereinigen, da bei der Ungenauigkeit einzelner in Bezug auf Quellenangaben man nicht weiss, welche Fälle als gemeinsam abzuziehen sind. Es wäre auch eine müssige Aufgabe, weil die Resultate sich ziemlich ähneln.

3) Perry und Shaw, On diseases of the duodenum. Guy's hospital report. 1893. I.

Digitized by Google

Collin[1]) berechnet aus verschiedenen Statistiken (Grünfeldt, Willigk) 655 Autopsien, bei welcher Ulcera vorlagen, darunter 41 = 6,25 Proc., bei welchen Duodenalgeschwür allein oder mit Magengeschwür zusammen beobachtet wurde.

Auf die einzelnen Anschnitte des Zwölffingerdarm vertheilen sich die Geschwüre mit charakteristisch verschiedener Häufigkeit.

Nach Perry lagen von 149 Fällen

123 im 1. Abschnitt,
16 im 2. =
2 im 3. =

Summa: 149

Von den zwei im 3. Abschnitt war der eine tuberculöser Natur, beim anderen lag Bright'sche Erkrankung vor.

Oppenheimer[2]) zählt von 81 Fällen

69 des 1. Schenkels,
8 des 2. =
4 des 3. =

Nach Collin endlich entfielen von 257, die er sammelte,

242 auf den 1.,
14 auf den 2.,
6 auf den 3.[3])

Genauer bezeichnet lagen 162 2—4 cm vom Pylorus entfernt, 74 dicht an ihm, 4 reichten in ihn hinein, und 2 sassen quer „à cheval", also einerseits ins Duodenum, anderseits noch in den Magen hereinreichend.

Diese Zahlen erklärt man so, dass das Geschwür da am häufigsten ist, wo der Magensaft intensiv einwirkt, also abgesehen vom Magen im Duodenum, und hier wieder in seinem Anfangstheil, der ja auch anatomisch eine gewisse Selbständigkeit hat, in dem der Magensaft, eben durch den Pylorus einfliessend, noch unvermischt sei, und dass sie an Häufigkeit abnehmen, je mehr jener durch zufliessende Galle und Pankreassaft neutralisirt wird. Zugleich dient es als Hauptbeweis dafür, dass die corrosive Wirkung des Magensaftes Schuld an der Entstehung des Geschwürs hat.

Freilich, damit es dies thun kann, dazu gehören nach gegenwärtig herrschender Ansicht ein Zusammentreffen mehrerer Momente. Nach Ewaldt[4]) folgen die Ulcera entweder einer Ausschaltung circumscripter Gefässterritorien mit consecutiver Gewebsnekrose und

1) Collin, Étude sur l'ulcere simple du duodenum. Thèse de Paris. 1894.

2) Oppenheimer, Diss. Würzburg 1891.

3) Bei diesen 6 liegen zum Theil besondere Eigenthümlichkeiten vor. Fall 1 perforirte in die Aorta (Stich, Deutsches Arch. f. klin. Med. 1874. 1835). Bei 3 fand sich Pylephlebitis (Wassninge, Schmidt's Jahrb. CXCV. Bd.). Fall 4 wurde bei zehnjährigem Kind gefunden (Haman, Med. News. 1891. VI).

4) Ewaldt, Realencyklopädie, Artikel Magengeschwür.

Digitized by Google

Verschorfung oder directer traumatischer Läsion. Schon Virchow[1]) liess sie aus den sogen. hämorrhagischen Erosionen hervorgehen; Panum und Cohnheim suchten durch Embolirung der Magenarterien sie künstlich zu erzeugen. Merkel[2]) beschrieb Fälle, in welchen er anatomisch die Embolisirung bei bestehendem Atherom der Aorta nachwies. Anderseits verwandte man Fremdkörper zu Experimenten. Da aber alle experimentell so erzeugten Ulcera leicht wieder verheilen, blieb der chronische Verlauf, der springende Punkt, unerklärt. Dazu gehört noch nach Ewaldt (l. c.) ein krankhaftes Missverhältniss zwischen der Beschaffenheit des Magensaftes und der durch das alkalische Blut sonst bewirkten Ernährung circumscripter Schleimhautstellen. Entweder die letztere soll nachlassen — so erklärt man die Disposition der Chlorose zum Ulcus; Quincke erzeugte durch künstliche Anämie infolge von Venae sectio Ulcera —, oder die Acidität steigt. Koch und Ewaldt gossen 5 pro mille HCl in den Magen und fanden später Geschwüre. Nach Riegel's klinischen Untersuchungen sollte die Hyperacidität bei Ulcus Regel sein, und dadurch eine an sich heilbare Läsion einen schlimmen Charakter annehmen. Nach Talma[3]) endlich ist das primäre der Magenkrampf, derselb eruft abnorme Spannungen in den Wänden, dadurch locale Anämien und Gefässverschlüsse mit nachfolgender Erweiterung und Blutung, anderseits die Hyperacidität hervor. Aehnliche Anschauung vertritt experimentell Matthes. Doyen hat sich im allgemeinen dieser Theorie angeschlossen. Der Pyloruskrampf ist nach ihm der Feind. Die Geschwüre führt er aber auf traumatische Endursachen zurück. Der Magenverschluss, die abnorme Retention des Inhaltes, die Spannung der Wände macht die Hypersecretion und abnormen Gährungen. Ich kann nur cursorisch diese Anschauungen erwähnen; chirurgischerseits neigt man sich sehr zu der Anschauung Doyen's und Talma's vom Magen- oder, wie man sagt, Pyloruskrampf.

Im Duodenum werden seiner viel grösseren Enge wegen scharfe Fremdkörper gewiss und noch leichter als im Magen ebenso Traumen erzeugen können; anderseits ist nicht einzusehen, warum solche, die den Pylorus in einem gefährlichen Zustand verlassen, gerade im ersten Anhangstheil des Duodenum am meisten schaden sollten. So rasch werden sie doch nicht in ihm verändert. Abnorme Temperaturgrade, ebenfalls angeschuldigt, kommen hier nicht mehr

1) Virchow, Virch. Archiv. 1853. Bd. V. S. 363.

2) Merkel, Wiener med. Presse. 1866. VII.

3) Talma, Untersuchungen über Ulcus ventriculi s. Gastromalacie und Ileus. Zeitschr. f. klin. Med. Bd. XVII.

Digitized by Google

in Betracht. Warum die Pars pylorica und die kleine Curvatur besonders exponirt sind, sucht Doyen bekanntlich aus der Lage des Magens zu erklären; im Duodenum wären doch eher die Knickungsstellen gefährdet. Was die Hyperacidität betrifft, so ist sie selbst im Magen zwar häufig, aber nicht immer vorhanden.

Ueber das Verhalten des Magensaftes bei Duodenalgeschwür liegen nur ganz wenig Beobachtungen vor. Leube fand einmal 1 pro mille in einem durch die Section bestätigten Falle. Collin theilt drei von Robin analysirte Fälle mit, in welchen freie Salzsäure überhaupt fehlte. Aber selbst Hyperacidität angenommen, so kann im Magen die abnorme Secretion im tiefsten Theile, der Pars pylorica wohl stattfinden, bei der relativen Selbständigkeit des Fundus von der P. pyl. eine gleichmässige Vermischung des Saftes fehlen, und so die Prädilection der dem Pylorus benachbarten Partien sich erklären; für das Duodenum sehe ich aber nicht ein, warum der Magensaft nicht tiefer in dasselbe hinein seine Wirkung entfalten soll; von dem Brunner'schen Drüsensaft wissen wir wenig. Die neutralisirenden, reichlichen Secrete der Leber und des Pankreas treten aber erst im 2. Duodenumschenkel hinzu, während die meisten Duodenalgeschwüre dicht am Pylorus liegen und nach der Papille hin schon längst an Häufigkeit abnehmen. Näher liegt mir hier die Talma'sche Erklärung. Freilich wenn man annimmt, dass vermehrter Salzsäuregehalt des Magens Pyloruskrampf unterhält, also letzteren den Magen abschliesst, dann müsste es gerade das Duodenum schützen. In der That hat man eine dahingehende Wirkung des Alkoholgenusses differentialdiagnostisch für Duodenalgeschwür verwerthen wollen, indem manchmal beobachtet wurde (so auch von mir), dass Alkoholgenuss die Schmerzen aufhob.

Man braucht aber nur, und dem steht nichts im Wege, anzunehmen, dass es sich nicht nur um Krampf des Pylorus allein handelt. Schon Talma spricht, wenn ich ihn recht verstehe, mehr von Krampf des Magens, speciell der Pars pylorica und unterscheidet darin sich wesentlich von Doyen und anderen, die nur von Pyloruskrampf und dadurch bedingtem Magenverschluss sprechen. Lassen wir auch den benachbarten Theil des Duodenum am Krampf sich betheiligen, so kann das gleiche jenseits des Pylorus zustandekommen, wie vor ihm. Ohnehin wird diesem Abschnitt des Duodenum eine gewisse Selbständigkeit zugeschrieben.

Ob es auch locale Spasmen des Duodenum selbst giebt, muss offen bleiben, nachdem wir von solchen im Darmkanal sehr wenig sicheres wissen, und die Narbenstrictur nicht hierher gehört.

Digitized by Google

Ich beobachtete kürzlich einen Fall, wo andauernd über Leibschmerzen geklagt wurde und zeitweise reichliche, blutig schleimige Diarrhöen stattfanden. Die Section erwies einen grossen Abschnitt des Colon krampfhaft contrahirt. Also kommen auch im Darm infolge von Krampf Blutungen vor, welche doch eine Schleimhautläsion voraussetzen.

Wenn man der modificirten Anschauung huldigt, dass das Ulcus von primärer Läsion ausgehe, die reflectorisch den Pyloruskrampf und dadurch einen Circulus vitiosus — Speiseretention, Hyperacidität u. s. w. — auslöse, finden wir eine Schwierigkeit nur darin, dass, wie oben ausgeführt, die Einwirkung dieses Cirkels gerade aufs Duodenum uns fraglich bleibt: dass ein in den Pylorusring noch hineinreichendes Geschwür Krampf erzeugt, erscheint sofort verständlich; für ein nicht weit davon sitzendes haben wir die Analogie von der Cardia und in der Nähe von ihr gelegenen Magengeschwüren. Kürzlich wurde über einen Fall berichtet, der für Oesophaguscarcinom gehalten und mit Anlegung einer Magenfistel behandelt wurde, weil die Sonde ein Hinderniss nachwies. Bei der Section fand sich die Cardia normal, aber nahebei ein Ulcus ventriculi. Dass aber überhaupt derartige nervöse Erregungen vom Duodenum ausgehen, lehrt uns ein Symptom, das wir auch im Duodenalgeschwür finden, der Reflexact des Erbrechens. Im allgemeinen gilt es als Erscheinung der motorischen Insufficienz des Magens, der Retention der Speisen, welche, anstatt durch den Pylorus zu gehen, rückwärts entleert werden. Ich kann mich dem aber nicht ganz anschliessen. Es tritt doch nur in einer Minderzahl der Fälle auf; es ist vorhanden bei Magengeschwür, ohne dass wirklich von wahrer Retention infolge eines Hindernisses geredet werden kann. In meinem Fall von Duodenalgeschwür trat es bei geringster Nahrungsaufnahme, es tritt auch unabhängig davon oder bei fast leerem Magen auf. Ich fasse es als Reflexaction auf, als Theilerscheinung krampfartiger Contractionen, vielleicht als peritoneale Reizerscheinung, wie bei der sogenannten Gallensteinkolik.

Talma bedarf, um locale Gewebsschädigungen zu erklären, der localen Circulationsstörungen durch Arterienverschluss. Es ist das der wunde Punkt seiner Theorie, wenn er sie auch auf Experimente stützt, dass er dazu rein funktionelle Störungen der Gefässwände annimmt. Man würde danach Blutungen in die Schleimhaut infolge des Krampfes der Muscularis wahrzunehmen haben, welche in Ulcera übergehen. Talma ist freilich weit entfernt, für alle Fälle seine Theorie für die einzige zu erklären. — Wir besitzen aber directe Beobachtungen über Gefässerkrankungen anatomischer Art,

Digitized by Google

welche zu Gefässverschluss führen, die, von Recklinghausen, Merkel angeregt, Hauser am entschiedensten in seinen ebenso inhaltreichen, wie wenig citirten „Untersuchungen über das runde Magengeschwür“ [1]) betont. Nach ihm führt ein primärer hämorrhagischer Infarct zum Geschwür. Er bildet sich infolge dauernder Unterbrechung des Blutstroms in den kleinen von der Submucosa zur Schleimhaut führenden (als Endarterien funktionirenden) arteriellen Stämmchen durch embolische oder autochtone thrombotiche Processe sowie Zerreissung solcher Arterien. Infolge solcher localen Erkrankung der Magengefässe nimmt das Geschwür einen chronischen Charakter an. Die zur Heilung erforderliche Gefässneubildung wird vom pathologisch veränderten Gewebe nicht geleistet. H. zieht selbst die in der That charakteristische Parallele mit dem Verlauf eines chronischen Unterschenkelgeschwürs, nur dass es sich dort um eine Erkrankung der Venen handelt.

Gehen wir zum Duodenum zurück, so ist gerade der eine Fall von embolischem Geschwür, den Merkel mittheilt, am Duodenum beobachtet. Ateromatöse Processe sind es, welche diese Autoren beobachteten, doch will Hauser durchaus nicht sie als die einzig möglichen hinstellen.

Die Analogie mit dem Ulcus cruris möchte ich auch herbeiziehen, wenn wir überlegen, warum die Geschwüre so selten multipel vorkommen. Im Magen schon eher. Das solitäre Duodenalgeschwür macht 83,6 Proc. der Fälle aus (Collin). Von 160 Fällen waren fünfzehnmal zwei, neunmal mehr als zwei, (darunter dreimal zwei sich genau an den Wänden gegenüber liegende) vorhanden. Doch kommt das Duodenalgeschwür auch vor mit Magengeschwür zusammen. Aber was will das heissen im Verhältniss zu der Häufigkeit der Angriffspunkte, an denen sich nach allen vorstehenden Theorien eigentlich mit Leichtigkeit Geschwüre bilden müssten. Aber sind denn die Beingeschwüre in der Mehrzahl multipel? Der Boden ist krank und doch entsteht der Ulcus erst, wenn noch eine Läsion oder dergl. hinzukommt.

Eine weitere Stütze dieser Anschauung von localer Gefässerkrankung ist die Betheiligung des Duodenum an der Geschwürsbildung durch folgende Ueberlegung. Magen und Zwölffingerdarm, der Sitz der peptischen Geschwüre, sind beide die Provinz einer Arterie, der Coeliaca.

Dies mächtige Gefäss ist der erste grössere Zweig der Aorta descendens. Kurz nach seinem Abgang verzweigt er sich in seine Aeste, die somit den vollen Aortendruck erhalten. Dies erweckt die Analogie mit einer anderen für Circulationsstörungen, speciell Aneu-

1) Leipzig 1883.

Digitized by Google

rismenbildung, und Blutungen bevorzugten Gefässprovinz, der der grossen Hirnganglien. — Leber und Milz, welche ebenfalls von der Coeliaca gespeist werden, haben andere Verzweigung der Gefässäste und andere Lebensbedingungen des Parenchyms. Aber Erkrankungen der Magengefässe bedeuten zugleich Erkrankung in einem bestimmten Arterienbereich und würde erklären, warum auch das Duodenum sich betheiligt. — Endlich können wir ruhig annehmen, dass eine erkrankte Partie zu krampfartigen und schmerzhaften Contractionen geneigt wird und finden auch hier wieder die Analogie zu der Gallenblase.

Es ist weder hier der Ort, noch meine Absicht, diese theoretischen Erörterungen weiter auszuspinnen und die aufgeworfenen Fragen lösen zu wollen. Soviel geht mir aber aus allem hervor; es liegt hier eine chronische Erkrankung des Magens und Duodenum vor, besonders der dem Pylorus zunächst gelegenen Partien. Vielleicht überwiegen dabei directe anatomische Gefässerkrankungen in den Fällen, bei denen auch das Duodenum sich betheiligt; das würde bei der Neigung des männlichen Geschlechts zu Arterienwanderkrankungen vielleicht die Prädilection der Männer in der Zahl der Duodenalgeschwüre [1]) erklären; während beim weiblichen Geschlecht sowohl die Chlorose in jüngeren Jahren [2]), wie nervöse Störungen überhaupt viel ausgiebiger zur Entfaltung kommen — Vorwiegen der Frauen beim Ulcus überhaupt —; diese mögen dann mehr im Magen ihre Wirkung entfalten, wo offenbar alle Bedingungen leichter gegeben sind, auch schwächeren Ursachen intensivere Folgen zu erlauben. Dazu käme die bekannte Prädilection der Köchinnen u. s. w. — seit lange erklärt mit dem Kosten heisser Speisen, die natürlich nur auf den Magen wirken können, entweder direct lädirend oder chronische Wandveränderungen einleitend.

Hier müsste die pathologische Anatomie einsetzen. Was wir jetzt wissen, ist sehr wenig. Makroskopisch unterscheiden sich die beiden Geschwürsarten nicht. Callöse Ränder gelten als Zeichen chronischen Verlaufs, besonders bei perforirten Geschwüren, doch scheinen sie gerade am Duodenum dann nicht immer vorhanden zu sein. Hauser's histologische Untersuchungen beziehen sich nur auf Magenulcera. Das wenige, was Collin über mikroskopische Befunde von Duo-

1) Collin rechnet von 257 Fällen 205 Männer, 52 Frauen oder 79 : 20 Proc. = 3,9 : 1. Auch Perry erhält, wenn er Verbrannte abrechnet, 3 : 1. Krauss zählte 48 Männer auf 6 Frauen.

2) Collin findet aber das Maximum der Frequenz zwischen 30—40 Jahren unter 30 = 31 Proc., zwischen 30—60 = 57 und zwischen 60—80 = 10,9 Proc.

Digitized by Google

denalgeschwüren beibringt, ist nicht zu brauchen. Doch hebt er besonders hervor, dass er im Grund thrombosirte Gefässe, glänzend (hyalin?), fand; ebenso in der Umgebung und daneben reichliche kleinzellige Infiltration. In den interstitiellen perivasculären Entzündungsherden vermuthet er ein „Anfangsstadium", glaubt also an einen chronisch entzündlichen Prozess.

Uebrigens giebt es aber anderseits offenbar auch acute, zum Theil auch deletär verlaufende Fälle gerade am Duodenum.

Ein typisches Beispiel haben wir an manchen Fällen von Duodenalulcus bei Verbrennungen, zuerst von Curling beschrieben, Fällen, deren Erklärung noch nicht gesichert ist, und bei septischen Erkrankungen verschiedener Art, worauf Billroth[1]) aufmerksam machte bezüglich der Septikämie; daneben handelt es sich um septische Erkrankungen der Haut, Erysipel u. s. w., auch Pneumonie. Collin beschreibt nach Dieulafoy einen Fall von Pneumonie, wo bei der Section neben einer hämorrhagischen Infiltration der Umgebung ein Ulcus gefunden wurde und in der Umgebung kleinzellige Infiltrate, die als kleine „Abscesse" gedeutet werden; zumal Kokken gefunden wurden, die freilich nicht mit Sicherheit als Pneumokokken erwiesen wurden. — Bei dem Geschwür, das Le Renard beobachtete, soll es sich um einen nach dem Darmlumen perforirten Abscess gehandelt haben, auf dessen Grund dann der Magensaft peptisch einwirkte. Die Ränder hingen über. Die Beschreibung ist nicht unzweideutig.

Man muss gestehen, dass der sogenannte latente[2]) Verlauf, der zahlreichen Fällen zugeschrieben wird, auch der Ausdruck einer acuten Entstehung, und eines jungen Datums sein kann, wenn auch es oft anders liegt, und man bei genauem Erheben der Anamnese erfährt, dass versteckte, aber wenig beachtete Beschwerden längere Zeit hindurch schon bestanden.

Aber einige perforirende Fälle mögen von geringem Alter sein. Manche Krankengeschichten sprechen dafür oder lassen doch diese Deutung sehr wohl zu. In der That, warum sollte nicht eine derartige Entstehung, wie oben angegeben, aus Abscess einmal Platz greifen.

In der Mehrzahl der Fälle aber müssen wir, wie für das Magengeschwür, wie gesagt, vorläufig den chronischen Verlauf[3]) annehmen und wie dort in dem Geschwür die locale Spitze eines chronischen diffuseren Leidens sehen.

Ich will diesen Gedanken nicht weiter für heute ausführen. Sicher erscheint mir, dass die therapeutischen Maassnahmen (vor allem die internen) in erster Linie gegen die chronische Funktionsstörung des Magens vorgehen, geleitet vom Princip der Schonung erkrankter

1) Billroth, Wiener med. Wochenschr. 1867. Nr. 45.

2) Von 151 Fällen 91 (Collin).

3) Peny nimmt eine Dauer von 3 bis 20 Jahren zwischen Beginn und Tod an. Letzterer erfolgte durchschnittlich im 31. Jahre oder, wenn nur Tod infolge Ulcus selbst gerechnet wird, im 43.

Digitized by Google

Theile, die directe Einwirkung aufs Ulcus selbst entschieden im Rückstand steht, trotz verschiedener Versuche.

Die interne Behandlung der Duodenalgeschwüre fällt somit im ganzen mit der der Magengeschwüre zusammen. Schon die Schwierigkeit der Diagnose trägt dazu bei. Dem entsprechend besitzen wir auch keinerlei zahlenmässige Angaben über den Erfolg, vielmehr sind in den Zahlen für das Magengeschwür, denen man begegnet, die für das Duodenalgeschwür mit enthalten. — Diätetische Maassnahmen, verbunden mit einigen anderen Applicationen, stehen hier oben an, für welche als Paradigma die Leube'sche Ulcuscur zu betrachten ist.

Nach persönlicher Erfahrung scheint mir beim Duodenalgeschwür besonders darauf anzukommen, die Kost möglichst wenig mechanisch reizend zu gestalten, also flüssig, breiig, gehackt, und das möglichst lange. Ein so behandelter Fall, in dem wiederholt profuse Blutungen erhebliche Anämie erzeugten, befindet sich nach über 3 Jahren ganz frei von Beschwerden, so lange diese Vorsicht geübt wird.

Auch die chirurgischen Bestrebungen, soweit sie im chronischen Verlauf eingreifen, sind im wesentlichen auf ähnliche Ziele gerichtet; die Erfolge der Pyloroplastik und Gastroenterostomie bei Magengeschwüren, welche durch chronische Dyspepsie, Schmerzen, Erbrechen, durch die Perigastritis chronica und adhaesiva, Anämie u. s. w., die Patienten herunterbrachten, geben die Berechtigung der ersten Indication die Mikulicz[1]) bei dementsprechenden Fällen für operatives Vorgehen aufstellt.

Eine zweite Indication geben häufig wiederholte und dadurch schwächende Blutungen, eine dritte endlich, wesentlich verschiedene die Perforation des Geschwürs in die freie Bauchhöhle mit nachfolgender acuter Peritonitis.

Dazu kommt noch viertens die Magendilatation durch narbige Pylorusstenose, endlich die abgekapselten Abscesse und einige andere Punkte.

Wir wollen versuchen, zu erörtern, ob die entsprechenden Indicationen beim Duodenalgeschwür ihre Berechtigung haben. Dies wird zugleich Gelegenheit geben, Symptomatologie und Differentialdiagnose zu berühren.

Perforation.

Das Wort „perforirendes Dundenalgeschwür" wird in der Litteratur in verschiedenem Sinne gebraucht. Wir müssen das hier an-

1) Mikulicz, Verh. d. Deutsch. Gesellsch. f. Chirurgie. 1897.

Digitized by Google

führen, weil sonst Missverständnisse bei Citirung älterer Statistiken entstehen. Rokitansky brachte es auf als Allgemeinbezeichnung aller Geschwüre, da ihnen eben die Fähigkeit zukomme, eventuell alle Darmhäute durchzuschwären. Andere verwenden es so, dass nur die Fälle so genannt werden, wo wirklich das Tiefgreifen durch Muscularis und Serosa vor sich gegangen ist, einerlei ob der Substanzverlust durch ein anderes Organ gedeckt wird oder nicht. Neuerdings denkt man nur an die Fälle, wo Durchbruch in die freie Bauchhöhle stattfindet; oder wenigstens auch in das lockere retroperitoneale Gewebe, höchstens noch in ein anderes Hohlorgan. Für uns hier kommt es wegen der ganz besonderen Stellung unseres klinischen Handelns ebenfalls darauf an, nur diese letzteren Fälle zusammenzufassen.

Die Perforation des Duodenums führt nicht allemal zu allgemeiner Peritonitis. Aber die Fälle von Pyopneumothorax subphrenicus, subphrenischem, retroperitonealem Abscess, die abgekapselten Abscesse, und die Phlegmonen lassen wir hier bei seite; wir besitzen darüber erschöpfende Monographien. Das Symptomenbild ist zudem ein ganz eigenartiges. Nach Wanach[1]) sindvon 9 Fällen vier operirt worden ohne Erfolg, da man nur den Abscess öffnete, die Perforation selbst nicht fand. Zur Perforation in die freie Bauchhöhle sind nicht alle Geschwüre gleichmässig geeignet, weil das Duodenum nur in einem Theil seiner Peripherie eine von Peritoneum bekleidete Oberfläche besitzt, worüber später die Angaben.

Auch zeigen sie eine sehr grosse Verschiedenheit, was die Häufigkeit ihres Sitzes in Bezug auf diese einzelnen „Wände" anbetrifft.

Krauss[2]) findet fünfzehn der Vorderwand, sechs der Hinterwand.

Alloncle vierzehn der Vorder-, fünf der Hinterwand, zwei des oberen Randes.

Collin stellt folgende Tabelle zusammen:

71	der Vorderwand
45	der Hinterwand
10	des oberen Randes
1	des unteren Randes.
Sa.: 127.	

1) Wanach, Ein Beitrag zur chirurgischen Behandlung des Duodenalgeschwürs. Arch. f. klin. Chirurgie. Bd. LVI. 1898.

2) Krauss bemerkt schon ganz richtig, dass die gewöhnlich als Vorder-, resp. Hinterwand des Duodenum bezeichneten Stellen im ersten Abschnitt eigentlich die rechte, resp. linke sind. Der Einfachheit halber behalten wir die andere Bezeichnung bei.

Digitized by Google

Die Häufigkeit, mit der nun überhaupt Perforation eines Geschwürs beobachtet wurde, ergiebt sich aus folgenden Zahlen: Chvostek beobachtete sie auf 63 Fälle 27 mal = 42,8 Proc. Collin fand die Serosa auf 262 Fälle 181 mal verletzt = 69 Proc. Von 175 Fällen, in welchen nähere Angaben gemacht sind, sassen in der Pars horizontalis superior, und dabei in deren

Vorderwand	68
Vorderwand, in der oberen Partie	1
Hinterwand	31
Hinterwand obere Partie . . .	3
Hinterwand untere Partie . . .	1
im oberen Rande	6
„ unteren Rande	1
unbestimmt	64
Sa.:	172.

Demnach war die Vorderfläche des Duodenums, wie sich der Beziehung zum Bauchfell nach erwarten lässt, bevorzugt = 59,6 Proc. Freilich gebraucht Collin das Wort perforirend in dem älteren Sinne; doch ist die Zahl der Fälle, in welchen ein anderes Organ die Bresche tamponirte, nicht gross. Es war Leber sechsmal, Gallenblase fünfmal (ausserdem entstand dreimal eine Gallenblasenfistel), Pankreas siebenmal. Selbst diese Fälle abgerechnet, bleibt die Thatsache bestehen, eher wird sie auffallender, da wahrscheinlich die Fälle, wo der Pankreas in Betracht kommt, der Hinterwand angehören.

125 mal notirt Collin Perforation in die freie Bauchhöhle.

Was Alter und Geschlecht anbetrifft, so finden sich da Angaben bei demselben Autor: 42 männliche, 14 weibliche oder, wenn die Ulcera bei Verbrennung abgerechnet werden: 42 männliche, 8 weibliche.

Der jüngste Patient war 17, der älteste 67 Jahre alt. Das Durchschnittsalter der uncomplicirten Fälle betrug 36,7 Jahre.

Zu ähnlichen Resultaten kommen Perry und Shaw: 48 im ersten, zwei im zweiten, einer an der Grenze vom ersten und zweiten Abschnitt: Sa. 51. In 28 Fällen war der Sitz genauer bezeichnet: neunzehnmal in der Vorderwand, sechsmal in der Hinterwand, dreimal in beiden.

Soviel von den Zahlen. Bezüglich des Symptombildes sind 2 Formen zu unterscheiden. Die eine besteht in einer generalisirten eitrigen und septischen Peritonitis, wie infolge von Magenperforation. Auch hier ist einwandfrei beobachtet, dass durch Lufteintritt in die Bauchhöhle die Leberdämpfung verschwinden kann, manchmal trotzdem vorhanden ist.

Auf die zweite Form hat Lennander[1]) die Aufmerksamkeit geleitet; es sind von ihm, sowie von früheren Autoren Fälle beschrieben,

1) Lennander, Verhandl. d. Deutschen Gesellsch. f. Chir. 189 u. Mitth. aus d. Grenzgebieten. 1898. Bd. IV. S. 93.

Digitized by Google

in welchen der Eiter den mittleren freien Theil der Bauchhöhle frei liess; er sammelt sich zuerst in der Rinne zwischen Colon transversum und Leber an; Verklebungen zwischen Colon, resp. Netz und Bauchwand schützen die Dünndärme, und der Eiter fliesst in der rechten Seite längs des Colon ascendens herunter nach der Fossa iliaca, eventuell weiter dem kleinen Becken und wieder herauf längs der Flexur. In beiden Fällen entstehen Verwechselungen: Im ersten mit perforirendem Magengeschwür, im zweiten vornehmlich mit Perityphlitischen Eiterungen, auch Gallenblasenperforationen. Die Schwierigkeit wird um so grösser, als klinisch eine Diagnose sehr häufig durch die Geringfügigkeit der vorausgehenden und die Mehrdeutigkeit der initialen Erscheinungen erschwert wird.

Der sogenannte latente Verlauf vieler Duodenalgeschwüre macht, dass die Perforation die Leute mitten in der Gesundheit zu befallen scheint. Freilich wird bei genauerem Examen häufig doch zu finden sein, dass schon lange Zeit Symptome bestanden, die freilich selten gerade mit Bestimmtheit oder nur Wahrscheinlichkeit ein Duodenalulcus erwarten lassen. Im einzelnen ist das zur Genüge in den betreffenden Arbeiten besprochen. So aber denkt man doch, wenn Erscheinungen einer Perforatioperitonitis unter Schmerzen im Epigastrium auftreten, an Magengeschwür, wenn sie in der Lebergegend auftreten, eventuell an Gallenblasenerkrankung, und wenn sie gar in die rechte Seite localisirt werden, gewiss mit Recht meist eher an Wurmfortsatzperforation als an ein Duodenalgeschwür. So kommt es denn, dass bei nachfolgendem operativen Eingriff an falscher Stelle gesucht und nichts gefunden wird; nachstehend gebe ich die Tabelle wieder, welche Weir und Foote[1]) über operirte Duodenalgeschwürperforationen mit nachfolgender verbreiteter Peritonitis zusammenstellen, vervollständigt durch die weiter von Wanach noch zusammengetragenen, den Fall von Wanach selbst, die von Sheild[2]), Landerer und Glücksmann[3]), die von Schwarz[4]) zusammengetragenen, und von Lennander drei.

1) Weir und Foote, The surgical treatment etc. Medical News. 1896. 17.
2) Sheild, Int. med. Magaz. 1895. Jan. Cit. n. Centralbl. f. Chir. 1895.
3) Landerer und Glücksmann, Grenzgebiete. Bd. I und Nachtrag ebend.
4) Schwarz, Bull. d. l. soc. de Chir. 1898. 1—4.

Digitized by Google

Tabelle der operirten Fälle von

Nummer	Geschlecht	Alter	Anamnese	Art des Anfalls	Stundenzahl vor Operation	Befund vor Operation
1	m.	35 J.	—	Plötzlicher Schmerz u. s. w.	20 St.	Leib hart, tympanitisch Leberdämpfung verschwunden.
2	w.	28 J.	—	Plötzlicher Schmerz im Epigastrium. Erbrechen u. s. w.	60 St.	Tympanie. R. Hypochondrium schmerzhaft. Prostration. Temp. 103° F.
3	m.	28 J.	Nichts vorher zu bemerken.	Plötzlicher Schmerz im Leib. Collaps.	13 St.	Leib aufgetrieben. Schmerz rechts vom Nabel
4	w.	28 J.	Nichts vorher.	Plötzlicher Schmerz. Erbrechen. Stuhlverhaltung.	6 Tage.	Tympanie. Puls 104. Temp. 99,8° F.
5	m.	61 J.	„Magengeschwür.“	Plötzlicher Schmerz im rechten Hypochondrium. Collaps.	5 Tage.	—
6	m.	28 J.	Keine Erscheinungen von seiten des Magens.	Schmerz links vom Nabel, danach Stuhlverhaltung. Kothbrechen n. 3 Tagen.	circa 60 St.	Kein Fieber. Puls 13 Starke Tympanie.
7	m.	41 J.	Indigestion.	Schmerz. Stuhlverhaltung. Kothbrechen.	?	Tympanie.
8	w.	27 J.	Indigestion.	Plötzlicher Schmerz. Erbrechen.	circa 60 St	Temp. 100,6° F. Puls 1
9	m.	—	—	Plötzlicher Schmerz im Epigastrium. Schwäche. Uebelkeit.	—	Tympanie. Leberdämpfu fehlt.

Digitized by Google

rforationsperitonitis infolge Duodenalulcus.

itz der Perforation	Operation	Resultat	Operateur, Litteratur
Perforation 4 Zoll m Pylorus. 1 Zoll iter eine zweite.	Incision aufs Coecum. Freie Flüssigkeit im Abdomen, die nach Sassaparille riecht. Appendix und Gallenblase normal. Irrigation mit Na Cl.	Tod nach 24 Stunden.	Stimson. ?
Hinterwand (Sec- on).	Einschnitt auf den Wurmfortsatz. Keine freie Flüssigkeit. Beginnende Peritonitis. Wurmfortsatz resecirt.	Tod an eiteriger Peritonitis nach 2 Tagen. Ulcus an Hinterwand. Eiter zwischen Duodenum und Pankreas, ins Jejunum durchgebrochen.	Derselbe.
Vorderwand 1 Zoll ch Pylorus.	Ulcus angefrischt und genäht, mit Netz bedeckt. Spülung. Drainage.	Tod nach 3 Stunden.	Ewe, Lancet. 1894. II. p. 1091.
Oberwand nahe lorus (Autopsiebe- nd).	Einschnitt unter Nabel. 2 Pinten Eiter im Becken. Perforation nicht gefunden.	Tod nach 52 Stunden. Eiterige Peritonitis.	Lockwood, Lancet. 1894. II. p. 968.
Vorderwand 3/4 Zoll ch Pylorus.	Naht. Irrigation. Drainage.	Tod nach 60 Stunden an sept. Peritonitis. Erbrechen von 1 Pinte Blut. — Ulcus findet sich bei Section völlig geschlossen.	Derselbe.
Vorderwand (Autopsie).	Perforation nicht gefunden. Eiterige Peritonitis. Drainage.	Tod in 7 Stunden.	Derselbe, Med. Soc. Trans. 1892. p. 92.
Hinterwand (1 Zoll ch Pylorus (Sec- on).	Perforation nicht gefunden. Diffuse fibrino-purulente Peritonitis. Spülung.	Tod nach 10 Stunden.	Derselbe.
Vorderwand 3/4 Zoll n Pylorus.	Ulcus excidirt, genäht. Spülung mit Borsäurelösung. Keine Drainage.	17 Tage lang wird nichts per os gegeben. Zunächst anscheinend Heilung, dann nach 2 Monaten innere Obstruction. Tod. Strangförmige Adhäsion comprimirt das Ileum 6 Zoll über d. Coecum. Ueber ihr frische Perforation. (Nekrotische Geschwüre.)	Deau, Med. Soc. Trans. 1894. p. 305.
Vorderwand in der n Portio duod.	Gas und Flüssigkeit im Leib. Perforation genäht. Gekochtes Wasser zur Spülung. Drainage.	10 Tage lang guter Verlauf, dann Schmerz, Fieber bis zum 25. Tag; Laparotomie wiederholt. Einige Tropfen Eiter werden zwischen Leber und Zwerchfell an den dort befindl. Adhäsionen mit einem Probetroicart entleert. Fieber sinkt ab. Später entleert sich aus der genähten Wunde etwas Eiter, dann völlige Heilung.	Dunn, Br. med. Journ. 1896. I. p. 846.

Digitized by Google

Nummer	Geschlecht	Alter	Anamnese	Art des Anfalls	Stundenzahl vor Operation	Befund vor Operation
10	m.	20 J.	Plötzlicher Leibschmerz. Collaps. Kothbrechen.	—	3 Tage	Meteorismus. Kothbreche Puls 100.
11	m.	23 J.	Schon vor 3 Jahren plötzlicher Schmerz im Leib mit Erbrechen.	Plötzlicher Schmerz.	?	Meteorismus.
12	m.	22 J.	Früher nie Verdauungsstörungen.	Plötzlich abends Leibschmerz in Nabelgegend und rechter Bauchhälfte. Erbrechen.	15 St.	Verfallen. Puls 120. Temp. 38,2°. Meteorism Verstärkte Peristaltik. Le schmerzhaft.
13	w.	20 J.	Chronische Obstipation. Nach Genuss von Pflaumen m. Steinen (die aber entleert werden) bleibt Gefühl von Völle im Leib.	Plötzlich Schmerz im rechten Hypochondrium.	24 St.	Collaps. Druckempfi lichkeit. Fehlen der Leb dämpfung.
14	m.	33 J.	Vorher nie Magenbeschwerden.	Plötzlicher krampfartiger Schmerz im recht. Hypochondrium. Ohnmacht. Verhaltung von Stuhl und Winden. Collaps.	25 St.	Oberbauch u. Hypoch drium stark aufgetrieb Leberdämpfung feh Temp. 38,2°. P. 122. R. Erbricht in der Narko wobei Blut kommt.
15	m.	56 J.	Lungentuberculose. Mit 9 Jahren Dysenterie, seitdem Obstipation. Seit 1880 Magenbeschwerden. 1893 zweimal Blutbrechen.	Acute peritonische Symptome am 21. Nov.	3 Tage.	—
16	m.	31	Seit Jahren Schmerzen in der Nabelgegend.	Acuter Schmerz im Leib, Erbrechen. Diagnose schwankt.	5 Tage.	Erbrechen. Druckempf lichkeit. Stuhlverhaltung
17	m.	45 J.	Alkoholist. Seit 1 Woche Schmerzen und Erbrechen.	Seit 2 Tagen Stuhlverhaltung.	2 Tage.	Pulsbeschleunigung, F ber. Erbrechen. Meteo mus. Schmerzhaftigkeit rechten Bauchgegend.

Digitized by Google

tz der Perforation	Operation	Resultat	Operateur, Litteratur
Anfangstheil des odenum.	Laparotomie.	Tod nach 24 Stunden.	Sheild, Int. med. magaz. 1895. Jan.
Vorderwand (Sec- n).	Einschnitt in d. rechten L. semicircularis. Eiter auf Darm. Viel kothige Flüssigkeit aus dem Becken entleert. Blinddarm frei.	Tod am folgenden Tag. ½ Zoll vom Pylorus an der Vorderwand ein kleines Geschwür.	Derselbe.
Vorderwand dicht Ansatz des Ligam. patoduodenale.	Eiter und Fibrin im ganzen Bauch. Darm in den tieferen Lagen frei. Perforation genäht. Jodoformtamponade. Leib offen gelassen.	Heilung. Wunde erst in 3 Monaten geschlossen.	Wanach, Arch. f. klin. Chir. LVI.
Loch im Duode- m.	Schnitt abwärts vom Nabel. Gas und saures Exsudat. Wurmfortsatz normal. Darauf Schnitt oberhalb vom Nabel. Loch im Duodenum gefunden und umschnitten, genäht. Spülung. Drainage.	Tod nach 9 Stunden.	Gould, Brit. med. Journ. 1894. p. 859.
Ulcus perforans odeni, 5 cm ab- ärts vom Pylorus horizontalen Ast.	Laparotomie in Mittellinie. Fibrinös. Exsudat. Darm gebläht, injicirt. Gase und Eiter strömen unter dem Pylorus vor. Perforation gefunden, angefrischt, der Quere nach in 2 Etagen vernäht. Darm u. kl. Becken mit feuchtem Mull gereinigt. Keine Drainage.	Rasche Besserung. 38,5° am 7. Tage (l. Bronchitis). Hypostase. — Prima intentio der Bauchwunde. Nach 17 Tagen entlassen. Jetzt — nach 4 Jahren — kein Recidiv. Zunahme 14 Kilo.	Herczel, Verein der Krankenhausärzte zu Budapest. 1895. 13. Nov.
Perforation 5 cm ng, 3 cm breit, zu- ächst dem Pylorus.	Laparotomie. Abscesshöhle gefunden, in deren Tiefe perforirter Darm lag. Drainage.	Tod am Abend. Section: Diffuse Peritonitis. Vernarbte Magengeschwüre u. die Perforation des Duodenum.	Festal, Journ. de méd. de Bordeaux. 1895. Cit. nach Wanach.
Perforation sitzt icht beim Pylorus.	Laparotomie. Wurmfortsatz intact.	Tod nach wenig Stunden.	(Croft.) Mackenzie, Special diagnosis inacute perforative peritonitis. Lancet. 1888. p. 1060.
Sitz an vorderer and dicht am Pylorus.	Explorativschnitt. Peritonitis diffusa.	Tod am anderen Abend.	Derselbe.

Digitized by Google

Nummer	Geschlecht	Alter	Anamnese	Art des Anfalls	Stundenzahl vor Operation	Befund vor Operation
18	m.	50 J.	Seit 10—15 Jahren Schmerzen i. d. Magengegend, Erbrechen von Speisen, Blut i. Stuhl, letzteres anfallsweise zusammen mit besonders starken Schmerzen.	Plötzlich morgens heftiger Schmerz unter r. Rippenbogen. Peritonische Erscheinungen.	11½ Stdn.	Leib eingezogen, recht druckempfindlich. Gesich verfallen. Stuhlverhaltung Leichte Temperatursteige rung.
19	m.	46 J.	Keine Vorgeschichte.	Vor 4 Tagen beim Heben eines Gewichts Schmerzen im Leib. Seitdem Stuhlverhaltung.	5 Tage.	Leib nicht aufgetrieben, stark druckempfindlich. Kei Erbrechen. Aufstossen. Pulsbeschleunigung.
20	m.	30 J.	Leichte Gastralgien.	Vor 24 Stunden nach dem Abendessen plötzlicher Schmerz im Epigastrium von grosser Heftigkeit.	24 St.	Erbrechen, Stuhlverhaltung Leib aufgetrieben, Puls klei u. frequent. Leberdämpfung fehlt. Magenperforation diagnosticirt.
21	m.	23 J.	Alkoholismus.	Vor 48 Stunden heftiger Schmerz in Epigastrium ausstrahlend nach rechts und der Schulter. Biliöses Erbrechen. Stuhlverhaltung. Diagnose: Ileus.	48 St.	Leichtes Fieber, Puls schlecht, frequent. Unstillbares Erbrechen. Leib aufgetrieben, schmerzhaft. Contractur der Bauchdecken. Leberdämpfung fehlt.
22	m.	30 J.	Habituelle Dyspepsie. Hatte Tags vorher abends abgeführt.	Zeichen von Inneneinklemmung, die mit plötzlichem Schmerz bei Anziehen der Beinkleider (Bücken) entstanden waren.	Nach wenig Stdn.	Leib schmerzhaft aufgetrieben; Puls 120, kein Stuhl keine Winde.
23	m.	24 J.	—	Schmerz in der rechten Seite localisirt.	19 St.	Zeichen von plötzlicher Peritonitis. Diagnose: Darmverschluss.
24	m.	26 J.	—	Heftiger Schmerz links.	3 Tage.	Kein Erbrechen. Symptome von seiten des rechten Hypochondriums u. Fossa iliaca Appendicitis diagnosticirt.

Digitized by Google

itz der Perforation	Operation	Resultat	Operateur, Litteratur
Hinterwand am bergang des 1. u. . Abschnittes, im Grund Pankreas (Autopsiebefund).	Schnitt in Mittellinie, und quer nach rechts und links. Magen normal. Zwischen M. u. Duodenum quillt schwärzliche Flüssigkeit hervor. Oeffnung nicht gefunden. Magen, Duodenum, Colon transv. u. Netz durch seroseröse Nähte zusammengenäht. Bauchnaht und Drainage.	Erholt sich, scheint zu heilen. 8 Tage n. d. Operation Blutabgang, entlassen n. 2 Mon. Bei jedem Diätfehler drückendes Aufstossen. Nach 4 Monaten Tod an jauchiger Peritonitis. Geschwür 50pfennigstückgross, ringsum Narbe. Daneben mässige Lungenspitzentuberculose.	Landerer und Glücksmann, Mitth. aus den Grenzgebieten. Bd. I. Heft 2 u. 5.
Pars horizontalis, he dem Pylorus. erer Rand.	Längs- und Querschnitt. Eviscentration. Allgemeine Peritonitis, Eiter u. Fibrinbeläge. Perforation gefunden, genäht. Toilette des Bauches.	Tod nach 2 Stunden. Autopsie.	Rochard, Bull. d. l. soc. de chirurg. 1898. 1—4.
Pars descendens. cht unten u. rechts n der Ampulla Vari.	Gas, Eiter und Galle im Bauch. Letzterem nachgehend wird linsengrosse Perforation gefunden und genäht.	Tod nach 14 Stunden. Autopsie ergiebt 2. Ulcus dicht unter dem ersten.	Guinard, Ebend.
Sitzt im unteren Abnitt an der hinren oberen Fläche.	Laparotomie im oberen Theil d. L. alba. Fäcalriechende Flüssigkeit u. Fibrin im Bauch. Unter der Leber strömt Gas mit grünlicher Flüssigkeit hervor. Perforation gefunden, für Kleinfinger durchgängig, unregelmässig. Nähte schneiden durch, daher Drain eingelegt.	Tod nach 36 Stunden. General. Peritonitis.	Sieur, Ebend.
Aeltere Perforation s Duodenum.	Laparotomie in Mittellinie. Eiter rechts und im kleinen Becken. Perforation nicht gefunden.	Zuerst guter Verlauf. Erbrechen hört auf, Stuhl und Winde gehen ab. Dann nach 10 Tagen Tod an Pneumonie; abgekapselte grosse Eiteransammlung über der Leber; längs des Colon und in Fossa il. d. Retroperitoneale Phlegmone. Dünndarm frei.	Routier, Ebend.
Duodenalulcus.	Laparotomie Geschwür gefunden und genäht.	Tod.	Banret. Bull. soc. anat. 1897. p. 479.
Duodenalulcus.	Incision auf Appendix. Drainage. Ulcus nicht gefunden.	Tod nach 24 Stunden. Autopsie findet d. Ulcus.	Lennais u. Lardennois, Bull. soc. anat. 2. Jan. 1897.

Digitized by Google

Nummer	Geschlecht	Alter	Anamnese	Art des Anfalls	Stundenzahl vor Operation	Befund vor Operation
25	m.	—	—	Kolikartige Schmerzen.	?	Dasselbe.
26	w.	25 J.	Seit 3—4 Jahren Zeichen von Magengeschwür ohne Erbrechen.	Vor einigen Tagen Empfindlichkeit u. Auftreibung des Leibes.	3—4 Tage.	Starke Auftreibung. Schmerz über dem Coecum, dort und rechts über Colon ascendens. Druckempfindlichkeit. Probepunktion über r. Lig. Poup.; giebt dünne Flüssigkeit.
27	w.	34 J.	Seit 12 Jahren magenleidend. Mehrmals Magenblutung und schwere Stuhlgänge.	Peritonitis 7 Stunden lang nur rechts, dann explosionsartiger Ausbruch in ganzer Bauchhöhle unter Collaps.	circa 15 St.	Druckempfindlichkeit, heftige Schmerzen, zuerst rechts von Mittellinie im Epigastrium, dann im ganzen Leib, Spannung der Bauchdecke, frequenter Puls u. s. w.
28	m.	37 J.	Seit einigen Jahren schwere dyspeptische Symptome.	Plötzlich beim Aufrichten im Bett sehr heftiger Schmerz rechts unterhalb vom Nabel.	$2^1/_2$ Tag.	Cyanose, Dyspnoe. Puls frequent. Auftreibung des Bauches. Druckempfindlichkeit über Leber, rechten Thoraxrand, Fossa iliaca sinistra.
29	w.	54 J.	Seit 5 Jahren Uebelkeit, Erbrechen nach dem Essen zeitweise. Stets Schmerz im Epigastrium. Darmblutung kurz vorher.	5. Mai rasch vorübergehende Symptome einer diffusen Peritonitis, zurückbleibende Resistenz.	14. Mai	Quere Resistenz im Epigastrium.

Diese 29 Fälle erlauben ein Urtheil über die Sache. Im Vordergrunde steht jetzt das secundäre, die Peritonitis. Sie beherrscht das klinische Bild und bestimmt das Handeln. Welche der beiden geschilderten Formen in den einzelnen Fällen vorlag, ist aus den Beschreibungen, die mir nicht alle im Original vorlagen, nicht zu sehen. Sicher gehörten zu I die Fälle 22 und von Lennander 26 und 27, zu II 13, 17, 19, 21, 28. Die übrigen mögen der Mehrzahl nach wohl auch zu den letzteren gehören. — Die Diagnose ist selten gestellt. Zunächst fordert die Peritonitis zum Handeln, und zwar nach unseren jetzigen Anschauungen zum chirurgischen Eingriff auf. Vor

Digitized by Google

;itz der Perforation	Operation	Resultat	Operateur, Litteratur
Duodenalulcus im . Abschnitt.	Laparotomie. Perforation gefunden, genäht.	Tod.	Souligoux, Bull. soc. anat. 23. Juli 1897.
Unterer Rand des nodenum dicht unrhalb des Pylorus.	Schnitt längs d. r. Crista ilei u. Lig. poup. Viel Flüssigkeit. Nach links Abkapselung. Proc. verm. normal. Drainage.	Tod nach $3^3/_4$ Tagen. Eiter und Fibrin im kleinen Becken und zwischen link. Leberlappen, Magen, Col. transversum u. Lig. supens. und l. Lumbalgegend. Ein zweites nicht perforirtes Geschwür unter d. ersten. Mittlerer Bauchraum frei.	Lennander, Grenzgeb. Bd. IV. S. 105. Fall 1.
Laterale Fläche der Pars horizontalis, icht unterhalb Pyrus.	Diffuse Peritonitis. Perforation am Pylorus gefunden, Finger aufnehmend. Naht. Ausspülung der Bauchhöhle.	Tod nach 24 Stunden. 3 Geschwüre im Magen. Peritonitis rechts älter, links nur wenig Beläge.	Carlson. (Lennander, Ebend.) Fall 2.
Vordere obere Wand. Perforation trichterförmig.	Diffuse serofibrinopurulente Peritonitis. Luftblasen in der Nähe des Nabels, grüne Flüssigkeit rechts. Seröse Flüssigkeit im linken subdiaphragm. Raum. Perforation gefunden, genäht. Ausspülung des Bauches. Drainage.	Anfangs grosse Linderung, dann Tod nach 30 Stunden. Bauch trocken. Gastroduodenitis hyperpl. chronica.	Lennander, Fall 13.
—	Mehrere kleine vom Netz begrenzte Abscesse eröffnet. Darin Perforation gefunden, genäht. Cholecystotomie.	Guter Verlauf. Nach 5 Wochen Tod an Decubitus. Venenthrombose u. Lungeninfarct. Geschwür geheilt. In der Hinterwand 2. Geschwür, ins retroperitoneale Gewebe perforirend.	Lennander. Fall 7. Gehört streng genommen nicht hierher und sind nur zum Vergleich angeführt; es lag nur abgekapselte Abscedirung vor an der Vorderfläche des Leibes.

allem handelt es sich um Entleerung des Exsudates durch Laparotomie. Aber damit nicht genug, muss gefordert werden, dass der Sitz der Ursache gefunden ist. Hier tritt erst das Primärleiden in seine Rechte: Anamnese, zusammen mit dem Operationsbefunde, müssen auf es leiten. Die Perforation wird aufgesucht a) indem man dem Eiter nachgeht, da, wo er am reichlichsten strömt, b) da, wo die reichlichsten, also ältesten peritonitischen Veränderungen liegen, c) wo etwa Gasblasen emporsteigen. Vor allem sei es dem Chirurgen, der eine acute Peritonitis zu behandeln unternimmt, gegenwärtig, dass es auch ein perforirendes Duodenalge-

Digitized by Google

schwür giebt. Nur wenn man danach sucht, wird man es mit Erfolg behandeln können. Es werden auch specielle Symptome angegeben, welche Verdacht erregen sollen; bei anscheinend perityphlitischer Eiterung nicht kotige Beschaffenheit und saure Reaction des Exsudates (Magensaft!) (Sheild u. a.) [l. c.]. Doch ist jedem, der mit geblähten Därmen bei Peritonitis zu thun gehabt hat, einleuchtend, dass es leichter ist, die theoretische Forderung zu erheben, als wirklich das versteckte Organ nach einem Loch absuchen. Oben war schon der Weg angegeben. Ausgiebige Incisionen, nach links-unten Drängen des Magens und Colons, Emporklappen der Leber muss angewendet werden. Hat man eine Perforation gefunden, so wird, wie bei anderen Perforationen, das einfachste sein, es durch seroseröse Drähte zu verschliessen; manchmal mag eine Excision des Geschwürsrandes gewiss nicht sehr zeitraubend sein, nothwendig ist sie offenbar, wie wir auch vom Magengeschwür wissen, nicht. Von den geheilten Fällen wurde einmal excidirt, einmal genäht, einmal genäht und tamponirt; in Landerer's für kurze Zeit geheiltem Fall war ebenfalls nur schlecht genäht worden. Da wir über die Heilungsvorgänge nach derartigen Eingriffen durchaus nichts wissen, da wir durchaus nicht sagen können, dass eine Anfrischung der Wundränder eine glatte Heilung verbürgt, so ist das eben eine zur Zeit noch unsichere Forderung. Ueber die Nachbehandlung siehe S. 567.

Bezüglich des Ausgangs ist erwähnenswert vor allem, dass alle Fälle, in welchen nur das Exsudat abgelassen wurde, gestorben sind, einerlei mit welcher Technik man vorging und ob man frühzeitig oder spät intervenirte. Der Fall von Landerer, in welchem man die Oeffnung im Darm constatiren, aber nicht zu Gesicht bringen konnte, brachte nur eine vorübergehende scheinbare Heilung, welche aber doch wohl deshalb eintrat, weil es gelang, das Geschwür nothdürftig wenigstens abzuschliessen; ebenso trat auch in Fall 22 nur eine vorübergehende Besserung ein, weil zwar die Eiterung sich abkapselte, wie Routier annimmt, aber der eigentliche Herd nicht entdeckt wurde. Die spontane Abkapselung lehrt Fall 29. Endlich ist auch der Fall 21 gestorben, wo das Loch im Darm nicht genäht, sondern nur durch Drains abgeschlossen wurde, und 15, wo man nur tamponirte. Allerdings operirte man zu spät (nach 3 Tagen). Von den 10 Fällen anderseits, in welchen es gelang, das Loch nicht nur zu finden, sondern auch zu schliessen (Nr. 8, 9, 12, 14, 19, 20, 22, 25, 27, 28) sind die vier ersten geheilt. Die Operation wurde vorgenommen nach folgender Zeit nach Beginn der Symptome:

Digitized by Google

Fall	8	. . . 30	Stunden
„	9	. . . ?	„
„	12	. . . 15	„
„	14	. . . 25	„
„	19	. . . 46	„
„	20	. . . 30	„
„	23	. . . 19	„
„	25	. . . ?	„
„	27	. . . 15	„
„	28	. . . $2^1/_2$	Tage.

Die Heilung ging nicht immer glatt von statten. Einmal (9) bildete sich noch ein abgekapselter Abscess; in Fall 12 nahm der Schluss der Bauchhöhle 3 Monate in Anspruch. In Fall 8 bildeten sich Adhäsionen, welche nach 2 Monaten den Tod durch Ileus (Darmobturation) verursachten.

Die Gesammtmortalität aller 28 veröffentlichten Fälle betrug also 85,7 Proc. Die Mortalität von 12 Fällen, in welchen man die Perforation fand 8 = 66,7 Proc., die von zehn genähten sechs = 60 Proc. Die geheilten 4 Fälle betrugen 14,3 Proc. aller; 33,3 Proc. von denen, in welchen man Geschwüre fand, 40 Proc. von denen, wo man sie vernähte. Das Resultat ist also ein nicht sehr erhebendes. Entschieden macht sein Verhalten im Vergleich zu den Resultaten bei perforirendem Magengeschwür gute Behandlungsmethoden der offenen Geschwüre noch dringender als bei jenem wünschenswerth.

Blutung.

Blutung ist eins der häufigsten Symptome des Duodenalgeschwürs. Sie kommt sowohl als Melāna, wie als Blutbrechen zur Erscheinung. Man darf also aus dem Auftreten letzterer den Sitz eines Geschwürs im Magen nicht folgern wollen; ebenso begründet häufige Melāna ohne jedes Blutbrechen nicht mehr als einen starken Verdacht auf Sitz im Zwölffingerdarm. Die Thatsache der Hämatomesis darf auch nicht befremden; leicht erklärlich ist sie bei Geschwüren im Pylorusring selbst; aber da ja derselbe nicht hermetisch abschliesst, kann, wenn sich das Duodenum mit Blut füllt, es leicht überlaufen, oder langsam das Blut in den Magen hinübersickern, ehe es zum Brechact kommt; ganz zu schweigen von einem Fall, in welchem in das Ende des Duodenum die Aorta perforirte, also der Darm unter dem gewaltigen Druck des Herzens sich füllte. —

Digitized by Google

Nach Krauss tritt Blutung in 33 Proc. aller Duodenalgeschwüre auf, Perry zählt 13 Proc. Blutung. In 70 Fällen fanden nach ihm sich 9 tödtliche Blutungen. Ueber Geschlecht u. dergl. giebt er folgende Angaben aus 31 näher beschriebenen Fällen: 19 männliche, 12 weibliche Personen; Sitz 26 mal im ersten, viermal im zweiten, einmal im ersten und zweiten Theil; zwölfmal an der Vorder-, einmal an Vorder- und Hinterwand, 18 mal Hinterwand (aus Pankreas). Alter schwankte zwischen 27 und 61 Jahren.

Die Vertheilung auf Vorder- und Hinterwand lässt den oft citirten Satz, dass Sitz an ersterer mehr zu Perforation, an letzterer mehr zu Blutung disponire, für die Duodenalgeschwüre, wenigstens in seinem zweiten Theil nicht bewiesen erscheinen. Ueberhaupt hat das Duodenum die intimsten Beziehungen zu allerlei grösseren und kleineren Gefässen, welche um und in ihm auf engem Raume sich zusammendrängen; wenn irgendwo ist hier eine Corona mortis.

Collin führt — wenn ich recht verstehe stets tödtliche — Blutungen aus folgenden Gefässen auf: Art. pancreatico-duodenalis zwölfmal, aus der Gastroepiploica dextra dreimal, aus der Pancreatica im Ulcusgrund zweimal, aus der Hepatica einmal, aus der Aorta abdominalis zweimal, aus der Pfortader zweimal, aus der Vena mes. sup. einmal.

Es handelte sich hier also oft um solche Gefässe, bei denen eine Blutstillung auch durch chirurgisches Eingreifen nicht oder kaum möglich gewesen wäre. Wir müssen daher dem Rath von Mikulicz, in Fällen einmaliger profuser, das Leben durch acute Anämie bedrohender Blutung aus Geschwüren nicht vorzugeben, noch um so mehr beipflichten und ganz besonders für das Duodenum für geboten erachten zu abstiniren.

Kachexie u. s. w.

Anders steht es mit solchen Blutungen, welche an sich nicht tödtlich, doch sich wiederholen, resp. dadurch erschöpfend wirken, seien es mehrere profuse oder häufig kleinere. Meistens werden sie wohl nicht allein bestehen, sondern sind mit anderen Erscheinungen einer chronischen Dyspepsie vergesellschaftet: Abmagerung, Schmerzen, Verdauungsstörung, Speiseretention, Erbrechen, ganz wie beim Magengeschwür. Schon oben ist besprochen, wie wir es uns vorzustellen haben, dass Erbrechen und Cardialgie auch beim Duodenalgeschwür auftreten. Von der narbigen Stenose und ihren Folgen sehe ich an dieser Stelle noch ab.

Es giebt, wie schon erwähnt, Fälle von Duodenalgeschwür, welche „latent“ verliefen, bis eine Perforation oder der Eintritt einer Blutung ihr Vorhandensein kund that. Höchstens bestanden wenig oder mehrdeutige Erscheinungen, gewöhnlich Schmerzen nach der

Digitized by Google

Nahrungsaufnahme. Sie gelten als charakteristisch, wenn sie erst nach mehreren Stunden Pause beginnen. — Ihr Sitz ist entweder im Epigastrium, selten tiefer, oder gern nach aussen von der L. parasternalis dextra, am rechten Rippenbogen. Sie sind unregelmässig, eventuell kolikartig und plötzlich; meist auf fixem Punkt, der oft druckempfindlich ist. Beschrieben wird auch eine Pericarditis vortäuschende „paroxystische Dyspnoe" (Collin). Manchmal bestehen diese Schmerzen bei erhaltenem Appetit und Hunger, selbst zur Zeit von Blutungen. Andermal aber kommen Pyrosis, Appetitlosigkeit, Aufstossen hinzu, werden härtere Speisen nicht vertragen, kommt Erbrechen, Abmagerung u. s. w. Warum das so wechselt, wissen wir nicht, da wir vorläufig die Fälle anatomisch wie ätiologisch nicht trennen können. Während also im einen wenig Beschwerden, im anderen nur Schmerzen bestehen, vereinigen sich im dritten alle Symptome in heftiger Weise, um quälend und das Leben verbitternd, die Kräfte erschöpfend ein schweres allgemeines Krankheitsbild zu erzeugen.

Wie beim Magen finden wir Geschwüre, welche an einer freien, beweglich gebliebenen Wand sitzen, und solche, bei welchen der Geschwürsgrund mit benachbarten Organen, vor allen dem Pankreas verwachsen ist, wodurch dicke Infiltrate entstehen. Vornehmlich letztere dürften es sein, welche aller anderen Behandlung trotzen (weil vor allem, wie Hauser ausführt, die verwachsenen Ränder fixirt sind und nicht mehr sich nähern können). Die dritte Form, Tumorbildung, wie Hofmeister beschrieben, scheint vom Duodenum nicht beobachtet zu sein.

Nehmen wir das enge Lumen und schlechte Zugänglichkeit, welche den Schluss von Substanzverlusten erschwert, so wird auch weniger als beim Magen die directe Excision in Frage kommen. Hat sich doch selbst bei perforirten Geschwüren die Anfrischung der Geschwürsränder nicht als nöthig, die seroseröse Uebernähnung als genügend erwiesen.

Ich unterscheide mich hierin entschieden von Landerer, welcher meint, gerade die Excision event. der Darmcircumferenz sei das Ideale, die Gastroenteroanastomose nur ein Nothbehelf. Die Frage der circulären Resection hat Mikulicz bezüglich des Pylorus schon erörtert; noch mehr gilt, was dort von der Schwierigkeit gesagt wird, vom Duodenum mit seinen innigen Beziehungen zur Nachbarschaft. Kann man die keilförmige Excision leicht ausführen, gut, aber wie oft wird man es? Landerer giebt selbst skeptisch zu, dass man an viele Geschwüre, zumal der Hinterwand, nicht werde herzukommen

Digitized by Google

können. Man lese nur Beschreibungen von alten Geschwüren, den strahligen derben Narben und den Verwachsungen der Nachbarschaft, und man wird diese Möglichkeit sehr gering anschlagen. — Und verhindert man damit die Entstehung anderer Geschwüre? Kann man nicht ein zweites, ein drittes zurücklassen? (S. S. 547). Und was nutzt man dann? Bliebe man hier stehen, würde man von der Chirurgie des Duodenalgeschwüres wenig zu hoffen haben. Ich hoffe mehr, und die guten Resultate, welche wir von der Gastroenterostomie haben und weiter besprechen werden, dürften vorläufig unseren Standpunkt rechtfertigen. Greift man nach Erschöpfung anderer Maassnahmen zum Messer, so tritt uns als Ziel hervor: rasche Entleerung des Magens. Vor den 2 Operationen, welche hier um den Rang sich streiten, Pyloroplastik und Gastroenterostomie, kann erstere beim Duodenalgeschwür keinen Sinn haben oder höchstens bei Sitz nahe am Pylorus, wo mit der Operation eine Excision verbunden sein würde. Sonst muss hier das möglichste Fernhalten des Speisebreies erstrebt werden, d. h. der Magen früh und gründlich nach einer anderen Richtung hin entleert werden, was eben durch die Gastroenterostomie geschieht; das was dann noch von Speisen durch den Pylorus geht, wird nur wenig sein, jedenfalls dadurch unschädlich. Mit anderen Worten: der chirurgische Eingriff bietet etwas vollkommneres, als die in gleicher Absicht wirkenden internen Maassnahmen. Der besseren und früheren Entleerung beim Magen entspricht die mehr minder vollkommene Entlastung, Ruhestellung, resp. Ausschaltung des Duodenums. Sie hält mechanische und chemische Reizung fern und bietet ihm dadurch die Möglichkeit der Heilung. Auch Codivilla würdigt diesen Punkt in gleicher Weise und spricht von funktioneller Ausschaltung im Gegensatz zu anatomischer, von der ebenfalls noch die Rede sein wird.

Dieser Punkt beweist, wie wichtig es ist, an das Vorhandensein eines Duodenalgeschwürs rechtzeitig zu denken. Leider ist die Differentialdiagnose mit Ulcus rotundum ventriculi keine sichere.

Sie findet sich erschöpfend bei Leube[1]) erörtert. Ich müsste den ganzen Passus dieses allverbreiteten und klassischen Buches hier abschreiben, wenn ich die Punkte recapituliren wollte. Erwähnen möchte ich nur eins als dort nicht genug betont. Es betrifft die Meläna. Gewiss darf man es als höchst verdächtig hinstellen, wenn andauernd zugleich mit Blutabgang nach unten ungefärbtes Erbrechen nach oben stattfand. Dies lehrt meine Erfahrung im weiter unten mitgetheilten Fall.

1) Leube, Specielle Diagnose der inneren Krankheiten. Bd. I.

Digitized by Google

Mehr wie auf Wahrscheinlichkeit kann man jetzt die Diagnose auf Duodenalgeschwür nicht stellen; richtig sind erst wenige diagnosticirt worden. Selbst Collin, der verschiedene nur klinisch beobachtete Fälle für so sicher hält, dass er sie sogar in seinen Statistiken mit verwerthet, meint, dass die Autopsie noch keine Diagnose bestätigt habe.

Trotzdem genügt diese Wahrscheinlichkeit für die Zwecke des Chirurgen; hat er sich einmal zur Laparotomie entschlossen, so würde es wesentlich darauf ankommen, dass der Verdacht auf Duodenalgeschwür in ihm wachgerufen ist, er wird dann mit Auge und tastendem Finger die Diagnose vervollständigen.

Eine der wesentlichsten Fragen, welche sich hier aufdrängt, ist noch nicht genügend zu beantworten, wann denn nach unserer Meinung in einem gegebenen Fall eine weitere interne Behandlung nutzlos erscheinen wird, und daher das Messer einzusetzen hat. Ich meine hier speciell die Fälle erschöpfender chronischer Beschwerden, ohne dass wiederholte Blutungen in den Vordergrund treten. In solchen wird nach dem gegenwärtigen Zustand unserer Erfahrungen wie beim Magenulcus das Abwägen des einen gegen den anderen Weg vom ärztlichen Ermessen und Tacte abhängen. Entschieden wird die Frage zuerst bei jenem werden müssen. Wegen des geschilderten insidiösen Verlaufes des Duodenalgeschwürs und seiner offenbar schlechten Prognose (s. Schlusssätze), und weil die Schwere der anatomischen Veränderung nicht parallel der Deutlichkeit der Symptome geht, wird man vielleicht bei ihm die Grenzen der operativen Thätigkeit weiter stecken als beim Magengeschwür.

Eine Indication ist merkwürdigerweise noch nicht erörtert worden, obwohl sie hier nahe liegt, ob man nach Heilung eines perforirten Geschwürs nicht nachträglich eine Gastroenterostomie anlegen solle, um die Heilung zu sichern; der Fall von Landerer fordert entschieden dazu auf, während anderseits in dem von Dean bei der Section das Geschwür als geheilt bezeichnet ist. Fortbestehen von Beschwerden geben vielleicht hier die Entscheidung. Es wird auch darauf ankommen, ob man das Geschwür als ein rein locales Leiden auffasst oder den übrigen chronischen Magenerscheinungen mehr Bedeutung beimisst, ob man mit Schluss des Geschwürs alles gethan zu haben glaubt, oder ob man die Recidivirfähigkeit fürchtet.

Praktisch ist bisher in oben erörterter Weise in folgenden Fällen im chronischen Verlauf des Dg. eingegriffen worden, welche ich, da die Originalarbeiten in Deutschland nicht überall zugängig

Digitized by Google

sind, nur wenig gekürzt wiedergebe und um einen eigenen — dem ersten, wie es scheint, in Deutschland — vermehre. Sonst hat Codivilla[1]) schon 1893 den ersten, 1897 den zweiten operirt.

Nicht occludirendes Ulcus duodeni. Gastroenterostomie. Heilung. (Cod. Fall 3.)

A. F., 40 Jahre alt, war immer schwächlich und begann vor circa 15 Jahren an Erscheinungen von Magengeschwür zu leiden. Schmerzen im Epigastrium und Rücken 5—6 Stunden nach den Mahlzeiten und am stärksten nachts. Täglich saures Erbrechen, häufig mit Galle und Blut. Mehrmals Blut im Stuhlgang. — Mehrmals Besserung durch diätetische Kuren im Spital. Aufgenommen 14. März 1893. Blasser, abgemagerter Mann von 54 Kilo Gewicht. Leichter Grad von Magenectasie. Hochgradige Schmerzhaftigkeit bei Druck aufs Epigastrium, besonders in der Mittellinie. Im Erbrochenen reichlich Salzsäure und organische Säuren, einige Male Galle und Blut. Diagnose: Magenulcus. — Zuerst interne Behandlung. Magenspülungen, mehrtägige Ernährung per rectum, Karlsbader Salz, Bismuth und flüssige Diät. Das Erbrechen hörte auf, das Gewicht nahm 2 Kilo zu. Da aber der Kranke seinen Verhältnissen nach ein derartiges Regime nicht fortsetzen kann, verlangt er selbst eine chirurgische Behandlung. — 22. März 1893 Operation. Bauchschnitt von 20 cm. Der Magen findet sich normal. Dagegen zweifingerbreit unterhalb des Pylorus ist das Duodenum auf ungefähr 5 cm Ausdehnung verändert, von unregelmässiger Oberfläche, hart an manchen Stellen, mit Adhärenzen an die Unterfläche der Leber, das Colon transversum und das Lig. gastrocolicum fixirt. — Gastroent. nach Wölffer. — Am 9. Tag geniesst Pat. gewöhnliche Spitalkost. Steht am 11. auf; an diesem Tag Erbrechen, doch kein Schmerz, verlässt am 22. Tag das Spital mit 61 Kilo Gewicht. — Nach 5 Monaten berichtet er, dass er fast frei von Schmerzen sei und nur nach schwerverdaulichen Speisen ein Ziehen in der Narbe spüre und erbreche. Nach 5 Jahren ohne jede Beschwerden.

Offenes Geschwür des Duodenum. Ausschaltung des Duodenum u. Gastroenterostomie. Heilung. (Cod. Fall 16.)

L. T., 52 Jahre alt, Tischler. Seit 4 Jahren krank. 2 Jahre dyspeptische Beschwerden, Schmerz im Epigastrium, aber kein Erbrechen. Milchdiät. Dann Blutbrechen und Meläna, zweimal starker Blutverlust. Durch interne Behandlung Besserung auf ein Jahr, dann Rückfall, der zu langer Milchdiät zwingt, die aber wenig Nutzen hat. Seit einigen Monaten heftiger Schmerz im Epigastrium und Rücken, Appetitlosigkeit, Erbrechen mit Galle und Blut, und Abmagerung. Fäces häufig schwarz. Magen wenig dilatirt, Epigastrium druckempfindlich. Bei der Magenausspülung entleert sich auch Galle und etwas Blut. Probefrühstück ergiebt 0,25 Acidität — freie HCl. — Operation 5. Mai 1898. Starke Adhärenzen

1) Codivilla, Sui Casi di Gastroenterostomia. Lo Sperimentale. 1893. Bd. XLVII. id. Contributo alla Chirurg. Gastrica. Bologna 1898.

Digitized by Google

zwischen Duodenum, Pylorus und Leber. Absteigender Duodenaltheil hart. „Um die Blutung zu verringern, das Duodenum in Ruhe zu stellen und besonders, um den Magen wieder beweglich zu machen", wird der Magen vor dem Pylorus durchschnitten, die beiden Theile für sich verschlossen und die Gastroenterostomie gemacht.

Pat. heilt zunächst, wird frei von seinen Magenbeschwerden, stirbt aber im September an einer rasch fortschreitenden Lungentuberculose. Bei der Section zeigt sich die angelegte Anastomose in gutem Zustand. Im Duodenum, oberhalb der Papilla vateri, eine Verengerung des Lumen und eine rundliche Narbe von der Grösse eines Centimes.

C. hat in diesem Fall eine „anatomische" Ausschaltung des Pylorus gemacht, wie auch von Kocher, Eiselsberg u. a. es beim Magenkrebs ausgeführt und empfohlen ist. Bestimmend war für ihn weniger das Ulcus, als die Möglichkeit, den durchschnittenen Magen beweglicher und für den weiteren Act der Operation zugänglicher zu machen. Es überhaupt als rationell hinzustellen, in dieser Weise bei jedem Duodenalulcus vorzugehen, was gewiss nahe liegt, um den Magensaft sicher von ihm fernzuhalten, scheint mir nicht richtig. Es wäre des guten zu viel, so lange der einfache Weg zu genügen scheint, um die Beschwerden zu beseitigen.

In meinem, in diesem Jahr operirten Fall bin ich ebenfalls nur mit der einfachen Anastomose vorgegangen.

Frau Sch., aus gesunder Familie stammend, 42 Jahre alt, war als junges Mädchen stark, wog 145 Pfund. Doch litt sie an Bleichsucht, Herzklopfen, nervöser Erregbarkeit und hatte mit 22 Jahren einen Ohnmachtsanfall mit krampfhaften Zuckungen der Glieder. Mit 24 Jahren verheirathet hat sie drei gesunde Kinder, viermal abortirt. Vor 6 Jahren begannen die ersten Magenbeschwerden. Zeitweise traten Schmerzen am rechten Rippenbogen auf, welche hinter dem Brustbein in die Höhe ausstrahlten. Vor 5 Jahren bekam sie dann Erbrechen, zuerst von Speise, und an einem Tage siebenmal Erbrechen, zuletzt von Blut, dann von Galle. Es folgte eine längere Krankenhausbehandlung, während deren Erbrechen, Schmerzen, Ohnmachtszustände fortdauerten. Krank ging sie heim, erholte sich langsam unter vorsichtiger Diät. Es folgte eine Operation: Ventrifixatio uteri und Exstirpation der linken Adnexe. Nach einigen Wochen traten neue Beschwerden auf, dann war sie wieder 1 Jahr besser, doch brach sie zwischendurch wieder. Allmählich steigerten sich nun die Beschwerden; kamen anfangs die Schmerzen und das Erbrechen lange Zeit nach der Nahrungsaufnahme, so wurden die Pausen immer kürzer, zuletzt von wenig Minuten. Vor $^3/_4$ Jahr hat sie lange Zeit rothes Blut gebrochen, dann kam wieder eine Pause besseren Befindens. Im Herbst traten wieder neue Beschwerden auf. Blutabgang durch Erbrechen und Stuhl während einer Milchdiät wurde vor $^1/_2$ Jahr ärztlich constatirt und wiederum schwarzer Stuhlgang vor 14 Tagen. So wanderte Pat. von einem Arzt zum anderen, kam immer mehr herunter, konnte zuletzt ohne Morphium nicht mehr bestehen, bis endlich die Höhe der Beschwerden

Digitized by Google

sie dazu vermochten, sich der ihr schon lange gerathenen Operation zu unterziehen.

Pat. ist eine sehr heruntergekommene, schwache und blutarme Frau. Herz und Lungen gesund, Puls aber häufig erregt, beschleunigt, klein. Linke Struma. Die Magengegend zeigte äusserlich nichts Abnormes. Ueber der Symphyse 5 cm lange Laparotomienarbe. Epigastrium sehr druckempfindlich. Als Sitz der spontan auftretenden Schmerzen wird eine Stelle rechts von der Mittellinie nach dem Rippenbogen zu angegeben. Erbrechen von Speise und Schleim ohne Blut. Hungergefühl. Stuhl ist einige Tage nach der Aufnahme theerartig, ausserdem wieder am Schluss der circa 3 Wochen dauernden Beobachtungszeit, kurz vor der Operation. Die Schmerzen waren fast andauernd, mit einzelnen heftigen Exacerbationen und nur durch Morphium zu lindern. Pat. sitzt im Bett und stöhnt und verlangt nach Morphium. Speise wird nur in flüssiger Form vertragen, sonst Erbrechen. Einige Tage werden unter völliger Abstinenz Nährklystiere gemacht, die Schmerzen liessen nur kurz nach, dann wurden von Angehörigen ihr verbotene Speisen heimlich zugesteckt (vide das andauernde Hungergefühl), worauf wieder heftiges Erbrechen und schwarzer Stuhl folgte. Pat. krümmte und wand sich vor Schmerz, ja warf sich halbnackt platt auf den Boden und schien allem Zureden unzugänglich; offenbar war der Morphiumgebrauch, wie sich später zeigte, hier mit im Spiel. Nun entschloss sie sich zur Operation.

In Aethernarkose Schnitt vom Proc. xiphoid. bis fast an den Nabel. Magen nicht vorziehbar, nicht dilatirt; in der Pars pylorica ist das gröbere Gefässnetz der Serosa entschieden stark gefüllt. Colon transversum hat schwarzen Inhalt. Den Pylorus fühlt man als eine nicht über das Normale gehende Verdickung; rechts von ihm weitergehend, gelangt man im Duodenumanfangstheil, ca. 5 cm vom Pylorus, an eine beträchtlichere Verdickung der vorderen Wand in einer Tiefe, die sich gut erreichen, aber nicht vor die Bauchdecken bringen lässt. Am Magen findet sich sonst nichts Abnormes. Es wird die 1. Jejunumschlinge aufgesucht und die vordere Gastroenterostomie nach Kocher gemacht, d. h. mit querer Incision des Darmes, doch ohne Klappenbildung. Dreireihige Naht. Aus dem Magen entleert sich etwas Schleim, nicht blutig. Die eigentliche Operation am Magen dauerte $^1/_2$ Stunde. Narkose gut vertragen. Bauchnaht in Etagen.

Nach der Operation erfolgt zunächst kein Erbrechen; Schmerzen, nach dem Nabel hin ausstrahlend, in der Magengegend sind von mässiger Intensität. Gegeben wird neben Nährklystieren abgekochtes Wasser.

Am 1. Tag erbricht Pat. wässerigen Schleim mit einigen schwarzen Flocken. Milch wird vertragen. Schwarzer Stuhlgang. Die Schmerzen werden stärker, Erbrechen wiederholt sich; Temperatur, im Rectum gemessen, schwankt zwischen 37,1° und 37,8°, mit absteigender Tendenz. Puls 100. — Am 5. Tage ist das Erbrechen gallig gefärbt, sehr massig, die Menge entspricht der genossenen Flüssigkeit: Hörbares Geräusch im Leib. Erneute Laparotomie. Es liegt nach Sprengung der Bauchwunde ein stark gefüllter, geblähter, etwas injicirter, vom Magen abwärts ziehender Darmtheil vor; hinter ihm findet sich, leicht angeklebt, der collabirte blasse andere Schenkel. Nahtstelle absolut verheilt, leicht mit Netz bedeckt.

Digitized by Google

Anlegung einer Enteroanastomose zwischen beiden Schenkeln. Sofort füllt sich der leere vom geblähten aus. Dieser Theil der Operation wird ohne Narkose gemacht, die sonst gut vertragen wird. Bauchnaht.

Erbrechen sistirt sofort. Pat. erholt sich rasch, Stuhlgänge erfolgen, braun. Keine Schmerzen zunächst, dann fängt sie fortdauernd an, über solche in der Herzgegend und an den linken unteren Rippen zu klagen, Herzklopfen, elender, miserabeler, frequenter Puls, Schlaflosigkeit. Erbricht aber nicht mehr. — Wunde heilt p. pr., alle Speisen werden vertragen, aber es mangelt der Hunger. — Längere Zeit war ich recht besorgt und unklar über die Deutung, bis es mir klar wurde, dass es sich um Morphiumabstinenzerscheinungen handelte. In der That that etwas Bromkalium Wunder. Allmählich fängt nun Pat., an sich zu erholen. 5 Wochen nach der Operation konnte sie aufstehen; an Gewicht nahm sie langsam zu.

Nach 1/4 Jahr fanden sich 5 Stunden nach Einnahme einer Probemahlzeit im Magen nur wenig kleine Speisereste, dagegen noch einige Blättchen vor 7 Stunden genossenen Sauerkrautes. Pat. kann alle Speisen vertragen, hat fortwährend Hunger, sieht noch anämisch aus und hat noch leicht geschwollene Knöchel.

Jetzt nach 1/2 Jahr ist sie viel fetter geworden. Sie hat zeitweise Leibschmerz um den Nabel herum, litt vorübergehend an Durchfall mit Abgang von Blut und Schleim und Schmerz gegen 6 Uhr abends und nachts in den Därmen; ist sonst sehr zufrieden und fühlt sich „wie neugeboren“; ihr gutes Aussehen wird von allen Bekannten bestätigt. Stuhlgang früher verstopft, seit der Operation regelmässig. Gewichtszunahme kann leider nicht genau festgestellt werden, im ersten 1/4 Jahr über 10 Pfund.

Einige epikritische Bemerkungen; zunächst über den Operationsverlauf. Es ist mir am wahrscheinlichsten, dass das Erbrechen bedingt war durch eine Verwechselung der beiden Dünndarmschenkel bei der Operation, so dass der zuführende, welcher nach Kocher hintenhin soll, nach vorn kam und durch seine Blähung den abführenden zudrückte, so dass dieser nicht funktionirte, er aber sich wieder rückwärts in den Magen entleerte. Diese Verwechselung muss trotz aller angewandten Vorsicht und obwohl anfangs sicher die Schenkel richtig lagen, beim mehrfachen Händewechsel seitens der Assistenten zum Zweck der bequemen Anlegung des Darms geschehen sein. Oder es lag, wie das auch vorkommt, eine secundäre Drehung der Schenkel vor. Jedenfalls hat die Enteroanastomose die Sache gut gemacht.

Schmerz, Dyspepsie, Blutung hatten zusammen die Kachexie erzeugt. Der Fall spricht also im Sinne der beiden eben angeführten Indicationen (2 und 3).

Die wiederholten Blutungen, welche vorher bestanden — offenbar häufiger, als Patientin bemerkte oder nachher sich noch erinnerte — erscheinen beseitigt, wie in dem 2. Fall Codivilla's.

Digitized by Google

Die Blutung ist auch hier zum Stillstand gebracht ohne directe Heilwirkung auf Geschwür, durch die funktionelle Ausschaltung.

Ich entnehme daraus auch einen Grund mehr, die Schmerzen auf krampfartige Muskelcontractionen zurückzuführen. Auch das Erbrechen erscheint mir als Reflex (S. 546). Dies passt durchaus zu den oben entwickelten Anschauungen Talma's, wenn man will, auch Doyen's. In der Beziehung möchte ich noch auf eine Analogie hinweisen. Patientin schildert sich als eine stets nervöse erregbare Natur. Talma legt besonders auf nervöse Constitution Gewicht. Das ganze freilich, Beschwerden und Erfolg als psychisch vermittelt anzusehen, davor möchte ich mich verwahren.

Wenn die Beschwerden nach der Operation völlig verschwanden, kann man nicht anders als einen ursächlichen und thatsächlichen Zusammenhang annehmen, und zwar folgere ich aus der Funktionsprüfung, dass die erzielte frühzeitige Entleerung des Magens schuld ist. In der That, wenn die Patientin vorher fast nicht das geringste mehr vertrug und 8 Wochen nach der Operation mit besonderem Appetit und Behagen, wie ich gelegentlich eines Besuches constatirte, Kartoffelsalat, Häringe und Sauerkraut verzehrte, dürfte die Operation die Probe auf die Leistungsfähigkeit gut bestanden haben.[1])

Anderseits ist zu betonen, dass wir über das Ulcus nur wissen, dass es jetzt keine Symptome macht. Wir werden von einem gesicherten Resultat noch nicht sprechen, vielmehr nur sagen, dass die Operation eine der Kachexie verfallene Frau gerettet hat. Es fehlt der anatomische Nachweis bezüglich des objectiven Zustandes der Duodenalwand. Damit komme ich noch einmal auf die oben schon gestreifte Frage, ob örtliche Applicationen auf Geschwür (Excision, Kauterisation u. s. w.) nothwendig sind. Die Frage wurde bezüglich der Excision schon vom praktischen Standpunkte aus verneint. Doch muss sie noch breiter beleuchtet werden.

Die Fragestellung ist die: Verschafft der chirurgische Eingriff (Gastroenterostomie) dem chronischen Geschwür wirklich bessere Heilungsbedingungen als die interne Therapie? Oder auch nur einen symptomatischen Erfolg durch raschere Ableitung schädlicher Ingesta unter den neu geschaffenen Verhältnissen? Kann das Geschwür nun vernarben, von den Rändern her überhäuten und damit dauernd die Gefahr der Blutung u. s. w. abgewandt werden, oder liegt auch weiter ein Substanzverlust vor, der vielleicht nicht grösser wird, aber

1) Die Darmstörungen, über welche sie jetzt klagt, sind geringfügig, wohl verursacht durch die frühzeitige Füllung des Dünndarmes mit unverdauter Speise.

Digitized by Google

in dessen Grund Gefässe dauernd in Gefahr sind, entblösst und arrodirt zu werden, nur dass dasselbe weniger aufgerissen und geätzt wird?

Findet endlich eine Restitution diffuser Wanderkrankung statt, oder wird der dauernd kranke verletzliche Theil nur gewissermaassen in Ruhestand versetzt, vor allem die Bildung neuer Geschwüre verhindert? Es ist klar, dass im letzteren Fall wir nur graduell uns von den Erfolgen der internen Therapie entfernen, im ersteren aber principielle Vortheile versprechen würden.

Die Antwort ist die: 1. finden wir einen ganz auffallenden Umschwung im klinischen Verhalten der Patienten in allen operirten Fällen, ein völliges Fehlen aller früheren Beschwerden, welche ohne irgend welche Zwischenfälle, Recidive und dergl. andauert und in einem Fall 5 Jahre schon constatirt ist. 2. Ist es eine Thatsache, nicht nur, dass Geschwüre überhaupt vernarben können, sondern es liegen uns auch anatomische Daten vor. Ist schon im Fall Dean ein perforirtes Geschwür, das genäht wurde, geheilt gefunden worden, als ein Strangulationsileus den Patienten nach 2 Mon. wegraffte, so wurde auch in dem 2. Fall Codivilla's 4 Monate nach der Operation ein Geschwür als geheilt gefunden, welches nachweislich kurz vor der Operation noch geblutet und Schmerzen gemacht hatte, also damals noch offen war.

Es liegt danach sehr nahe, die obige Frage mit Ja zu beantworten. Immerhin wurde in dem Fall Codivilla's nicht nur Gastroenterostomie, sondern die völlige Ausschaltung gemacht. Anderseits ist zuzugeben, dass wir keine sicheren klinischen Kriterien haben, um die Heilung eines Ulcus zu constatiren, dass die Recidivfähigkeit für Jahre hinaus angenommen werden muss, und wir deshalb noch sicherer anatomisches Material und längere Dauerresultate von mehr Fällen abwarten müssen, um mit Sicherheit der Chirurgie der Duodenalulcera den Boden zu gewinnen, welchen wir unserer subjectiven Ueberzeugung nach ihnen anweisen.

Aehnliches gilt von der Frage, wird es gelingen, durch rechtzeitige Behandlung im chronischen Stadium die gefährlichste Complication, die Perforation, zu verhüten? Leider scheint das bei dem vielfach latenten Verlauf gerade der perforirenden Fälle nicht so aussichtsreich.

Es folgen nun einige Fälle, in welchen neben den vorher geschilderten Symptomen der Blutung, Dyspepsie u. s. w. bereits solche der Stenose bestanden. Diese Fälle leiten über zu denen, welche wir später zu erwähnen haben werden, in welchen es sich um rein

Digitized by Google

narbige Stenose bei offenbar verheiltem Ulcus handelte. Die beiden Kategorien scheinen sich im allgemeinen hauptsächlich dadurch zu unterscheiden, dass in der letzteren die Ulcussymptome offenbar lange viel mehr zurücktreten, im 1. Fall aber heftig genug waren, um eine Operation zu erfordern, ehe die narbige Verengerung zu hochgradigerer Magendilatation führen konnte.

Codivilla gehört auch hier der 1. Fall (Nr. 15).

Geschwür und Stenose des 1. Abschnittes des Duodenum. Gastroenterostomie. Heilung.

G. C. Mönch, 35 Jahre. Seit langer Zeit Appetitlosigkeit, Druck und Schmerz im Epigastrium, Aufstossen. Seit 10 Monaten Steigerung der Beschwerden, Erbrechen, auch mehrmals am Tage, öfters mit Blut, Abmagerung, im Erbrochenen freie Salzsäure, keine Milchsäure, im Spülwasser einmal viel Galle und Spuren von Blut. Magen nicht dilatirt. Rechts von der Mittellinie Druckschmerz. Laparotomie 13. December 1897. Pylorus dilatirt. — Kurz unterhalb von ihm Duodenum auf 4 cm mit der Leber verwachsen. Dieser Abschnitt ist verengt und verdickt. Gastroenterostomie in Y-Form. normaler Verlauf. Heilung der Magenbeschwerden, die bis Herbst 1898 angehalten hat. Gewichtszunahme von 6 kg.

Hierher gehört auch der Fall von Berg.[1])

Ulcus duodeni mit Pylorusstenose. Dilatatio ventriculi und perigastritis. Gastroenterostomia post. retrocolica.

Der jetzt 39-jährige Mann hat gern heisse Speisen und stets schnell gegessen, schlecht gekaut. Im 17. Jahre bekam er plötzlich Gefühl von Stechen in der Magengrube und Aufgetriebensein. Dasselbe kehrte nach der Mahlzeit wieder. In einigen Tagen ging alles vorüber. — Kurz vorher war er von einem Baum gefallen und hatte danach mehrere Tage dunklen Urin und Gelbfärbung der Haut gehabt. — 1/2 Jahr nach der ersten Attaque eine neue und seitdem jeden Frühling und Herbst dieselben Beschwerden. September 1897 starke Schmerzen im rechten Hypochondrium, nachts Spannung im Magen. Derselbe fühlte sich hart wie Holz an. Appetitlosigkeit, saures Aufstossen und Brechen nach jeder Mahlzeit. Schmerzen nahe dem rechten Rippenrand und der Mammillarlinie, aber nie gleich nach dem Essen, oder sobald der Magen aufgetrieben war; nie Blut im Erbrochenen. Stuhlgang nie schwarz, aber hart. Diese Symptome traten bis April 1898 fast täglich auf. Nun fing das Brechen an aufzuhören, Schmerzen wurden geringer. Doch war Patient bettlägerig, magerte ab. Im Frühjahr 1897 war der Urin braungelb, ebenso im ganzen Winter, die Haut war nicht gelb. —

Status: Kräftiger Mensch. Epigastrium leicht aufgetrieben, nicht empfindlich. Curvatura major liegt zweifingerbreit über der Nabellinie (Aufblähung), schneidet den linken Rippenbogen medial von der Mammil-

---

[1]) Berg, Bidrag till frågan etc. Nord. Med. Ark. 1898. 22.

Digitized by Google

larlinie, den rechten in der rechten. Probefrühstück ergiebt dünnen opalescenten Magensaft mit 0,14 Totalacidität, freier HCl.

Operation 13. Mai. Magen stark nach rechts gezogen, Pars pylorica ziemlich fixirt durch Adhäsionen des Pylorus und der P. horiz. Duodeni und dem angrenzenden Theil der kleinen Curvatur bis zur Flexura coli hepatica. Nach dieser Richtung strahlen zwei weisse Stränge aus, nach deren Durchschneidung der Magen besser vorgezogen werden kann. Pars pylorica bedeutend vergrössert, sonst unverändert. Direct rechts vom Pylorus Duodenum stark verdickt, hart und weniger elastisch. Pylorus deutlich verengt und abnorm rigide. — Gastroenterostomia p. r.

Verlauf nach der Operation wurde durch eine fieberhafte Bronchitis gestört. Die Bauchwunde wurde Sitz einer Infection — sie musste drainirt und einige seitliche Incisionen zugefügt werden. Weiter entstand noch ein linksseitiges Empyem, das mit Resection der 5. Rippe behandelt wurde. — Unterdess that aber der Magen gute Dienste. Die alten Beschwerden waren verschwunden. Patient wurde völlig geheilt entlassen am 8. Juli.

In diesem Fall wurde aus dem Sitz und dem zeitlichen Auftreten der Schmerzen, dem Fehlen von Blutbrechen eine Wahrscheinlichkeitsdiagnose gestellt. Der Fall steht schon in der Mitte zwischen den vorbeschriebenen und den weiter unten zu erwähnenden, in welchen die narbige Verengerung in den Vordergrund tritt. Hier bestand bereits schon erhebliche Perigastritis, beginnende Magendilatation. Mit Recht hebt B. als auffallend die Verengerung des Pylorus hervor; es handelte sich wohl nicht, wovon oben die Rede war, um reflectorischen Spasmus, sondern um eine Mitbetheiligung bei der entzündlichen Infiltration der Duodenalwand, welcher auch der vorübergehende Icterus zugeschrieben wird, also um secundäre bindegewebig-narbige Processe. Uebrigens mag es zweifelhaft bleiben, ob der Icterus der Perigastritis, also einer Compression im Freien, oder intercurrenten entzündlichen Schleimhautschwellungen, also Verlegung des interstitiellen Choledochustheiles zuzuschreiben ist.

Stenose.

Die narbige Verengerung infolge von (meist verheiltem) Ulcus, welche am Magen bekannt ist und, am Pylorus sitzend, zu Gastrectasie führt, hat auch ihr Analogon am Duodenum. Einer Form habe ich schon gedacht: der an der Ausmündung der Gallenwege sitzenden; sie macht meist Stenose der letzteren allein oder zugleich eine erhebliche des Duodenum selbst. Vielleicht gehören auch manche Fälle von chronischem Icterus hierher, bei denen die Operation statt des erwarteten Choledochussteines eine Verhärtung und Tumorbildung im Pankreaskopf fand, denn das Geschwür macht durch Verwachsung mit der Umgebung narbige Heranziehung derselben

Digitized by Google

und starre entzündliche Infiltrate, und derartiges kann wohl Tumorbildungen vortäuschen. Ich rechne dazu folgenden von Carle (und Fantino[1]) operirten Fall (37).

28-jähriger Mann. Seit 3 Jahren Pyrosis, täglich 4 bis 5 Stunden nach dem Essen. Vor 8 Monaten begann er täglich 1 bis 2 Stunden nach dem Essen zu erbrechen, oft Galle, oft flüssiges, schwärzliches Blut. Seit 20 Tagen heftige Schmerzen im Epigastrium und rechter Thoraxhälfte seitlich und hinten, 2 bis 3 Stunden nach dem Essen sich verschlimmernd; danach Icterus. Verstopfung. — Stat. starker Icterus, Apathie, Abmagerung, Pulsverlangsamung. Blut im Erbrochenen. Incision rechts von Mittellinie. Gallenblase geschwollen und mit Bauchwand verwachsen. Kleiner Abscess, der von der Gallenblase herzukommen scheint. Alle inneren Gewebe infiltrirt adhärent. Daher Abscess drainirt; Einschnitt in Mittellinie. Leber mit vorderer Bauchwand verwachsen; Pylorus mit Leber, Netz, Gallenblase verwachsen. Gastroenterostomie mit dem Murphyknopf. — Erbrechen hört bald auf, Appetit kehrt zurück, alle Speisen werden verdaut. Icterus dauert zunächst noch fort, die Fäces sind grau, Beweis, dass die Gallenwege noch verstopft sind. Im nüchternen Zustand enthält der Magen eine schwach salzsäurehaltige Flüssigkeit, ein andermal ist er nach dem Essen leer.

Die Autoren deuten den Fall als Geschwür im Magen und Duodenum, das wahrscheinlich in die Leber eindrang und dadurch Blutungen und Icterus machte. — Peripyloritis, Stenose des Pylorus, Perigastritis und Perihepatitis und Abscess der Gallenblase. Den chronischen Icterus können wir nach unseren Erfahrungen wohl ebenfalls nur durch Compressionsstenose der Gallenwege erklären. Es ist ja eine „Anschwellung" der Gallenblase notirt.

Entweder hat ein und dasselbe Geschwür diese Stenose und die des Duodenum gemacht oder nur letztere, und den periduodenalen Verwachsungen wäre dann die Compression der Gallenwege zuzuschreiben. Der Ductus choledochus steht in einem beträchtlichen Theil seines Verlaufes in Beziehung zum Duodenum. (S. die topogr. Bemerkungen am Schluss!) Dass vor Auftreten des Icterus im Erbrochenen Galle sich befand, nachher die Fäces frei von Galle waren, würde sich hiermit vereinbaren lassen.

Es sind weiter Fälle (ohne Icterus) beschrieben, wo nur das Darmlumen selbst verschlossen wurde. Die Duodenalstenose macht verschiedene Symptome, je nachdem sie im Anfangstheil des Duodenum sitzt oder unterhalb, resp. unter der Ausmündung des Choledochus. Die erstere weicht in ihren Symptomen nicht von der des Pylorus ab. Es kann sich eine secundäre Erweiterung des proximalen Endes

1) Fantino, Beitrag zur Pathologie und Therapie des Magens. Arch. f. klin. Chirurgie. Bd. LVI.

Digitized by Google

ausbilden, weiter rückwärts des Pylorus und vor allem eine Magenectasie, besonders wenn das Geschwür nahe am Pylorus sitzt. Die zweite Form macht charakteristische Erscheinungen, welche auf dem Rücktritt von Galle und Pankreassaft in den Magen und dadurch eingeleitete Verseifung der Fette und Verdauung des Eiweisses in neutralem oder alkalischem „Magen"saft beruhen. Sie sind geschildert von Riegel, Boas, Herz[1]), neuerdings von Wilms.

Erwähnenswerth ist auch die Unterscheidung, welche Hayem[2]) bei einer verwandten Krankheit, der „Reichmann'schen", zwischen pylorischer und subpylorischer, d. h. im Duodenum gelegenen Stenose macht: Man untersucht nüchtern den Magensaft. Der erste Fall liegt vor, wenn viel und grosse Speisereste in demselben enthalten sind; der letztere, wenn nur wenig von der abendlichen Speise zu constatiren ist.

Nach den anatomischen Befunden handelt es sich bei diesen narbigen Verengerungen nicht immer um eine völlige Vernarbung, mehr um Schrumpfungsprocesse, die Vernarbung einleiten, im Centrum kann das Geschwür erhalten sein, daneben um Periduodenitis.

Krauss fand auf 80 Fälle zweimal eine Narbenbildung = 2,5 Proc.; 23 mal völlige, dreimal beginnende = 8,7 Proc. fand Collin. Die Folgezustände giebt seine Tabelle:

Magenectasie 8 { Sitz des Ulcus am Pylorus fünfmal.
„ „ „ 27 mm vom Pyl. einmal.
„ „ „ 30 bis 35 mm vom Pyl. zweimal.

Magenectasie mit beginnender Vernarbung viermal.
Sitz des Ulcus am Pylorus zweimal.
„ „ „ 27 mm vom Pylorus einmal.
„ „ „ 31 mm vom Pylorus einmal.

Duodenaldilatation mit fertiger Narbe zehnmal.
Sitz des Ulcus am Pylorus siebenmal.
„ „ „ 10 mm vom Pylorus einmal.
„ „ „ 13 mm vom Pylorus einmal.
„ „ „ 54 mm vom Pylorus einmal.

Duodenalschrumpfung dreimal.
Sitz des Ulcus am Pylorus einmal.
„ „ „ 13 mm vom Pylorus einmal.
„ „ „ 40 mm vom Pylorus einmal.

Ferner Narbenbildung im Duodenum mit Verletzung des Ductus Choledochus siebenmal.

Thrombose der Vena Portae durch vom Duodenum ausgehende Narbenbildung einmal.

---

1) Riegel, Zeitschr. f. klin. Med. 1887. Bd. XI. — Boas, Deutsche med. Wochenschr. 1891. Nr. 28. — Herz, Deutsche med. Wochenschr. 1896. Nr. 23. — Wilms, Beiträge z. klin. Chirurgie. Bd. XVIII.

2) Hayem, Bullet. de l'acad. méd. 1897. XX. — Gazette des hôpit. 1897. LVIII. Cit. n. Fortschr. d. Chir. Bd. III. S. 583.

Digitized by Google

Im ganzen also prädominirt die Narbenschrumpfung bei Sitz dicht am Pylorus analog demselben Verhalten beim Magen. Operirt sind 2 Fälle von Codivilla, einer von Carle.

Codivilla Fall 2.

Lange Duodenalstenose. Gastrocnterostomie. Heilung.

A. C., Bauer von 40 Jahren, ist seit 12 Jahren magenkrank. Zuerst litt er an Gefühl von Schwere und Vollsein im Magen, seltenem Erbrechen. 7 Jahre später lernte er sich den Magen ausspülen und führt das täglich aus, da er sonst bricht. Er ist sehr abgemagert. Im Erbrochenen reichlich abnorme Säuren, keine HCl. Bei der Laparotomie findet sich der Pylorus etwas erweitert. Das Duodenum verengert sich 3 cm von ihm entfernt zu einem harten, zeigefingerdicken Strang auf 5 bis 6 cm Länge, der an die benachbarten Theile adhärent ist. Operation nach Wölfler. Am 13. Tage geheilt entlassen, nimmt er in der 1. Woche um 10 Pfund zu; nach 5 Jahren in bester Verfassung.

Codivilla Fall 4. Geschwüre und Stenose des Duodenum. Gastroectasie. Gastroenterostomie. Heilung.

D. B., 42 Jahre, seit 12 Jahren magenleidend. Schmerz im Epigastrium nach schwer verdaulichen Speisen, am stärksten 3 oder 4 Stunden nach den Mahlzeiten. Einige Zeit danach saures Erbrechen. Dasselbe, anfangs alle 5 Tage, tritt seit 2 Jahren zwei- bis viermal am Tage auf. Die Kranke bemerkte mehrfach Blut in manchmal beträchtlicher Menge im Erbrochenen. Interne Behandlung erfolglos. Gewicht 42 kg. Magen stark ectalisch (untere Grenze nur 5 cm vom Os pubis entfernt), enthält freie HCl, organische Säuren und Sarcine. Bei der Operation zeigt sich der Pylorus normal, das Duodenum wie im vorigen Fall verändert und stark fixirt. Operation nach Wölfler. 2 Tage etwas Meteorismus und galliges Erbrechen. Dann glatte Heilung. Entlassung am 18. Tage. Nach 3 Jahren in guter Gesundheit.

Ein 2. Fall von Carle (Fall 20) ist folgender.

Mann von 20 Jahren. Stets Obstipation. Seit 2 Monaten Schmerzen im Epigastrium, Aufstossen und Erbrechen früher oder später nach dem Essen. Starke Abmagerung. Dilatation des Magens. Salzsäure von 2 bis 3 Proc.

Harte dicke sternförmige Narbe an der ersten Abtheilung des Duodenum, dasselbe stenosirend. Gastroenterostomie nach v. Hacker. — Im Verlauf Fieber, Erbrechen, Peritonitis, Tod. Keine Section.

Anhangsweise sei von demselben Autor (Fall 22) erwähnt:

Mann von 30 Jahren, seit dem 21. Jahre Verdauungsstörungen, reichliches Erbrechen alle paar Tage, Druck, Pyrosis, zweitweise Diarrhoen. Abmagerung. Starke Magendilatation, Salzsäure wechselt zwischen 2 und 3 pro M. Operation: Pylorus, 1. und 2. Theil des Duodenum stark verengt, wie atrophisch, Wände sind nicht verdickt, keine Narbe, keine Verhärtung. Gastroenterostomie nach Wölfler. Zunächst guter Erfolg. Doch nach $^3/_4$ Jahren Tod an Lungentuberculose.

Digitized by Google

Eine Stenose im unteren Theil des Duodenum hat Rewidzow[1]) erfolgreich mit der Gastroenterostomie behandelt, dgl. Ledderhose.[2])

48-jähriger Mann; früher Blutbrechen. Seit 20 Jahren magenleidend. Magen dilatirt, enthält stets Galle und 0,6 bis 0,8 Proc. Salzsäure. Verengerung fand sich an der Untergangsstelle des mittleren Theiles in dem unteren horizontalen, und Verwachsung zwischen der kleinen Curvatur und Leber. Gastroenterostomia ant. antecol. Heilung.

Anschliessend an die Fälle mit Icterus sei anhangsweise noch eines merkwürdigen Ausganges gedacht, welcher beschrieben ist in der Litteratur, nämlich Durchbruch eines Geschwürs mit Bildung einer Gallenblasenduodenumfistel. Ich habe beim Durchlesen der Krankengeschichten den Verdacht nicht unterdrücken können, dass es sich vielleicht manchmal umgekehrt um Durchbruch eines Gallensteines aus der Blase ins Duodenum gehandelt haben mag, der Stein entfernte sich unbeachtet, und die Fistel blieb. Das kann auch statt gefunden haben, wenn, wie in einem Fall, der Durchbruch nicht direct, sondern durch Vermittelung eines Abscesses stattfand. In einem Fall sind kurz vorausgehende Blutungen allerdings verdächtig.

Endlich mag hier noch kurz zusammengestellt werden, welche Affectionen noch sonst am Duodenum vorkommen, die den Chirurgen mehr weniger interessiren dürften. Allerlei derartige Fälle finden sich neben der Litteratur zusammengestellt bei Perry und Shaw:

1. Congenitale Stenose; führt zu Inanition. 2. Divertikel, nach P. entweder congenital oder Pulsionsdivertikel an Stellen, welche durch locale Erkrankung der Wand eventuell Geschwürsbildung ihre Widerstandsfähigkeit verloren haben. 3. Fremdkörper verschiedener Art, Gallensteine, Obstkerne, Haargeschwülste, sogar ein verschluckter Löffel. 4. Ueber Polypen im Duodenum berichtet Thompson.[3]) 5. Traumatische Läsionen und Zerreissungen bei Bauchcontusionen; sie finden statt zwischen dem fixirten Duodenum und dem mit kurzem Mesenterium von ihm abgehenden Dünndarm. 6. Stichverletzungen.

Welches sind nun die gesammten Resultate der Behandlung des Duodenalgeschwürs?

A. Ohne oder nur mit interner Behandlung.

Von 70 Fällen, wo Perry bei der Section Ulcus- oder Ulcusnarben fand, waren 20 am Geschwür selbst gestorben, also fast ein Drittel. Nur achtmal war Heilung, d. h. Vernarbung eingetreten, = 10,4 Proc. Die übrigen waren offene Geschwüre.

1) Rewidzow, Medicinokoje Obosrenje. 1899. Jan. Ref. nach Centralbl. f. Chir. 1899. Nr. 16. Original war mir nicht zugänglich.

2) Siehe Nachtrag bei der Correctur am Schluss.

3) Thompson, Journal of anat. and phys. 1897. April.

Digitized by Google

B. Chirurgisch wurden behandelt:

1. 28 perforirende Geschwüre, 4 Heilungen, 24 Todesfälle.
2. 5 Fälle im floriden Stadium chronischer Geschwüre. Davon ist einer nach 1/4 Jahr gestorben, das Geschwür war geheilt, vier waren noch nach 5 Jahren, 1 Jahr, 1/2 Jahr, mindestens 1/4 Jahr frei von allen Beschwerden.
3. Narbenstenosen operirt vier.[1])
   1 Todesfall im Anschluss an die Operation.
   Dreimal Heilung bis zur Zeit der Veröffentlichung nach 5, resp. 3 (?) Jahren constatirt.
4. Narbe mit chronischem Icterus einmal, wesentlich gebessert.

Topographisches und Technisches.[2])

Schon Kraus hat im Anschluss an Luschka darauf hingewiesen, dass die gewöhnlich gebrauchte Bezeichnung: hintere, vordere Wand des Duodenum, nicht richtig sei. Der 1. Schenkel geht neben der Wirbelsäule nach hinten und der dritte nach vorn, es sei daher richtiger, von linker (innerer), rechter, (äusserer) oberer und unterer Wand zu sprechen. Die rechte entspricht der „vorderen" die linke der „hinteren." So richtig das ist, so dürfen wir doch in praktischer Beziehung die gewöhnlich gebrauchten Worte beibehalten. Der von der vorderen Bauchwand her operirenden Hand liegt eben die „rechte" Wand zunächst, die linke ist der hinteren Bauchwand zugewandt. Das Duodenum hat nur in sehr seltenen Fällen ein richtiges Mesenterium, an dem es frei liegt. Sonst ist es der hinteren Bauchwand mehr minder angelöthet und in bestimmtem Theil seiner Circumferenz von Peritoneum frei. Am 3. Abschnitt ist das constanter, im wesentlichen nur die Vorderwand frei, am zweiten, und zwar einem oberen Abschnitt ist häufig mehr von der Bauchwand losgelöst, der untere wird vom Colon gekreuzt. Am 1. Schenkel muss man das erste Drittel von den beiden anderen unterscheiden. Es liegt im Netzbeutel wie der Magen, d. h. die Vordere (Rechte) Wand sieht frei nach der Bauchhöhle, die hintere (linke) hilft die Vorderwand das Saccus omentalis bilden; der untere Rand schliesst sich ans Colon transversum an, ans obere setzt sich das kleine Netz, theils die vom Lig. hepatoduodenale herabziehenden Ausstrahlungen. Dies Ligament bildet mit seinem breiten linken Rand die Grenze für den Saccus omentalis und zugleich die Stelle,

1) Die Fälle 22 von Carle und Ledderhose nicht eingerechnet.

2) Jonnesco, Anat. topogr. du duodenum, und Braune, Arch. der Heilkunde. 1876 konnte ich leider nicht einsehen.

Digitized by Google

von wo ab das Duodenum mit der hinteren Bauchwand in Connex tritt. Das davorliegende Stück bildet also ein separates, mehr dem Magen entsprechendes Stück von relativer Selbständigkeit, das Antrum duodeni. Der vom Peritoneum freie Abschnitt der Circumferenz betrifft nun, abgesehen von der Vorderwand, je nachdem auch ein mehr minder grosses Stück der oberen und unteren, ja sogar hinteren Wand. Bedingt wird dies durch die Stelle, an welcher sich das von oben herabziehende Ligament. hepatoduodenale ansetzt, was bald direct am oberen Rande, bald mehr nach hinten stattfindet. So kommt es, dass ein Geschwür, das sämmtliche Schichten der Wand durchsetzt, wenn es darauf perforirt, hinter (eigentlich links) und abwärts von dieser Ansatzlinie, im ersten Drittel den Saccus omentalis, weiter jenseits das retroperitoneale Zellgewebe (unterhalb des Foramen Winslowii) trifft. So kommen denn durch Infection von hier die retroperitonealen und subphrenischen Eiterungen zustande. Da aber häufig vorher Heranziehen des Pancreas und Verlöthung mit ihm stattfindet, ist dieser Ausgang selten. Trifft ein Ulcus dagegen die Oberfläche vor dem Lig. hepatoduodenale, so erreicht es damit allemal die freie Bauchhöhle, und so kommt es, dass auch ein auf der Hinterwand sitzendes Geschwür allgemeine Perforationsperitonitis machen kann. Die grösseren Gefässe trifft ein in die Tiefe gehendes Geschwür an der Unter- und Hinterwand; an letzterer verläuft vor allem in der ersten Portion die Gastroduodenalis und giebt ihrer Ast, die Pancreaticoduodenalis, ab, die dann am unteren Rand entlang zieht, d. h. in dem concaven Rand der U-förmigen Krümmung des Organes. Eine etwaige Unterbindung der Gastroduodenalis ist im Bereich des kleinen Netzes zu machen, nahe am Pylorus.

Was das Lig. hepatoduodenale für den ersten horizontalen, ist das Liq. duodenorenale für den absteigenden Schenkel. Auf die eigenthümlichen Einflüsse, welche durch seine Vermittelung die Wanderniere zu Zerrungen des Duodenum, zu Verschluss des Pylorus hat, will ich, als anderwärts zur Genüge bekannt, hier nicht eingehen. Zu erwähnen sind aber noch die Beziehung der Gallengänge zum Duodenum. Der horizontale Schenkel wird nach oben, theilweise auch nach rechts von Leber bedeckt, ausserdem legt sich der Hals der Gallenblase herüber; der Ductus hepaticus und choledochus steigen dann im Bogen um das Duodenum herum hinter dem absteigenden Ast entlang, an letzterem an ihn herantretend. Zugleich liegt aber der Fundus der Gallenblase, wenn sie sich ausdehnt, event. über der Vorderwand des Dd.; beide Organe bilden somit 2 Schleifen, von denen die eine in die Biegung der anderen hineingesteckt ist.

Digitized by Google

Das Colon transversum wechselt ebenfalls etwas in seiner Lage zum Duodenum. Normalerweise liegt es zunächst etwas vor und unter dem horizontalen Schenkel, um dann über es hinwegzugehen, so dass der absteigende Ast nach innen von der Flexura hepatica liegt, und man durch Emporheben des Colon, hinter dem Mesocolon transversum gelegen, den dritten Abschnitt frei macht. Der horizontale Abschnitt wird am besten zugänglich von einem medianen oder einem parallel dem Rippenbogen gelegenen Schnitte aus, wenn man Magen mit Pylorus nach links und etwas nach unten hin anspannt, die Leber nach oben klappt und das Colon nach abwärts drängt. Den absteigenden Ast erreicht man ebenfalls vom queren Schnitt aus oder auch von einem am rechten Rectusrand geführten, also auf demselben Wege wie die Gallenblase, durch Emporklappen der Leber. Drängt man hierbei das Colon nach abwärts und innen, was bei seiner Beweglichkeit und der Veränderlichkeit seiner Lage wohl meist das beste ist, macht man sich dem Verlauf des Ductus choledochus entlang bis zur Papille das Organ frei; den untersten Theil des absteigenden Theiles und den Uebergang in den dritten Schenkel aber kann man nur sehen, wenn man mit der Leber das Colon nach oben zieht und den Dünndarm nach unten drängt, also durchs Mesocolon hindurch. Praktisch wird das aber am wenigsten in Betracht kommen.

Liegt eine Perforativperitonitis vor, so wird ein Medianschnitt das gerathenste sein, wenn nicht etwa Verwechselung mit Gallenblasen- oder Wurmfortsatzperforation zunächst nach rechts hin verwiesen. Zur besseren Orientirung kann man in beiden Fällen den Querschnitt hinzufügen. Greift man im chronischen Verlaufe eines Ulcus ein, so wird man nur, wenn zugleich Icterus vorliegt, auf den absteigenden Schenkel losgehen, sonst schon wegen der Differentialdiagnose mit Magengeschwür wieder von der Mitte aus vorgehen. Hat man das Duodenum blossgelegt, so hat sein weiteres Zugänglichmachen durch Vorziehen rascher seine Grenzen, als es nach der Uebung an der Leiche scheint. Bei geblähten Därmen geben diese eine sehr bedeutende Erschwerung. Abstecken mit steriler Gaze hält die Därme etwas zurück. Empfehlen möchte ich nach Erfahrungen bei Cholecystotomien die Verwendung von Mosetigbattist oder Billrothin, welche man ihrer Glätte wegen leicht in die Tiefe schieben kann, die nicht kleben und weniger Raum beengend wirken. — Weit vorziehen lässt sich aber das Duodenum nicht immer, weil die Zerrung an den kurzen Befestigungen auch in Narkose stärkeres Pressen und Contractionen der Bauchmuskeln hervorruft und dann das Gesichtsfeld einengt. Sind keine Verwachsungen da, so kann

Digitized by Google

man nach Langenbuch allerdings sogar die Pars descendens sich hervorholen, aber Adhäsionen sind eben bei Geschwüren meist und gern vorhanden.

Die Excision von Geschwüren ist oben schon besprochen. Ueber die Methodik der Gastroenterostomie haben wir hier nicht zu streiten.

Hat man Verdacht auf Vorhandensein eines Ulcus, so wird sich ein methodisches Absuchen des Duodenum empfehlen. Durch die oben beschriebene Methode wird das Gesichtsfeld frei gemacht, und man gleitet nun vom Pylorus ab entlang dem Organ nach hinten, mit einem Finger tastend, mit zweien die Wand zu Falten emporhebend und durchtastend. Das sollte auch bei jeder wegen Magengeschwür gemachten Operation geschehen. Hat man zum Zwecke der Pyloroplastik etwa eine Incision angelegt, kann man mit dem eingeführten Finger mit Leichtigkeit weit ins Duodenum hinein; wie sich kleinere Geschwüre dabei von innen anfühlen, ist noch nicht bekannt. Jedenfalls wird es sich empfehlen, einen zweiten Finger von aussen zu Hülfe zu nehmen.

Nachtrag bei der Correctur.

Eine Gastroenterostomie bei 54jähr. Manne wegen stenosirenden Tumors des Duodenum (im unteren Querstück, kinderfaustgross, rechts von der Wirbelsäule), machte Ledderhose (Verh. d. D. G. f. Chir. 1899. 105). Vorher bestanden Kräfteverfall, Abmagerung, galliges Erbrechen, Galle im Magensaft neben freier Salzsäure. Nach der Operation vor 2 Jahren hat Pat. rasch sein früheres Gewicht erreicht (Zunahme 33 Kilo) und kann alles geniessen. Ledderhose nimmt an, dass die Galle noch jetzt in den Magen zurückfliesst, aber wegen der Schlussfähigkeit des Pylorus nur zeitweise, ohne die Magenfunktion zu stören. — Ob es sich hier um echte Geschwulstbildung handelt oder etwas anderes, wird im Ref. nicht erörtert.

Digitized by Google

XX.

Aus dem Krankenhaus der jüdischen Gemeinde in Berlin
(Prof. Dr. Israel).

Beitrag zur Lehre von den Blasenhernien.

Von
Dr. M. Zondek.

Die Lehre von den Blasenhernien ist in den chirurgischen Lehrbüchern recht oberflächlich behandelt worden. Erst die Arbeit von Aue lenkte wieder die Aufmerksamkeit auf diese Erkrankung. Er publicirte die aus der Litteratur bis zum Jahre 1890 gesammelten Fälle, 55 an der Zahl, von denen allein 16 erst auf dem Sectionstisch erkannt worden waren. Seitdem haben sich die Beobachtungen von Blasenhernien wesentlich vermehrt, in den letzten beiden Jahren sind drei eingehende Arbeiten über dieses Thema erschienen (Hermes, Brunner, Lotheissen), und Brunner legt seiner Arbeit 180 bis dahin in der Litteratur erschienenen Fälle zu Grunde. Diese Erkrankung ist also gar nicht so selten. Ihre häufige Beobachtung in den letzten Jahren findet ihre Erklärung in der viel zahlreicheren Ausführung von Radicaloperationen der Hernien, wonach, bezw. wobei oft die Blasenhernien zur Beobachtung kamen; auch dürfte die in den letzten Jahren vielfach angewandte Methode der Radicaloperation nach Bassini in vielen Fällen zur Kenntniss von Blasenhernien geführt haben, bei denen nur ein kleiner Theil der Blasenwand prolabirt war, und die bei anderen Operationsmethoden als solche nicht erkannt worden wären; andererseits dürfte die Bassini'sche Methode manche Fälle als Blasenhernien haben erscheinen lassen, die in Wirklichkeit gar keine sind. Ich werde des weiteren darauf zurückkommen.

Die bisher publicirten Fälle sind zum Theil erst auf dem Sectionstisch, zum grösseren Theil in vivo erkannt worden, und zwar während der Operation oder einige Tage nach derselben. In den seltensten Fällen

Digitized by Google

dagegen ist bereits vor der Operation die Diagnose gestellt oder auch nur vermuthet worden.

Im Laufe des letzten Jahres kamen im hiesigen jüdischen Krankenhaus zwei derartige Fälle zur Beobachtung; ihr eigenartiger Verlauf, der bereits vor der Operation die Aufmerksamkeit auf die richtige Diagnose lenkte, rechtfertigt wohl die Veröffentlichung der beiden immerhin seltenen Beobachtungen.

Fall 1. Anamnese. Der 52 Jahre alte Prediger stammt aus gesunder Familie; er hatte oft an hartnäckiger Stuhlverstopfung gelitten, war aber nie erheblich krank. Vor 2 Jahren bekam er plötzlich ohne ihm bekannte Ursache Harnbeschwerden. Als er Harndrang verspürte, konnte er den Urin nur tropfenweise unter Schmerzen im hinteren Theil der Harnröhre entleeren. Damals bemerkte er zum erstenmal in der linken Inguinalgedend eine etwa pflaumengrosse Anschwellung, die auf Druck schmerzhaft, sich prall gespannt anfühlte. Nach kurzer Bettruhe wurde die Schwellung weicher und kleiner, und P. konnte darnach den Urin in hockender Stellung schmerzlos in kräftigem, ununterbrochenem Strahle entleeren.

In der Folgezeit hatte er, in der Besorgniss, die beschriebenen Beschwerden könnten wiederkehren, ohne erst den Drang abzuwarten, sehr oft, etwa stündlich, beschwerdefrei Urin entleert. Gab er aber zuweilen dem vorhandenen Urindrang keine Folge, so traten gewöhnlich die beschriebenen Erscheinungen wieder auf.

Vor 14 Tagen trat der letzte derartige Anfall auf und hielt mehrere Stunden an. Wegen dieser Beschwerden sucht P. am 1. Februar 1898 das Krankenhaus auf.

Vor etwa 5 Jahren bildete sich in der Gegend der rechten Leistenbeuge eine nicht deutlich abzugrenzende Anschwellung, die sich seitdem allmählich vergrössert hat.

Status praeseus. Mittelgrosser, kräftig gebauter, etwas corpulenter Mann, von gesundem Aussehen. Geringes Emphysem beider Lungen; sonst an den inneren Organen nichts Krankhaftes nachweisbar. In der rechten Schenkelbeuge eine unter der Haut gelegene, kindsfaustgrosse, höckerige, auf Druck nicht schmerzhafte Anschwellung von mässig fester Consistenz (Lipom).

Auf der linken Seite eine sich in den Leistenkanal hinziehende irreponibele, prall elastische, etwa strausseneigrosse Anschwellung, frei unter der Haut gelegen, auf Druck etwas schmerzhaft. Anfüllung der Blase mit Borsäurelösung, — der Nélatonkatheter Nr. 20 passirt ungehindert die Urethra — ergiebt keine nachweisbare Vergrösserung der Anschwellung, ebensowenig lässt sich eine Verkleinerung derselben nach Entleerung der Blase feststellen. P. wird aufgefordert, mehrere Stunden nicht Urin zu lassen. In der That wird darnach eine nicht zu verkennende Vergrösserung des Bruchinhaltes constatirt. Nachdem P. daraufhin ohne besondere Anstrengung den Harn im Strahle entleert hatte, wurde constatirt, dass der Bruchinhalt sich entschieden weicher und weniger gespannt anfühlte als zuvor.

Digitized by Google

Der Urin ist bernsteingelb, klar, sauer, frei von Eiweiss und Zucker. Geringer Indicangehalt. 24 stündige Menge 1450 sp. 1016.

Beide Lappen der Prosteta sind etwas vergrössert.

Am 7. Februar 1898 Operation (Prof. Israel). Hautschnitt über die Anschwellung parallel dem Lig. Poupartii. Man kommt auf eine dicke Fetthülle, und es wird ein starkwandiger, etwa gänseeigrosser, aus dem äusseren Leistenring austretender, leerer Bruchsack freigelegt. Nach innen und unten vom Bruchsack liegt fest mit diesem verwachsen ein weiterer sich cystisch anfühlender, aus dem Leistenkanal austretender, etwa taubeneigrosser Tumor vor, in ein starkes Fettlager gehüllt. Bei der Ablösung desselben vom Bruchsack zeigen sich quer durcheinander verlaufende Muskelfasern, die darauf hindeuten, dass der cystische Tumor den prolabirten Blasentheil vorstellt. Es wird nun versucht, denselben durch Compression, bezw. Expression seines Inhalts in die Blase zu verkleinern. Das gelingt. Die Wandschicht des Tumors, bezw. der Blase ist in etwa fünfpfennigstückgrosser Ausdehnung infolge der Ablösung vom Bruchsack sehr verdünnt. Daraufhin wird der cystische Tumor an der verdünnten Stelle angeschnitten, und per urethram in die Blase eingespritzte Borsäurelösung dringt aus der Incisionsstelle hervor. Der verdünnte Theil der Blasenwand wird exstirpirt und die Blase durch eine doppelreihige Naht geschlossen. Der Bruchsack, der an seinem Halse etwas eingerissen, wird vollends eröffnet, ist ganz leer; er wird möglichst hoch oben abgebunden und exstirpirt. Die Blase wird durch den Leistenkanal möglichst weit zurückgeschoben, darauf die Pfeiler des äusseren Leistenringes mit einander vernäht. Einführung eines nach unten ziehenden Sindons. Naht der Hautränder. Verband.

Die Heilung erfolgte regelrecht. Nachträglich trat im Harn Zucker auf. Unter geeigneter Diät schwindet der Zuckergehalt des Harnes. Am 8. März 1898 wird P. als vollkommen geheilt entlassen.

Fall 2. Anamnese. Die 40 Jahre alte Kaufmannsfrau R. L. ist heredi är nicht belastet.

Im Jahre 1879 hat sie nach normal verlaufener Schwangerschaft ohne Kunsthülfe geboren. Das Wochenbett ist regelrecht verlaufen. In den letzten 10 Jahren hatte sie alle 2—3 Monate Magenkrampf und dabei leichte Schmerzen in der Gegend der Blase, jedoch ohne Störungen in der Harnentleerung.

Im December 1896 erkrankte sie mit Fieber, Erbrechen, Schmerzen etwas oberhalb des linken Leistenbruches, aufgetriebenem Leib; sie war einige Tage krank, näheres lässt sich nicht ermitteln. Seitdem bestehen in der rechten Leistengegend andauernd dumpfe, ziehende Schmerzen ohne veränderte Funktion des Harnapparates. Im Juni 1897 bemerkte sie zum erstenmal an der Stelle, wo sie Schmerzen hatte, einen etwa pflaumengrossen Knoten. Im December 1897 trat ein 3 Tage andauernder Schmerzanfall auf, der Knoten schwoll an, und die P. konnte zunächst einige Stunden keinen Urin entleeren, dann musste sie sehr häufig Wasser lassen. Dieser „Anfall“ wiederholte sich in verschiedenen Intervallen, nach körperlichen Ueberanstrengungen, starkem Pressen, Heben einer schweren Last u. s. w. in gleicher Weise, und im Verlauf einige Tage währender Bettruhe ging die Anschwellung stets zurück. Nach diesen Anfällen war jedoch die

Digitized by Google

Geschwulst immer etwas grösser geworden, als vor dem Anfall. Seit 2 Tagen der letzte angeblich sehr schwere Anfall, bei dem die Anschwellung Gänseeigrösse erreichte. Wegen dieses Leidens sucht P. am 18. Juni 1898 das Krankenhaus auf.

Ein Bruchband hat P. nie getragen.

Status praesens. Mittelgrosse, hagere Frau, mässig gut ernährt, von blassem Aussehen. Unter dem rechten Lig. Poupartii ein gänseeigrosser, harter, unter der Haut gelegener Tumor von höckeriger Oberfläche, auf Druck etwas schmerzhaft. Der Tumor lässt sich nach oben hin, nach der Bauchhöhle zu verfolgen, ist im ganzen fast gar nicht verschieblich. Beim Husten, Pressen ist keine Vergrösserung oder Vortreibung des Tumors zu bemerken.

An den inneren Organen nichts Krankhaftes nachweisbar.

Der Harn wird zehnmal am Tag und achtmal in der Nacht in hockender Stellung unter Schmerzen in der Gegend der Anschwellung in der rechten Leistenbeuge im Strahle entleert.

Der Harn bernsteingelb, klar, sauer, frei von Eiweiss und Zucker. 24 stündige Menge 1200 sp. 1018.

Nach Injection von Borsäure in die Blase kann keine Vergrösserung der oben beschriebenen Anschwellung nachgewiesen werden.

Im Verlaufe der nächsten 8 Tage nahm die Anschwellung und damit die Harnbeschwerden allmählich ab. Die Frau brauchte nur dreimal am Tage und einmal nachts Urin zu entleeren. Die Harnentleerung selbst erfolgte schmerzlos, und die Geschwulst war etwa pflaumengross geworden, ungefähr so gross, wie angeblich die Geschwulst vor dem „Anfall“ gewesen.

Am 29. Juni 1898 Operation (Prof. Israel). Hautschnitt über die Anschwellung parallel dem Lig. Poupartii, Freilegung eines etwa pflaumengrossen, harten, höckerigen Tumors, der mittels eines Stieles nach dem normal erweiterten Schenkelkanal zuführt. Der Stiel ist dicht am Ansatz des Tumors bleistiftdick, wird dann nach dem Schenkelkanal zu grösser. Der Tumor wird dicht oben am Stiel abgetragen. Der übrig gebliebene, vor der Bruchpforte gelegene Theil ist prolabirte Blasenwand, denn ein per urethram eingeführter Metallkatheter führt direct in den vorliegenden Theil hinein. An der Abtragungsstelle des Tumors ist die Blase sehr verdünnt. Es wird an dieser Stelle ein etwa fünfpfennigstückgrosser Theil der Blasenwand exstirpirt, die Blase doppeltreihig genäht und dann durch den Schenkelkanal in die Tiefe versenkt. Einführung eines Sindons bis auf Stelle der Blasennaht. Naht der Hautränder bis auf die Jodoformgaze. Verband.

Wundverlauf regelrecht. Am 27. Juli wird die P. als geheilt entassen. Im Harn sehr geringe Menge Albumen, vereinzelte Leukocyten.

Fragen wir uns nun zunächst, was ist eine Blasenhernie? Unter Hernien versteht man im allgemeinen eine von Peritoneum bedeckte Vortreibung von Baucheingeweide durch eine normale oder abnorme Oeffnung der Bauchwand. Eine auf diesem Wege entstandene Vorstülpung eines mit Peritoneum bedeckten Theiles der Blase würde also eine Blasenhernie bedeuten. Diese Fälle sind aber selten, nur

Digitized by Google

fünf sichere Fälle sind beobachtet worden. Man müsste dann mit Linhardt alle übrigen unter gleichem Namen beschriebenen Fälle Blasenvorfälle nennen. Im Gegensatz zu den wirklichen Blasenvorfällen, Cystocele vaginalis oder besser Prolapsus vagin. (Brunner) genannt, thun wir aber gut, wenn wir mit Hermes, Brunner und Lotheissen überhaupt alle diejenigen Fälle als Blasenhernien bezeichnen, bei denen die Blase durch irgend eine Bruchpforte vorgestülpt ist, gleichviel ob die Blasenwand mit Peritoneum bedeckt ist oder nicht. Demgemäss werden wir mit diesen Autoren auch an der von Jaboulay und Villard getroffenen Eintheilung der Blasenhernien in die 3 Kategorien festhalten, in 1. intraperitoneale Blasenhernien, Vorstülpung eines vollständig mit Peritoneum bekleideten Theiles der Blase, so dass die Blase im Bruchsack liegt; 2. extraperitoneale, bei denen ausschliesslich ein von Peritoneum entblösster Theil der Blase den Bauchkanal passirt hat, und 3. paraperitoneale (Hermes theils extra, theils intraperitoneal gelegen) (Lotheissen Cystocele mixta), in denen ein Theil der Blase und nebenan der Bruchsack prolabirt ist.

Als Uebergangsformen betrachtet Brunner diejenigen Fälle, in denen neben der Blase ein ganz kleiner Theil des Bruchsackes vorliegt. Diese Fälle haben wie diejenigen, in denen umgekehrt neben einem grösseren Bruchsack ein sehr kleiner Theil der Blase prolabirt ist, ein ganz besonderes praktisches Interesse, weil eine Verletzung der Blase und des Bruchsackes unmerklich stattfinden kann und unerkannt sehr leicht die Gefahr einer tödtlichen Infection ermöglicht. Derartige Fälle sind bereits publicirt; in wie vielen Fällen von letal verlaufenden Radicaloperationen von Hernien mag aber auch, wie Legrand mit Recht bemerkt, die unbemerkte Verletzung der Blase und die so herbeigeführte Peritonitis die nicht erkannte Ursache gewesen sein.

Gegenüber diesen wirklichen Blasenhernien stehen die künstlich herbeigeführten. Wenn z. B. bei der Radicaloperation nach Bassini durch Zug am Bruchsack die mit demselben durch Entzündungen oder sonstwie fixirte Blase mit aus dem Bruchkanal vorgestülpt wird, so dass sie beim Nachlassen des Zuges wieder hinter die Bruchpforte zurücksinkt, so handelt es sich um eine nicht präformirte, um eine operative Blasenhernie (Demoulin, Lanz, Hermes, Brunner).

Von den vorliegenden Fällen gehört der erste in die Kategorie der paraperitonealen Blasenhernien. Das sind auch die am häufigsten vorkommenden Fälle. Wie gewöhnlich handelt es sich auch

Digitized by Google

hier um einen Inguinalbruch bei einem im 5. Lebensdecennium stehenden Mann.

Sehr charakteristisch war die Anamnese, die allerdings erst nach eingehenden Fragen erhoben wurde.

Das Auftreten der Urinbeschwerden mit der gleichzeitigen Zunahme der Schwellung in der rechten Leistenbeuge, das Schwinden der Beschwerden nach einige Stunden währender Bettruhe und die danach auftretende Abnahme der Schwellung, Symptome, die auch nach längerem Zurückhalten des Harns und wiederum nach der Urinentleerung beobachtet wurden, berechtigten die Diagnose einer Blasenhernie. Der operative Befund bestätigte diese. Wie gewöhnlich lag auch hier nach innen und unten vom Bruchsack der vorgefallene Blasentheil, der Bruchsack wesentlich grösser, als das Blasendivertikel, beide mit einander verwachsen, der Blasentheil in eine Fetthülle geborgen.

Fragen wir uns nun, wie ist die Blasenhernie entstanden? — Für die Annahme einer angeborenen Abnormität lag kein Anhaltspunkt vor. Die Beschwerden waren vor 2 Jahren zum erstenmal in Erscheinung getreten, und auch in allen übrigen bisher publicirten Fällen wurde diese Abnormität mit einer Ausnahme (Schreyer) niemals angeboren vorgefunden.

Diese Erkrankung ist also als erworben anzusehen. Es ist Méry darin beizustimmen, dass man sich eigentlich gar nicht vorstellen kann, wie eine normale Blase, die in leerem Zustand unter der Symphyse liegt, angefüllt aber die Kugelform annimmt, durch den Leistenkanal hindurchschlüpfen soll. Verdier hat darum als prädisponirendes Moment eine verminderte Contractionsfähigkeit und Erschlaffung des Blasenmuskels und andauernde übermässige Ausdehnung infolge Behinderung des Harnausflusses angenommen. Dadurch gelangt die Blase in die Nähe des Bruchkanals und wird durch die Bauchpresse in denselben hineingepresst. Aber wie in vielen anderen Fällen lag auch hier nichts derartiges vor. Eine Strictur oder eine Erkrankung der Blase war nicht zu constatiren. Der Harn wurde in kräftigem, ununterbrochenem, dickem Strahle entleert, und der Nélatonkatheter Nr. 20 passirte unbehindert die Urethra. Ein mässiger Grad von Prostatahypertrophie bestand, ohne irgend welche Störungen hervorzurufen; aber selbst wenn diese vorhanden gewesen wären, könnte die Prostatahypertrophie nicht allein als Ursache für diese Erkrankung angesehen werden, denn mit Recht weisen Gueterbock und Ssalitschew auf die zahlreichen Prostatiker hin, die doch in den seltensten Fällen Blasenhernien haben.

Digitized by Google

Ferner wird als prädisponirendes Moment ein weiter Bruchkanal angegeben; aber wie oft finden wir gerade Prostatiker mit ganz grossen Brüchen und weitem Bruchkanal, ohne dass gleichzeitig eine Blasenhernie wäre. Wie in den meisten Fällen war auch im vorliegenden der Bruchkanal nicht besonders weit.

Wir kommen aber der Erklärung der Entstehung der Blasenhernie näher, wenn wir die vorliegenden speciellen Verhältnisse eingehender berücksichtigen. Neben dem taubeneigrossen Blasenvertikel lag der gänseeigrosse Bruchsack, und der prolabirte Blasentheil in ein starkes Fettlager eingehüllt. Diese starke Fettanhäufung führte zur Annahme der Cloquet-Roser'schen Theorie von der Entwickelung der Hernien im allgemeinen, die in der Neuzeit von Monod und Delagénière für die Entwickelung der Blasenhernien ganz besonders zur Geltung gebracht worden ist. Nach diesen Autoren entsteht also die Blasenhernie stets primär und die Vorstülpung des Bruchsackes secundär. Das mag wohl im allgemeinen, worauf auch Brunner hinweist, für diejenigen relativ wenigen Fälle gelten, in denen neben einer grossen Blasenhernie ein kleines Stück Bruchsack vor dem Leistenkanal gelegen ist. Im vorliegenden Falle ist aber wie in den meisten paraperitonealen Blasenhernien das Grössenverhältniss zwischen vorgestülptem Blasentheil und Bruchsack ein umgekehrtes, und es liegt die Annahme nahe, dass primär der Bruchsack und secundär die Blasenhernie entstanden ist.

Wir haben gefunden, dass Blasentheil und Bruchsack fest miteinander verwachsen waren, so dass nur eine Lösung mit dem Messer möglich war. Diese feste Adhärenz beider Gebilde ist allerdings erforderlich für diese eben geschilderte Entwickelung der Blasenhernie.

Bekanntlich liegt das Peritoneum sehr locker der Blase an und verschiebt sich entsprechend dem Füllungsgrade der Blase. Das Peritoneum könnte darum nur bei einer Verwachsung mit der Blase dieselbe hervorziehen. Dies geschieht nach Lotheissen auf indirectem Wege. Das präseröse Fett ist mit dem Peritoneum normal fest verwachsen. In den von ihm beobachteten Fällen ist nun das präseröse Fett der Blase fest adhärent, und dann ist es erklärlich, dass bei weiterer Vorstülpung des Bruchsacks die Blase mit herausgezerrt wird.

Nun aber fragt es sich, wie entsteht diese Adhärenz zwischen präserösem Fett und Blasenwand. Man hat sie als die Folge von Entzündungen angesehen, nach vorangegangenen Peritonitiden, Laparatomien, Erkrankungen des Genitaltractus u. s. w. Holländer hat dieses in einer Arbeit gezeigt, die er im Auftrage meines früheren

Digitized by Google

Chefs, des Herrn Prof. Israel, aus dem Krankenhaus veröffentlichte. Von alledem ist im vorliegenden Fall nicht die Rede. Dann hat besonders Lotheissen auf die Störungen aufmerksam gemacht, welche bei Coprostase die durch das Rectum streichenden festen, oft steinharten Kothmassen auf die vorliegende Blase ausüben können. Langer weist auch auf die Raumbeengung der Blase hin infolge einer dicht anliegenden, starkgefüllten Doppelschlinge des Mastdarmes. Diese Störungen sind wohl begreiflich. Wir wissen, von wie grossem Nutzen die Darmentleerungen bei bestehenden Erkrankungen der Blase sind, die dann um so empfindlicher reagirt auf die auf sie einwirkenden Schädlichkeiten. Auch unser Patient hat öfters an hartnäckiger Stuhlverhaltung gelitten. Die Coprostase ist als prädisponirendes Moment von entzündlichen Processen wohl denkbar, die zur Adhärenz des sonst der Blase locker anliegenden präserösen Fetts mit der Serosa der Blase führen können.

Man kann sich darum auch gut vorstellen, dass ein Bruchsack schon sehr lange bestehen, ja selbst angeboren sein kann, dass im Laufe vieler Jahre die Verwachsung des Bruchsacks mit der Blase erfolgt, und erst dann bei weiterer Grössenzunahme des Bruchsackes die Blasenhernie sich entwickelt, zunächst ohne irgend welche Nebenerscheinungen, und dass erst bei einer gewissen Grösse der Blasenhernie Störungen von seiten der Harnorgane auftreten.

Die Lage des Blasendivertikels medial und unten vom Bruchsack ist hier dieselbe, wie in allen bisher beschriebenen Fällen von paraperitonealen Blasenhernien mit Ausnahme eines Falles (Zeller). Das Lageverhältniss entspricht ganz den topographischen Verhältnissen, wie sie Lotheissen besonders eingehend geschildert hat.

Von besonderem Interesse ist der 2. Fall. Hier handelt es sich um eine crurale, extraperitoneale Blasenhernie bei einer Frau.

Bei den Frauen kommen die Blasenhernien weniger oft vor als bei den Männern. Nach der Brunner'schen Statistik betrafen von 172 Blasenhernien 128 Männer und 44 Frauen. Das Verhältniss ist also ungefähr wie 3 : 1.

Ferner sind die extraperitonealen Blasenhernien überhaupt sehr selten. Nach Brunner sind nur sechs derartige Fälle sicher nachgewiesen und ausserdem noch 12 Fälle beschrieben, in denen das Peritoneum nicht beobachtet worden ist, wobei nicht zu eruiren ist, ob und in wie vielen derartigen Fällen ein kleiner Theil des Peritoneum vorgelegen hat und so übersehen worden ist.

Wie gewöhnlich bei den Frauen handelt es sich auch hier um eine crurale Hernie bei einer im 4. Lebensdecennium stehenden Frau.

Digitized by Google

Auch in diesem Falle lenkte die Anamnese den Verdacht auf eine Blasenhernie. Die Zunahme der Schwellung in der Leistenbeuge nach starken körperlichen Anstrengungen, die darnach auftretenden Harnbeschwerden und das allmähliche Schwinden derselben nach wenige Tage währender Bettruhe, was auch im Krankenhaus festgestellt werden konnte, leitete die Diagnose auf eine Blasenhernie. Da aber keine anderen objectiveu Symptome vorhanden waren, wurde die Diagnose in suspenso gehalten.

Nach Abtragung des Fibrolipoms lag ein Theil der Blasenwand vor der Bruchpforte. Es war also keine operative, sondern eine präformirte Blasenhernie.

Die Operation wurde ausgeführt, nachdem die Harnbeschwerden geschwunden, und die Schwellung zurückgegangen war; es hat also hier eine Blasenhernie bestanden, die erst bei ihrer Vergrösserung Störungen erzeugte.

Wie war nun die Blasenhernie entstanden?

Der Harnbefund war normal, Symptome einer Blasenlähmung waren nie vorhanden. Welcher Natur ihre früheren Beschwerden, der Magenkrampf und die Schmerzen in der Blasengegend gewesen, ob sie vielleicht zur Fixation der Blase in der Gegend des Bruchkanales geführt, lässt sich nicht ermitteln. Das Fibrolipom vor dem Bruchkanal, das durch einen Stiel zur Blase führte, dürfte vielleicht bei seinem allmählichen Wachsthum einen Zug auf die Blase ausgeübt und dieselbe vorgestülpt haben.

Was sollte aber der Abscess bedeuten, der in dem Tumor geborgen war? Man könnte denken, dass es ursprünglich ein abgeschnürtes Blasendivertikel gewesen, das durch die darin gebliebenen zersetzten Harnbestandtheile zur Abscesshöhle geworden, und dass secundär die Wucherung des periserös gelegenen Gewebes stattgefunden hätte. Die mikroskopische Untersuchung ergab jedoch keinen Anhaltspunkt für diese Annahme. Der Tumor besteht aus fibrösem Gewebe, das von Fett durchsetzt ist. An der Innenfläche, d. h. der dem Abscess zugewandten Fläche ist eine starke Leukocyteninfiltration vorhanden. Verschiedene Muskellagen sind aber nicht zu erkennen. Man könnte nun ja daran denken, dass dieses kleine Blasendivertikel, wie die meisten von dieser Grösse nur aus Serosa und Schleimhaut bestanden, nachdem die Musculatur verdrängt worden war, und dass nach der Abschnürung entzündliche Erkrankungen der Schleimhaut zur Vereiterung derselben geführt; wenn aber solche Veränderungen erst eingetreten sind, können wir eben nicht mehr erkennen, dass das Gewebe früher Blasenwand gewesen ist.

Digitized by Google

Müssen wir auch die Frage offen lassen, ob das Fibrolipom zur Entwickelung der Blasenhernie geführt hat, so fragt es sich nun, waren andere prädisponirende Momente für die Entstehung, bezw. Vergrösserung der Blasenhernie vorhanden. Unverkennbar ist die Einwirkung der Bauchpresse gewesen, denn die geschilderten Harnbeschwerden und die Zunahme der Schwellung in der Leistenbeuge traten nur nach körperlichen Ueberanstrengungen, Heben einer Last etc. auf und schwanden wieder nach einige Tage währender Bettruhe. Durch die frühere Schwangerschaft kann auch eine Erschlaffung des Bruchkanals aufgetreten sein, wenn auch eine Erweiterung desselben nicht nachgewiesen werden konnte.

Der Fall bietet noch insofern Interesse, als er uns zeigt, dass es Fälle geben mag, die je nach dem Zeitpunkt der Vornahme der Operation als operative, bezw. als wirkliche Blasenhernien auftreten. Wäre der vorliegende Fall früher zur Operation gekommen, so wäre vielleicht die Blasenhernie nur so weit entwickelt, dass sie nach Schwinden der Dysurie und der vorübergehenden Anschwellung die Blase bereits in die Bauchhöhle zurückgeschlüpft wäre, so dass sie nur beim Zug am Tumor vor die Bruchpforte gebracht worden wäre, dass es sich also dann um eine operative Blasenhernie gehandelt hätte; wäre dagegen die Operation unmittelbar nach Auftreten der acuten Erscheinungen ausgeführt worden, dann wäre derselbe Fall als wirkliche Blasenhernie in Erscheinung getreten. Auch lässt es sich wohl denken, dass man in diesem Stadium der Erkrankung die Operation ausführt, da das Bild der Erkrankung dem der eingeklemmten Hernie sehr ähnlich ist, wie auch im vorliegenden Fall, bei dem allerdings die Harnbeschwerden den Blick auf die richtige Diagnose lenkten.

Digitized by Google

XXI.

Aus dem Krankenhaus Bethanien zu Stettin.

Zur totalen Entfernung des knöchernen Schultergürtels.

Von

Assistenzarzt Dr. Könitzer.

Ueber die totale Entfernung des knöchernen Schultergürtels sind in den letzten beiden Jahrzehnten zusammenfassende Arbeiten von Adelmann[1]), Berger[2]), Nasse[3]) und Schultz[4]) erschienen, denen sich Veröffentlichungen von Wanach[5]) und Heddäus[6]) anschliessen. Zusammen sind 133 Fälle beschrieben, von denen die Mehrzahl wegen Sarcom operirt wurde. Es muss Wunder nehmen, dass eine verhältnissmässig so geringe Anzahl dieser Operation und ihrer Beobachtungsresultate bekannt gegeben ist. Das Urtheil über die Indication der Entfernung des knöchernen Schultergürtels wegen Sarcom kann nur auf Grund einer grossen Anzahl von Beobachtungen geklärt werden. Dass die Ansichten über die Behandlung des Sarcoms des Oberarmes noch weit auseinandergehen, beweisen die verschiedenen Vorschläge, in denen bald die alleinige Entfernung des Tumors, bald bald die Absetzung des Armes, bald die totale Entfernung des knöchernen Schultergürtels gefordert wird.

Für letztere Operation tritt besonders Berger (l. c.) ein; er vertheidigt sie von neuem wieder als einzig radicale, als Lejars auf dem Congress für Chirurgie in Paris 1896 einen Fall von dauernder Heilung mittheilte, der nach der Resection des Humeruskopfes wegen

1) Adelmann, Prager Zeitschrift für Heilkunde. Bd. CXLIX. Langenbeck's Archiv f. klin. Chirurgie. Bd. XXXVII. 1898.

2) Berger, Revue de chirurgie. No. 10. 1898. L'amputation du membre etc. 1887. Paris.

3) Nasse, Sammlung klin. Vorträge. Nr. 86. 1893.

4) Schultz, Deutsche Zeitschrift f. Chirurgie. Bd. XLIII. 1896.

5) Wanach, St. Petersburger med. Wochenschrift. XXII. Nr. 23.

6) Heddäus, Bruns' Beiträge zur klin. Chirurgie. Bd. XVIII. 1897.

Digitized by Google

periostalen Sarcoms eingetreten sein soll. An einer Reihe von Fällen untersuchte Berger die Resultate der nach totalen Entfernungen des knöchernen Schultergürtels eingetretenen Erfolge und der, welche sich nach anfänglicher Exarticulation des Oberarmes mit später wegen Recidiv erfolgten Ablösung der Schulter sich einstellten. Er weist nach, dass die Entfernung des ganzen Schultergürtels (L'amputation totale d'emblée) viel günstigere Ergebnisse in Bezug auf Sterblichkeit, Recidive und Heilungen ergäbe als eine nachträgliche Operation, die sich nach anfänglicher Exarticulation des Humerus wegen Recidivs im Operationsstumpf nöthig mache (L'amputation pathologique consécutive). Die Sterblichkeitsziffer beträgt bei sofortiger Entfernung des Schultergürtels c. 5 Proc., während sie bei nachträglicher Entfernung der Schulter auf 13 Proc. steigt. Diese scheinbar widersprechenden Zahlen führt er auf die günstigeren Operationsverhältnisse zurück, welche bei noch intactem Operationsfeld sich bieten. Die Blutung kann durch die prophylactische Unterbindung der Art. u. Ven. subclavia leichter und sicherer beherrscht werden, während das Aufsuchen der durch das Recidiv verdrängten und veränderten Gefässe nicht nur die Schwierigkeiten der Operation vermehrt, sondern auch die Gefahren der Nachblutung wesentlich erhöht. Von den sofort radical Operirten konnte er nach einjähriger Beobachtungsdauer 33 Proc. ohne Recidiv constatiren; die Operation wurde in diesen Fällen wegen Chondrom, Myxom und Sarcom vollzogen. Die L'amputation pathologique consécutive konnte unter 25 Fällen kaum einen Fall aufweisen, der wegen oben genannter Tumoren operirt eine Dauerheilung zeigte. Daher sei in allen Fällen von Erkrankungen des Oberarms oder der Schulter wegen malignen Tumors nicht ein localer Eingriff oder die Absetzung des Armes zu rathen, sondern sofort die totale Entfernung des knöchernen Schultergürtels vorzunehmen. Eine Entfernung des Tumors sei nur angezeigt, wenn dieser umschrieben und abgekapselt, noch nicht in das Schultergelenk oder die Weichtheile gewachsen sei, wenn seine Benignität die Probeincision oder die mikroskopische Untersuchung sicher ergeben habe. Seine Behauptungen stützt Berger durch zwei von ihm operirte Fälle, bei denen nach 16 Jahren, resp. 1 1/2 Jahren eine recidivfreie Narbe constatirt wurde.

Für Berger's Behauptung spricht ein Fall der Heidelberger Klinik, von Heddäus (l. c.) veröffentlicht. Einem 23jährigen Mann wird ein nicht maligne aussehender Tumor aus dem Deltoides exstirpirt; in der Narbe entsteht, angeblich nach einem Trauma, ein Recidiv, das nach mehrfachen Operationen zur Exarticulation des Oberarms führte.

Digitized by Google

Das Recidiv erwies sich als Sarcom. Mit erneutem, grossem Recidiv im Operationsstumpf sucht der Patient in fast hoffnungslosem Zustand die Heidelberger Klinik auf, wo der Schultergürtel entfernt wurde. Wider Erwarten erfolgte glatter Operations- und Heilungsverlauf mit ausgezeichneter Reconvalescenz. Jedoch erwies sich diese Operation als zu spät ausgeführt, nach 8 Wochen ist ein mehrfaches inoperables Recidiv in der Narbe aufgetreten. Ein Versuch, durch Inoculation von Streptokokken ein Erysipel zu erzeugen, das eine Zurückbildung der Recidivknoten herbeiführen sollte, erwies sich als erfolglos. Die Section ergab massenhafte Sarcommetastasen in Lungen und Pleuraraum. In diesen Metastasen fanden sich Reinculturen von Streptokokken in der eitrig zerfallenen Mitte. Heddäus glaubt, dass sich durch diesen Zerfall und nachfolgende Narbenbildung die mehrfach beobachteten Verkleinerungen der mit Erysipelinoculation behandelten Sarcome erklären lassen können. Bei diesem Fall ist wohl anzunehmen, dass bei rechtzeitiger Entfernung des ganzen Schultergürtels sich die totale Exstirpation des Tumors hätte erreichen lassen. Tumor und Recidiv waren und blieben lange Zeit local; die anscheinend radicale Entfernung des Tumors durch die Exarticulation des Armes erwies sich als nicht ausreichend.

Auch Nasse (l. c.) fordert für die meisten Erkrankungen des Oberarmes an Sarcom die Entfernung des knöchernen Schultergürtels. Nur für die vom Inneren des Knochens ausgehenden, schaligen Riesenzellensarcome, die sich durch ihr langsames, oft Jahre andauerndes Wachsthum charakterisiren, glaubt er eine Ausnahme machen zu können; für diese will er nur die Entfernung des Tumors oder die Resection des Knochens. Vier Fälle, mit gutem, dauerndem Erfolg geheilt, sprechen für seine Ansicht. Ist jedoch der Tumor auf die Weichtheile übergegangen, so soll immer die Entfernung der Schulter vorgenommen werden mit möglichst weiter Abtrennung der Musculatur.

Es ist ja verständlich, dass der Gedanke einem Menschen einen wenn auch nur in geringem Maasse brauchbaren Arm erhalten, dass die Möglichkeit, durch einen kleineren Eingriff die stark verstümmelnde Operation umgehen zu können, nur zur Resection oder zur Entfernung des Tumors verführen kann. Es entspricht aber nur der herrschenden Ansicht, wenn wir versuchen, zugleich mit der Entfernung des Tumor die Möglichkeit eines erneuten Ausbruchs der Krankheit von erkrankten Lymph- oder Blutbahnen zu verhindern. Dass man hierbei soweit als irgend möglich gehen soll, zeigt uns die jetzt in unserem Krankenhaus gebräuchliche Entfernung der an

Digitized by Google

malignem Tumor erkrankten Brustdrüse sammt der Brustmusculatur (Pect. major u. minor), welche von Willy Meyer angegeben ist Wir fanden bei einer grossen Anzahl von Fällen, dass schon deutlich erkrankte Drüsen sich längs der Vene bis unter das Schlüsselbein hinzogen, deren Entfernung nur durch die Abtragung der Musculatur möglich war. Bei einigen Carcinomen der Mamma waren die Achseldrüsen kaum vergrössert, während sich in den Lymphwegen zwischen und unter der Musculatur deutliche Metastasen vorfanden, die bei alleiniger Entfernung der Mamma mit der Ausräumung der Achselhöhle dem Auge völlig entgangen wären. Die Funktionen des Armes blieben völlig ungestört, eine Schädigung der Bewegungsfähigkeit trat durch das Fehlen der Musculatur niemals ein. Wenn wir sehen, dass wir hier durch einen ausgedehnteren Eingriff die Möglichkeit einer sicheren Heilung schaffen können, so müssen wir auch versuchen, bei Erkrankungen des Oberarmes an malignen Tumoren zugleich mit dem Tumor sein Verzweigungsgebiet zu eliminiren, und dies ist bei der grössten Mehrzahl der Fälle nur mit einiger Sicherheit durch die Entfernung der ganzen Schulter mit ausgedehnter Abtragung der Weichtheile möglich.

In einer verhältnissmässig geringen Anzahl von Fällen ist die Entfernung des Schultergürtels nach tuberculösen oder osteomyelitischen Erkrankungen am Arm ausgeführt worden; der Heilerfolg war in der Mehrzahl der Fälle ein günstiger. Wenn man auch der Ansicht Wanach's (l. c.) beistimmen muss, dass man „in den meisten Fällen von derartigen Erkrankungen fast wohl immer mit partiellen oder atypischen Resectionen auskommen kann", so können doch auch Umstände eintreten, welche zu ausgedehnteren Operationen zwingen. Es wird sich allerdings meist um verschleppte Fälle handeln, bei denen die Erwägung den Ausschlag für die Wahl der Operation giebt, ob eine partielle Operation die Brauchbarkeit der erkrankten Extremität erhält, oder ob durch den localen Eingriff der Arm so weit in seinen Funktionen geschädigt wird, dass er für den Besitzer mehr eine Last als eine Hülfe ist. Ist zu erwarten, dass eine Verödung der grossen Gelenke und der Sehnenscheiden der Hand eintritt, so ist doch die Entfernung des ganzen Schultergürtels indicirt, besonders da hierdurch der Patient von einem ausgedehnten Erkrankungsherd befreit wird, dessen immerhin zweifelhafte Ausheilung eine lange Zeit in Anspruch nehmen würde, ein Umstand, der für einen geschwächten Körper auch nicht ohne Bedeutung ist.

Sämmtliche in unserem Krankenhaus operirten Fälle wurden nach der von Berger angegebenen, auch schon früher auf der

Digitized by Google

v. Bergmann'schen Klinik geübten Methode behandelt. Die vorherige Unterbindung der Art. u. Vena subclavia wurde nach Resection des mittleren Drittels der Clavicula ausgeführt, sodann der vordere Lappen gebildet. Nach Durchtrennung der Brustmusculatur wurde der vorher auf die Seite gelagerte Kranke auf den Rücken an der Kante des Operationstisches gelegt, so dass die Schulter mit Arm seitlich herabhing. Dadurch spannten sich Musculatur und Gefässe gut an; die Gefässe konnten vor der Durchschneidung doppelt unterbunden werden, die Musculatur liess sich fast ohne Blutung ablösen. Die Uebersicht über das Operationsfeld war sehr gut und ergab wesentlich einfachere Verhältnisse, als sie z. B. die Exarticulation des Humeruskopfes nach vorheriger Amputation des Oberarmes bietet. Die Beherrschung der Blutung ist viel einfacher, die Uebersicht über die Entwickelung und die Grenzen des Tumors sehr klar. Die Lappenbildung war stets die eines vorderen und eines hinteren, richtete sich jedoch nach der Ausdehnung der Erkrankung.

Durch Herrn Prof. Häckel, Oberarzt des Krankenhauses Bethanien, wurden in den letzten 2 Jahren fünf totale Entfernungen des knöchernen Schultergürtels vorgenommen, vier von ihnen wurden im Krankenhaus Bethanien operirt. In vier der operirten Fällen handelte es sich um Sarcom, im fünften um ausgedehnte Tuberculose. Es sei mir gestattet, an dieser Stelle Herrn Prof. Häckel für die liebenswürdige Anregung und Unterstützung bei dieser Arbeit meinen wärmsten Dank auszusprechen. Kurze Auszüge aus den Krankengeschichten mögen folgen.

1. Frau M., 28 Jahre alt, aus Alt-Strelitz. Die Krankheit soll im August 1896 mit rheumatischen Beschwerden in der rechten Schulter begonnen haben; gegen diese richtete sich im Anfang die Behandlung. Bald trat jedoch eine starke Anschwellung der Schulter und Steifigkeit im Schultergelenk ein. Im Februar 1897 trat bei einer Untersuchung in Narkose eine Spontanfractur des Oberarmes ein; Patientin erhielt einen fixirenden Verband. Am 5. März 1897 erfolgte ein Abort. Da die Geschwulst der Schulter immer stärker wurde, suchte Patientin am 24. April 1897 unser Krankenhaus auf.

Status praesens: Blass und sehr elend aussehende, zart gebaute Patientin. Lungen, Herz und Nieren bieten nichts Besonderes. Die rechte Schulter ist von einem prall elastischen Tumor eingenommen, der sich auch auf den Oberarm erstreckt. Die Schulter ist steif, Drüsen sind in der Supraclaviculargrube zu fühlen. Die totale Entfernung des knöchernen Schultergürtels wurde am 30. April 1897 vorgenommen. Die Operation verlief ohne nennenswerthe Besonderheit. Der Wundverlauf war völlig normal. Patientin wurde am 29. Mai in poliklinische Behandlung entlassen, dort völlige Heilung.

Digitized by Google

Patientin stellte sich im December 1898 wieder vor; sie war völlig gesund, nichts von Recidiven zu bemerken (20 Monate nach der Operation).

Das Präparat zeigte ein weiches Sarcom; das obere Drittel des Humerus ist zerstört. Vom Gelenk sind nur einige Knorpelplatten erhalten; der knöcherne Theil besteht aus weichen Sarcommassen mit spärlichen Knochentrümmern. Die Musculatur ist zum Theil im Sarcom aufgegangen.

2. Hermann H., Arbeiter aus Cöslin, 41 Jahre alt. 19. Juli 1897. Patient, dessen Geisteskräfte sehr schwach sind, giebt an, dass er seit Jahren eine immer mehr zunehmende Schwäche im rechten Arme gespürt habe. Ab und zu habe der Arm geschmerzt und sei allmählich ohne bekannte Ursache steif geworden. Er wurde dem Krankenhause wegen cystischer Degeneration der Mamma zugewiesen.

Status praesens: Mittelkräftiger Mann. Innere Organe ohne Besonderheit. Die Gegend des rechten Oberarmes ist verdickt. Um die rechte Brustwarze befindet sich ein kreisrunder, 16 cm im Durchmesser haltender Abscess, der deutliche Fluctuation zeigt. Der rechte Arm ist im Schultergelenk nur wenig beweglich; er kann nur wenig gehoben und gerollt werden. Hierbei fühlt die aufgelegte Hand deutliche Crepitation. Die Achseldrüsen sind vergrössert fühlbar. Die Musculatur des Oberarmes stark atrophisch. Das Ellenbogengelenk ist ohne Abnormität. Die Hand trägt am fünften Finger in der Beugeseite eine Fistel; die Scheide der Beugesehne stark verdickt. Ebenso ist die Gegend des Lig. carp. transvers. verdickt. Die Beweglichkeit der Finger fast aufgehoben.

Diagnose: Tuberculose des rechten Schultergelenkes, Senkungsabscess nach der inneren Brustseite. Tuberculose der Flexorensehnenscheide des fünften Fingers; Tuberculose der Sehnenscheiden unter dem Lig. carp. transvers.

Operation in Narcose (21. Juli 1897).

Zuerst wurde zur Resection durch einen Schnitt an der Aussenseite des Oberarmes das Schultergelenk freigelegt; es lassen sich starke Zerstörungen im Schultergelenk nachweisen. Der Kopf des Humerus ist nach innen subluxirt, ausgedehnt durch Tuberculose zerstört. An der Innenfläche der Scapula hat sich eine neue Pfanne gebildet; die alte Gelenkpfanne ist total vernichtet. Die Gelenkkapsel wird durch ein weiches, schmieriges Gewebe dargestellt, das sich auch eine Strecke weit in die Umgebung des Gelenkes erstreckt. Um die tuberculöse Höhle zugänglich zu machen, wird der Humeruskopf abgesägt, darauf der Abscess auf der Brustseite gespalten, der scheinbar nicht mit der erkrankten Schulter im Zusammenhange stand; es fand sich jedoch ein aus Granulationen ausgebildeter Gang. Der Abscess sass unter dem Pectoralis major, und es war nicht möglich, ohne Entfernung des letzteren, die Abscessmembran abzutragen. Ebenso unmöglich erweist es sich, die tuberculöse Gelenkkapsel, sowie die miterkrankten Weichtheile radical zu beseitigen. Die Höhle wird tamponirt, um die Ausdehnung des Processes am kleinen Finger zu constatiren.

Der Fistelgang an der Beugeseise des kleinen Fingers wird erweitert; er führt in die stark ausgedehnte, sich weich anfühlende Flexoren-

Digitized by Google

sehnenscheide. Diese wird gespalten; man findet einige freie und viele wandständige Reiskörperchen. Zugleich ist die Sehnenscheide in eine weiche, schmierige Tuberculose verwandelt, welche sich ebenso wie am Schultergelenk auf das umgebende Gewebe ausgedehnt hatte. Der Schnitt im Verlauf der Sehnenscheide bis zum Handgelenk verlängert. Auch hier die gleichen Zerstörungen wie am Finger, die sich dann weiter in die Sehnenscheide des Daumens erstrecken. Die totale Entfernung der Tuberculose erweist sich als unausführbar.

Eine radicale Operation, d. h. das Operiren im Gesunden war bei der Ausdehnung des Krankheitsprocesses nicht möglich. Im günstigsten Falle wäre nach langer Krankheitsdauer eine völlige Versteifung des Schultergelenkes, eine theilweise Zerstörung der rechtsseitigen Brustmusculatur, eine Verödung der Sehnenscheiden des ersten und fünften Fingers, sowie eine Fixirung der Sehnen unter dem Lig. carp. transvers. erfolgt. Die Hand wäre demnach, da die Beweglichkeit der Finger so wie so schon fast aufgehoben war, völlig unbrauchbar gewesen; der im Schultergelenke fixirte Oberarm würde durch Narbenzug an den Thorax gefesselt gewesen sein, wenn überhaupt der Process im Schultergelenke und der grosse Abscess unter dem Pectoralis ausgeheilt wären. Da für den Patienten dann noch lange Zeit ein Ausgangspunkt für eine Allgemeininfection bestanden hätte, wird beschlossen, die Operation abzubrechen und die Einwilligung des Kranken zur Entfernung des Schultergürtels einzuholen, welche bei einer derartigen Ausdehnung des Krankheitsprocesses nöthig war.

Nachdem die Zustimmung zur Operation vorhanden war, wurde am 28. Juli die Entfernung des Schultergürtels vorgenommen. Zur Abweichung von der gewöhnlichen Technik zwang der Abscess unter dem Pectoralis major. Es war unmöglich, die Abscessmembran zu exstirpiren, wenn nicht der Muskel geopfert wurde; dies geschah auch. Die hintere Wand des Abscesses bildete eine dicke Schwarte, welche dann abgetragen wurde. Als günstiger Moment erwies sich, dass die Haut über dem Pectoralis in den Krankheitsprocess nicht mit einbegriffen war, sie konnte geschont werden. Die Achseldrüsen, die stark vergrössert und verkäst waren, wurden mit entfernt. Der weitere Operationsverlauf war der gewöhnliche; Patient überstand die Operation gut. Die beiden gebildeten Hautlappen wurden durch Naht vereinigt.

Das Präparat ergab die schon bei der ersten Operation gefundene ausgedehnte Tuberculose an der Hand und Schulter. Zur Ueberraschung fanden sich noch zwei weitere Herde, welche keine Symptome gemacht hatten. Diese sassen in der Fossa supra- und infraspinale; ersterer war hühnereigross und sass unter den Muskeln, letzterer war grösser.

Der Wundverlauf war normal; Patient erholte sich ausserordentlich und wurde am 5. November geheilt entlassen. Bei seiner Entlassung zeigte sich eine gute Narbe. Innere Organe erwiesen sich als gesund.

Die angestellten Recherchen ergaben, dass Patient ungefähr ein Jahr nach der Operation an unbekannter Krankheit gestorben war.

3. Frau M. V., 63 Jahre alt, aus Cöslin. 3. November 1897. Patientin ist vor 3 Monaten mit Schmerzen und Anschwellung in der rechten Schultergegend erkrankt. Durch äusserliche Anwendung von Me-

Digitized by Google

dicamenten keine Besserung. Patientin wurde immer elender. An der vorderen Seite der rechten Schulter bildete sich ein Tumor, der in den letzten 4 Wochen stark gewachsen ist. Der Arm konnte nicht mehr gebraucht werden und schwoll in seinen unteren Theilen häufig an. Auswärts wurde eine Incision des Tumors gemacht, Patientin tagsdarauf dem Krankenhause zur Operation überwiesen. Patientin will sonst nicht krank gewesen sein.

Status praesens: Ziemlich grosse, kräftig gebaute Frau. Aussehen sehr kränklich, Athmung stark beschleunigt, Puls 136 von mässiger Spannung, Temperatur erhöht. Rechte Schulter ist in toto geschwollen. An der Vorderseite springt ein Tumor von weicher Beschaffenheit vor, der nach oben an den Proc. coradoices reicht und das äussere Drittel der Clavicula deckt. Nach der Achselhöhle ist er nicht genau abzugrenzen. Auf der Höhe des Tumors ist an der Vorderseite eine Incision mit Jodoformcollodium verbunden. In der Umgebung der Wunde sind kleine Blutaustritte, ausgedehntere ziehen sich an der rechten Seite abwärts bis zur Spina ossis ilei. Der Arm kann passiv nur wenig erhoben werden; Ober- und Unterarm stark ödematös.

Auf den Lungen hört man in beiden Unterlappen Rasselgeräusche, keine Dämpfung. In der rechten Seite in der Axillargegend ein handtellergrosser Bezirk, wo leises pleuritisches Reiben zu hören ist.

Diagnose: Sarcom der rechten Schulter. Bronchitis, rechtsseitige Pleuritis.

Da der Lungenbefund, sowie der erhöhte Puls die Operation vorläufig nicht zuliessen, wurde zuerst damit gewartet. Unter geeigneter Behandlung schwanden die Lungenerscheinungen, die Herzthätigkeit hob sich, so dass am 12. November zur Operation, der Entfernung des Schultergürtels, geschritten werden konnte.

Der rechte Arm wird vorher von den Fingern aufwärts mit einer elastischen Binde umwickelt, um der anämischen Patientin Blut zu sparen. Die Operationsmethode war die gewöhnliche. Patientin erhielt 15 g Chloroform; die Operation dauerte vom ersten Schnitt bis zur letzten Naht 50 Minuten.

Der Butverlust ist äusserst gering. Patientin erholt sich jedoch nicht wieder. Der Exitus letalis erfolgte 3 Stunden post operationem.

Das Präparat zeigte ein Osteosarcom, das von der Basis der Scapula ausgegangen, in der Fossa supra- und infraspinata sich verbreitert hatte. Von da aus war es zum Schultergelenk gegangen und hatte die Gelenkkapsel perforirt. Die Vena subclavia war bis zur Vena brachialis thrombosirt.

Bei der Section wurden Metastasen in der Leber gefunden, die Lungen waren ohne Metastasen.

4. Schmied, Wilhelm R., 50 Jahre alt aus Stettin. 24. October 1898. Seit Pfingsten dieses Jahres will Patient eine Geschwulst in seiner linken Schulter bemerkt haben, die allmählich grösser wurde. Er war vor zwei Monaten bereits in der Poliklinik; die vorgeschlagene Operation wurde damals aber verweigert. Der Tumor ist inzwischen gewachsen, Patient ist zur Operation bereit.

Digitized by Google

Status praesens: Gut genährter, kräftiger Mann. Innere Organe bieten nichts Abnormes. Der Schulter sitzt hinten ein kindskopfgrosser Tumor auf, der sich nach oben verbreitert. Seitlich und in der Achselhöhle umgreift er das Schultergelenk und sitzt diesem fest auf. Auf der Brust sind ebenso wie in der Achselhöhle knollige Tumoren, ähnlich vergrösserten Drüsen, fühlbar. Die Geschwulst fühlt sich ziemlich fest an; eine Probepunktion ergiebt nur wenig blutiges Serum.

Operation in Narcose (25. October 1898). Ein Probeschnitt auf den Tumor ergiebt weiche Sarcomtheile. Hierauf die totale Entfernung des knöchernen Schultergürtels, die ohne Besonderheit verlief. Der Wundverlauf war völlig reactionslos, Patient konnte 11 Tage nach der Operation in poliklinische Behandlung entlassen werden und wurde dann bald als völlig geheilt entlassen.

Nachträglich gab Patient, wohl durch eine eventuell zu erreichende Unfallrente verlockt, an, dass er sich zweimal bei seiner Arbeit an die erkrankte Schulter gestossen hätte. Patient zeigte Anfang Januar 1899 eine tadellose Narbe; nichts von Recidiv. Der Lungenbefund anscheinend normal.

Das Präparat erwies sich makroskopisch wie mikroskopisch als Sarcom. Ueberraschend war, dass es sich nur auf die Weichtheile beschränkt hatte. Der Knochen zeigte sich völlig intact. Der Deltoides war in seinem ganzen Verlauf in Tumor verwandelt; dieser Tumor war jedoch nicht auf die anderen Muskeln übergegangen, sie liessen sich gut präpariren. Nach der Achselhöhle hatte sich das Sarcom in knolligen Formen weiter verbreitert, so dass die als Drüsen gedeuteten knolligen Gewächse der Achselhöhle und der Brust Ausläufer des Tumors selbst waren. Er umgriff, gleichsam von hinten oben durch die Achselhöhle nach vorn ziehend, das Schultergelenk.

Einen ähnlichen Fall, wo das Sarcom sich als vom Muskel ausgegangen erweist, beschreibt Chavasse.[1]) Dort handelt es sich um ein kleinzelliges Rundzellensarcom, das den Musc. infraspinatus zum Ausgangspunkte hatte und sich von da über die Scapula hinweg bis zur Wirbelsäule erstreckte.

5. Hedwig H., 12 Jahre alt, aus Stettin. 25. December 1898. Patientin ist bis vor 6 Wochen bis auf eine vor 3 Jahren durchgemachte Diphtherie stets gesund gewesen. Zu dieser Zeit wurde sie von einem Kohlenträger am rechten Arme gefasst und auf die Erde geschleudert, wobei der rechte Oberarm aufschlug. Demnach sollen heftige Schmerzen im Arme aufgetreten sein, sowie starke Schwellung. Der Arm konnte vom Augenblicke der Verletzung an nicht mehr gebraucht werden.

Status praesens: Der rechte Humerus ist in seiner oberen Hälfte keulenförmig verdickt, kindskopfgross. Die Geschwulst fühlt sich prall an, nur an der vorderen äusseren Fläche geringe Hautröthung und deutliche Fluctuation; starke Entwickelung der Hautvenen. Der Arm kann nur wenig gehoben werden, passiv gut beweglich. Im oberen Drittel des Humerus abnorme Beweglichkeit, keine Crepitation. Kein Pergamentknistern. Drüsen in der Achselhöhle nicht fühlbar. Der Tumor reicht bis zum Schultergelenk und scheint noch nicht in den Pectoralis major

1) Chavasse, The Lancet. 1892. II. p. 47.

Digitized by Google

und trapecius eingedrungen zu sein. Eine Probepunktion ergiebt bräunlichrothes Serum; viele rothe Blutkörperchen und Spindelzellen im mikroskopischen Bilde.

Diagnose: Sarcom des Oberarmes.

Am 5. Januar wurde die Entfernung des Schultergürtels vorgenommen, welche ohne Besonderheit verlief. Patientin überstand die Operation gut. Nach der Operation leichte Temperatursteigerung bis 38°, dann normal. Der Wundverlauf war reactionslos. Patientin soll im Juni 1899 nach ärztlicher Aussage recidivfrei sein.

Das Präparat erwies sich als weiches Sarcom, welches das obere Humerusende fast völlig gestört hatte. Im oberen Drittel war der Humerus fracturirt. Die umgebenden Weichtheile, sowie das Schultergelenk waren vom Tumor sehr zerstört.

Die mikroskopische Diagnose des Tumors ergab ein Sarcom mit reichlichen Blutungen. Es bestand aus Spindelzellen mit Schleimgewebe.

Die Entfernung des knöchernen Schultergürtels wurde also in den 5 Fällen viermal wegen Sarcom, einmal wegen ausgedehnter Tuberculose vorgenommen. Von den 4 Sarcomen wurden drei geheilt, einer starb kurz nach der Operation. Wenn wir mit Berger eine $1^1/_2$jährige recidivfreie Beobachtungszeit als Zeitpunkt der Dauerheilung annehmend, so ist Fall 1, Frau W., als geheilt zu betrachten. Es waren bei der letzten Untersuchung 20 Monate nach der Operation verflossen. Weder in der Narbe, noch in den Organen war ein Recidiv nachweisbar. Patientin sieht gesund aus und fühlt sich sehr wohl.

Im Fall 4 und 5 erstreckt sich die Beobachtungsdauer auf 3, resp. 5 Monate. Bis jetzt sind keine Recidive zu constatiren. Ein definitives Urtheil kann jedoch noch nicht gefällt werden.[1])

Im Fall 3, Frau M. V., war der Eingriff der Patientin verhängnissvoll. Der sehr geschwächte Allgemeinzustand führte trotz schneller Operation, geringer Dosis Chloroform und sehr geringem Blutverlust zum Exitus letalis. Die Metastasen in der Leber zeigen jedoch, dass eine baldige Radicaloperation beim Auftreten eines maligne erscheinenden Tumors am Arm oder Schulter dringend geboten ist; schon 3 Monate nach dem ersten Auftreten von Krankheitserscheinungen sind Theile des Tumors im Körper verschleppt.

1) Während des Druckes dieser Arbeit erhielten wir die Nachricht, dass der Schmied Wilhelm R. (Fall 4) im Februar an Lungenmetastasen gestorben ist. In der Narbe befand sich ein apfelgrosses Recidiv.

Hedwig H. aus Stettin (Fall 5) starb im August; die Lungen, sowie die Bronchialdrüsen sind reichlich mit Metastasen durchsetzt. Die Narbe recidivfrei.

Das procentuale Verhältniss (siehe Seite 607) verschiebt sich demnach folgendermaassen:

Recidive	= 30 Proc.
Heilungen (Beobachtungsdauer unter 1. Jahr)	= 26 „

Digitized by Google

Nr.	Operateur	Jahr	Geschlecht	Alter	Art und Sitz der Erkrankung	Art des Tumor	Resultat d. Operation	Recidiv	Constatirte Heilung	Sonstige Bemerkungen
1	Helferich.	1890	w.	19 J.	Tumor.	Sarcom.	G.	—	1899.	—
2	Ssapeshko.	1892	—	—	—	—	—	—	—	Der Fall ist nach Wanach nur flüchtig erwähnt.
3	A. Franc.	1893	m.	45 J.	Tumor der Scapula.	Chondrom.	G.	—	—	Von 1884—1892 5. Operationen wegen Recidiv, dann Entfernung des Schultergürtels.
4	Ochsner.	1894	m.	46 J.	Tumor der Schulter.	Chondro-sarcom.	G.	—	3 Monate post operat.	—
5	Ssapeshko.	1895	w.	—	Mammatumor, danach Recid.	—	G.	—	1896.	2—4 Monate nach der Amputat. mam. mit Ausräumen d. Achselhöhle Recidiv; darauf Entfernung d. Schultergürtels.
6	Chavasse.	1895	m.	35 J.	Maschinen-verletzung.	—	G.	—	—	—
7	Wanach.	1895	m.	45 J.	Tumor der l. Schulter.	Sarcom.	G.	—	14 Monate post operat.	—
8	Houzel.	1895	w.	33 J.	Tumor des Humerus.	Osteosarcom.	G.	—	—	—
9	Hall.	1896	m.	—	Tumor der Schulter.	Sarcom.	G.	—	—	—
10	Elliot.	1896	w.	76 J.	Tumor der Schulter.	Myxosarcom.	G.	—	5 Monate post operat.	Vom Sept. 1892 bis März 1896 wegen Recidiv zwölfmal operirt.
11	Kölliker.	1896	m.	50 J.	T. d. Schulterblattes.	Riesenzellen-sarcom.	G.	—	7 Monate post operat.	—
12	Jordan.	1893	m.	20 J.	Tumor des Oberarmes.	Chondro-sarcom.	G.	$^3/_4$ Jahre post op. inoperables Recidiv.	—	Im März 1893 Exarticulation des Oberarmes mit Entfernung der Achseldrüsen; Entfernung des Stumpfes im Jahre 1893 wegen Recidiv; erneutes Recidiv nach $^3/_4$ Jahren.
13	Czerny.	1897	m.	23 J.	Tumor des Oberarmes.	Sarcom.	G.	8 Wochen post op. mehrfaches Recidiv.	—	Seit 1896 mehrfache Entfernungen von Tumoren am Oberarm, dann Exarticulation dort; schliesslich Entfernung der Scapula und Clavicula. Recidiv nach 8 Wochen.

Digitized by Google

					Oberarmes.	Chondrofibr.			Monaten.	
15	Posadas.	1896	w.	15 M.	Tumor des Humerus.	Sarcom.	G.	—	Nach 8 Monaten.	—
16	Quénu.	1897	m.	67 J.	Tumor des Humerus.	Sarcom.	G.	Gestorben nach 4 Monaten.	—	—
17	Kinnisson.	1897	m.	10 J.	Tumor des Humerus.	Sarcom.	G.	Gestorben nach 7 Monaten.	—	—
18	Berger.	1897	m.	28 J.	Tumor des Humerus.	Myxom.	G.	—	18 Monate post operat.	—
19	Rochet.	1897	m.	28 J.	Tumor des Humerus.	Osteosarkom.	G.	—	—	—
20	Barling.	1898	m.	53 J.	Tumor des Humerus.	Sarcom.	G.	Nach 6 Monaten Metastase.	—	—
21	Barling.	1898	m.	37 J.	Tumor des Humerus	Sarcom.	G.	—	15 Monate post operat.	—
22	Quénu.	1896	w.	22 J.	Tumor des Humerus.	Sarcom.	G.	—	—	Anfänglich die Exarticulation des Humerus, dann wegen Recidiv die Entfernung des Schulterblattes und Clavicula. Gestorben 8 Monate post op. an einer Lungenaffection.
23	Häckel.	1897	w.	28 J.	Tumor des Humerus.	Sarcom.	G.	—	20 Monate post operat.	—
24	Häckel.	1897	m.	14 J.	Ausgedehnte Tuberculose der Sehnenscheiden d. Hand; Tub. d. Schultergelenks u. Abscesse.		G.	—	—	Gestorben 1 Jahr nach der Operation an unbekannter Krankheit.
25	Häckel.	1897	w.	63 J.	Tumor der Scapula.	Osteosarcom.	Gest. 3 St. post oper.	—	—	—
26	Häckel.	1898	m.	50 J.	Tumor am Oberarm.	Sarcom; ausgegangen vom Musc. deltoid.	G.	Gest. 5 Mon. post op. an Recidiv u. Metastasen.	—	—
27	Häckel.	1899	w.	12 J.	Tumor des Oberarmes.	Sarcom.	G.	Gest. 8 M. p. op. an Metastasen.	—	—
28	Sonnenburg.	1898	—	—	Tumor des Humerus.	Sarcom.	G.	—	—	—
29	Ziegler.	1899	—	—	Gangrän des Armes.	Zerreissung d. Art. axillaris.	G.	—	—	—

1. Deutsche Zeitschrift f. Chirurgie. L. Bd. Heft 3 u. 4.
2—10. St. Petersburger Medicinische Wochenschr. Jahrgang XXII. Nr. 23.
11. Münchener med. Wochenschrift. 1897. Nr. 20.
12. 13. Beiträge zur klin. Chirurgie. 1897. XVIII. Bd.
14—22. Revue de chirurgie. 1898. No. 10.
28. Centralblatt für Chirurgie. 1899. Nr. 9.
29. Deutsche med. Wochenschrift. 1899. 16. März.

Digitized by Google

Im 2. Falle, Arbeiter Hermann H., wurde die Entfernung des Schultergürtels wegen ausgedehnter Tuberculose des rechten Armes und der Schulter vorgenommen. Die Krankengeschichte dieses Falles ist etwas ausführlicher wiedergegeben, wie die der übrigen. Aus dem Befund der ausgedehnten Erkrankung geht deutlich hervor, dass eine radicale Heilung in kurzer Zeit mit localen Eingriffen niemal erreicht wäre. Auch wenn man den günstigsten Ausgang annimmt, so wäre dann eine völlige Versteifung der Hand und der Finger und eine Verödung des Schultergelenkes eingetreten; der Senkungsabscess hätte zu weitgehenden Defecten an der Brust gezwungen, welche durch Narbenzug den Arm an den Körper fixirt hätten, kurz, der Arm wäre für den Mann ohne Werth gewesen. Der letzte Zweifel an der Rechtfertigung dieser ausgedehnten Operation müssen die erst im Präparat entdeckten, versteckten Abscesse auf der Scapula beseitigen. Diese wären der Ausgangspunkt neuer Leiden geworden, von denen der Kranke durch die eine Operation mit einem Male befreit wurde.

Ob der Patient ein Jahr nach der Operation an Tuberculose gestorben ist, konnte nicht ermittelt werden. Jedenfalls war weder an der Narbe, noch an den inneren Organen bei der Entlassung eine Erkrankung an Tuberculose nachzuweisen.

Das Resultat der drei wegen Sarcom operirten und bis jetzt recidivfrei befundenen Fälle spricht für Berger's und Nasse's Grundsätze, bei der Erkrankung des Oberarmes oder der Schulter an bösartigen Tumoren stets sobald als möglich zur Entfernung des ganzen Schultergürtels zu gehen, nicht sich mit geringeren Eingriffen erst zu begnügen. Die häufigen Recidive, die Berger nach anfänglicher Exarticulation des Oberarmes zusammenstellt, die grössere Sterblichkeit der nachträglichen Entfernung der Schulter zwingen zu einer Operation, welche anfänglich zwar sehr ausgedehnt erscheint, durch das vorgesteckte Ziel aber, die völlige und dauernde Heilung der Patienten, ihre Rechtfertigung findet. Von den im Knochen abgeschlossenen gutartigen Riesenzellensarcomen, für welche Nasse eine Ausnahme macht und einen localen Eingriff fordert, ist in unserem Krankenhaus keiner beobachtet worden; sie mögen wohl auch nicht sehr häufig sein. Ist es möglich, wie Nasse behauptet, ihre Gutartigkeit sicher zu erkennen, so sprechen ja Nasse's Erfolge für den localen Eingriff. In anderem Fall muss uns jedoch der Gedanke, den Kranken für immer von der furchtbaren Krankheit zu befreien, zu der ausgedehnteren, wenn auch stark verstümmelnden Operation leiten.

Digitized by Google

Die letzte grössere Statistik über die Entfernungen des knöchernen Schultergürtels hat Schultz im Jahre 1896 aufgestellt. In den folgenden Jahren sind nur vereinzelte Fälle veröffentlicht worden; ich will versuchen, die Schultze'sche Statistik, welche nach der Adelmann'schen fast sämmtliche vor 1896 operirte Fälle bringt, bis 1899 weiterzuführen.

In der mir zugänglichen Litteratur habe ich 29 Fälle gefunden, welche zum Schluss dieser Arbeit in einer Tabelle zusammengefasst sind, die sich in ihrem Schema an die von Berger (Revue der Chirurgie 1898. X.) anlehnt. Die grösste Mehrzahl von ihnen, nämlich 24, sind wegen Tumoren operirt; unter diesen sind 23 geheilt entlassen, einer starb im Anschluss an die Operation. 5 Fälle waren nach einem und mehreren Jahren ohne Recidiv, 5 Fälle boten nach kurzer Zeit Recidiv. In weiteren 8 Fällen erstreckt sich die recidivfreie Beobachtungsdauer auf wenige Monate bis zu einem Jahr; von den übrigen Fällen fehlen weitere Angaben.

In Procenten ausgedrückt, erhalten wir bei Tumoren also folgende Resultate:

Heilung	96 Proc.
Tod (im Anschluss an die Operation)	4 „
	100 Proc.

Von den Geheilten ergaben sich an

Recidiven	21 Proc.
Heilungen (Beobachtungsdauer unterm 1. Jahre)	34 „
Heilungen (Beobachtungsdauer über 1 Jahr) . .	21 „
Ohne weitere Angaben	24 „
	100 Proc.

In den weiteren Fällen handelt es sich in zweien um Verletzungen, welche geheilt entlassen wurden; einer wegen Recidiv nach Amputatio mammae operirt, wurde 1 Jahr p. op. recidivfrei vorgestellt. Der wegen Tuberculose Operirte war geheilt entlassen; Tod 1 Jahr p. op. an unbekannter Krankheit.

Von den in der Tabelle (S. 604 u. 605) aufgeführten Fällen ist Nr. 1 schon von Schultz (1896) (l. c.) mit veröffentlicht, jedoch unter denen, bei welchen nur die Scapula exstirpirt wurde. Schmidt berichtet jetzt nachträglich, dass hier der ganze Schultergürtel entfernt wurde, und zwar wegen Sarcom mit gutem Erfolg.

Die übrigen sind von Wanach (l. c.), Berger (l. c.), Frank[1]), Heddäus (l. c.), Sonnenburg[2]) und Ziegler[3]) bekannt gegeben.

1) Frank, Münchener med. Wochenschr. 1897. Nr. 20.
2) Sonnenburg, Centralblatt f. Chirurgie. 1899. Nr. 9.
3) Ziegler, Deutsche med. Wochenschr. 1899. 14. März.

Digitized by Google

XXII.

Aus dem pathologischen Institut der Universität Strassburg.

Ueber einen Fall von „centraler, epithelialer, solider" Oberkiefergeschwulst.

Von

Dr. A. Frech,

Arzt aus Ahrweiler.

Mehrfach ist im Verlauf der letzten 10 Jahre die Aufmerksamkeit auf die „centralen, epithelialen Geschwülste" des Kiefers gelenkt worden, so z. B. von Derujinsky, Kruse, Becker, Bennecke und anderen, Geschwülste, welche in genetischer Hinsicht als höchst interessant zu bezeichnen sind. In der grössten Mehrzahl der Fälle sind es Polykystome, deren mikroskopische Structur untersucht worden ist. Dagegen gehören die soliden, centralen, epithelialen Tumoren, welche von Kruse und anderen als eine Vorstufe der cystischen Tumoren, als auf einer niederen Stufe der Entwickelung stehen gebliebene Geschwülste bezeichnet werden, in der Litteratur zu den Seltenheiten. Ebenso selten ist das Vorkommen dieser Tumoren im Oberkiefer, sowohl der Polykystome wie der soliden Geschwülste. In der Arbeit von Becker („Zur Lehre von den gutartigen centralen Epithelialgeschwülsten der Kieferknochen", Archiv f. klin. Chirurgie Bd. XLVII) werden nämlich 16 Polykystome aufgezählt, aber darunter nur eins, das dem Oberkiefer angehört; unter den soliden Kiefertumoren habe ich in den mir zugänglichen Arbeiten sogar keinen einzigen Fall von Oberkiefergeschwulst erwähnt gefunden. Hiernach erscheint es gewiss als eine lohnende Aufgabe, einen Oberkiefertumor dieser Kategorie, der vor einigen Jahren dem hiesigen pathologischen Institut von der chirurgischen Klinik mit der Bezeichnung Epulis zugestellt wurde, zu untersuchen und im folgenden zu beschreiben.

Nach den begleitenden Bemerkungen stammt das durch Operation am 3. December 1896 gewonnene Präparat von einem 36jährigen Mann (Korten). Derselbe hatte die Geschwulst seit 2 Jahren an der Aussenseite sowohl wie an der Innenseite des linken Oberkiefers bemerkt. An derselben Stelle soll vor 6 Jahren eine Schwellung an

Digitized by Google

der Aussenseite bestanden haben, die sich Patient unter Entleerung von etwas Eiter selbst aufdrückte. Der Tumor sass unmittelbar hinter dem ersten Molarzahn an Stelle der dahinter folgenden, aber fehlenden Zähne, nahm die ganze Dicke des Alveolarfortsatzes des Oberkiefers ein, wölbte sich also nach aussen und nach innen vor und ragte ausserdem, wie sich bei der Operation zeigte, in die Highmorshöhle hinein, aus der er herausgehebelt wurde.

Das in Alkohol gehärtete, mir vorliegende Präparat stellt einen pilzförmigen Tumor dar, der ringsum von einer dünnen Knochenschale, der bei der Operation mit fortgenommenen Alveolarwandung, umgeben ist. Die Knochenschale hängt namentlich dort, wo sie nach aussen und innen von der Geschwulst überragt wird, innig mit derselben zusammen und ist dort schwerer, als an den übrigen Stellen loszulösen. Der Knochenschale sitzt zum Theil ein lockeres Gewebe auf, das wohl bei der Abhebelung des Zahnfleisches, die bei der Operation vorgenommen wurde, auf der Alveole sitzen geblieben ist. An dem gegen die Highmorshöhle gekehrten Ende der Geschwulst liegt eine von Schleimhaut freie Schnittfläche; der aus der Alveole hervorragende untere Pol besitzt einen glänzenden Schleimhautüberzug. An ihm lässt sich ein centraler, rundlicher Theil, der eine gelbliche Farbe hat, und ein peripherer schmälerer Theil von weisslicher Farbe unterscheiden, der den ersteren ringförmig umgiebt. Beide sind durch eine Furche von einander geschieden, und der centrale Theil ragt wie aus einem Kragen aus dem peripheren hervor. Die Oberfläche des centralen Theiles ist höckrig und trägt an einer Stelle neben der Vertiefung papillenartige Fortsätze. Ein in der Längsrichtung durch den Tumor geführter Schnitt, der ihn in 2 Hälften theilt, zeigt, dass der Tumor durchweg solid ist. Höhlen sind makroskopisch auf der Schnittfläche nicht zu erkennen.

Zur mikroskopischen Untersuchung der Geschwulst werden Schnitte mit dem Rasirmesser angefertigt, wobei besonders der derbe Charakter der Geschwulst auffällt. Andererseits werden aus verschiedenen Theilen der Geschwulst Stücke entnommen und in Celloidin eingebettet mit dem Mikrotom geschnitten. Zum Färben der Schnitte wird sowohl Alauncarmin als auch Hämatoxilin und Eosin verwandt. An den so hergestellten Präparaten erkennt man, dass der Tumor aus 2 Arten von Geweben, aus Bindegewebe und Epithel aufgebaut und von einer Schleimhaut überzogen ist. Das Bindegewebe ist theils derb, fibrös, zellenarm, mit Gefässen versehen und stellenweise hyalin entartet, theils feinfaserig und zellenreich. Ersteres bildet breitere und schmälere Längs- und Querbündel, welche die

Digitized by Google

Epithelhaufen von einander trennen, und stellt theilweise die Begrenzung der Geschwulst gegen die Knochenschale dar. Letzteres ist inselartig in Epithelhaufen eingeschlossen und trägt vielfach entweder im Centrum oder auch excentrisch gelegen ein Gefäss, das auf dem Schnitte theils längs-, theils quergetroffen erscheint.

Die Anordnung des Epithels bietet die verschiedensten Bilder. Bald trifft man längliche schmale Stränge, bald breitere, bald werden Figuren von rundlicher, ovaler, dreieckiger oder viereckiger Form gebildet. Die länglichen Stränge verzweigen sich dendritisch. Vielfach verbinden sich diese Verzweigungen untereinander und erzeugen so ein weit verzweigtes Netzwerk aus feinen Balken, dessen Maschen mit derbem Bindegewebe ausgefüllt sind. Die Epithelzellen der Balken sind mitunter länglich, nur in 2 Reihen angeordnet, oder in 3 bis 4 Schichten. Im letzteren Falle sind die einzelnen Zellen von platter Form. Ebensolche Netzwerke findet man mitunter auch in mehr umschriebenen, rundlichen Herden an der Seitenfläche der Geschwulst. Hier sind die Maschen dann grösstentheils mit feinfaserigem, zellenreicherem Bindegewebe angefüllt. Netze kommen ferner zustande dadurch, dass von einer grösseren dreieckigen oder viereckigen Epithelanhäufung Ausläufer ausgehen, die sich mit benachbarten gleichartigen Strängen verbinden. Diese schmäleren Streifen mit den dicken Anschwellungen erinnern an ein präformirtes Canalnetz, nämlich an das Lymphgefässsystem, das sich dann hier mit Zellen angefüllt haben würde. Treten die Ausläufer der grösseren Epithelanhäufungen mit benachbarten nicht in Verbindung, so wird über das hineinragende Bindegewebe eine Art Kappe gebildet, ebenso wie sich das Schmelzorgan über die Zahnpapille wölbt. Die grösseren Zellcomplexe bestehen im Centrum aus polygonalen Zellen, an der Peripherie dagegen nehmen dieselben eine mehr cubische, mitunter auch cylindrische Form an. Nach der Oberfläche der Geschwulst zu findet sich häufig im Centrum solcher Epithelhaufen schönes Plattenepithel. Zuweilen sind die Zellen auch concentrisch geschichtet, so dass sie eine grosse Aehnlichkeit mit Cancroidperlen besitzen. Riffzellen kommen ebenfalls unter ihnen vor. Auch an diesen Stellen führt die periphere Schicht wieder Zellen von mehr cylindrischer Form. In den seitlichen Theilen sind grössere rundliche Herde aus polygonalen Zellen vorhanden, abwechselnd mit den oben erwähnten, die ein Netzwerk von feinen Balken, zwischen denen Bindegewebe liegt, in sich schliessen. Sie stossen stellenweise dicht an die Knochenschale an, ohne von ihr durch Bindegewebe getrennt zu sein, und heben sich schon makroskopisch durch ihre stärkere Färbung von

Digitized by Google

der Umgebung ab. In ihnen haben sich die Zellen meist aus ihrem Verbande gelockert, und man findet dort inmitten der Epithelanhäufungen rundliche Lücken und Einlagerung von feinfaserigem, zellenreichem Bindegewebe. Ein solcher in der Nähe der Oberfläche gelegener Herd hängt mit Wucherungen zusammen, die von dem Schleimhautüberzug ausgehen. Auch anderwärts trifft man oft kleinere Fortsätze des Schleimhautepithels, die den Eindruck machen, als ob sie von diesem ausgegangen und nicht aus der Tiefe gegen dasselbe gewuchert wären. Jedoch ist ein eigentlicher Zusammenhang desselben mit der tieferliegenden Geschwulstmasse ausser an der eben erwähnten Stelle nicht aufzufinden.

Schliesslich sind noch die an manchen Stellen der Geschwulst vorkommenden Cysten zu erwähnen. Oefter finden sich Spalträume im Inneren von Epithelanhäufungen, an anderen Stellen sind es deutliche Cysten mit körnigem Inhalt. Die Wandung der letzteren wird aus abgeplatteten Epithelzellen gebildet, denen eine äussere Schicht von mehr cubischen Formen aufsitzt. Hat die Cystenbildung nur erst einen Theil des Epithelzapfens eingenommen, so sieht man neben den mit noch gut färbbarem Kern versehenen Epithelzellen losgelöste Zellen, deren Kerne nur mehr schwach gefärbt sind, und deren Protoplasma aufgequollen ist. Diese Zellen sind offenbar im Absterben begriffen, und ihre Reste bilden wohl die Ausfüllungsmasse der auf diese Weise entstandenen Cysten. Sternförmige Zellen inmitten der Epithelhaufen, wie sie als Vorstufe der Cysten bei den Polykystomen beschrieben sind, habe ich nicht nachweisen können.

Das oben erwähnte, der Knochenschale aussen aufsitzende, lockere Gewebe ist Fettgewebe und enthält hier und da Schleimdrüsen.

Wenn man nun die verschiedenen Stellen des eben geschilderten Tumors für sich allein betrachtet, so kann man über die Natur desselben im Zweifel sein. Handelt es sich um ein Carcinom oder Endotheliom? An Carcinom erinnern die nahe der Oberfläche gelegenen Anhäufungen von Plattenepithel und Stachelzellen, die concentrisch geschichteten Zellen durch ihre grosse Aehnlichkeit mit Cancroidperlen, endlich die Wucherungen des Schleimhautepithels, die ja an einer Stelle sogar mit der Geschwulstmasse zusammenhängen. Man könnte also an ein Plattenepithelcarcinom denken, das von der Mundschleimhaut ausgegangen wäre. Indessen tritt nirgends das Zeichen der Bösartigkeit in einem Uebergreifen der Geschwulst auf die Umgebung zu Tage. Gross ist die Aehnlichkeit

Digitized by Google

des weit verzweigten Netzwerkes, das sich aus dünnen Zellsträngen mit dickeren Anschwellungen zusammensetzt, mit den Bildern gefüllter Lymphgefässe, wie sie z. B. in dem Sappey'schen „Atlas der Anatomie, Physiologie und Pathologie der Lymphgefässe" wiedergegeben werden. Der Gedanke an ein Endotheliom, entstanden durch Zellwucherung in diesen präformirten Lymphgefässen, muss jedenfalls erwogen werden.

Doch die Mannigfaltigkeit der Bilder — die verschiedengestaltigen Epithelanhäufungen, eingebettet im bindegewebigen Stroma, die Formen der Epithelzellen, die Cysten — weist auf eine Entwickelung aus paradentären Epithelresten hin. Mit anderen Worten, es handelt sich in dem beschriebenen Falle um eine centrale, solide Kiefergeschwulst, ein „Epitheliom" derjenigen Bauart, wie sie schon von Kruse, Bennecke und anderen in ausführlicher Weise beschrieben worden ist, eine Geschwulst also, deren Ursprung nach dem einstimmigen Urtheil aller Forscher in jenen Epithelresten, die zuerst von Malassez nachgewiesen worden sind, gesucht werden muss. Von dem Vorkommen solcher Epithelreste in den Kiefern habe ich mich an einem Unterkieferstück, das zugleich mit einer etwa haselnussgrossen Epulis vom Bau des Riesenzellensarkoms fortgenommen war, überzeugen können. Die dem Unterkieferstück aufsitzende Masse bestand aus Plattenepithelien, die theilweise Degenerationszustände, nämlich schwache Färbbarkeit der Kerne und Quellung derselben und des Protoplasmas zeigten. Zwischen den Epithelhaufen ist stellenweise lockeres Bindegewebe eingeschlossen. — Je nach der Beschaffenheit der Epithelien in solchen paradentären Resten — diese richtet sich darnach, welcher fötalen Entwickelungsperiode dieselben angehören (Kruse und Bennecke) — sollen dann mehr oder weniger höher entwickelte Tumoren entstehen. Ist die Neigung der Zellen zur Differenzirung und weiteren Entwickelung, wie bei denen des Schmelzkeimes, eine grössere, so entstehen die höher entwickelten Polykystome; ist sie dagegen gering, so kommen, wie in unserem Falle, die seltener zu beobachtenden, soliden centralen Tumoren zustande. Wie selten diese letzteren sind, geht aus der schon mehrfach erwähnten Arbeit Bennecke's: „Beitrag zur Kenntniss der centralen epithelialen Kiefergeschwülste" (Deutsche Zeitschr. f. Chir. Bd. XXXII. 1896) hervor, der seinem eigenen Falle nur drei ähnliche, epitheliale, solide Tumoren aus der Litteratur hinzufügen konnte. Die in einer Arbeit von Nové-Josserand et Bérard: „Sur une variété de tumeur solide des maxillaires d'origine paradentaire" (Revue de chirurg. 1894) erwähnten beiden Fälle, deren mikroskopische Untersuchung die Diagnose „Epithelioma adamantinum" ergeben hat, betreffen Höhlenbildung im Unterkieferknochen mit weicheren Ausfüllungsmassen und nehmen daher gegenüber den anderen soliden Tumoren eine Sonderstellung ein.

Zum Schluss erlaube ich mir noch, Herrn Prof. Dr. v. Recklinghausen und Herrn Privatdocent Dr. M. B. Schmidt für die Ueberlassung des Materials und die gütige Unterstützung bei Anfertigung dieser Arbeit meinen besten Dank auszusprechen.

Digitized by Google

XXIII.

Kleinere Mittheilung.

Ein Fall von multiplen stenosirenden Darmtumoren tuberculöser Natur; dreifache Darmresection mit glücklichem Ausgang.

Von

Dr. Ali Krogius,

Docent der Chirurgie an der Universität Helsingfors.

(Mit 3 Abbildungen.)

Die localisirte tumorbildende Darmtuberculose ist erst seit Anfang dieses Jahrzehntes beachtet und genauer studirt worden. Sie tritt bekanntlich vorzugsweise im Coecum auf, und es ist auch der tuberculöse Coecaltumor, welchem sich das Interesse der Chirurgen zuerst zugewendet hat.

Durante dürfte der erste gewesen sein, der auf gewisse Coecaltumoren hinwies, welche makroskopisch grosse Aehnlichkeit mit einem Carcinom darboten, sich aber bei genauerer Untersuchung als Affectionen tuberculöser Natur herausstellten. Die Mittheilung Durante's erfolgte im April 1890 zu Florenz, auf der 7. Versammlung der italienischen chirurgischen Gesellschaft. Kurz darauf berichteten Hofmokl, Billroth, H. Hartmann und Pilliet u. a. in gelehrten Gesellschaften über denselben Gegenstand, und in Publicationen von Czerny[1]), Sachs[2]), Salzer[3]), König[4]), Körte[5]) u. a. wurden während der nächstfolgenden Jahre die tuberculösen Coecaltumoren und ihre chirurgische Behandlung eingehend erörtert. In jüngster Zeit endlich hat Conrath[6]) in einer höchst verdienstvollen Arbeit die bisher bekannten Fälle von localer chronischer Coecumtuberculose zusammengestellt und dieser Frage ein gründliches Studium gewidmet.

1) Czerny, Beiträge zur klin. Chirurgie. VI. Bd. 1890. Czerny und Rindfleisch, Ebend. IX. Bd. 1892.

2) Sachs, Deutsche Zeitschr. f. Chirurgie. XXXII. Bd. 1891. Archiv f. klin. Chirurgie. XLIII. Bd. 1892.

3) Salzer, Archiv f. klin. Chirurgie. XLIII. Bd. 1892.

4) König, Deutsche Zeitschr. f. Chirurgie. XXXIV. Bd. 1892.

5) Körte, Ebend. XL. Bd. 1895.

6) Conrath, Ueber die locale chronische Coecumtuberculose und ihre chirurgische Behandlung. Beiträge zur klin. Chirurgie. XXI. Bd. 1898.

Digitized by Google

Im nachstehenden werde ich zunächst das klinische Bild und die pathologische Anatomie dieser Affection nach Conrath kurz auseinandersetzen.

Die locale chronische Coecumtuberculose greift etwa ebenso oft Männer wie Weiber an und tritt — im Gegensatz zum Coecumcarcinom — in der überwiegenden Mehrzahl der Fälle bei jüngeren Personen, zwischen 20 und 40 Jahren, auf. Diese Patienten bieten in der Regel die Anzeichen einer gelinden, wenig progredienten Lungentuberculose dar.

In anatomischer Hinsicht ist der tuberculöse Coecaltumor, im Gegensatz zur gewöhnlichen ulcerösen Darmtuberculose, durch eine oft enorme Verdickung der zugleich schwieligen und starren Darmwand charakterisirt. Hierdurch wird das Darmlumen mehr oder weniger, oft in äusserst hohem Grade verengt. Die Mucosa selbst ist in vielen Fällen recht wenig alterirt; in der Regel jedoch lassen sich an derselben grössere oder kleinere tuberculöse Geschwüre, nebst villösen oder papillären Excrescenzen, erkennen.

Die histologische Untersuchung ergiebt folgendes: Zahlreiche, meistens recht grosse Tuberkelknötchen finden sich, vorzugsweise in der Submucosa und in der Subserosa, vor. Eine dichte kleinzellige Infiltration ist hauptsächlich durch die Mucosa, die Submucosa und die Serosa hindurch verbreitet, wird aber auch in der Muscularis angetroffen, wo sie die einzelnen Muskelbündel auseinanderdrängt. Die Muskelschicht ist hypertropisch, das Bindegewebe ausserordentlich entwickelt. In der Mucosa sind die Drüsen oft cystisch erweitert.

Der tuberculöse Coecaltumor ist demnach eine in die Darmwand eingebettete tuberculöse Neubildung, welche keine besondere Tendenz zum Zerfall zeigt und infolgedessen eine mächtige Verdickung und Starrheit der Darmwand mit konsecutiver Verengung des Lumens hervorruft. Die locale Coecumtuberculose ist als ein chronisch verlaufender, abgeschwächter, tuberculöser Entzündungsprocess aufzufassen, welcher durch eine geringe Menge inficirenden Materials und eine verhältnissmässig grosse Widerstandsfähigkeit des Organismus bedingt ist.

Was die Symptome anbelangt, treten in diesen Fällen die bei der gewöhnlichen ulcerösen Darmtuberculose der Phtisiker vorherrschenden unstillbaren Durchfälle in den Hintergrund. Gewöhnlich wechselt Verstopfung mit Durchfall ab, und in weiter vorgeschrittenen Fällen pflegen die Stenosenerscheinungen sich immer mehr geltend zu machen. Die Kranken werden dann von Kolikanfällen gequält, wobei der Bauch aufgetrieben ist und sichtbare Peristaltik, sowie starkes Gurren in den Gedärmen wahrnehmen lässt. Nicht selten sind die Anfälle von Erbrechen begleitet. Beim Betasten der Coecalgegend lässt sich ein derber und höckeriger etwas beweglicher Tumor durchfühlen. Der Verlauf ist ein äusserst chronischer. In den nicht operirten Fällen gehen die Patienten früher oder später zu Grunde infolge einer Generalisirung der Tuberculose oder durch vom Coecum ausgehende locale Complicationen.

Die oben beschriebene eigenthümliche Form der Darmtuberculose wird, wie bereits bemerkt wurde, vorzugsweise im Ileocoecaltheil des Darmes angetroffen. Doch ist in seltenen Fällen die gleiche Form auch in verschiedenen Theilen des Colon, sowie im Dünndarm beobachtet worden.

Digitized by Google

Was speciell den letzteren betrifft, habe ich in der Litteratur etwa ein halbes Dutzend Fälle von tuberculösen Dünndarmtumoren verzeichnet gefunden. Diese sind von Frank[1]), Sachs[2]), Vohtz[3]), Mockenhaupt[4]), Vinci (Salomoni)[5]) und Pantaloni[6]) veröffentlicht worden.

Eine besondere Aufmerksamkeit hat man in letzterer Zeit den multiplen tuberculösen Darmstenosen gewidmet, sei es, dass diese aus tuberculösen Geschwüren durch Narbenschrumpfung entstanden, sei es, dass sie durch die hypertrophische Darmtuberculose hervorgerufen sind. Diese Fälle bieten auch mit Rücksicht auf die operative Behandlung ein ganz besonderes Interesse. In einer Zusammenstellung, welche Hofmeister[7]) im Jahre 1896 von den bisher bekannten Fällen dieser Art machte, konnte er dreizehn operativ behandelte, sowie acht bei der Section angetroffene Fälle zusammenbringen. In den letzten Jahren wurden dann noch einige Fälle von multiplen tuberculösen Darmstenosen von Lennander[8]), Troje[9]), Strehl[10]) u. a. veröffentlicht.

Derjenige Fall von Darmtuberculose, welchen ich jetzt aus meiner eigenen Erfahrung mittheilen will, ist in mancher Hinsicht von seltener und interessanter Art. In diesem Falle waren nämlich, ausser dem tuberculösen Coecaltumor, zwei recht grosse, durch die Bauchdecken hindurch fühlbare Dünndarmtumoren vorhanden, welche alle von mächtigen tuberculösen Infiltraten in der Darmwand gebildet waren. Alle diese Tumoren wurden durch drei besondere, in einer Sitzung ausgeführten Darmresectionen entfernt. Einige Zeit später musste sich die Patientin wiederum einer schweren Operation unterziehen wegen eines von Gallensteinen verursachten Gallenblasenempyems.

M. B., 33jährige Landwirthsfrau aus Akkas, wurde am 27. Juli 1898 in's chirurgische Krankenhaus aufgenommen.

Anamnese: Patientin, in deren Familie Disposition für Tuberculose vorhanden ist, war stets zart und schwächlich und hat u. a. zweimal Brustfellentzündung durchgemacht. Sie ist verheirathet und hat 4 Kinder gehabt, von welchen drei am Leben sind.

Seit Weihnachten 1897 wird sie von einem hartnäckigen Husten belästigt und hat ein paar Mal im Auswurf Blut bemerkt.

Seit 3 Monaten leidet sie an Darmbeschwerden, welche sich durch häufig wiederkehrende Anfälle von Kolikschmerzen bei Auftreibung des Bauches und starkem Gurren in den Gedärmen kundgeben. Bei schwereren Anfällen trat bisweilen Erbrechen ein. Der Leib war in letzterer Zeit

---

1) Frank, Edvard, Prager medicin. Wochenschr, 1890.

2) Sachs, Deutsche Zeitschr. f. Chirurgie. XXXII. Bd. 1891.

3) Vohtz, Hospitalstidende. 1892.

4) Mockenhaupt, Zwei Fälle von Darmtuberculose mit Stenosenbildung. Inaug.-Diss. Kiel 1894. (Citirt nach Conrath.)

5) Vinci, Riforma medica. 1896. (Citirt nach Pantaloni.)

6) Pantaloni, Archives provinciales de chirurgie. 1898.

7) Hofmeister, Beiträge zur klin. Chirurgie. XVII. Bd. 1896.

8) Lennander, Upsala läkareförenings förhandlingar. N. F. II. Bd. 1897.

9) Troje, Münchener medicin. Wochenschr. 1897. S. 1119.

10) Strehl, Deutsche Zeitschr. f. Chirurgie. L. Bd. 1897.

Digitized by Google

offen und hat in der Regel täglich funktionirt; zuweilen jedoch hat Pat. ein paar Tage lang keinen Stuhlgang gehabt. Sie ist während dieser Zeit erheblich abgemagert und heruntergekommen.

Status praesens: Patientin ist zart gebaut, blass und mager, die Kräfte mitgenommen. Der Percussionston über den Lungen sonor. Ueber beiden Lungenspitzen hörbare Exspiration, aber keine Rasselgeräusche. Die Untersuchung des Auswurfes auf Tuberkelbacillen ergab negatives Resultat. Vom Circulationsapparat nichts Bemerkenswerthes. Der Harn von normaler Beschaffenheit.

Locale Symptome: Der Bauch etwas aufgetrieben. Bei der Palpation kann man in demselben zwei etwa taubeneigrosse, derbe, höckerige Tumoren entdecken, deren Lage sehr wechselnd ist, und welche sich mit Leichtigkeit in der Bauchhöhle hin und her verschieben lassen. Zuweilen scheinen sie verschwunden zu sein, können aber dann beim Touchiren per vaginam im kleinen Becken wiedergefunden werden. Mit den Genitalien scheinen sie keinen Zusammenhang zu haben. Nebst diesen beiden frei beweglichen Tumoren kann man in der rechten Fossa iliaca noch einen dritten, weniger deutlich hervortretenden, fixen Tumor erkennen.

Mit grosser Wahrscheinlichkeit musste man hier Darmtumoren vermuthen, und viele Umstände sprachen für die tuberculöse Natur des Leidens. Ich stellte in der That die Diagnose auf multiple tuberculöse Darmstenosen, wobei ich annahm, dass die recht grossen, durch die Bauchdecken hindurch palpablen Tumoren weniger auf eine Verdickung der Darmwand als auf vergrösserte, tuberculös entartete mesenteriale Lymphdrüsen zurückzuführen seien.

Da es selbstverständlich erscheinen musste, dass die Patientin, wenn nichts zur Beseitigung der Darmverengerung geschah, binnen kurzem unterliegen müsste, habe ich mich, trotz ihres schlechten Zustandes, zu dem Versuch entschlossen, die Darmpassage durch Operation wieder herzustellen.

Die Operation wird am 30. Juli, nach einer einige Tage hindurch fortgesetzten vorbereitenden Behandlung mit Abführmitteln und Klystiren, ausgeführt. Der Bauchschnitt wird in der Linea alba, unterhalb des Nabels, geführt. Mit der Hand wird die Bauchhöhle durchsucht und eine Dünndarmschlinge, an welcher ein kleinerer Tumor zu finden ist, hervorgeholt. Dieser Tumor wird von weissen, festen, höckerigen Infiltraten in der Darmwand gebildet; zunächst um diese herum finden sich in der Darmwand noch einige zerstreute tuberkelähnliche Knötchen (s. weiter unten die Beschreibung der Präparate). Die Mesenterialdrüsen scheinen nicht vergrössert zu sein. Mit dem Tumor ist eine Netzpartie verwachsen. Diese wird abgebunden, und das infiltrirte Darmstück wird, nach Umbindung des Mesenteriums, resecirt, worauf die Darmenden mittels drei Reihen von Suturen vereinigt werden. Hierauf wird die Bauchhöhle von neuem durchsucht und der zweite bewegliche Tumor herausbefördert. Dieser ist etwas grösser als der vorhergehende und wird wie dieser von knotigen Infiltraten gebildet, welche die beiden Schenkel einer zweiten Dünndarmschlinge umfassen und mit einander verlöten. Das Netz adhärirt am Tumor. Diese ganze Darmpartie, an welcher gleichfalls einige kleine zerstreute Knötchen bemerkt werden, wird im gesunden Gewebe resecirt,

Digitized by Google

wonach die Enden vernäht werden. Uebrige Theile des Dünndarmes erscheinen gesund. Zuletzt wird der in der rechten Fossa iliaca palpirte Tumor aufgesucht. Auch dieser wird von einer ansehnlichen Verdickung der Wandung des unteren Ileums, des Coecums und des Anfangstheiles des Colon ascendens gebildet. Das Darmlumen scheint in der Gegend der Valvula Bauhini ausserordentlich verengt zu sein, weshalb auch diese Partie, nach Umbindung des Mesenteriums in mehreren Abschnitten, resecirt werden muss. Um die Operation nicht zu sehr zu verlängern, und da die Nahtvereinigung des unteren Ileumendes mit dem Colon ascendens mit gewissen Schwierigkeiten verknüpft sein würde, entschloss ich mich, die beiden Darmenden mittels des Murphy'schen Knopfes zu vereinigen, was sich schnell und ohne Schwierigkeit ausführen liess. Endlich wurde die Bauchwunde vernäht. Die Operation hatte ca. 1 1/2 Stunden gedauert.

Verlauf: Nach der Operation wurde die Patientin von Erbrechen und Hustenreiz belästigt, im übrigen aber war der Zustand befriedigend. Klystire von Kochsalzlösung und ernährende Klystire während der nächsten 3 Tage, vom 3. Tage an Wein und Wasser, sowie kleine Dosen Milch per os. Kein Fieber. Der Bauch eingesunken. Flatus geht ab.

Am 7. August Abführung durch Klystire; Zustand gut.

Den 9. August. Spontane Abführung, mit welcher der Murphy'sche Knopf abgeht. Die Bauchwunde per primam geheilt. In der Ileocoecalgegend, an der Stelle, wo der Knopf gelegen hatte, ist ein ziemlich derber, etwas schmerzhafter Knoten (das abgebundene Mesenterium?) zu fühlen.

Während der folgenden Zeit war der Zustand vollkommen befriedigend und die Patientin nahm nach der Operation um etwa 5 kg an Gewicht zu. Aber vom 6. September beginnt Patientin über Schmerzen unter dem rechten Rippenbogen zu klagen. Die Schmerzen, welche gegen den Rücken hinausstrahlen, nehmen an Intensität zu und die Patientin fängt an zu fiebern. Die schwereren Schmerzanfälle sind zuweilen von Erbrechen begleitet. (Patientin giebt jetzt auf Befragen an, schon ein paar Jahre lang an derartigen Schmerzen unter der Brust gelitten zu haben.) Die Leber erstreckt sich ein paar Querfinger breit unterhalb des Brustkorbes. Unter dem Leberrand wird am 15. September ein pflaumengrosser, schmerzhafter Tumor palpirt, welcher während der nächsten Tage merkbar an Grösse zunimmt. Die Stühle gallig gefärbt. Das Fieber steigt.

Da mit Rücksicht auf die zuletzt beschriebenen Symptome das Vorhandensein von Gallensteinen vermuthet wird (auch die Möglichkeit einer bei der Operation übersehenen tuberculösen Affection wird in Erwägung gezogen) und da unterdessen der Zustand der Patientin sichtlich heruntergeht, wird wiederum eine Operation vorgeschlagen, wozu Patientin nach einigem Zögern ihre Einwilligung giebt.

Am 20. September wird daher von neuem die Laparotomie gemacht. Schnitt über dem Tumor, parallel dem Rand des M. rectus. Das Colon transversum ist an der unteren Leberfläche adhärent. Nach Lösung der Adhärenz findet man die Gallenblase stark ausgespannt, von graulicher Färbung. Die Bauchhöhle wird mittels Tampons abgesperrt, und von der Gallenblase circa 1/4 Liter dünnen Eiters aspirirt. Daraufhin wird sie incidirt, und etwa 40 kleinere Gallensteine werden herausgeholt.

Digitized by Google

Die Schleimhaut ist gelblichgrau, mit diphtherischen Membranen belegt. Die Ränder der Gallenblasenwunde werden in die Bauchwunde eingenäht und ein langer Gummischlauch in die Fistel eingeführt. Das andere Ende des Gummischlauches wird in ein Gefäss (zum Aufsammeln der herausfliessenden Galle) geleitet.

Verlauf. Nach der Operation einige Male Erbrechen; Schmerzen verschwunden, Temperatur normal. Während der folgenden Tage gehen durch den Schlauch reichliche Mengen Galle ab. Vom 27. hört der Gallenfluss durch die Fistel fast vollständig auf. Patientin befindet sich vortrefflich und hat guten Appetit; keine Schmerzen oder Fieber. Als Patientin am 21. October das Krankenhaus verliess, war noch eine Fistel vorhanden, welche geringe Mengen einer schleimigen Flüssigkeit absonderte. Patientin hatte nach der Operation um 8 Kilo zugenommen.

Ich habe die Patientin zuletzt anfangs November gesehen. Sie hatte noch mehr an Gewicht zugenommen und sah recht gesund aus. Die Gallenfistel war noch offen und sonderte eine recht spärliche, grösstentheils schleimige Flüssigkeit ab.

Fig. 1.

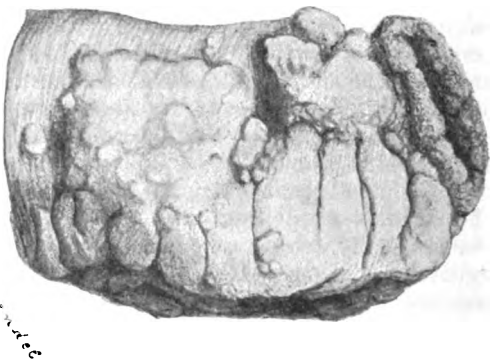

Beschreibung der Präparate: Das eine von den resecirten Dünndarmstücken (Fig. 1) ist circa 8 cm lang. An der Darmwand sieht man neben der Anheftungsstelle des Mesenteriums eine 6 cm lange und 3 cm breite weisse, geschwulstähnliche Masse, welche über die Oberfläche der Darmwand stark emporragt und aus mehreren kleineren Knoten zusammengesetzt ist, von denen der grösste etwa Nussgrösse besitzt. Die Oberfläche der Knoten ist ihrerseits kleinhöckrig, und zerstreute miliare Knötchen sind auch an benachbarten Theilen des im übrigen gesunden Darmes sichtbar, desgleichen an der Anheftungsstelle des Mesenteriums, welche durch Fetteinlagerung erheblich verdickt ist. Neben der Anheftungsstelle des Mesenteriums, auf der anderen Seite derselben, ferner am convexen Rande des Darmes finden sich noch drei etwas über erbsengrosse Knoten. Alle diese geschwulstähnlichen Massen erstrecken sich durch die ganze Darmwandung, welche hier an einzelnen Stellen eine Dicke von 1,5 cm erreicht, hindurch. Hierdurch wird das Darmlumen derart verengt, dass es kaum für den kleinen Finger passirbar ist. An

Digitized by Google

Durchschnitten zeigt die verdickte Darmwand eine weisse fibröse Beschaffenheit, und man erkennt, dass der grösste Theil der Verdickung auf die subseröse Schicht kommt. An der Schleimhaut der verengten Stelle des Darmes sind keine eigentlichen Ulcerationen sichtbar, die Schleimhaut ist aber an der Unterlage fixirt und bietet zahlreiche villöse Excrescenzen dar. Das zuführende Ende des Darmstückes ist von normaler Weite, das abführende bedeutend enger.

Fig. 2.

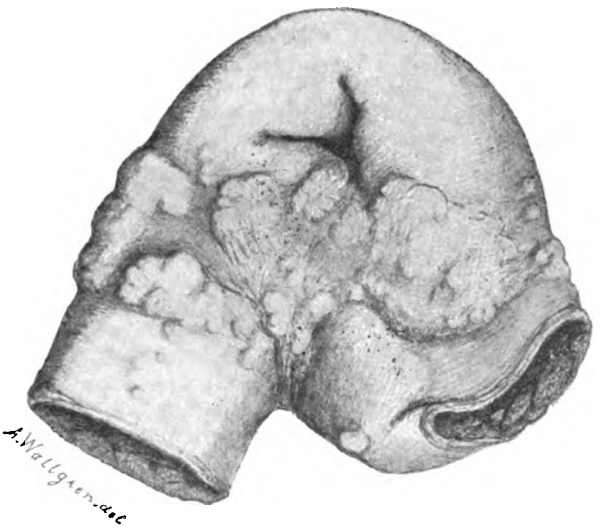

Das zweite resecirte Dünndarmstück (Fig. 2) ist 16 cm lang und wird von einer U-förmig gebogenen Darmschlinge gebildet, deren beide Schenkel von einem circa 3 cm breiten Gürtel umfasst werden. Dieser wird aus ebensolchen weissen, knolligen, geschwulstähnlichen Massen, wie die vorhin beschriebenen, gebildet. Die Darmwand ist an diesen Stellen bis 1,5 cm dick, und das Lumen ist an den beiden vom Infiltrat befallenen Stellen kaum für einen Bleistift durchgängig, während es an der Spitze der Schlinge von gewöhnlicher Weite ist. Dieser Theil des Darmes zeigt auch im übrigen normale Beschaffenheit, abgesehen von einzelnen subserösen miliaren Knötchen. Zahlreiche derartige Knötchen finden sich auch an den dem Infiltrate zunächst liegenden Partieen des zu- und des abführenden Schenkels, sowie in dem mit starken Fetteinlagerungen versehenen Mesenterium. Die Darmschleimhaut ist an den beiden verengten Stellen fixirt, nur schwach gefaltet; Ulcerationen sind keine vorhanden, dagegen zahlreiche kleine villöse und papilläre Excrescenzen. Zwischen beiden Stenosen finden sich Obstkerne und -schalen angehäuft. Der zuführende Schenkel der Schlinge ist von normaler Weite, der abführende enger.

Das 3. Darmstück (Fig. 3) umfasst etwa 6 cm des untersten Ileums und 5 cm des Dickdarmes. Durch ein mächtiges Infiltrat, dessen Dicke

Digitized by Google

bis 3 cm erreicht, ist die Gegend um die Valvula Bauhini herum hochgradig verengt, so dass das Lumen kaum für den kleinen Finger durchgängig ist. Auch die angrenzenden Theile des Coecums sind verdickt. Die Schleimhaut der etwa 5 cm langen verengten Stelle bietet die gleiche Beschaffenheit dar, wie sie bereits bei den Dünndarmstricturen beschrieben wurde. Der Processus vermiformis ist kreisförmig gebogen, die Spitze am Dünndarm festgewachsen; im übrigen zeigt er nichts Abnormes. Am Mesenterium, welches hochgradig mit Fett infiltrirt ist, sowie hier und dort an der Darmoberfläche sind zerstreute miliare Knötchen sichtbar.

Fig. 3.

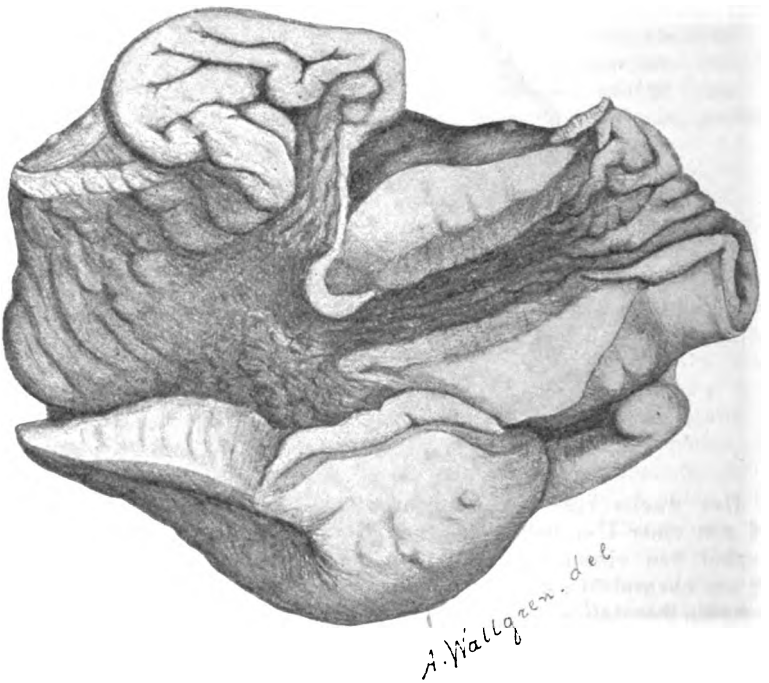

Mikroskopische Untersuchung: Bei der Untersuchung verschiedener Abschnitte der alterirten Darmpartien wurde folgendes festgestellt:

Die Drüsenschicht ist überall stark kleinzellig infiltrirt. Die Drüsen selbst sind meistens gut erhalten, an einzelnen Stellen jedoch durch kleine, anscheinend von den Follikeln ausgehende Ulcerationen zerstört. Ueber diesen Ulcerationen ist auch die Muscularis mucosae zerstört. Die Submucosa ist verdickt durch kleinzellige Infiltration, Bindegewebsneubildung, sowie Einlagerung grösserer und kleinerer Tuberkelknötchen. In die Muscularis dringen hier und dort Bindegewebsbalken hinein; auch sieht man Tuberkelknoten, sowohl von der Submucosa wie von der Subserosa aus, die Muskelbündel auseinanderdrängend, sich tief in die Muscularis

Digitized by Google

hinein erstrecken. Die Subserosa ist durch kleinzellige Infiltration, durch mächtige Bindegewebsneubildung, sowie besonders durch Einlagerung theils kleinerer Tuberkelknötchen, theils grosser Tuberkelconglomerate ungeheuer verdickt. Diese Tuberkeln bieten keine Zeichen des Zerfalles dar, sondern zeigen vielmehr eine deutliche Neigung zur Organisation. In mehreren derselben sind typische Riesenzellen zu sehen.

In Schnitten, welche in Ziehl's Lösung gefärbt, mit Salzsäure entfärbt und in Methylenblau nachgefärbt waren, liessen sich spärliche aber unzweideutige Tuberkelbacillen erkennen.

Dieser Fall bietet ein typisches Beispiel derjenigen Form der Darmtuberculose dar, welche oben beschrieben wurde: der hypertrophischen, tumorbildenden, stenosirenden Darmtuberculose (Tuberculose chronique à type tumeur).

Die Stenosen wurden hier nicht etwa durch Narbenschrumpfung in Heilung begriffener Darmgeschwüre bedingt, sondern durch tuberculöse Neubildungen der Darmwand, welche als wirkliche Tumoren imponirten und an den angegriffenen Stellen den Darm in ein enges, dickwandiges unnachgiebiges Rohr verwandelten.

Die anatomische Untersuchung meines Falles zeigte, dass in erster Linie die subseröse Schicht afficirt war. Diese war durch kleinzellige Infiltration, durch Bindegewebsneubildung, sowie durch Einlagerung grosser Tuberkelknoten sehr hochgradig verdickt und stellte dadurch die Hauptmasse der „Geschwulst" dar. In geringerem Grade war die Schleimhaut in Mitleidenschaft gezogen; jedoch konnten mikroskopisch in derselben kleinere Geschwürsbildungen, sowie kleinzellige Infiltration und einige wohl entwickelte Tuberkelknötchen constatirt werden.

Diese vorzugsweise subseröse Form ist bei der Coecumtuberculose nicht selten beobachtet worden und wird von Conrath folgendermaassen erklärt. Die Infection der Subserosa sei, nach seiner Annahme, in diesen Fällen nicht durch directes Fortschreiten des Processes von der Schleimhaut aus zustandegekommen, sondern durch Vermittelung der tuberculös entarteten mesenterialen Lymphdrüsen. Von diesen letzteren aus habe sich zunächst eine umschriebene tuberculöse Peritonitis entwickelt, und vom Bauchfell aus habe der Process die subseröse Schicht ergriffen. Die mesenterialen Lymphdrüsen wiederum seien ursprünglich entweder durch directes Durchwandern von Tuberkelbacillen durch das unversehrte Darmepithel hindurch, oder durch Aufnahme des Infectionsstoffes von kleinen tuberculösen Schleimhautgeschwüren aus inficirt worden. In dieser Frage kann ich keine eigene Ansicht aussprechen. Ich möchte nur hervorheben, dass ich in meinem Falle keine vergrösserten Lymphdrüsen im Mesenterium beobachtet habe; ich gebe aber die Möglichkeit zu, dass infolge der mächtigen Fetteinlagerung im Mesenterium kleinere derartige Drüsen sich meiner Aufmerksamkeit entziehen konnten.

Die Symptome waren in meinem Falle die bei hochgradiger Darmstenose gewöhnlichen und für eine solche charakteristischen. Da ausserdem die Tumoren durch die dünnen Bauchdecken hindurch gut palpirbar waren, konnte die Diagnose: Darmtumoren ohne Schwierigkeit gestellt werden. Aber auch die tuberkulöse Natur dieser Tumoren musste, mit Rücksicht auf die tuberculöse Belastung, die Lungensymptome sowie den

Digitized by Google

ganzen Habitus der Patientin schon vor der Operation, in hohem Grade wahrscheinlich erscheinen. Das Vorhandensein multipler Darmtumoren schien mir ebenfalls für die Annahme einer tuberculösen Affection und gegen das Bestehen maligner Neubildungen zu sprechen.

Was die Behandlung dieser Fälle betrifft, so ist es selbstverständlich nur durch einen operativen Eingriff möglich, diesen Patienten eine wirksame Hülfe zu bringen, während der nicht operirte bald den immer mehr überhandnehmenden Darmstenosenbeschwerden unterliegen muss. In der That hat die operative Behandlung der chronischen localisirten Darmtuberculose zahlreiche glänzende Erfolge aufzuweisen, und zwar bei einfachen Stenosen nicht weniger als bei multiplen. Während aber im ersteren Falle die Sache verhältnissmässig einfach ist, kann bei multiplen Stenosen — besonders wenn diese, wie in meinem Falle, weit auseinander in verschiedenen Darmschlingen gelegen sind, die Operation recht schwierig und eingreifend werden. Man muss sich dann fragen, wie weit man in seinen operativen Bestrebungen gehen darf, ohne den Patienten einer zu grossen Gefahr auszusetzen. „Aller à trois résections serait peut-être dangereux; il vaut mieux s'abstenir que tenter des interventions aussi longues, à moins de circonstances spéciales", sagt Pantaloni. Indessen zeigt mein Fall, dass selbst ein recht schwacher und abgemagerter Patient ohne Nachtheil eine dreifache Darmresection überstehen kann. Es ist natürlich wichtig, die Dauer der Operation nicht gar zu sehr auszudehnen. aber bei Anwendung der fortlaufenden Naht ist es ja möglich, eine einfache Dünndarmresection in einer Viertelstunde auszuführen, und was die etwas mühsamere Coecumresection anbelangt, so kann man durch die Anwendung des Murphy'schen Knopfes diesen Theil der Operation bedeutend abkürzen. In der That scheint mir die Uebergangsstelle zwischen Dünn- und Dickdarm für die Application des „Knopfes" besonders geeignet zu sein, weil an dieser Stelle die günstigsten Bedingungen für den normalen Abgang desselben vorliegen. — Ich glaube, infolge des Obengesagten, dass drei oder selbst noch mehr Stenosen, welche ebenso viele Resectionen erheischen, keine bestimmte Contraindication gegen die Operation abgeben. — Bedeutend einfacher liegen natürlich die Verhältnisse, wenn die Stenosen nahe bei einander, an einer und derselben Darmschlinge gelegen sind. Man kann dann durch eine einzige Resection die ganze verengte Darmpartie entfernen.

Mit der Operation ist aber noch nicht alles geschehen, was gethan werden kann und muss. Diese Patienten leiden ja in der Regel an einer wenn auch gelinden Lungentuberculose. Nach der Operation hat man sich daher zunächst die Aufgabe zu stellen, durch hohe Diät und sonst durch günstige hygienische Verhältnisse den Allgemeinzustand des Patienten zu heben, und ihm dadurch die Ueberwindung seiner tuberculösen Anlagen zu ermöglichen. In meinem hier oben mitgetheilten Falle hat sich Patientin während des Aufenthaltes im Krankenhause in augenfälliger Weise erholt, obwohl sie sich während dieser Zeit, wegen einer schweren Affection der Gallenwege, noch einer Laparotomie unterziehen musste, und sie hat in kurzer Zeit um mehrere Kilo an Gewicht zugenommen. Ich hätte aber gewünscht, sie noch mehrere Wochen oder Monate im Krankenhause behalten zu dürfen, um an ihr eine förmliche Mastkur

Digitized by Google

durchzuführen. Patientin liess sich jedoch nicht dazu bewegen, länger zu bleiben, sondern begab sich gegen meinen Rath nach Hause, um die Besorgung ihres Haushaltes zu übernehmen.

Nachtrag: Als dieser Artikel bereits geschrieben war, erfuhr ich, dass die Patientin später in ihrer Heimath auf dem Lande leider gestorben ist. Nach der gefälligen Mittheilung des behandelnden Arztes sei sie am 10. November unter Schüttelfrost, Erbrechen und Schmerzhaftigkeit des Bauches erkrankt, welche letztere sich allmählich von der Gegend der Gallenblase aus über den ganzen Bauch verbreitet habe. Die Gallenfistel, welche bisher offen gewesen, habe sich kurz vor der Erkrankung geschlossen. Der Exitus sei nach etwa 14 Tagen unter dem Bilde einer allgemeinen Peritonitis erfolgt.

Mit grösster Wahrscheinlichkeit darf wohl angenommen werden, dass die Peritonitis von den Gallenwegen ausgegangen sei (Perforation?). Ich muss unter solchen Umständen doppelt bedauern, dass die Patientin sich nicht hatte bewegen lassen, länger im Krankenhause zu bleiben, da vielleicht durch genaue Ueberwachung der Gallenfistel der jetzt zugestossenen Complication hätte vorgebeugt werden können oder wenigstens, durch einen bei Zeiten vorgenommenen operativen Eingriff der fatale Ausgang sich hätte vermeiden lassen.

Digitized by Google

XXIV.

Besprechungen.

1.

Dr. Konrad Brunner, Erfahrungen und Studien über Wundinfection und Wundbehandlung. Dritter Theil. Die Begriffe Pyämie und Septhämie im Lichte der bakteriologischen Forschungsergebnisse. (110 Seiten. Frauenfeld. Verlag von Huber.)

In dem 3. Hefte seiner Studien bringt der bekannte Verfasser seine Untersuchungen über die Schaar der Allgemeinerkrankungen, welche als Pyämie und Septicämie bezeichnet werden, und kommt nach einer klaren, geistvollen kritischen Besprechung der Definition, wie sie von den verschiedensten Autoren gegeben worden ist, zu dem Schlusse, dass die Sammelbegriffe der Pyämie und Septhämie nicht mehr zeitgemäss sind, und dass eine neue Classificirung nothwendig ist, welche den neuesten ätiologischen Forschungsergebnissen entspricht. Ganz speciell wendet er sich dagegen, den Namen Septhämie anderswo zu gebrauchen, als wo er in seiner richtigen Bedeutung anzuwenden ist; er soll nicht auf die Reininfectionen mit den gewöhnlichen pyogenen Kokken übertragen werden. „Ich kann es nicht für richtig halten, sagt er, wenn dieser Begriff, der nun einmal eine bestimmte ätiologische Bedeutung präjudicirt, ohne Rücksicht auf die Aetiologie, nur im symptomatologischen Sinne gebraucht wird, um Allgemeinerkrankungen zu bezeichnen, bei welchen im Gegensatze zur Pyämie die Metastasen ausbleiben.“ Auch das zusammengesetzte Wort Septico-Pyämie ist in seiner gegenwärtig versuchten Anwendungsweise aus gleichem Grunde unrichtig. Die Bezeichnung ist nur da am Platze, „wo Infection und Intoxication von Fäulnissprocessen ausgehen und mit der gleichzeitigen Wirkung pyogener Mikrobien sich combiniren.“ Auch die Definition Canon's ist nicht genau präcisirt. Die Septhämie ist nur da anzuwenden, wo die Existenz fauliger Processe die Gegenwart und Wirkung von Fäulnissorganismen die Anwendung motivirt. Was die anderen Infectionskrankheiten betrifft, so ist zu ihrer Classificirung in erster Linie das bakteriologisch-ätiologische Moment zu berücksichtigen. Bei der Classification und Terminologie, bei der Definition der ätiologisch klargestellten Krankheitsformen darf aber die Symptomatologie nicht zu kurz kommen. Nach den Symptomencomplexen sind daher die durch pyogene Keime verursachten Krankheiten unter einen Sammelnamen zu

Digitized by Google

stellen. Er schlägt dafür den Namen „pyogene Allgemeinerkrankung“ vor. Die Allgemeinerkrankung wird erzeugt durch Infection und Intoxication. Mikrobeninvasion und Vergiftung des Blutes gehen dabei Hand in Hand. Sind klinisch nachweisbare metastatische Herde vorhanden, so spricht man von metastasirender Pyämie; sind solche nicht vorhanden, kommt es infolge der Bakterieninvasion und der ins Blut gelangten Gifte nur zu parenchymatösen Schwellungen mit continuirlichem Fieber, so bezeichnet er das klinische Bild als „Pyo-Toxinämie“ statt Septicämie. Eine reine Toxinämie giebt es nach seiner Angabe wohl nicht.

In Berücksichtigung des ätiologischen und symptomatologischen Moments kommt er zur folgenden kurz präcisirten Eintheilungs- und Benennungsweise:

1. Allgemeinerkrankungen durch pyogene Mikrobien.
   a) Allgemeininfectionen, bei welchen Metastasen klinisch manifest werden. Metastasirende Allgemeininfection. Metastasirende Pyämie, acut oder chronisch verlaufend. Beispiel: acut metastasirende Staphylokokkenpyämie.
   b) Allgemeinerkrankungen, bei welchen Metastasen klinisch nicht manifest werden. Allgemeine Intoxicationserscheinungen stehen im Vordergrund. Toxinämie-Toxämie-Pyotoxinämie. Beispiel: Acute Streptokokken-Toxinämie.
2. Allgemeinerkrankungen, bei denen die Wirkung pyogener Mikrobien mit derjenigen von Fäulnissprocessen sich combinirt. Pyosepthämie. Septhämie.
3. Allgemeinerkrankungen, bei denen Absterbeprocesse alleinige Grundursache sind. Septhämie ohne Mikrobienwirkung.

Im weiteren unterzieht Brunner dann die denselben Zweck verfolgenden Arbeiten von Marmorek und Kocher-Tavel einer sachlichen Kritik. Zur Erzeugung der verschiedenen Krankheitsprocesse unterscheidet Brunner die Monoinfectionen und die Mischinfectionen. Monoinfectionen sind die Infection durch eine Bakterienart, während die Mischinfectionen entweder eine primäre Polyinfection (gleichzeitige Erkrankung durch verschiedene Keime) oder heterologe Infection (secundäre Invasion anderer Keime) sein kann.

Danach giebt er folgendes Eintheilungsschema:

Allgemeinerkrankungen durch Monoinfection mit Staphylokokken, Streptokokken, Pneumokokken, Bacillus Friedländer, Bacterium coli, Bacillus typhi, Gonococcus, Bacillus pyocyaneus, Micrococcus tetragonus, Proteus vulgaris.

Mischinfectionen: 1. Heterologe Infectionen. 2. Primäre Doppel- oder Polyinfectionen.

Im nächsten Kapitel versucht Brunner nun an passenden Fällen aus eigener Beobachtung und Beobachtung anderer Autoren die verschiedenen klinischen Bilder der Allgemeinerkrankung den von ihm definirten Sammelbegriffen unterzuordnen. Es werden eine Anzahl höchst interessanter Krankengeschichten mitgetheilt, welchen zuweilen in klarer und überzeugender Weise kritische Ausführungen beigegeben sind, welche den streng wissenschaftlichen Standpunkt des Verfassers darlegen. Die Be-

Digitized by Google

sprechungen kurz wiederzugeben, würde den Umfang eines Referates übersteigen. Für jeden, der sich für das Kapitel interessirt, ist das geistvoll und überzeugend geschriebene Buch des verdienten Verfassers dringend zur ernsten Lectüre empfohlen, und es wird niemand dasselbe aus der Hand legen, ohne die Empfindung zu haben, dass es Brunner trefflich geglückt ist, seine schwierige Aufgabe zu lösen. Wir müssen dem Verfasser vollauf beipflichten, wenn er sagt, dass bei der verschiedenen Definition der Collectivbegriffe es schwierig ist, aus den zur Reform gemachten Vorschlägen das Zweckmässigste zu abstrahiren und beizubehalten. „Einigung wird sich nicht so bald erzielen lassen. Es braucht Zeit, bis neue Termini in der Wissenschaft sich eingebürgert haben; festeingewurzelte alte Namen lassen sich erfahrungsgemäss nie ganz verdrängen und besonders nicht, wo der Ersatz so schwer ist, wie hier."

Jedenfalls hat Brunner in hervorragender Weise an dem Ausbau von der Lehre der Wundinfection und Wundbehandlung, wie sie auf Grund der neuen Forschungsergebnisse eine dringende Nothwendigkeit der Reform verlangte, mitgearbeitet, und seine Ausführungen werden stets eine Grundlage für weitere Forschungen sein müssen, sei es, um seine Ansichten zu bekräftigen oder zu widerlegen.

Dr. E. v. Meyer (Frankfurt a. M.).

2.

F. Terrier et H. Hartmann, Chirurgie de l'estomac. (Avec 139 figures. Paris, Steinheil. 366 Seiten.)

In ganz vorzüglicher Weise haben die beiden Pariser Chirurgen ein Werk geschaffen, das verdient, die höchste Anerkennung nicht nur der Fachcollegen, sondern jedes Arztes, der sich mit den Erkrankungen des Magens eingehends befasst, zu erringen. Zuerst wird die Technik der Untersuchungsmethoden beschrieben, sodann gehen sie auf jede einzelne Operation am Magen ein, wobei die ganze geschichtliche Entwickelung der Operation, ihre Verbesserungen und Modificationen bis auf die Neuzeit ihre Resultate und ihre Indicationen genau beschrieben werden. Die Illustrationen sind ausgezeichnet und ergänzen den Text vorzüglich.

Dr. E. v. Meyer (Frankfurt a. M.).

3.

Transactions of the American orthopedic association. Twelfth session. (Held at Boston 17—19 May 1898. Volume XI. Philadelphia.)

Dieser neue Band der bekannten Publicationen giebt wiederum eine Fülle interessanter Aufsätze, welche hier nicht einzeln (es sind 54 Abhandlungen) besprochen werden können. Man findet manches Bekannte wieder, ohne dass darauf hingewiesen wird, dass bei uns in Deutschland die Sachen in ähnlicher Weise bereits bestanden haben. So sei z. B. nur

Digitized by Google

erwähnt S. 24, Fig. 1 u. 2, eine Plattfussstiefelconstruction, wie sie Staffel (Wiesbaden) seit 10 Jahren empfiehlt und macht. Der Seite 96 abgebildete Apparat ist nichts anderes, als der von Dr. Nebel in Frankfurt a. M. seit 1892 bei Eingypsung von Skoliosen, wie von Spondylitisfällen gebrauchte Schwebelagerungsapparat, den er bereits 1895 auf dem Berliner Chirurgencongress demonstrirt und bald nach der Calot'schen Publication als ganz besonders zweckmässig für die schonende Redressirung und Eingypsung der der Pott'schen Kyphose in einem Volkmann'schen Vortrage neuerdings empfohlen hatte.

Dr. E. v. Meyer (Frankfurt a. M.).

Anzeigen litterarischer Neuigkeiten, welche der Redaction zugeschickt worden sind:

Revue de chirurgie. Réd. M. F. Terrier. Paris 1899. No. 7 u. 8, enthält u. a.:

M. Ollier, Neubildung eines Gelenkes nach Verlust von Schulterblatt und Oberarmkopf.

K. Sapiejko (Kiew), Ueber Nachweis von Lungenadhäsionen durch einen eigenen Punktionsapparat mit Manometer.

G. Jacob (Val-de-Grace), Ueber Exstirpation des Ganglion Gasseri.

M. Crivelli, Ein Aortenaneurysma in der Fossa subscapularis.

Mally, Die Lähmungen nach der Narkose.

Paul Berger, Ueber Atresia recti vaginalis et vaginae.

R. Alessandrini, Ueber Nierenveränderungen nach Verschluss der Nierengefässe.

Mériel (Toulouse), Ueber die Lage der hinteren Kreuzbeinlöcher, ausserdem Nekrologe von Lawson Tait, Maximus af Schulten, Fr. v. Chelius, Herpin und Poncet.

University medical Magazine. Vol. XI. No. 10. July 1899. Philadelphia, enthält u. a.:

Milton Miller, Doppelseitige Schwellung der Gand. submaxill. im Typhus mit Zertheilung.

Bulletin of the John Hopkins Hospital. Baltimore. June—July 1899. Vol. V. No. 99—100, enthalten u. a.:

James F. Mitchell, Eine Nadel im Wurmfortsatz, desgleichen von D. C. Moriarta.

Norman B. Gwyn, Ueber Typhusbacillen im Urin.

Derselbe, Nachweis von Weichselbaum's Diplococcus intracellularis bei der Meningitis cerebrospinalis, nicht bloss in den Meningen, sondern auch im Blut und den befallenen Gelenken.

Derselbe, Nachweis des Bacillus aerogenes capsulatus bei einem Fall von Veitstanz im Blut vor dem Tode.

Die Therapie der Gegenwart. Red. von Klemperer. Berlin. 40. Jahrg. 7. u. 8. Heft, enthalten u. a.:

James Israel, Ueber extraperitoneale Ureterocystoneostomie.

P. Fürbringer, Die Punktionstherapie der serösen Pleuritis.

Digitized by Google

Dr. Below, Einige Beispiele von der Anwendung und Wirkung der Lichttherapie. 4. Berlin.

Dr. Batsch, Ileus und Atropin. Grossenhain. 8, bei Starke.

Illustrirte Rundschau der medicinisch-chirurgischen Technik. Internationale Vierteljahrsschrift von Dr. Gustav Beck. Bern. Jahrg. I. Heft IV.

La Clinica chirurgica. Ed. Francesco Vallardi. Mailand 1899. Ann. VII. Heft 6 u. 7, enthält u. a.:

Achille Boari, Die Ureteroureterostomie.

R. Galeazzi, Die definitiven Resultate der Leistenbruchoperation.

Edmund Rose.

Druck von J. B. Hirschfeld in Leipzig.

Digitized by Google

Digitized by Google

Fig. 1.

Fig. 3.

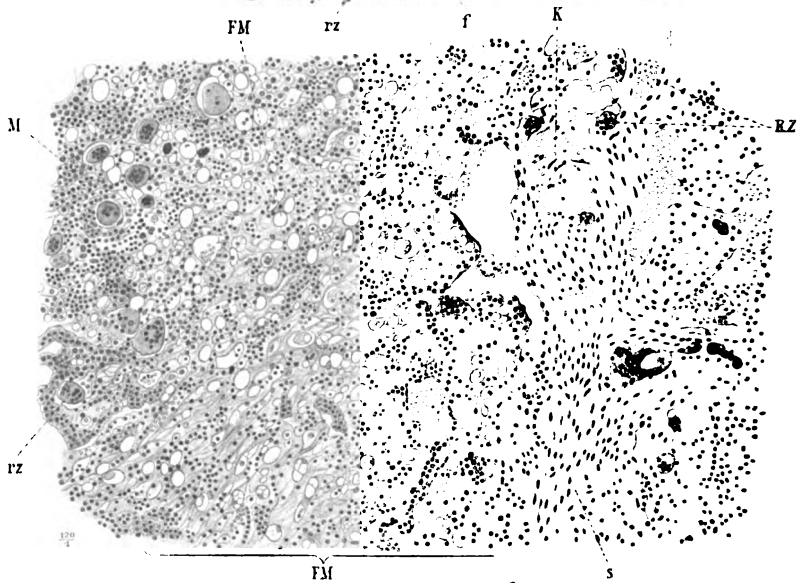

Fig. 2.



Digitized by Google

Fig. 4.

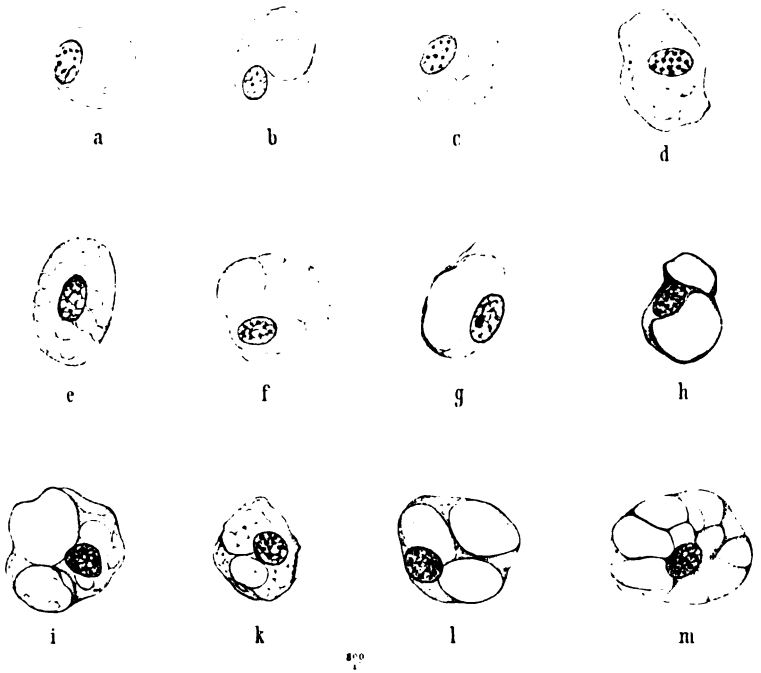

Fig. 5.

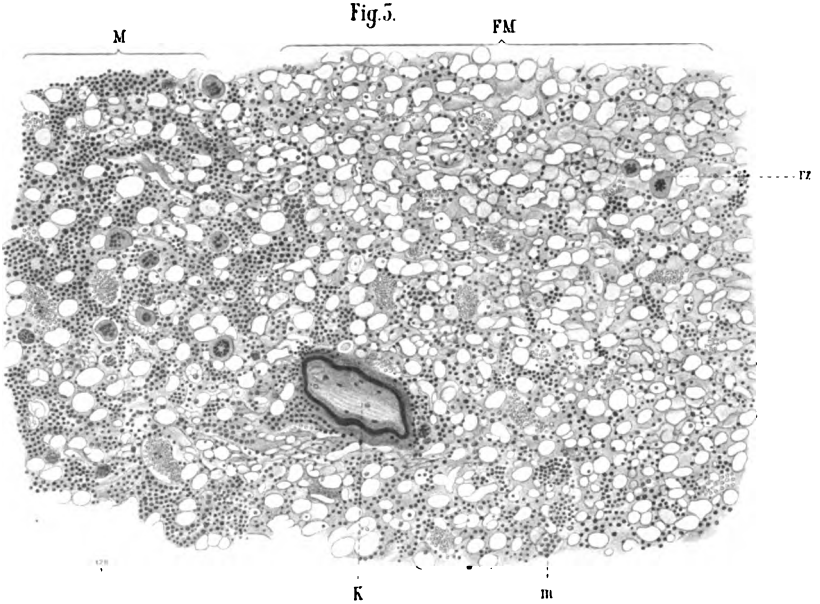

Digitized by Google

Digitized by Google

Digitized by Google

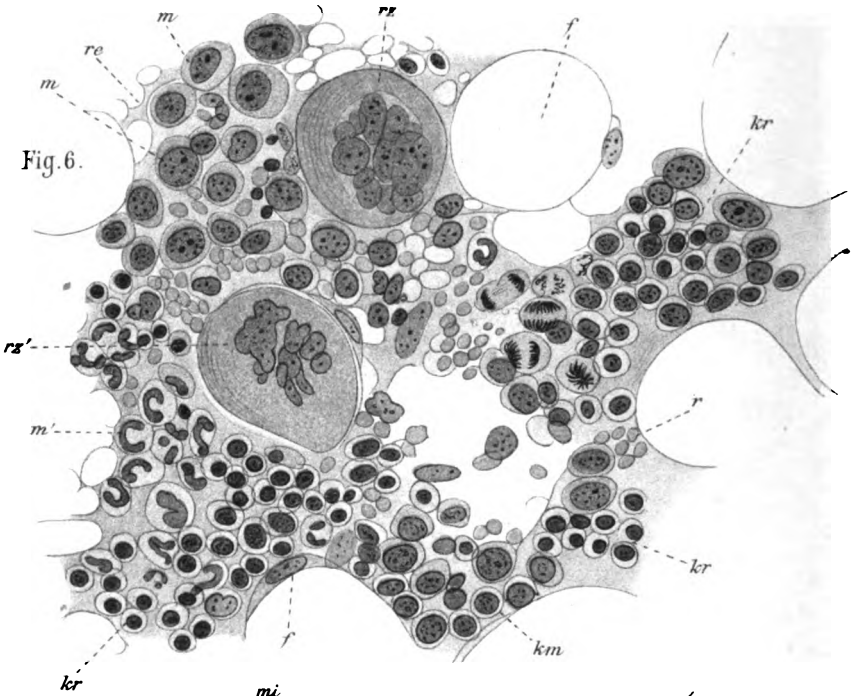

Fig. 6.

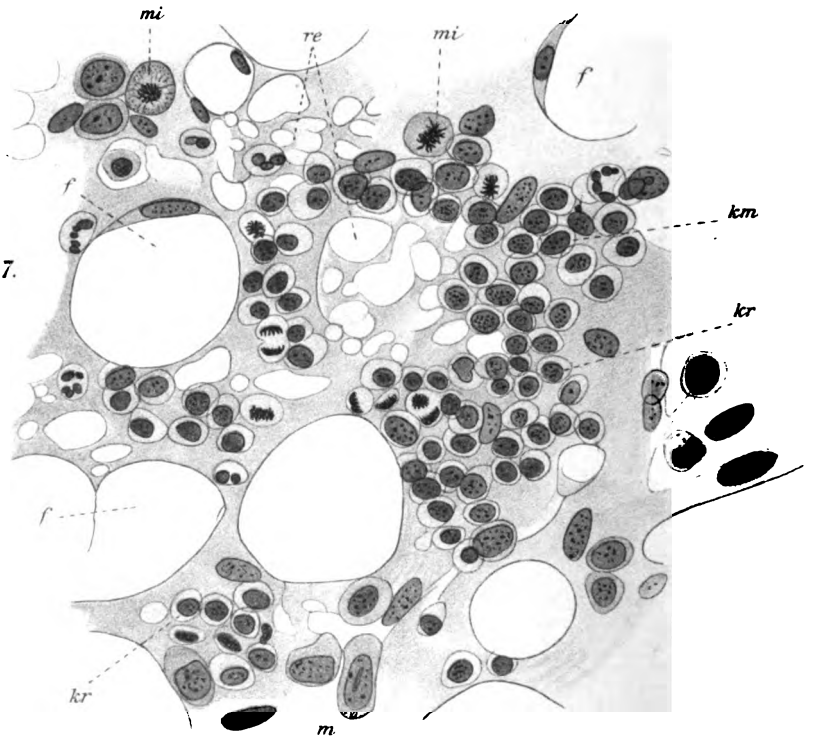

Fig. 7.

Digitized by Google

Fig. 8.

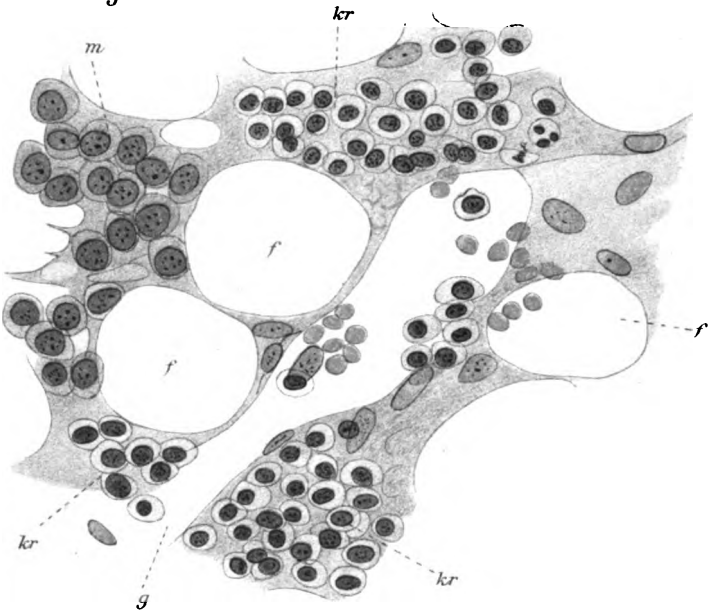

Fig. 9.

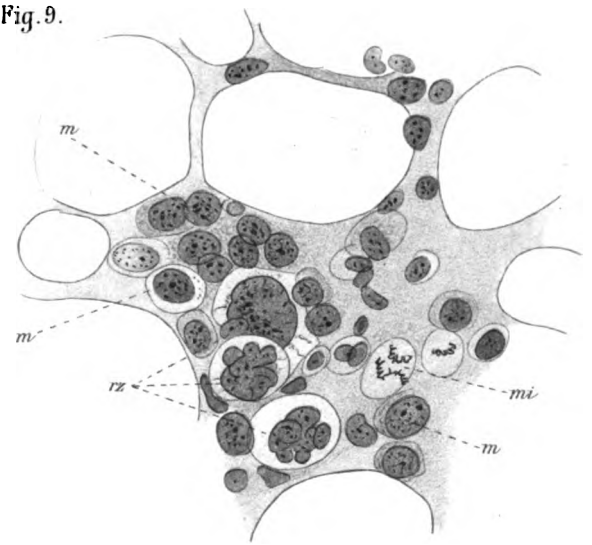

Digitized by Google

Digitized by Google

Digitized by Google

Digitized by Google

Digitized by Google

Digitized by Google

1gal
84
~~41A~~
~~602+~~

Digitized by Google

3 2044 103 049 664

Digitized by Google